

# Меланома

ОПУХОЛИ

# Опухоль – это

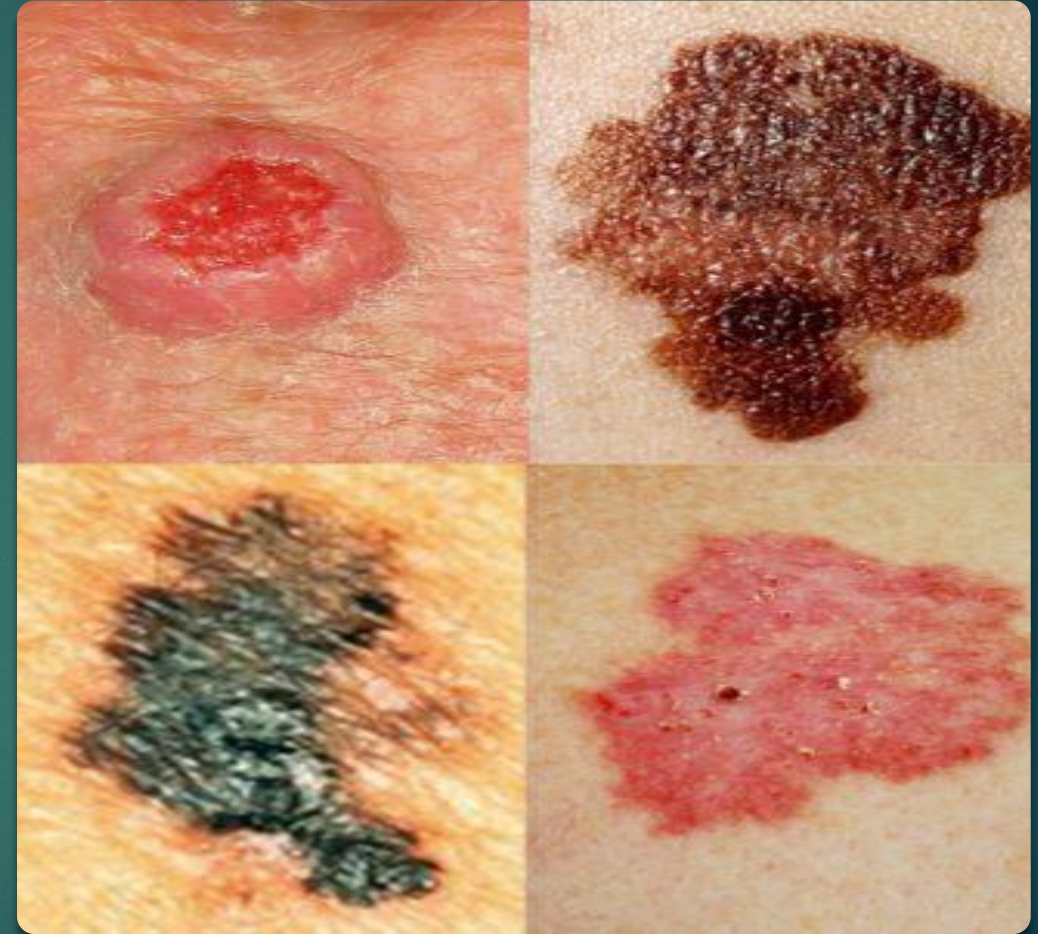Патологический процесс безудержного разрастания клеток организма, характеризующийся автономным ростом, атипизмом строения и функции.

# Меланома – это злокачественная опухоль из пигментной ткани.

- ▶ Может возникать во всех местах, где имеются меланоциты (кожа, сетчатая оболочка и радужка глаз, надпочечники, мозговые оболочки, дистальные отделы слизистой и прямой кишки), за исключением черной субстанции вещества головного мозга.
- ▶ Наиболее часто локализуется на коже лица, конечностях, туловище.



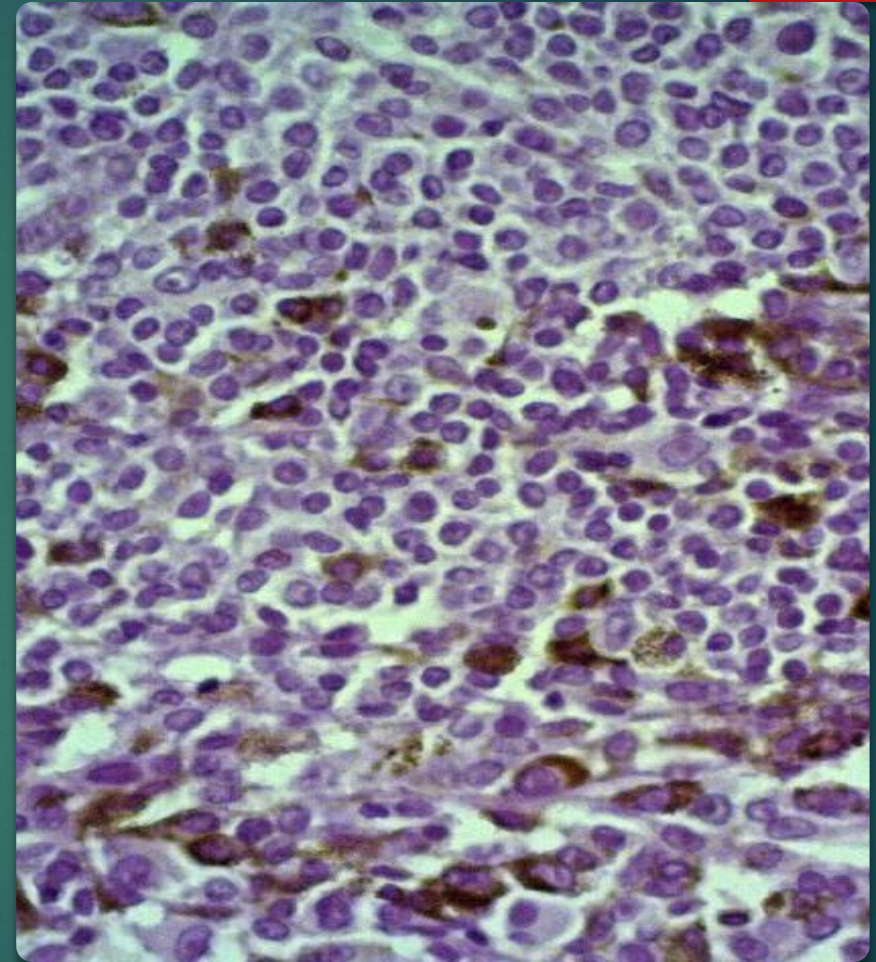
**Макроскопически**  
меланома имеет вид  
коричневого пятна,  
иногда с розовыми или  
черными пятнами,  
черного узла или бляшки.



## **Микроскопически**

меланома построена из полиморфных уродливых клеток, содержащих в цитоплазме меланин желто-бурого цвета.

Иногда встречаются беспигментные меланомы.





# Причины возникновения меланомы:

- ▶ Вероятность возникновения меланомы повышают имеющиеся в анамнезе солнечные ожоги, избыточное УФ облучение, как естественное, так и полученное в солярии. Прослеживается наследственная предрасположенность.
- ▶ Около 70% случаев развития меланомы происходит в результате злокачественного перерождения пигментных невусов. С высокой вероятностью трансформироваться в меланому могут также пигментная ксеродерма и меланоза Дюбрейля. К факторам, запускающим процесс малигнизации относятся травмирование невуса и повышенная инсоляция, наследственные и эндокринные факторы.

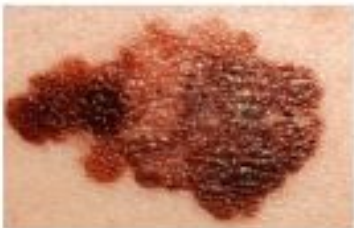# Факторы риска

**Риск заболеть меланомой больше у людей, у которых:**

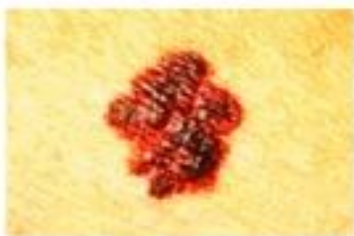- ▶ Светлая кожа и голубые глаза
- ▶ На коже много пигментных пятен
- ▶ Были тяжелые солнечные ожоги в детстве или во взрослом возрасте
- ▶ В семье были случаи меланомы кожи
- ▶ В анамнезе меланома и её лечение
- ▶ Атипичные / диспластичные / невусы (родинки)
- ▶ Ослабленная иммунная система
- ▶ Работа в помещении – переменное (интермиттирующее) в больших дозах УФ излучение
- ▶ Посещение солярия

# Симптомы меланомы

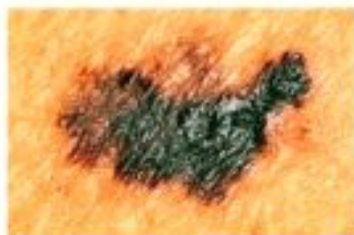## Как распознать меланому?



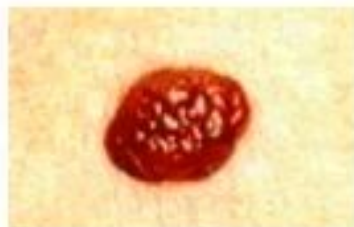**Асимметрия:** меланوما имеет неопределенные контуры, а не симметричные



**Края:** меланوما имеет неровные края



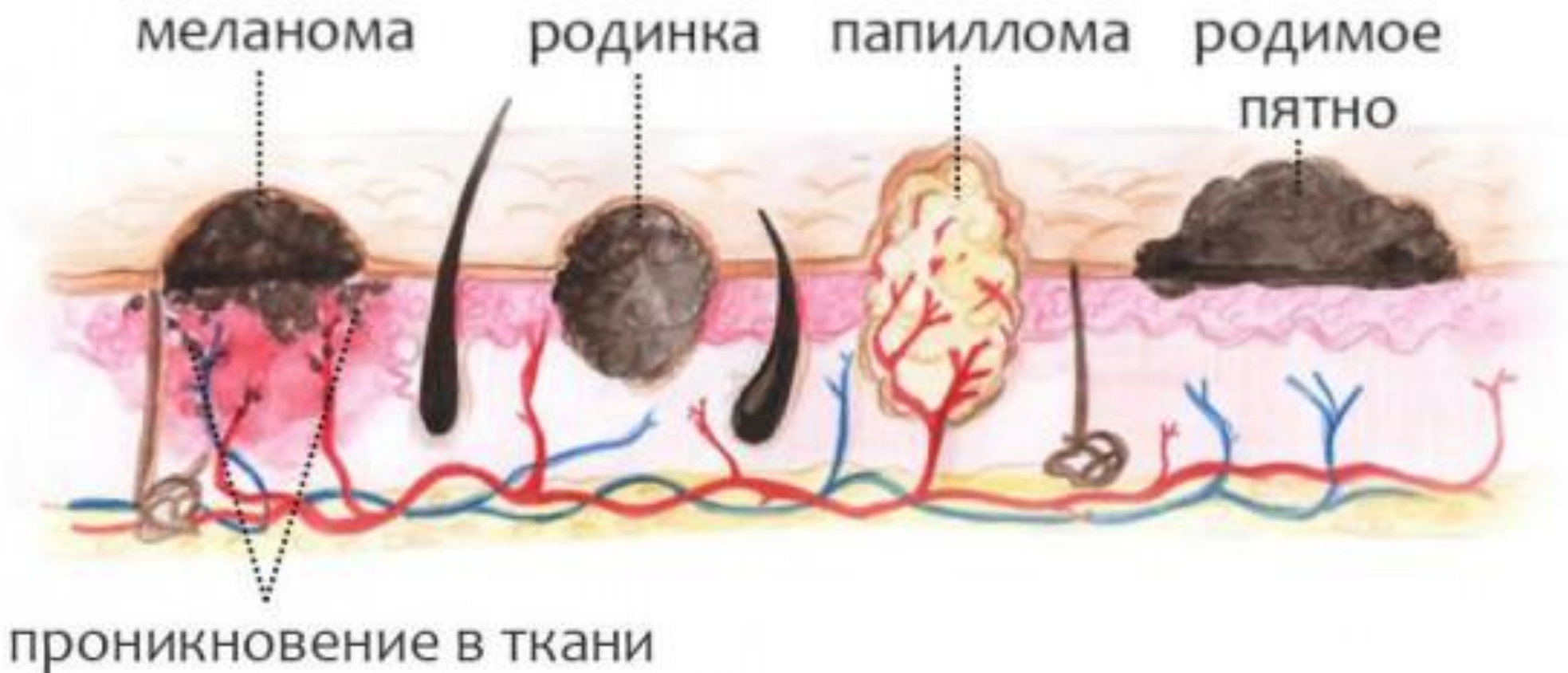**Цвет:** цвет меланом отличается от «обычного» цвета родинок – розовый, красный, черный



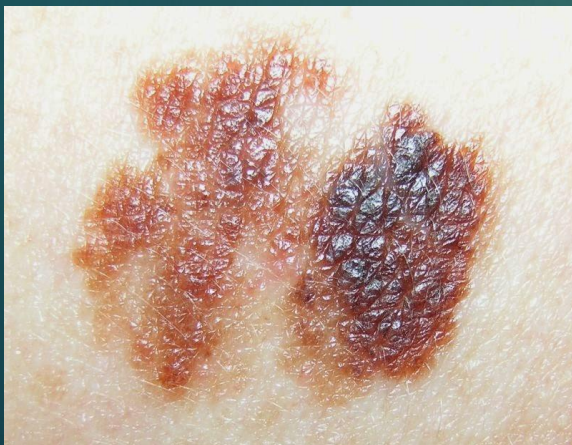**Размер:** меланوما имеет размеры, которые превышают 6 мм диаметром



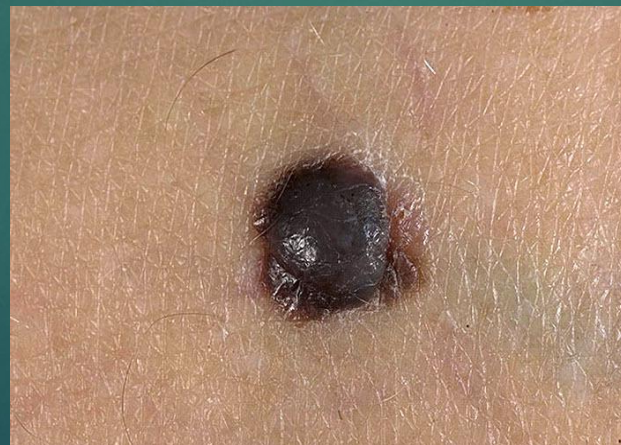# Отличие меланомы от других новообразований



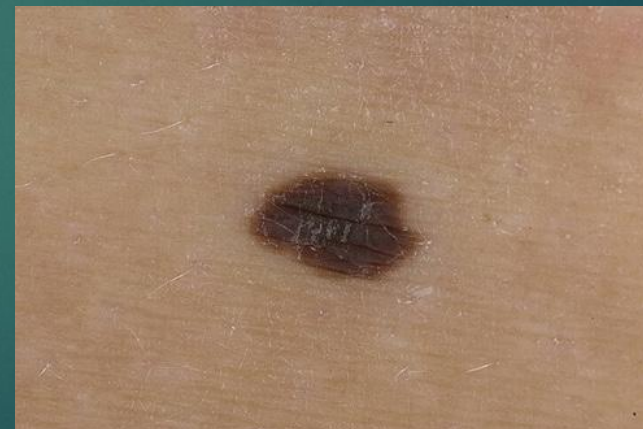**Поверхностно-распространяющаяся форма меланомы** встречается в 60% случаев заболевания. В начале своего роста такая меланома имеет вид небольшого пигментного пятна диаметром до 5 мм. Пятно окрашено в коричневый или черный цвет и лежит в одной плоскости с поверхностью кожи. Горизонтальная фаза поверхностно-распространяющейся меланомы может растягиваться на период до 7 лет. При переходе в вертикальную фазу развития происходит резкий рост опухоли и ее возвышение над уровнем кожи.



**Узловая форма меланомы** (составляет около 20%). Для нее характерна форма узла, полипа или гриба. Цвет опухоли чаще бывает сине-красным или черным. Из-за того, что узловая меланома первоначально возвышается над уровнем кожи.



**Лентиго-меланома** возникает при злокачественной трансформации меланоза Дюбрейля. 20% от всех меланом. Имеет достаточно длительный период горизонтального роста (10-20 лет). В вертикальной фазе развития очаг поражения становится неправильной формы с неровными краями и неравномерным окрашиванием.





## На что нужно постоянно обращать внимание на родинке?

Опасность развития меланомы описывает **ABCDE-правило**, разработанное учеными-онкологами:

- ▶ **A** – Asymmetry (асимметрия) – Неправильная форма или асимметрия – одна половина родинки по форме не соответствует другой половине.
- ▶ **B** – Border (край) – Неровность края – край родинки зигзагообразный, рубцеватый или нечеткий.
- ▶ **C** – Colour (цвет) – Разные цвета в одной родинке.
- ▶ **D** – Diameter (диаметр) – Диаметр больше 5 мм.
- ▶ **E** – Enlargement (рост) – Изменения в размерах родинки, контуре края и цвете на протяжении короткого промежутка времени.



# Диагностика меланомы кожи

- ▶ При наличии изъязвления на поверхности опухоли возможно выполнение цитологического исследования (мазки-отпечатки), позволяющее уточнить диагноз на дооперационном этапе.
- ▶ Увеличенный лимфатический узел пунктируется, в том числе под контролем УЗИ, для уточнения регионарного распространения процесса (метастатическое поражение лимфатического узла)
- ▶ Если диагноз меланомы, несмотря на проведенное обследование, вызывает сомнение, в качестве завершающего метода диагностики используется эксцизионная биопсия, в том числе со срочным интраоперационным гистологическим исследованием.
- ▶ При подтверждении диагноза меланомы по результатам эксцизионной биопсии немедленно выполняется радикальное хирургическое вмешательство.

# Профилактика и раннее выявление меланомы кожи

- ▶ Регулярный самоосмотр кожных покровов. Особое внимание следует обращать на родинки в начале и в конце лета. При наличии каких-либо признаков их перерождения необходимо обратиться к врачу. При наличии большого числа родинок, больших пигментных пятен или атипических невусов, следует избегать избыточной солнечной инсоляции и ежегодно обследоваться специалистами. Следует ограничить воздействие на кожу УФ излучения, как солнечного, так и искусственного (солярии). Не следует загорать с 10 до 15 часов. В это время малоэффективны и солнцезащитные кремы. Они защищают кожу от ожогов, но не снижают риск развития меланомы и рака кожи. Не находиться на солнце без защитных средств не более 30 - 40 минут. Самым надежным и простым способом защиты остаются наша одежда, головные уборы, защищающие кожу лица, и платки, прикрывающие шею. При этом предпочтение следует отдавать хлопчатобумажной и неприлегающей одежде.

Параллельно, учитывая склонность меланомы к раннему лимфогенному и гематогенному метастазированию, проводится инструментальное обследование:

- ▶ рентгенографическое исследование органов грудной клетки;
- ▶ ультразвуковое исследование органов брюшной полости;
- ▶ ультразвуковое исследование регионарных лимфатических узлов;
- ▶ при наличии клинических симптомов поражения костной системы выполняется остеосцинтиграфия или рентгенография костей скелета;
- ▶ при наличии клинических симптомов поражения головного мозга выполняется МРТ или КТ головного мозга.



# Стадии меланомы кожи

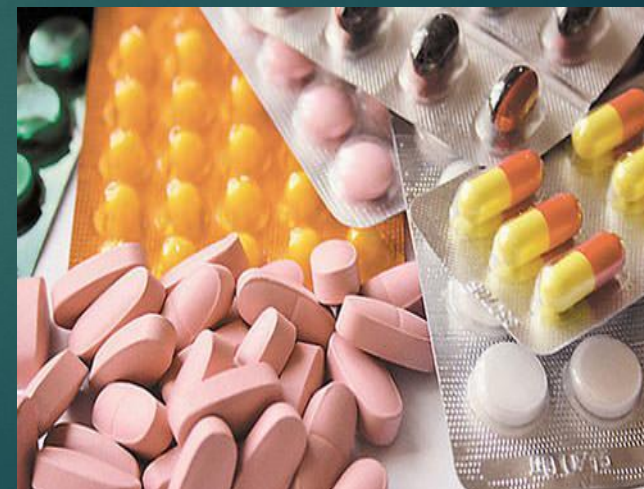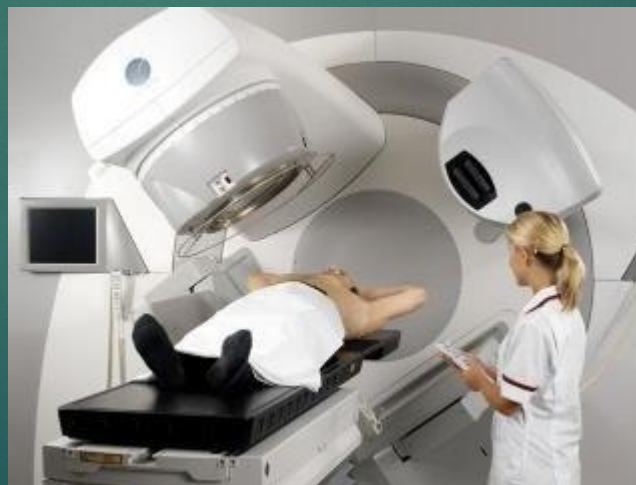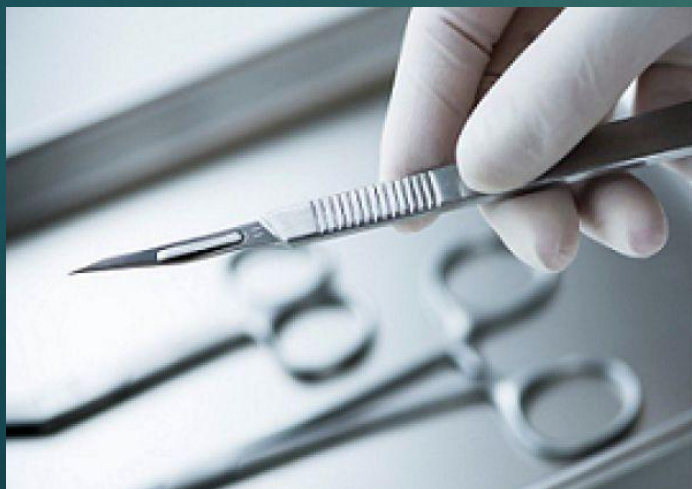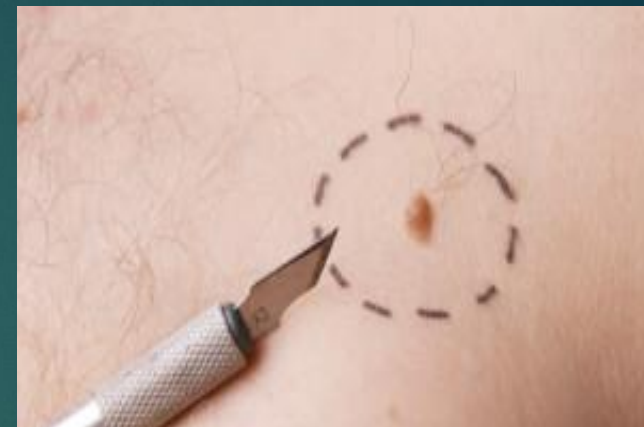- ▶ **0 стадия** меланома in situ (I уровень инвазии по Clark) (атипичная меланоцитарная гиперплазия, тяжелая меланоцитарная дисплазия, неинвазивное злокачественное поражение).
- ▶ **I стадия** меланома толщиной менее 1 мм и не изъязвленная меланома толщиной до 2 мм
- ▶ **II стадия** меланома толщиной более 2 мм и изъязвленная меланома толщиной до 2 мм

## Первичная метастатическая меланома

- ▶ **III стадия** все меланомы с наличием метастазов в регионарных лимфатических узлах
- ▶ **IV стадия** все меланомы с наличием метастазов в отдаленных органах и тканях IV.

# Методы лечения меланомы кожи

- ▶ ХИРУРГИЧЕСКОЕ ЛЕЧЕНИЕ
- ▶ ЛУЧЕВОЕ ЛЕЧЕНИЕ
- ▶ ХИМИОТЕРАПИЯ И ИММУНОТЕРАПИЯ
- ▶ МЕДИКАМЕНТОЗНОЕ ЛЕЧЕНИЕ



# Прогноз

- ▶ К сожалению, даже при современном уровне развития медицины каждый третий случай меланомы заканчивается быстрым летальным исходом. Примерно половине пациентов не удастся продлить жизнь дольше 5-ти лет.
- ▶ При появлении резких изменений в размере, цвете или консистенции невуса необходимо проконсультироваться у дерматолога или онколога. Своевременная диагностика и хирургическое иссечение меланомоопасных образований кожи и часто травмируемых невусов предупреждает их трансформацию в меланому.