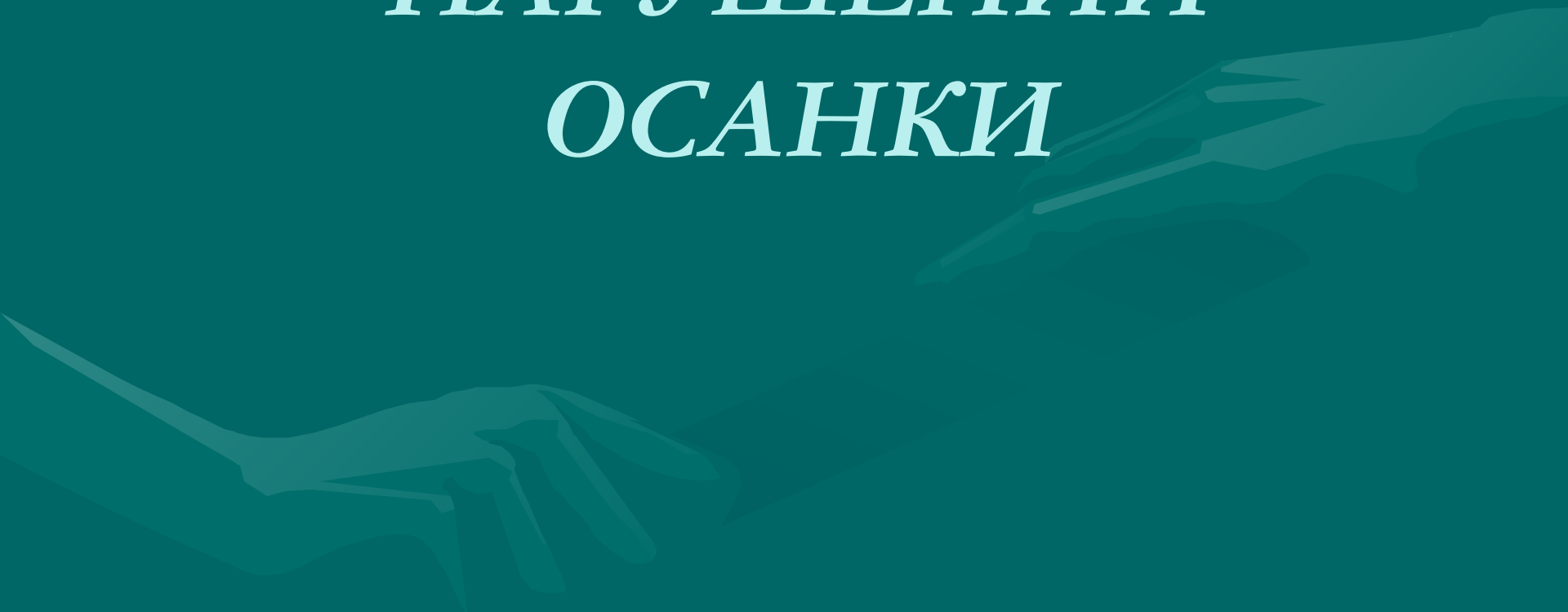
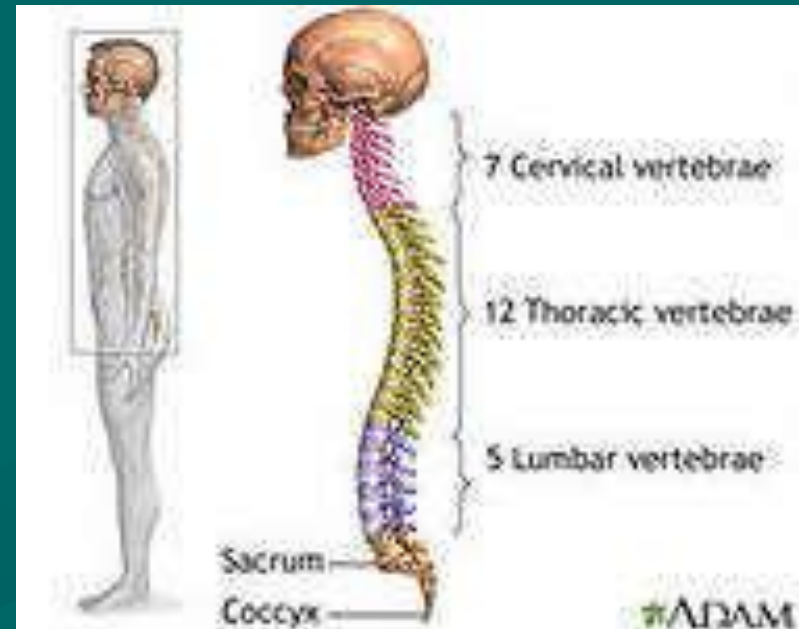
*ДИАГНОСТИКА
НАРУШЕНИЙ
ОСАНКИ*

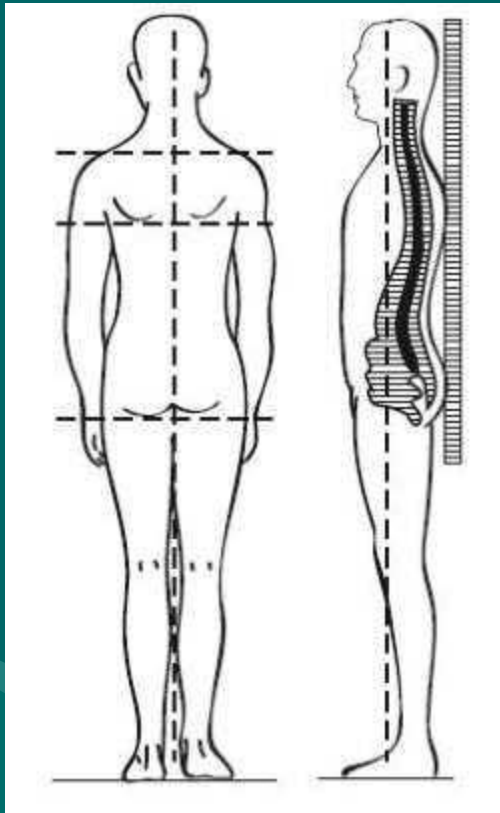


ОСАНКА

Привычная
поза
спокойно
стоящего
человека



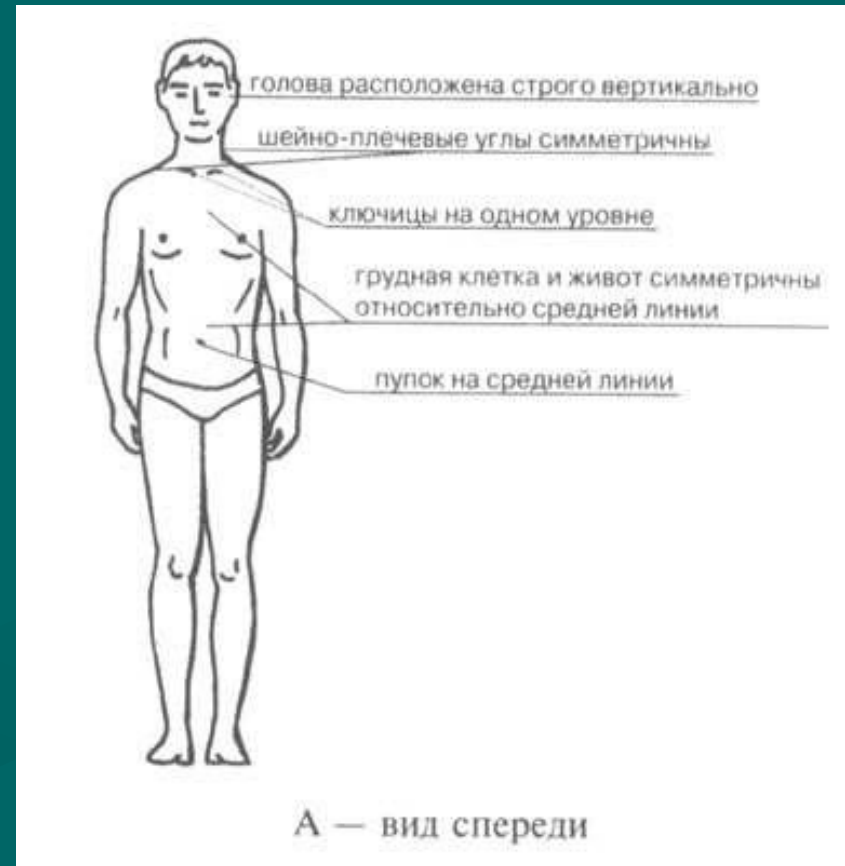
КРИТЕРИИ ОСАНКИ



- Расположение остистых отростков позвонков по линии отвеса (вертикаль).
- Расположение надплечий на одном уровне.
- Расположение углов обеих лопаток на одном уровне.
- Равные треугольники талии (справа и слева), образуемые туловищем и свободно опущенными руками.
- Правильные изгибы позвоночника в сагиттальной плоскости (глубиной до 5 см в поясничном и до 2 см в шейном отделах).
- При хорошей статике отдельные участки тела ведут себя нормально, т. е. находятся во взаимодействии, обеспечивая плавность движений и стабильность опоры при наименьшей затрате энергии.

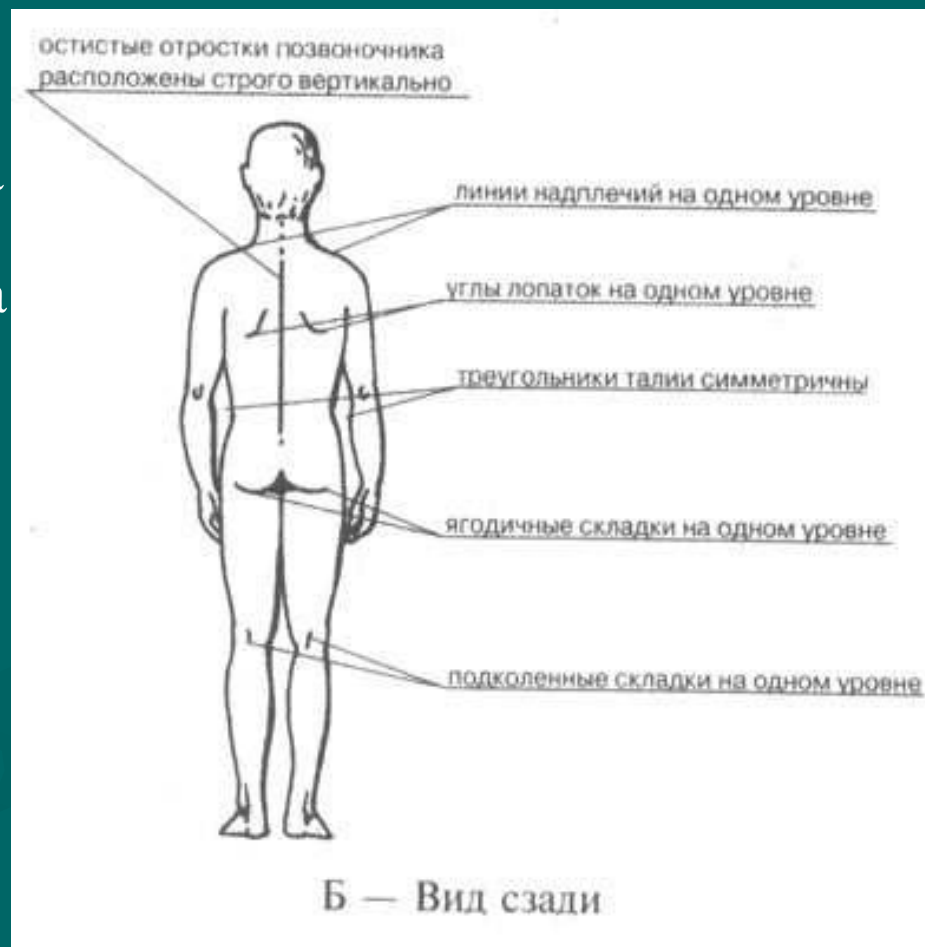
Вид спереди

- При осмотре спереди у человека, имеющего правильную осанку, определяется строго вертикальное положение головы: подбородок слегка приподнят, а линия, соединяющая нижний край глазниц и козелки ушей, горизонтальна. Линия надплечий (то место, где военные носят погоны, в обиходе часто называемое плечами) – горизонтальна; углы, образованные боковой поверхностью шеи и надплечьем (шейно-плечевые), - симметричны; грудная клетка не имеет западений или выпячиваний и симметрична относительно средней линии: живот также симметричен, брюшная клетка вертикальна, пупок находится на средней линии



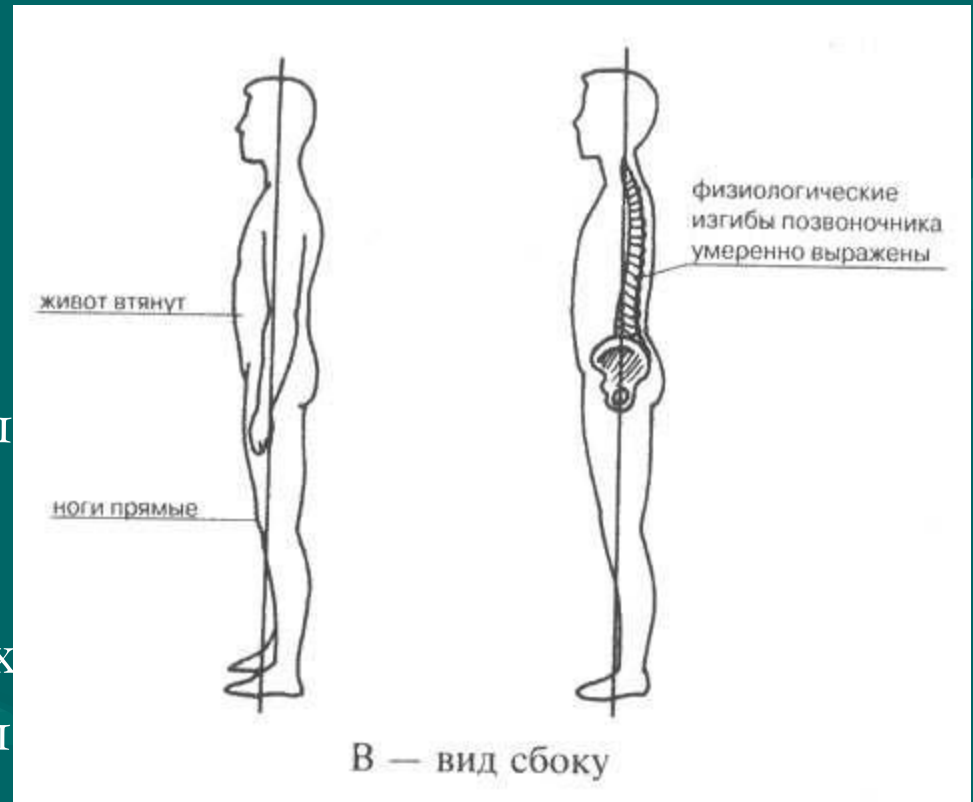
Вид сзади

- При осмотре сзади — лопатки прижаты к туловищу, расположены на одинаковом расстоянии от позвоночника, а их углы на одной горизонтальной линии. На одной горизонтальной линии будут также ягодичные складки и подколенные ямки; симметричны треугольники талии (т.е. "окошки", образованные контуром талии и опущенными руками)

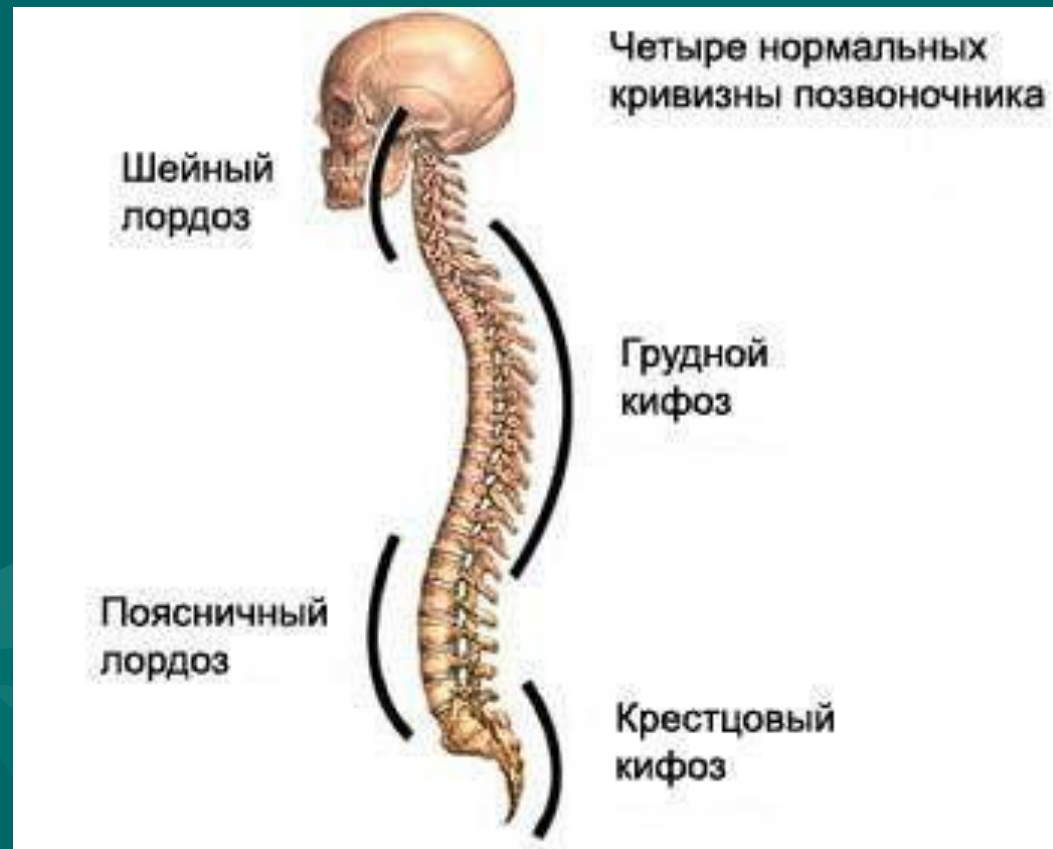

Вид сбоку

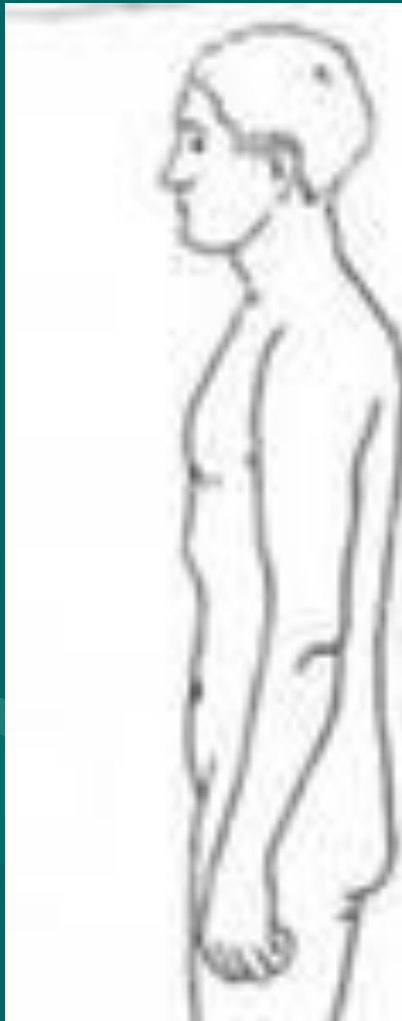- При осмотре сбоку – грудная клетка несколько приподнята, живот подтянут, нижние конечности прямые, физиологические изгибы позвоночника умеренно выражены, угол наклона таза находится в пределах 35-55 градусов (он меньше у мальчиков и у мужчин)



Физиологические изгибы позвоночника



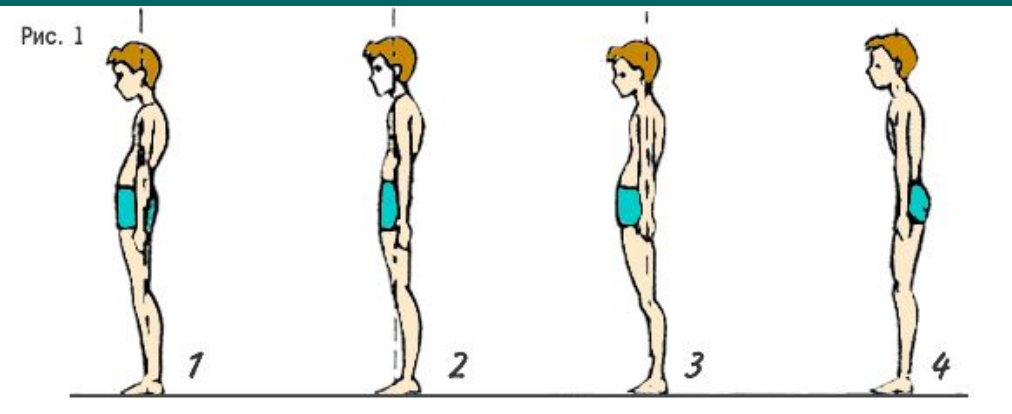
ПЛОСКАЯ СПИНА



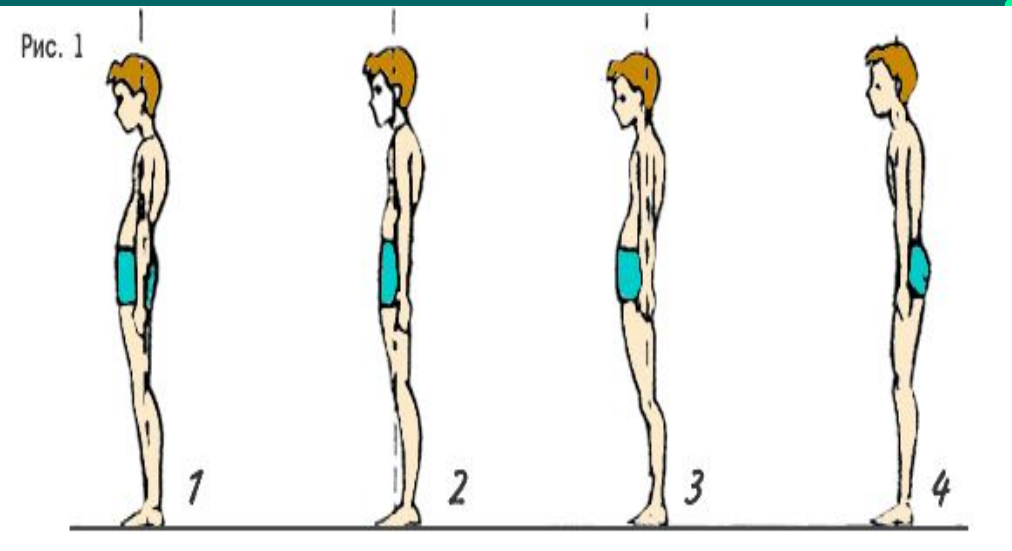
- Дети с плоской спиной обычно имеют астеническую конституцию. У них длинное туловище и шея, плечи опущены, грудная клетка уплощена, живот может быть втянут или выпячен вперед из-за слабости мышц. Физиологические изгибы позвоночника почти отсутствуют, нижние углы лопаток резко выступают кзади (крыловидные лопатки). Сила и тонус мышц обычно снижены. При этом типе патологической О. создаются благоприятные условия для прогрессирования бокового искривления позвоночника, обусловленного сколиотической болезнью.

КРУГЛАЯ СПИНА

- Для кифотической О. (сутулость, круглая спина) характерно увеличение грудного кифоза, часто сочетающееся с уменьшением поясничного лордоза вплоть до его полного отсутствия. Голова наклонена вперед, легко определяется выступающий остистый отросток VII шейного позвонка. Из-за укорочения грудных мышц плечи сведены вперед, живот выпячен. При выраженной патологической О. этого типа отмечают привычное компенсаторное полусогнутое положение коленных суставов. При длительно существующей кифотической О. деформация фиксируется (особенно часто у мальчиков) и коррекция ее становится невозможной при активном напряжении мышц

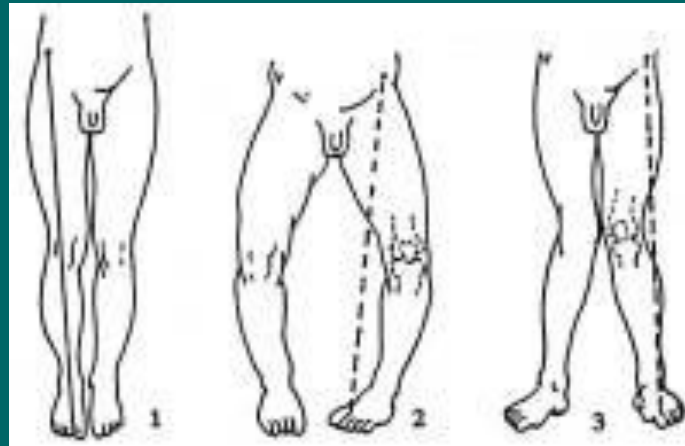


КРУГЛОВОГНУТАЯ СПИНА



При кифолордотической О. (кругловогнутая спина) усилены все физиологические изгибы позвоночника и увеличен наклон таза (угол его наклона может составлять 60° и более). Голова выдвинута вперед, живот выстоит, форма грудной клетки обычно приближается к цилиндрической. При недостаточном развитии мышечной системы отмечают крыловидные лопатки. Мышцы задней группы бедра, прикрепляющиеся к седалищному бугру, несколько удлинены по сравнению с мышцами передней группы.

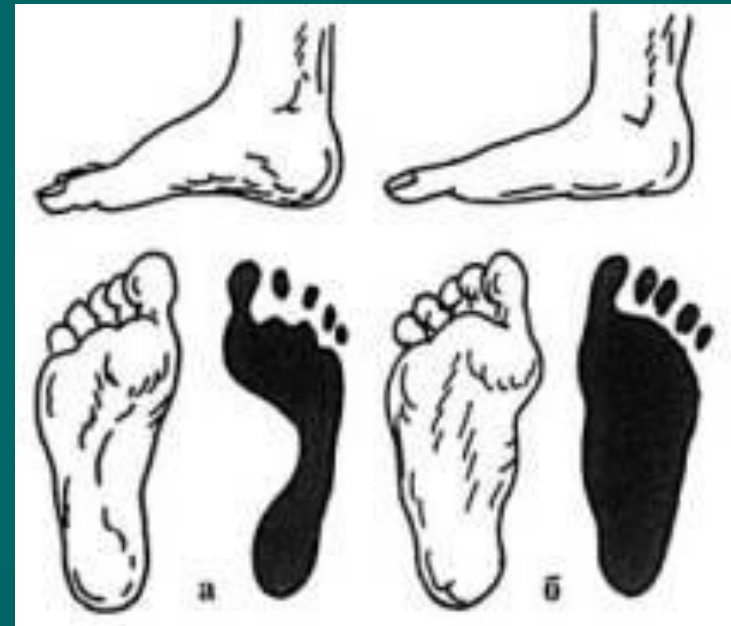
Нарушение формы ног



- При определении формы ног обследуемый соединяет пятки вместе и стоит, выпрямившись. В норме ноги соприкасаются в области коленных суставов, при O-образной форме коленные суставы не касаются, при X-образной — один коленный сустав заходит за другой.
- Форма ног:
- 1 — нормальная (ось нижней конечности в норме).
- 2 — O-образная деформация нижней конечности (варусная).
- 3 — X-образная (деформация нижней конечности (вальгусная)).

Нарушение формы стоп

- Различают стопу нормальную, уплощенную и плоскую. При осмотре стопы опорной поверхности обращают внимание на ширину перешейка, соединяющего область пятки с передней частью стопы. Кроме того, обращают внимание на вертикальные оси ахиллова сухожилия и пятки при нагрузке.
- Внешний вид стоп
- а) Отпечатки подошв в норме.
- б) При плоскостопии.



- Оценка силовой выносливости мышц шеи:
Исходное положение, лежа на спине, руки лежат на животе, подбородок прижат к груди. Приподнять голову от пола (кушетки) на 4-5 см и удерживать до усталости (в секундах).



- **"Уголок"** — лежа на спине, руки под головой, локти прижаты к поверхности кушетки (пола). Определяем силовую выносливость мышц живота. Поднять прямые ноги вверх под углом 45° и удерживать до усталости (в секундах), колени не сгибать, носки ног тянуть от себя.

- "Рыбка" — упражнение для оценки силовой выносливости мышц спины: исходное положение — лежа на животе, руки вытянуты вперед. Приподнять над полом руки, ноги и голову. Руки в локтях не сгибать, голова между рук, носки ног тянуть. Удерживать это положение до усталости (в секундах).

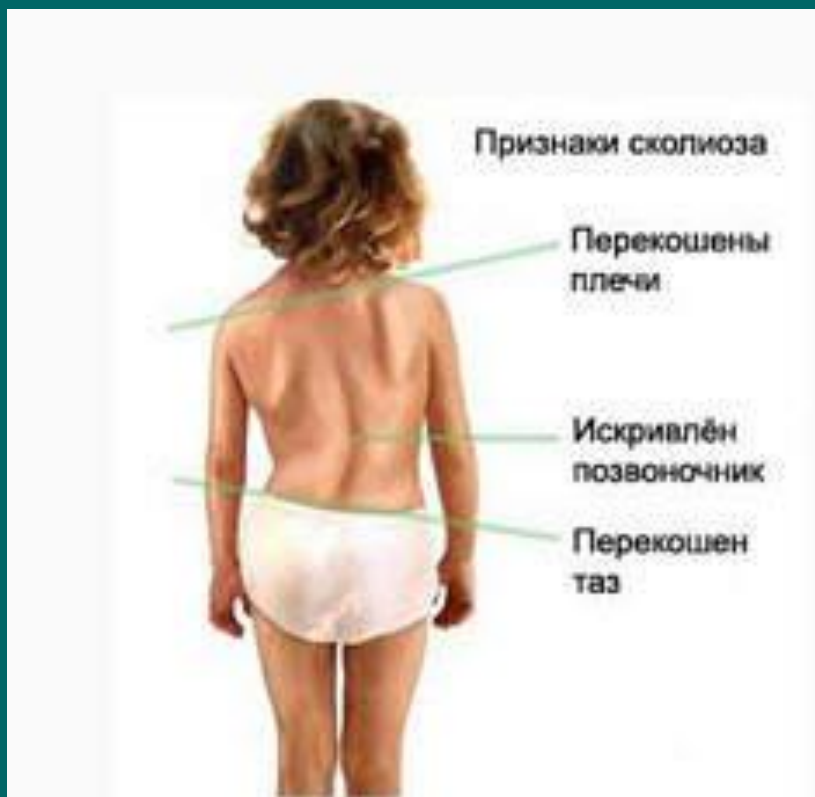Тестирование силовой выносливости мышц

| | Для 1-го комплекса | Для перехода с 1-го комплекса на 2-й | Для перехода с 2-го комплекса на 3-й |
|-------------------|--------------------|--------------------------------------|--------------------------------------|
| спины ("рыбка") | менее 1 мин. | Не менее 1 мин. | Не менее 1 мин 30 с |
| живота ("уголок") | менее 35 сек | Не менее 35 сек | Не менее 1 мин. |
| шеи | менее 1 мин. | Не менее 1 мин. | Не менее 1 мин 30 с |

Комплекс упражнений

- 1. И. п. — лежа на спине. Голова, туловище, ноги составляют прямую линию, руки прижаты к туловищу. Приподнять голову и плечи, проверить правильное положение тела, вернуться в и. п.
- 2. И. п. — то же. Поочередно согнуть и разогнуть ноги в коленях и тазобедренных суставах.
- 3. И. п. — то же. Согнуть ноги, разогнуть, медленно опустить.
- 4. И. п. — лежа на животе. Подбородок на тыльной поверхности кистей, положенных друг на друга. Приподнять голову и плечи, руки на пояс, лопатки соединить.
- 5. И. п. — то же. Кисти рук переводить к плечам или за голову.
- 6. И. п. — лежа на правом боку, правая рука под щекой, левая над собой. Удерживая тело в этом положении, приподнять и опустить левую ногу. То же, лежа на левом боку.
- 7. И. п. — лежа на спине, руки за головой. Поочередно поднимать прямые ноги вверх.
- 8. И. п. — лежа на спине. Перейти из положения лежа в положение сидя, сохраняя правильное положение спины,
- 9. И. п. — то же. Поочередное поднятие прямых ног, не отрывая таз от пола. Темп медленный.
- 10. И. п. — лежа на животе, подбородок на руки. Отвести руки назад и приподнять ноги («Рыбка») (рис. 3).
- 11. И. п. — лежа на спине. «Велосипед».
- 12. И. п. — лежа на правом боку. Приподнять обе прямые ноги, удержать их на весу на 3 — 4 счета, медленно опустить их в и. п.
- 13. И. п. — то же на левом боку.
- 14. И. п. — сидя, ноги согнуты. Захватить пальцами ног мелкие предметы и переложить их на другое место.
- 15. И. п. — сидя, ноги согнуты, стопы параллельны. Приподнимание пяток одновременно и поочередно, разведение стоп в стороны.
- 16. И. п. — стоя, стопы параллельны на ширине ступни, руки на поясе. Перекат с пятки на носок.
- 17. И. п. — стоя. Полуприседания и приседания на носках, руки в стороны, вверх, вперед (рис. 4.1).
- 18. Ходьба на носках, на наружных краях стопы.
- 19. И. п. — сидя на стуле. Захват ножек стула ногами изнутри и снаружи по 8 — 10 раз. (рис. 4.2).
- 20. И. п. — сидя, колени согнуты (угол 30°). Потрясти ногами в стороны.
- 21. И. п. — лежа на спине. «Ножницы» — горизонтальные и вертикальные движения прямыми ногами (рис. 4.3) .
- 22. И. п. — стоя. «Замочек» — завести Одну руку за голову, вторую за лопатки. «Пошлить» несколько раз, меняя положение рук (рис. 5).
- 23. И. п. — лежа на спине, ноги согнуты в коленях. Сделать вдох и медленно поднять таз («полумостию»), на выдохе опуститься в и. п. (рис. 6).
- 24. И. п. — сидя. Катание мячей (теннисного, волейбольного) вперед, назад, по кругу, по и против часовой стрелки.
- 25. Катать скакалку или палку двумя ногами 3 мин.

СКОЛИОЗ



- Сколиоз (scoliosis; греч. skoliosis искривление) - это заболевание опорно-двигательного аппарата, характеризующееся искривлением позвоночника во фронтальной (боковой) плоскости с разворотом позвонков вокруг своей оси, ведущее к нарушению функции грудной клетки, а также к косметическим дефектам.

По форме искривления:

- C-образный сколиоз (с одной дугой искривления).
- S-образный сколиоз (с двумя дугами искривления).
- Σ - образный сколиоз (с тремя дугами искривления).

По локализации искривления:

- - шейно-грудной сколиоз (вершина искривления на уровне Th3 - Th4);
- грудной сколиоз (вершина искривления на уровне Th8 - Th9);
- грудопоясничный сколиоз (вершина искривления на уровне Th11 - Th12);
- поясничный сколиоз (вершина искривления на уровне L1 - L2);
- пояснично-крестцовый сколиоз (вершина искривления на уровне L5 - S1).

ЭТИОЛОГИЯ

- Этиологически различают сколиозы врожденные (по В.Д.Чаклину) и приобретенные (по Дж. Коббу). В основе врожденных лежат различные деформации позвонков:
- 1) недоразвитие;
- 2) клиновидная их форма;
- 3) добавочные позвонки и.т.д.

- К приобретенным сколиозам относятся:
- 1) ревматические, возникающие обычно внезапно и обуславливающиеся мышечной контрактурой на здоровой стороне при наличии явлений миозита или спондилоартрита;
- 2) рахитические, которые очень рано проявляются различными деформациями опорно-двигательного аппарата. Мягкость костей и слабость мышц, ношение ребенка на руках (преимущественно на левой), длительное сидение, особенно в школе, - все это благоприятствует проявлению и прогрессированию сколиоза;
- 3) паралитические, чаще возникающие после детского паралича, при одностороннем мышечном поражении, но могут наблюдаться и при других нервных заболеваниях; 4) привычные, на почве привычной плохой осанки (часто их называют “школьными”, так как в этом возрасте они получают наибольшее выражение). Непосредственной причиной их могут быть неправильно устроенные парты, рассаживание школьников без учета их роста и номеров парт, ношение портфелей с первых классов, держание ребенка во время прогулки за одну руку и.т.д.

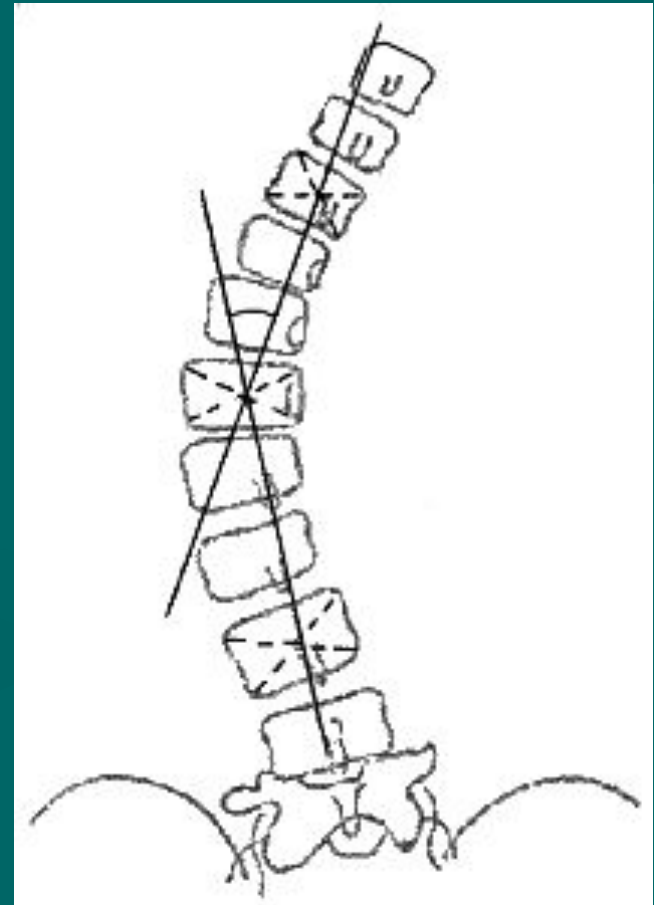
признак Риссера

- по которому можно судить об окончании формирования скелета. На рентгенограмме таза видны ростковые зоны крыльев подвздошных костей (на них-то мы и опираемся). Эти точки окостенения закрываются у человека последними. На снимке они выглядят, как легкое облачко, парящее над гребнями подвздошных костей. Если это "облачко" исчезло - приросло к кости, - значит, рост окончен. Так происходит у мальчиков лет в 16-18, а у девочек немного раньше - до 16 лет.

ДИАГНОСТИКА

- **Метод Фергюссона
(Fergusson)**

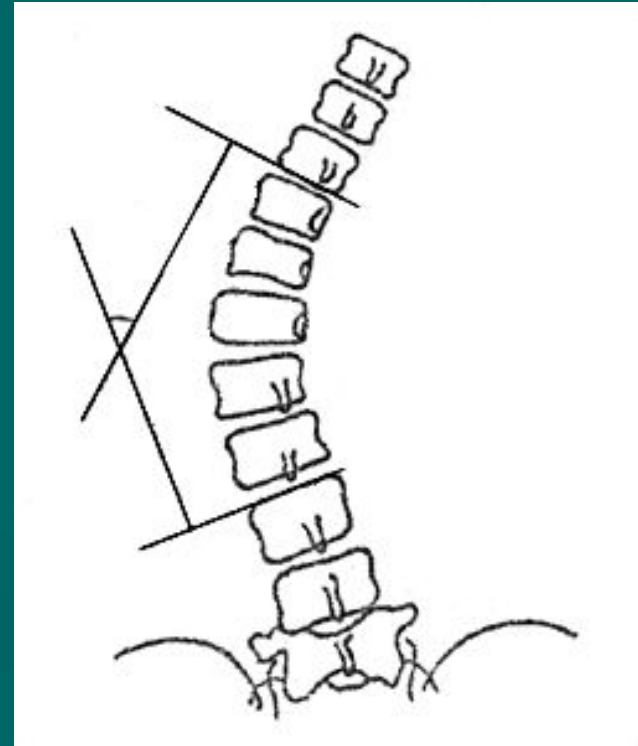
Угол сколиоза образован пересечением линий, соединяющих геометрические центры нейтральных позвонков с геометрическим центром позвонка, расположенного на высоте сколиотической дуги



ДИАГНОСТИКА

- **Метод Кобба (Cobb)**

Угол сколиоза образуется пересекаясь перпендикулярами, восстановленными навстречу друг другу от линий, проходящих по нижней поверхности верхнего и верхней поверхности нижнего нейтральных позвонков.



Клинико-рентгенологическая классификация сколиоза (по В. Д. Чаклину):

- **1 степень сколиоза.** Слабо выраженное искривление позвоночника во фронтальной плоскости, исчезающее в горизонтальном положении. Асимметрия надплечий и лопаток при шейно-грудном и грудном сколиозе и талии при поясничном сколиозе, асимметрия мышц на уровне дуги искривления. Угол сколиотической дуги 175° - 170° (угол сколиоза 5° - 10°).
- 2 степень сколиоза.** Искривление позвоночника, более выраженное, и не исчезает полностью при его разгрузке, имеется небольшая компенсаторная дуга и небольшой реберный горб. Угол сколиотической дуги 169° - 150° (угол сколиоза 11° - 30°).
- 3 степень сколиоза.** Значительное искривление позвоночника во фронтальной плоскости с компенсаторной дугой, выраженной деформацией грудной клетки и большим реберным горбом. Туловище отклонено в сторону основной сколиотической дуги. Коррекция при разгрузке позвоночника незначительная. Угол сколиотической дуги 149° - 120° (угол сколиоза 31° - 60°).
- 4 степень сколиоза.** Резко выраженный фиксированный кифосколиоз. Нарушение функции сердца и легких. Угол сколиотической дуги $<120^{\circ}$ (угол сколиоза $>60^{\circ}$).

Неблагоприятный прогноз

- свидетельствуют два обстоятельства: - первое – прогрессирование болезни. Это подтверждается изменением угла искривления позвоночника по сравнению с предыдущими снимками (вот здесь-то крайне важен "семейный альбом" ваших рентгенограмм); - второе – незаконченное формирование скелета (ростковые зоны костей еще не закрылись, о чем свидетельствует вышеупомянутый признак Риссера), а это может предполагать дальнейшее увеличение деформации.

Первая степень

- Клинически определяется небольшая асимметрия частей корпуса (надплечий, лопаток), линия остистых отростков слегка искривлена. На выпуклой стороне искривления позвоночника может определяться небольшой мышечный валик. Появляются начальные признаки торсии позвонков. Рентгенологически угол искривления позвоночника до 10° .

Вторая степень.

- Ассиметрия частей корпуса становится более выраженной, появляется небольшое отклонение корпуса в сторону. Мышечный валик четко определяется. Рентгенологически отмечается ясная торсия и небольшая клиновидная деформация позвонков. Угол искривления позвоночника от 10° до 25° .

Третья степень.

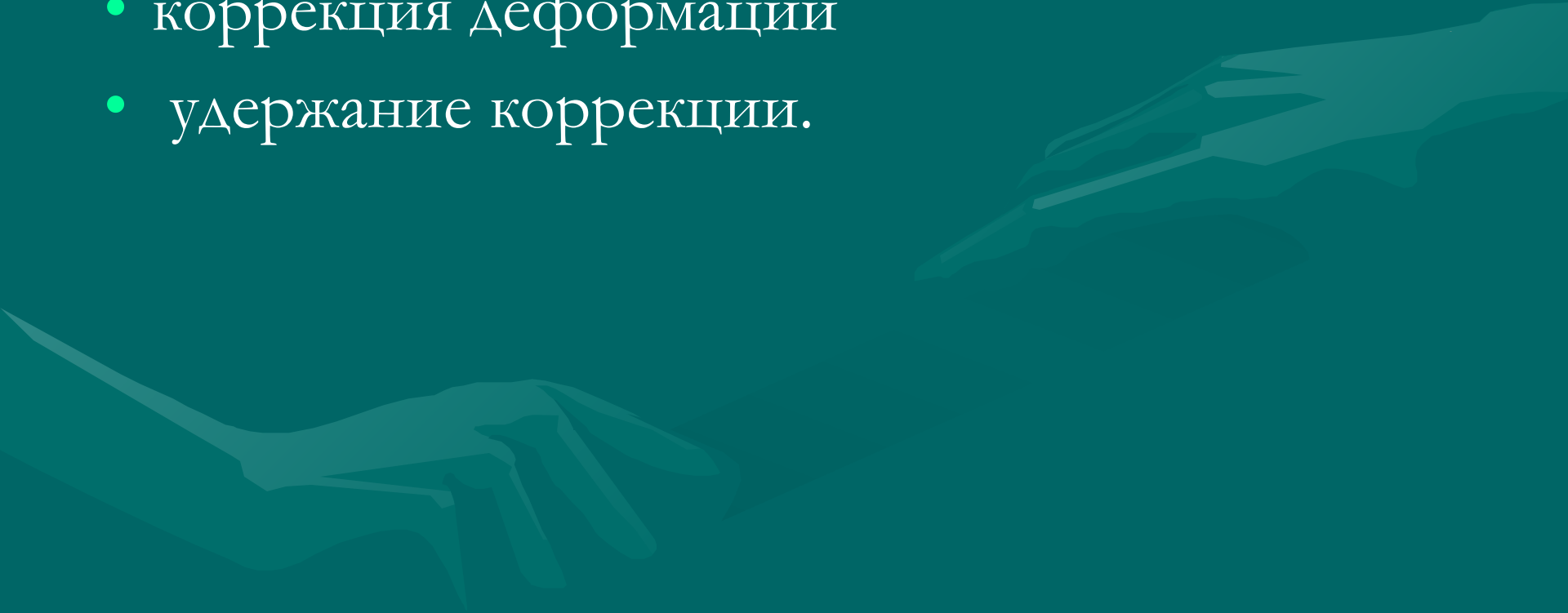
- Ассиметрия частей корпуса увеличивается. Грудная клетка резко деформирована: сзади на выпуклой стороне дуги искривления позвоночника - задний реберно-позвоночный горб, спереди на вогнутой стороне - менее выраженный передний реберный горб. В поясничном разделе часто усилен лордоз. На рентгенограмме - выраженная торсия и клиновидная деформация позвонков и дисков. Угол искривления позвоночника от 25° до 40° .

Четвертая степень.

- Деформация позвоночника и грудной клетки становится грубой и фиксированной. Угол искривления позвоночника более 40° .

Основные методы лечения

- мобилизация позвоночника,
- коррекция деформации
- удержание коррекции.



Корректирующие упражнения

- предусматривают максимальную мобилизацию позвоночника, на фоне которой проводится коррекция дуги искривления с помощью специальных противоискривляющих (корректирующих) упражнений

Асимметричные упражнения

- базируются на принципе коррекции позвоночника, однако отличаются оптимальным воздействием на его кривизну, умеренным растягиванием мышц и связок на вогнутой дуге искривления и дифференцированным укреплением ослабленных мышц на выпуклой стороне.

- Асимметричные корригирующие упражнения:
 - 1 Исходная позиция, стоя перед зеркалом, сохраняя правильную осанку, поднять плечо с поворотом его внутрь на стороне вогнутости грудного сколиоза.
 - 2 Исходная позиция, лёжа на животе, руки вверх, держась за рейку гимнастической стенки. Приподнять напряженные ноги и отвести их в сторону выпуклости поясничного сколиоза.
 3. Ходьба на гимнастической скамейке с мешочком на голове и отведением ноги в сторону выпуклости поясничного сколиоза.

Симметричные упражнения

- В основе симметричных упражнений лежит принцип минимального биомеханического воздействия специальных упражнений на кривизну позвоночника. Эти упражнения не требуют учета сложных биомеханических условий работы деформированной опорно-двигательной системы, что снижает до минимума риска их ошибочного применения.

- Симметричные корректирующие упражнения: Исходная позиция — лежа на животе, подбородок на тыльной поверхности кистей, положенных одна на другую, локти разведены в стороны, положение туловища и ног — прямое.
- 1 Поднять руки вверх, тянуться в направлении рук головой, не поднимая подбородка, плеч и туловища; и вернуться в исходную позицию.
- 2. Сохраняя срединное положение позвоночника, отвести назад прямые руки; ноги, разогнутые в коленных суставах, приподнять — «рыбка».
- 3. Приподнять голову и грудь, поднять вверх прямые руки, при поднятии — прямые ноги, сохраняя правильное положение тела, несколько раз качнуться — «лодочка». В качестве симметричных могут быть использованы, другие упражнения для укрепления мышц брюшного пресса и спины из и. п. лежа при условии сохранения симметричного положения частей тела относительно оси позвоночника.

Дыхательные упражнения

- повышают функциональные возможности дыхательной и сердечно-сосудистой систем, способствуют активной коррекции позвоночника и грудной клетки.

Разгрузка позвоночника

- является необходимым условием для специального и локального воздействия на него. Положение разгрузки не только позволяет более эффективно воздействовать на зону костной деформаций, но и улучшить крово- и лимфообращение в окружающих мышцах и связках. Часто разгрузку комбинируют с вытяжением на наклонной ПЛОСКОСТИ

- Активная коррекция складывается из активных корригирующих движений с элементом волевого воздействия.
- Пассивная коррекция заключается в применении массажа, вытяжения, ортопедических корсетов, валиков и др.

При сколиозе I степени могут

- быть использованы многие виды физической культуры, ведущие к более гармоничному развитию (лыжи, коньки, плавание, волейбол, баскетбол, теннис и др.). Большое внимание следует уделять закаливанию организма. Проводится **симметричная тренировка всех групп мышц**, используются динамические и статические упражнения, упражнения с сопротивлением и отягощением. Для тренировки дыхания показаны динамические и статические дыхательные упражнения. Все упражнения следует выполнять из исходных положений лежа на спине и на животе.

При сколиозе II степени

- на фоне общеукрепляющих упражнений применяют самокоррекцию, асимметричную коррекцию, деторсионные упражнения (по показаниям). Обязательны дыхательные упражнения.

Комплекс упражнений

1. Лежа на спине, руки на затылке.
Развести локти в стороны (вдох), свести обратно (выдох) - (3-4 раза).
2. Лежа на спине.
Попеременно сгибать ноги, подводя колено к животу (выдох), и выпрямлять их (вдох) - (3-5 раз).
3. Лежа на спине, ноги согнуты в коленях.
Приподнимать таз, прогибаясь в грудном отделе позвоночника (3-4 раза).
4. Лежа на спине.
Вытягивать одну руку вверх, а другую (на стороне выпуклости и искривления) - в сторону (вдох), опускать руки (выдох) - (4-5 раз).
5. Лежа на животе.
Приподнимать туловище, прогибая грудной отдел позвоночника (вдох), опускать (выдох) - (4 раза).
6. Лежа на животе, одна рука на затылке, другая на груди со стороны выпнутой стороны искривления.
Разогнуть туловище (вдох), вернуться в исходное положение (выдох) - (3-4 раза).
7. Лежа на животе, руки вдоль тела, ладонями вниз.
Поднимать ноги попеременно с одновременным приподниманием туловища, опираясь на руки (вдох), при возвращении в исходное положение - выдох - (3-4 раза).
8. Лежа на животе.
Отвести ноги в сторону на выпуклой стороне искривления поясничного отдела позвоночника, потом вернуться в исходное положение. Дыхание произвольное (3-4 раза).
9. Лежа на боку, на ватном валике на выпуклой стороне искривления грудного отдела позвоночника.
Закинуть руки за голову (вдох), опустить (выдох). Выполнять в медленном темпе (3-4 раза).
10. Стоя на четвереньках.
Одновременное вытянуть правую ногу и левую руку (вдох), вернуться в исходное положение (выдох); повторить с другой ногой и рукой (4-6 раз).
11. Стоя на четвереньках.
Сгибать руки в локтях до соприкосновения груди с поверхностью пола/кушетки. Дыхание произвольное (3-4 раза).
12. Лежа на спине, руки вдоль тела.
Одновременно поднимать руки вверх (вдох) и опускать (выдох) - (3-4 раза).

Темп выполнения упражнений медленный. Рекомендуется в крайнем положении производить небольшую задержку. После занятий полезен отдых в течение 15-20 минут (лежа в гамаке или просто на боку).
Выполняется комплекс ежедневно.

ПРОТИВОПОКАЗАНИЯ

- Противопоказаны действия, увеличивающие гибкость позвоночника и приводящие его к перерастяжению. С большой осторожностью применяют корригирующие упражнения, вытягивающие позвоночник, например, у гимнастической стенки. При "самолечении", неправильном подборе упражнений возможно прогрессирование болезни, а также осложнения - грыжи межпозвонковых дисков в результате чрезмерных нагрузок, смещение внутренних органов, боли в спине.

