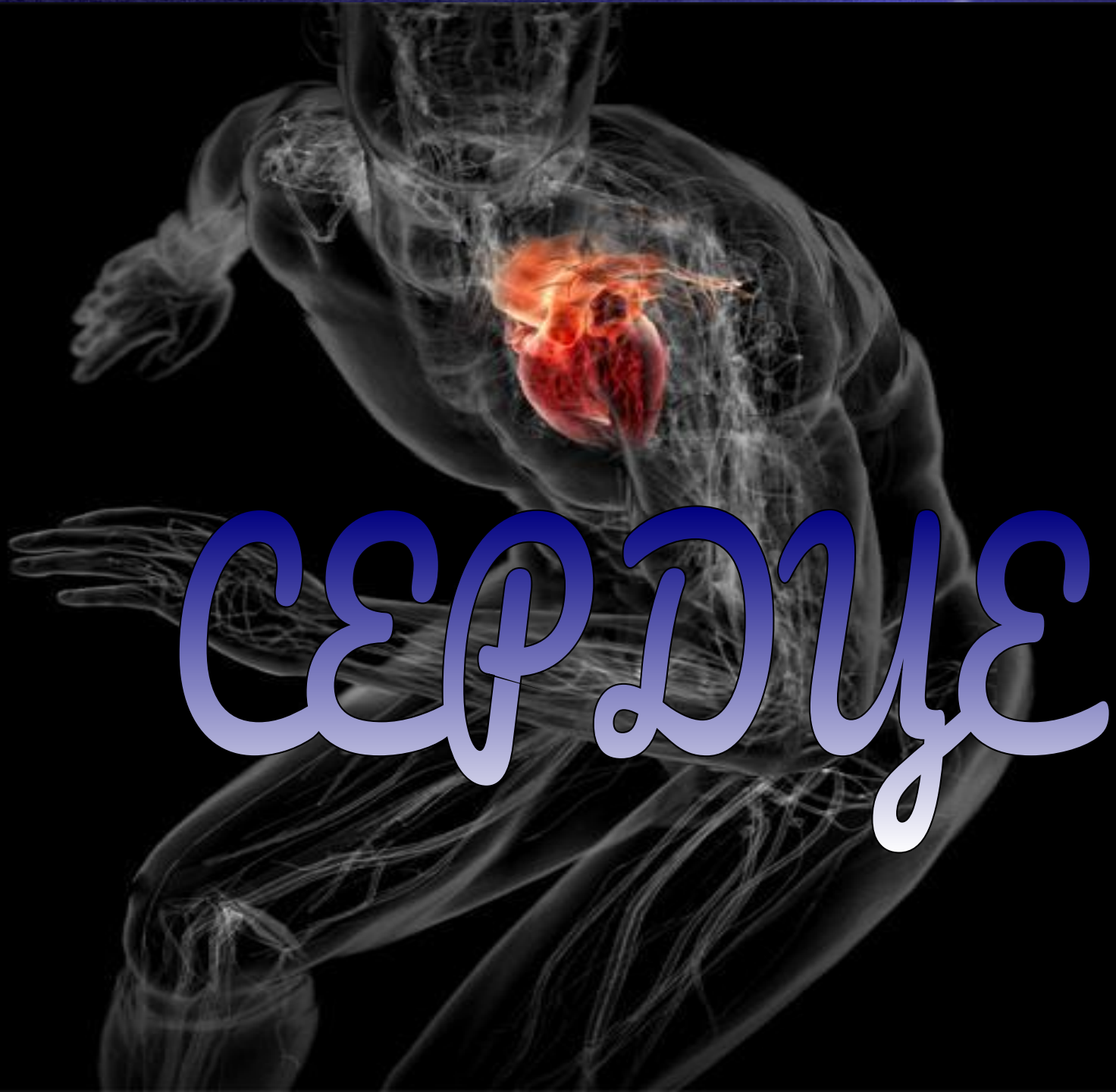

ಆರೋಗ್ಯ

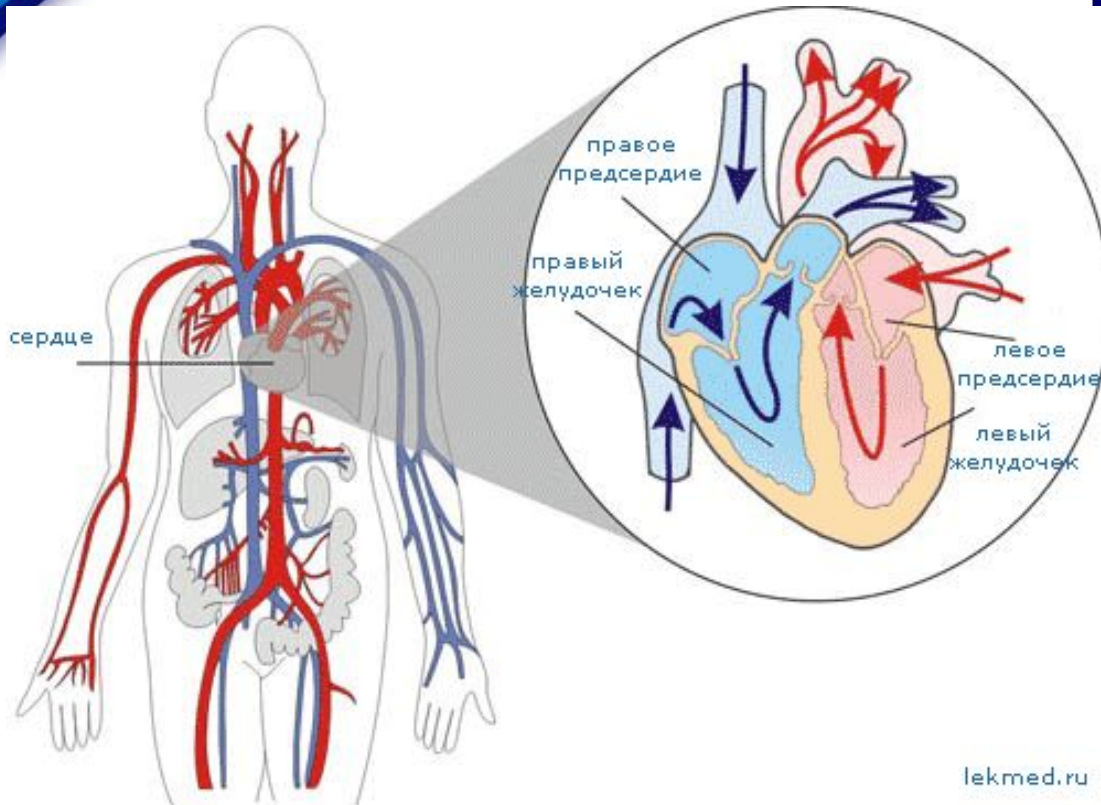


ПЛАН

Эмбриогенез сердца

Строение сердца

Аномалии развития



- **Сердечнососудистая система** человека представлена во всех отделах - от сердца до капилляров - слоистыми трубками. Такая структура, основы которой возникают уже на ранних этапах эмбрионального развития, сохраняется на всех и последующих этапах.

lekmed.ru

LOGO

www.themegallery.com

ЭМБРИОГЕНЕЗ СОСУДОВ

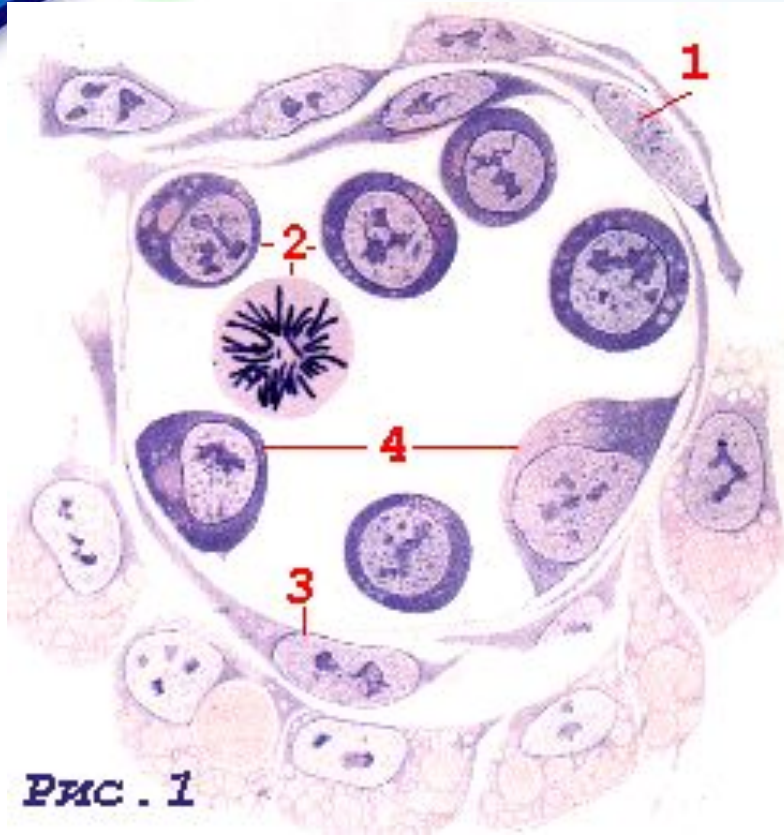


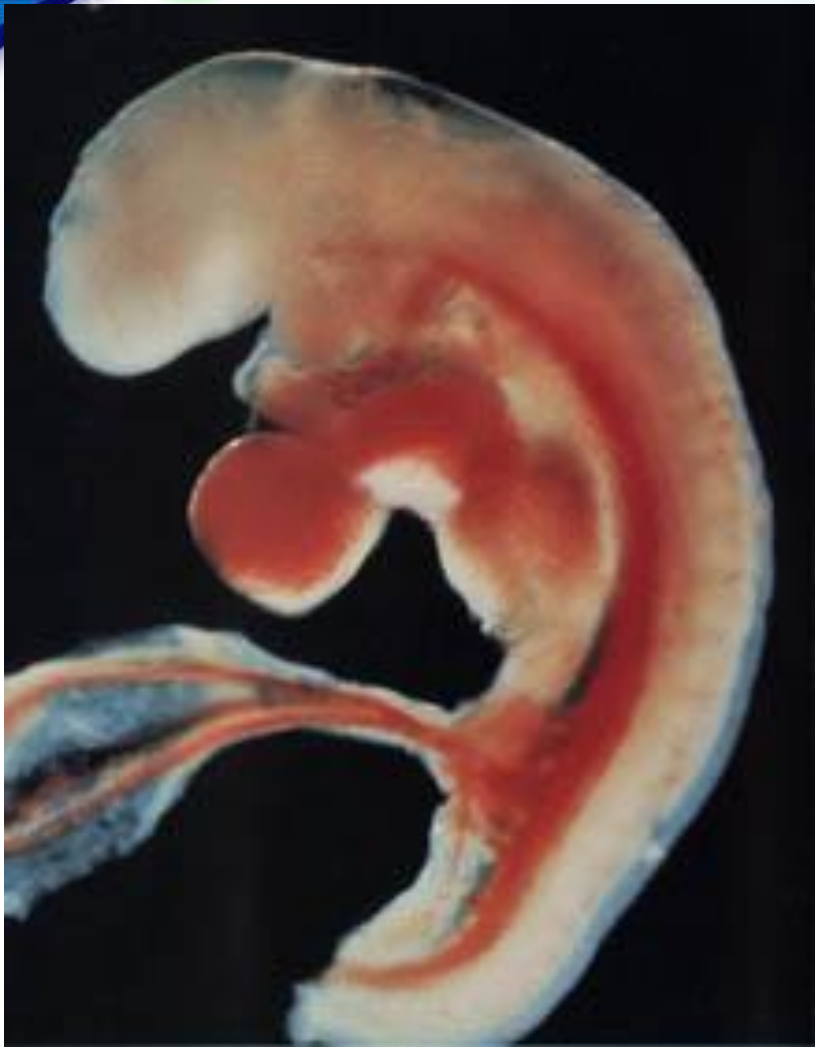Рис. 1

Рис.1. Сосудистое поле 8-дневного зародыша кролика:

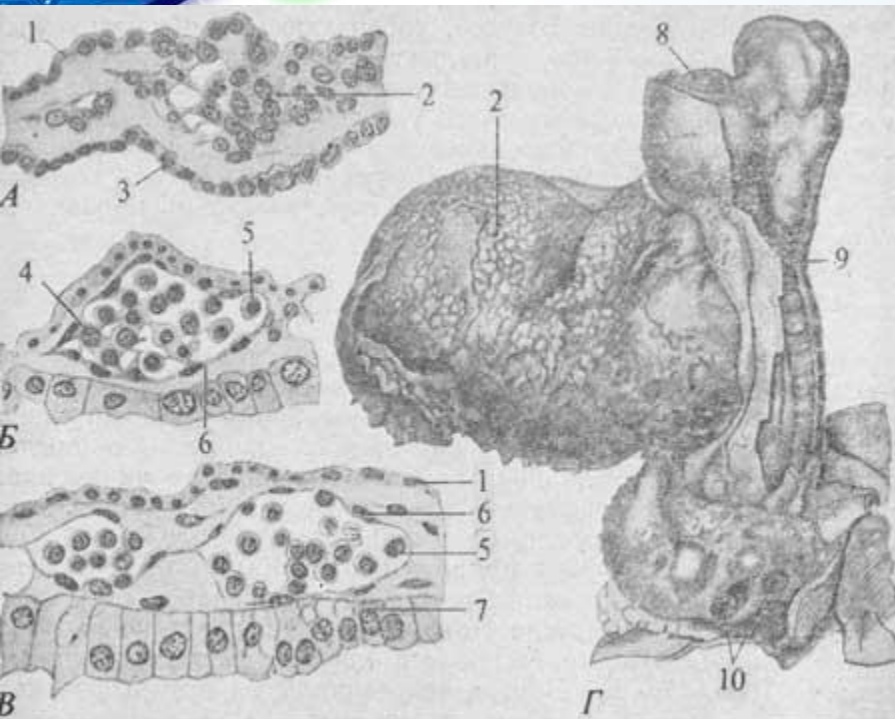
1- мезенхима, 2 - первичные кровяные клетки,

3 - эндотелий, 4 - образующиеся гемоциты [по А.А.Махитов, 1927] .

- Первые кровеносные сосуды появляются вне тела эмбриона, в мезодерме стенки желточного пузыря. Закладка их обнаруживается в виде скоплений клеточного материала внезародышевой мезодермы - так называемых **кровяных островков**. Клетки, находящиеся на периферии этих островков - ангиобласты, активно митотически размножаются. Они уплощаются, устанавливают более тесные контакты друг с другом, образуя стенку сосуда. Так возникают первичные сосуды, представляющие собой тонкостенные трубочки, содержащие первичную кровь.



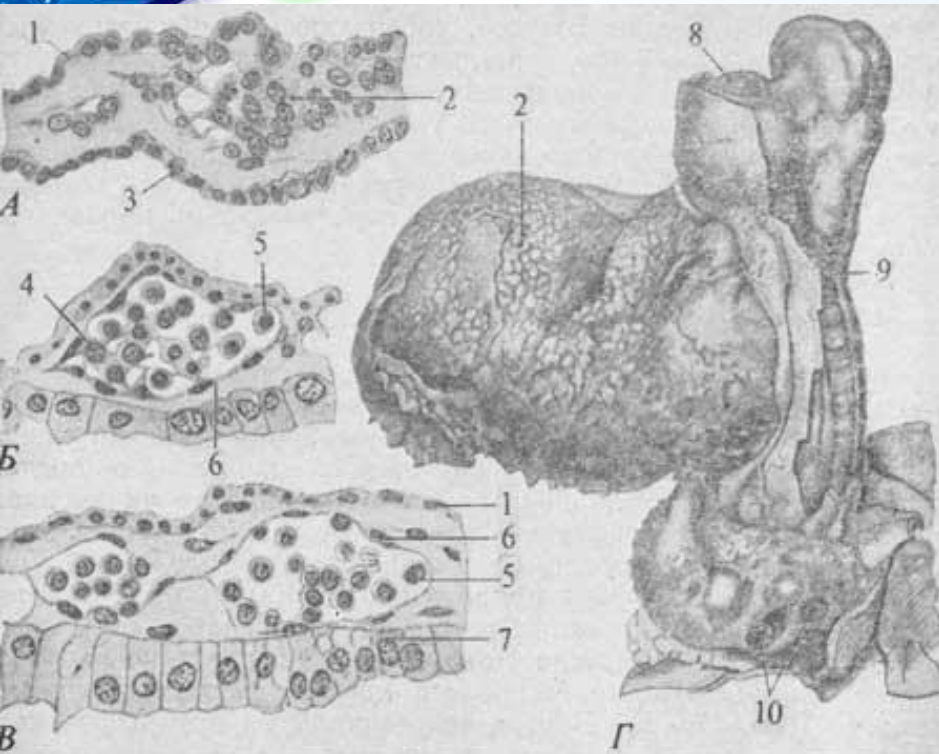
На первых порах стенка новообразующихся сосудов не сплошная: на больших участках кровяные островки длительное время не имеют сосудистой стенки. Несколько позже сходным образом возникают сосуды и в мезенхиме тела эмбриона. Отличия заключаются в том, что в кровяных островках вне тела эмбриона ангио- и гематогенные процессы идут параллельно, в теле же эмбриона мезенхима, как правило, образует свободные от крови эндотелиальные трубочки. Вскоре между возникшими таким образом эмбриональными и внеэмбриональными сосудами устанавливается сообщение. Только в этот момент внеэмбрионально образованная кровь поступает в тело эмбриона. Одновременно регистрируются и первые сокращения сердечной трубки. Тем самым начинается становление первого, желточного, круга кровообращения развивающегося зародыша.



А — В. Изображения, полученные с помощью проекционного аппарата; х355. А. Ранняя стадия агрегации клеток между энтодермой и спланхномезодермой в желточном мешке зародыша в начале 4-й недели (17 сомитов). Б. Начало дифференцировки эндотелия и первичных клеток крови у 4-недельного зародыша (длина зародыша 4,5 мм). В. Более дифференцированный участок желточного мешка 4-недельного зародыша. Видны хорошо развитый эндотелий и клетки крови, находящиеся в плазме во взвешенном состоянии. Г. Зародыш на стадии 10 сомитов по Корнеру. Видны расположенные в желточном мешке ранние кровяные островки.

1 — спланхномезодерма; 2 — примордиальный кровяной островок в желточном мешке; 3 — энтодерма; 4 — первичные кровяные клетки, или гемоцитобласты; 5 — клетки крови; 6 — эндотелий; 7 — энтодерма желточного мешка; 8 — сердечный выступ; 9 — срезанный край амниона; 10 — пупочные сосуды.

Первые закладки сосудов в теле эмбриона отмечены в период формирования первой пары сомитов. Они представлены тяжами, состоящими из скоплений мезенхимных клеток, расположенных между мезодермой и энтодермой на уровне передней кишки. Эти тяжи образуют с каждой стороны два ряда: **медиальный („аортальная линия“)** и **латеральный („сердечная линия“)**. Краниально эти закладки сливаются, образуя сетевидное **„эндотелиальное сердце“**. Одновременно из мезенхимы по бокам тела зародыша между энтодермой и мезодермой образуются закладки пупочных вен.



А — В. Изображения, полученные с помощью проекционного аппарата; х355. А. Ранняя стадия агрегации клеток между эндодермой и спланхномезодермой в желточном мешке зародыша в начале 4-й недели (17 сомитов). Б. Начало дифференцировки эндотелия и первичных клеток крови у 4-недельного зародыша (длина зародыша 4,5 мм). В. Более дифференцированный участок желточного мешка 4-недельного зародыша. Видны хорошо развитый эндотелий и клетки крови, находящиеся в плазме в состоянии. Г. Зародыш на стадии 10 сомитов по

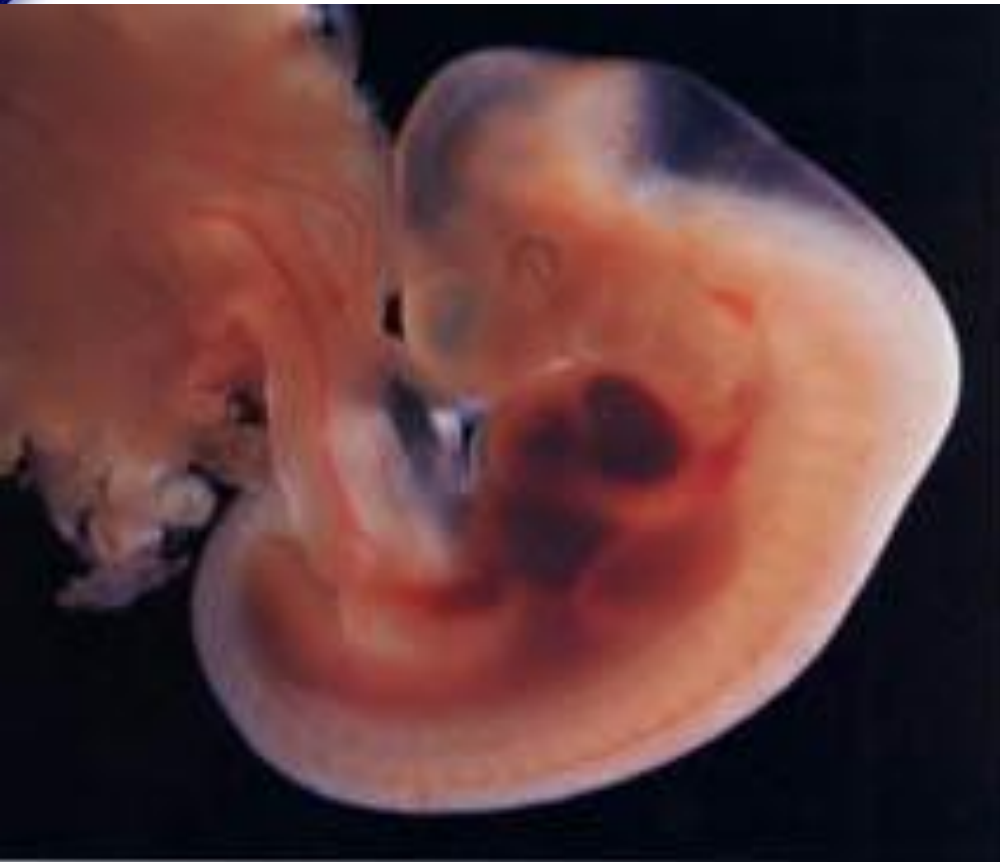Видны расположенные в желточном мешке ранние кровяные островки.

- Далее отмечается преимущественное развитие сердца, обеих аорт и пупочных вен. Только после того, как эти главные магистрали желточного и хорионального (аллантаисного) кровообращения в основном сформируются (стадия 10 пар сомитов) начинается, собственно, развитие других сосудов тела эмбриона (Clara, 1966).

1 — спланхномезодерма; 2 — примордиальный кровяной островок в желточном мешке; 3 — эндодерма; 4 — первичные кровяные клетки, или гемоцитобласты; 5 — клетки крови; 6 — эндотелий; 7 — эндодерма желточного мешка; 8 — сердечный выступ; 9 — срезанный край амниона; 10 — пупочные сосуды.

LOGO

www.themegallery.com



- У человеческого зародыша кровообращение в желточном и аллантоисном кругах начинается практически одновременно у 17-сегментного эмбриона (начало сердцебиений). Желточное кровообращение существует у человека недолго, аллантоисное преобразуется в плацентарное и осуществляется вплоть до конца внутриутробного периода.

ЭМБРИОГЕНЕЗ СЕРДЦА

- Сердце развивается из мезодермы в виде парной закладки на стадии одного—трех сомитов (примерно на 17-й день развития зародыша). Из этой парной закладки образуется простое трубчатое сердце, *cor tubulare simplex*, которое расположено в области шеи. Кпереди оно переходит в примитивную луковицу сердца (*bulbus cordis primitivus*), а кзади — в расширенный венозный синус (*sinus venosus*). Передний (головной) конец простого трубчатого сердца является артериальным, а задний — **ВЕНОЗНЫМ.**

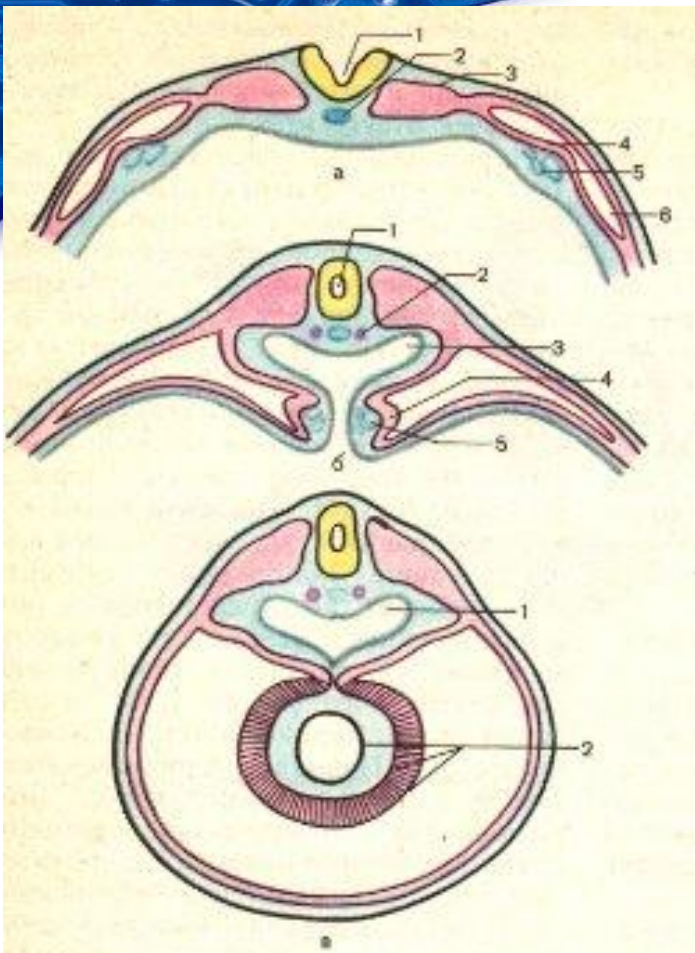


Схема поэтапных стадий развития сердца зародыша человека.

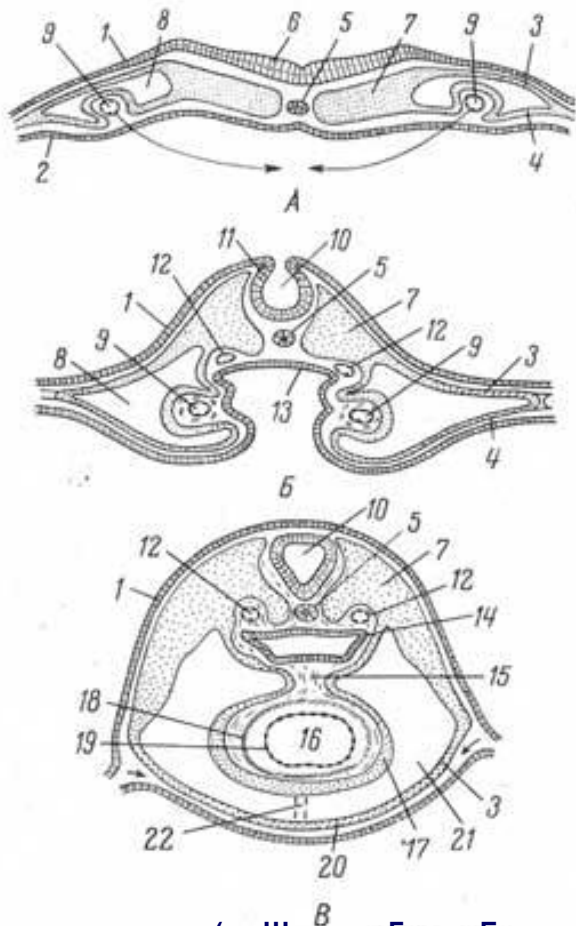
а — стадия 3 сомитов (17-й день развития): 1 — нервная бороздка; 2 — хорда; 3 — сомит (примитивный); 4 — миоэпикардальная пластинка; 5 — эндокардиальный мешочек (примитивный); 6 — целом;

б — стадия 4-6 сомитов (18-й день развития): 1 — нервная трубка; 2 — дорсальная аорта; 3 - кишечная бухта; 4 — миоэпикардальная пластинка; 5 — эндокардиальный мешочек (примитивный);

в — стадия 7-9 сомитов (19-20-й день развития): 1 — головная кишка; 2 - простое трубчатое

LOGO

www.themegallery.com



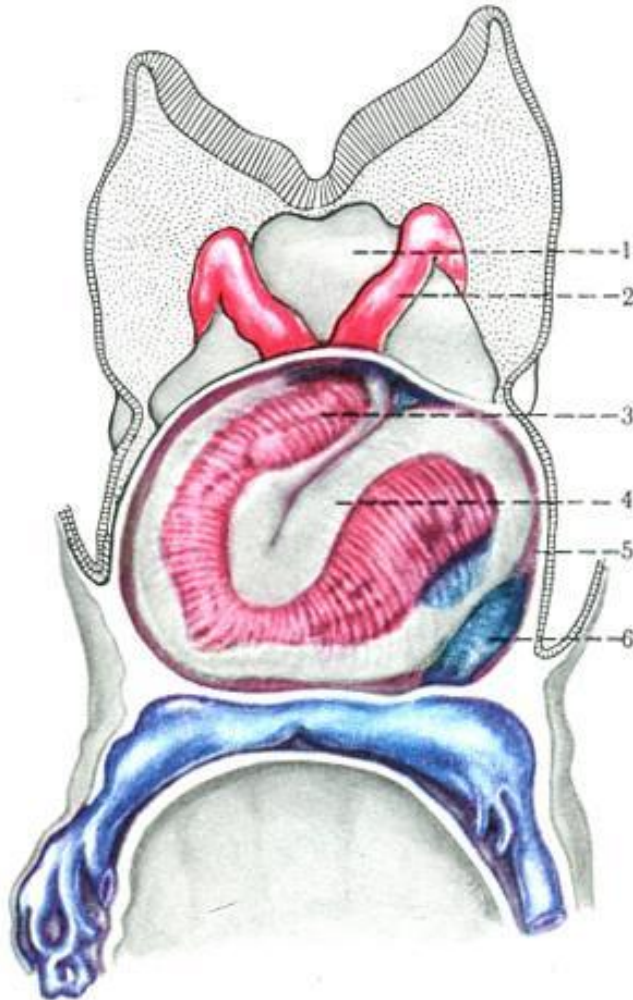
- Средний отдел трубчатого сердца в отличие от краниального и каудального отделов (фиксированных к задней стенке тела зародыша с помощью остатков редуцировавшейся дорсальной брыжейки сердца) интенсивно растет в длину и поэтому изгибается в виде дуги (петли) в ventральном направлении (в сагиттальной плоскости). Вершина этой дуги является будущей верхушкой сердца. Нижний (каудальный) отдел петли представляет собой венозный отдел сердца, верхний (краниальный) - артериальный.

Развитие сердца (по Штралю, Гису и Борну, из [А.А. Заварзина](#)).

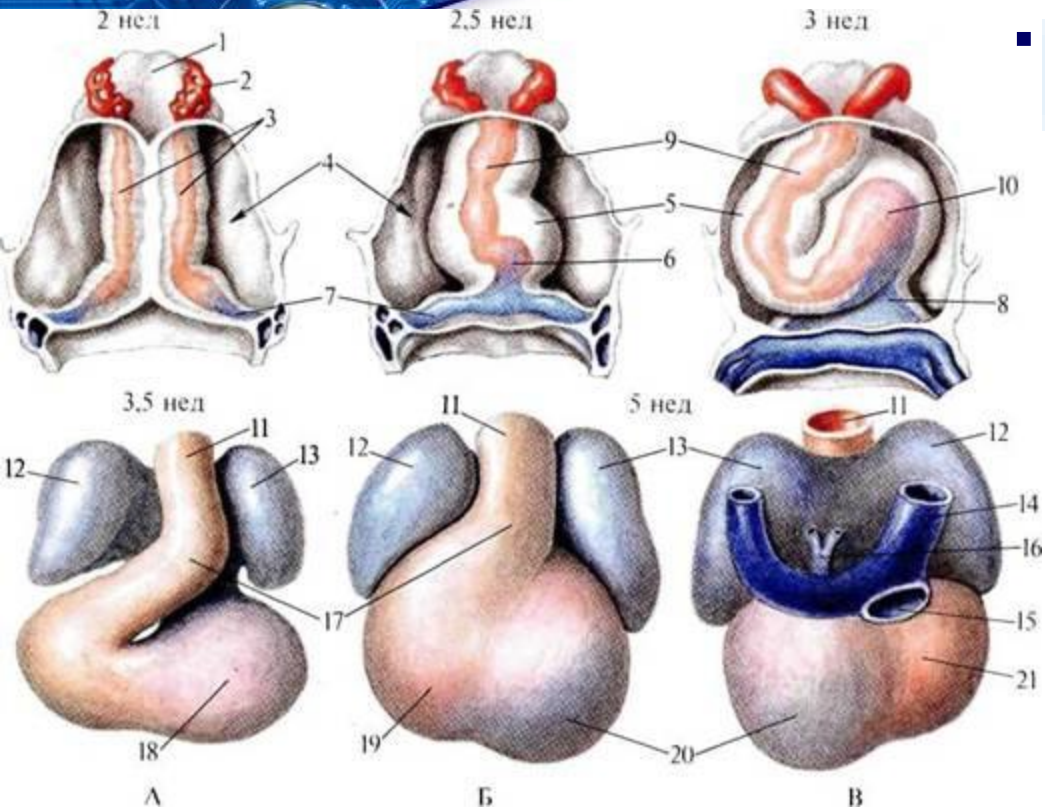
А — В — поперечные разрезы зародышей на трех последовательных стадиях формирования трубчатой закладки сердца; А — две парные закладки сердца; Б — их сближение; В — их слияние в одну непарную закладку: 1 — эктодерма; 2 — энтодерма; 3 — париетальный листок мезодермы; 4 — висцеральный листок; 5 — хорда; 6 — нервная пластинка; 7 — сомит; 8 — вторичная полость тела; 9 — эндотелиальная закладка сердца (парная); 10 — нервная трубка; 11 — ганглиозные (нервные) валики; 12 — нисходящая аорта (парная); 13 — образующаяся головная кишка; 14 — головная кишка; 15 — спинная сердечная брыжейка; 16 — полость сердца; 17 — эпикард; 18 — миокард; 19 — эндокард; 20 — околосердечная сумка; 21 — перикардиальная полость; 22 — редуцирующаяся брюшная сердечная брыжейка

LOGO

www.themegallery.com

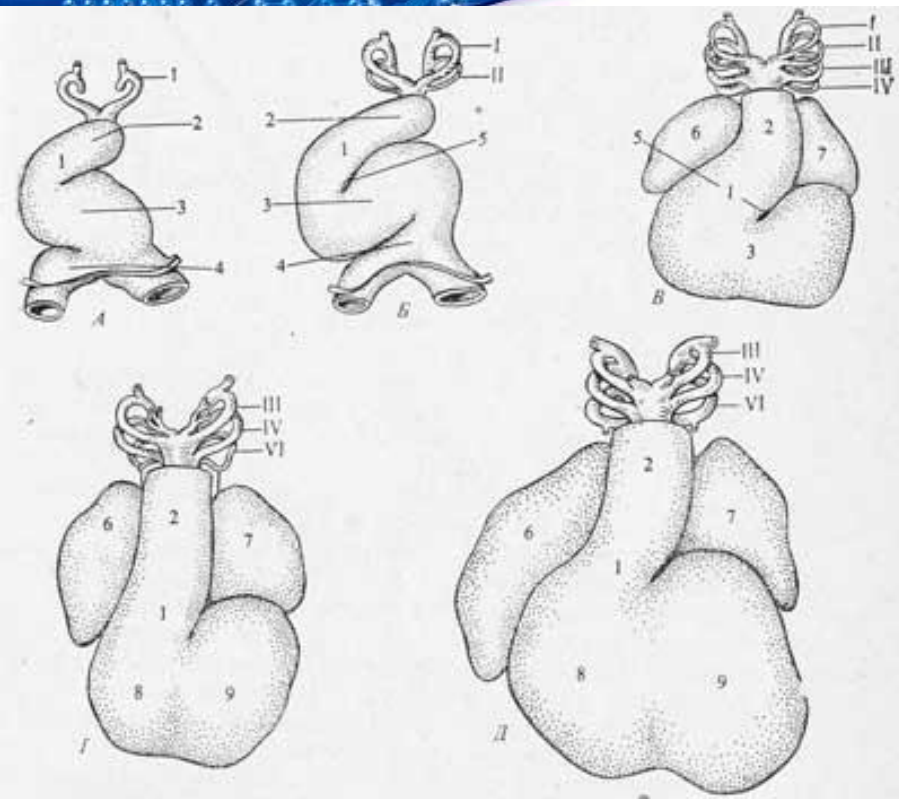


- Поскольку средний отдел трубчатого сердца продолжает быстро расти в длину, то простое трубчатое сердце, имевшее вид дуги (петли), изгибается против часовой стрелки S-образно и превращается в сигмовидное сердце (*cor sigmoideum*)



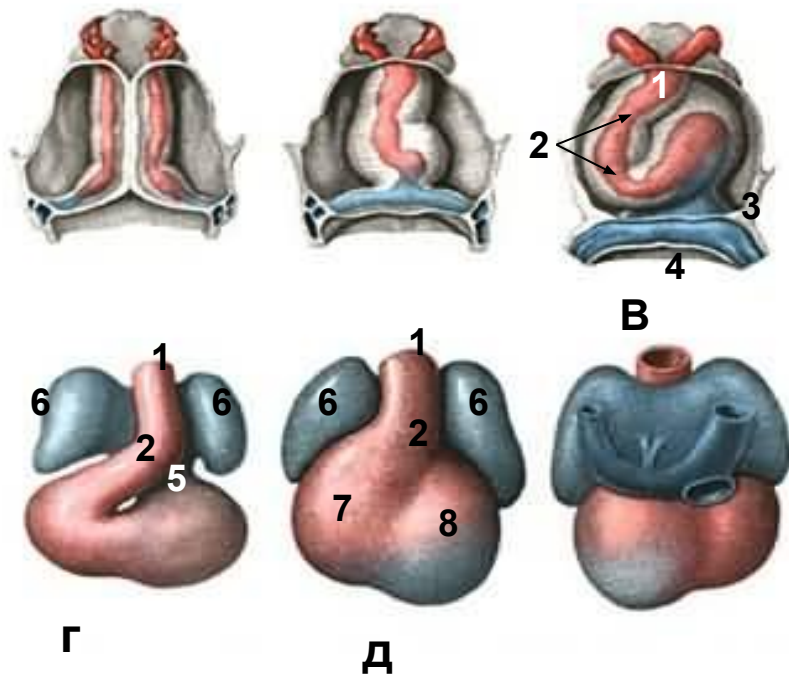
- Предсердие и значительно редуцировавшийся венозный синус оказываются при этом в восходящей части сигмовидного сердца, желудочек — в его переднем выпуклом отделе, а луковица — в восходящей части. На внешней поверхности сигмовидного сердца появляются предсердно-желудочковая борозда (будущая венечная борозда дефинитивного сердца) и луковично-желудочковая борозда, которая после слияния луковицы с артериальным стволом исчезает.

А, Б — с вентральной стороны. В — с дорсальной стороны; 1 — глотка; 2 — первая дуга аорты; 3 — эндокардиальные трубки; 4 — перикард и его полость; 5 — эпимиокард (закладка миокарда и эпикарда); 6 — эндокард желудочка; 7 — закладка предсердий; 8 — предсердие; 9, 11 — артериальный ствол; 10 — желудочек; 12 — правое предсердие; 13 — левое предсердие; 14 — верхняя полая вена; 15 — нижняя полая вена; 16 — легочные вены; 17 — артериальный конус; 18 — желудочек; 19, 21 — правый желудочек; 20 — левый желудочек



Образование сердечной петли и разделение сердца на отделы у зародыша человека, вид с вентральной стороны. (По Kramer, 1942. Am. J. Anat., v.71.) Зародыши длиной: А — 2,08мм; Б — 3,0мм; В — 5,2 мм; Г — 6,0мм; Д — 8,8мм. 1 — конус; 2 — артериальный ствол; 3 — желудочек; 4 — предсердие; 5 — конусожелудочковая борозда; 5 — правое предсердие; 7 — левое предсердие; 8 — правый желудочек; 9 — левый желудочек. Римскими цифрами обозначены соответствующие дуги аорты.

- Предсердие сообщается с желудочком узким предсердно-желудочковым каналом (*canalis atrioventricularis*). В его стенках возникают вентральное и дорсальное утолщения — предсердно-желудочковые эндокардиальные валики (*torus endocardialis atrioventriculare*), из которых затем на границе камер сердца развиваются двух- и трехстворчатый клапаны. Место перехода желудочка в примитивную луковицу сердца — луковично-желудочковое отверстие, *ostium bulboventriculare*, сужено.



- Общее предсердие быстро растёт, охватывает сзади артериальный ствол (*truncus arteriosus*) (с ним к этому времени сливается примитивная луковица сердца), по сторонам которого спереди видны два выпячивания — закладки правого и левого ушек. В устье артериального ствола образуются четыре эндокардиальных валика (*torus endocardialis*), которые позже превращаются в полулунные заслонки (клапаны) начала аорты и легочного ствола.

В—Д— три стадии развития наружной формы сердца: 1 — артериальный проток (конус); 2 — колено артериального отдела; 3 — венозный отдел; 4 — венозный синус; 5 — ушковый канал; 6 — ушки сердца; 7 — правый желудочек; 8 — левый желудочек.



- На 4-й неделе на внутренней поверхности верхнезадней части общего предсердия появляется первичная (межпредсердная) перегородка, *septum primum*, которая растет в сторону предсердно-желудочкового канала и разделяет общее предсердие на правое и левое. Однако это разделение не полное, так как в перегородке сохраняется широкое первичное (межпредсердное) отверстие, *foramen (interatriale) primum*. Справа от первичной перегородки со стороны внутренней поверхности верхнезадней стенки предсердия растет вторичная (межпредсердная) перегородка, *septum secundum*, которая срастается с первичной и полностью отделяет правое предсердие от левого.

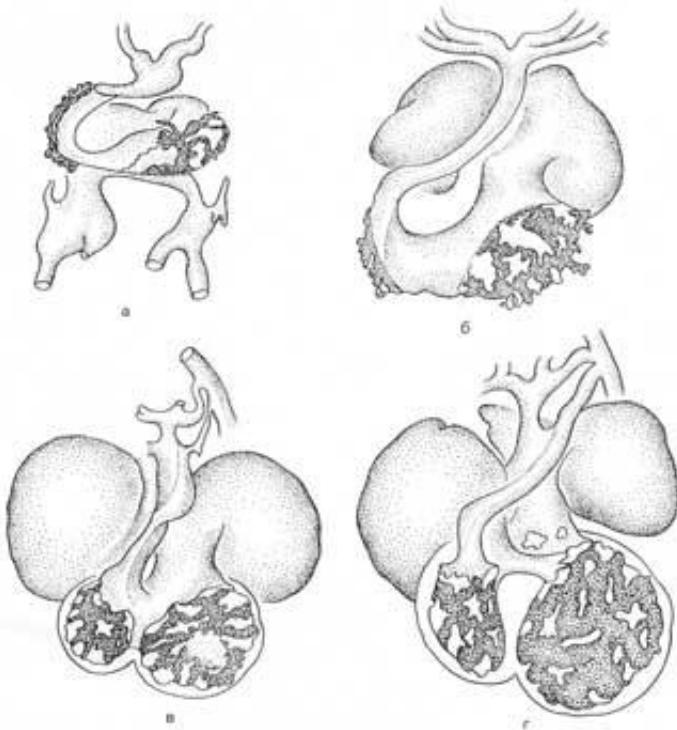
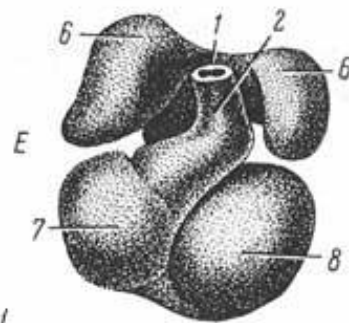
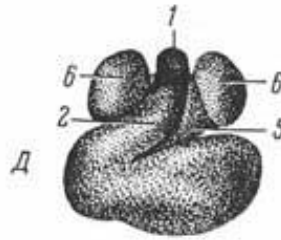
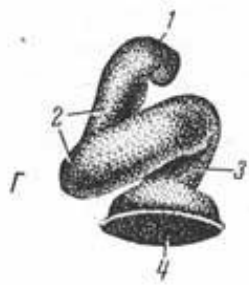
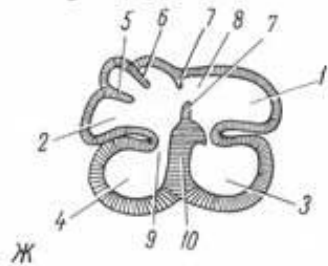
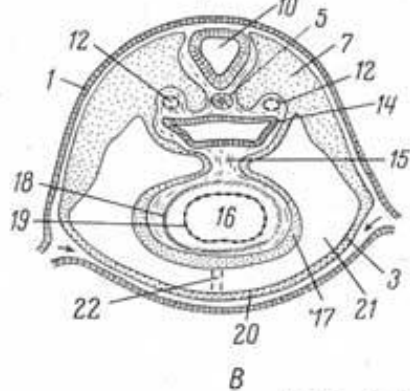
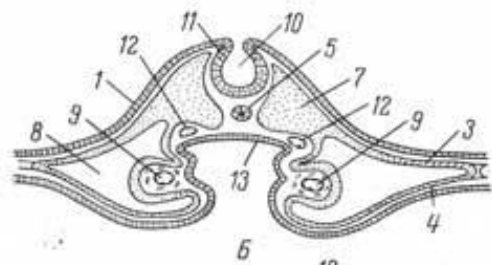
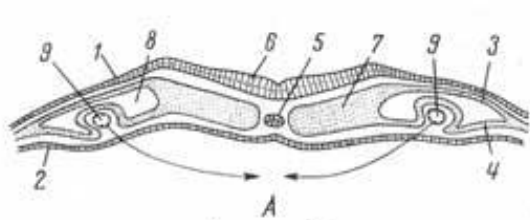




Рис. 4
Преобразование сердечной трубки, образование полостей сердца зародыша человека
(по Streeter, 1951).

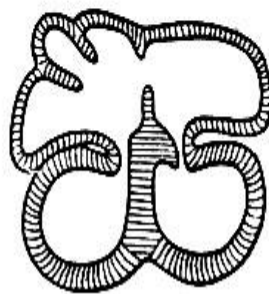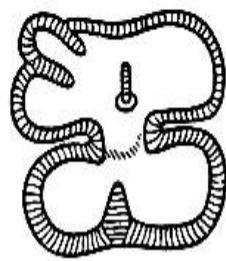
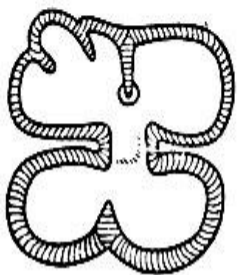
а, б, в, г – зародыши соответственно длиной 3, 5, 8 и 10 мм.



Краниальная часть этой перегородки быстро прорывается, образуя вторичное межпредсердное отверстие [*foramen (interatriale) secundum*]. Малый (легочный) круг кровообращения у зародыша не функционирует и левое предсердие крови из лёгкого не получает, поэтому единственным местом, куда кровь приносится по кровеносным сосудам в сердце зародыша, является правое предсердие.



а





б

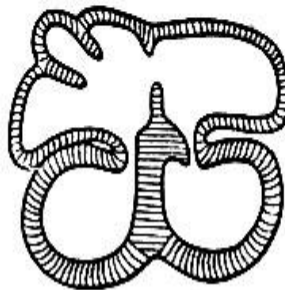- Наличие вторичного межпредсердного отверстия обеспечивает возможность проникновения того количества крови из правого предсердия в левое, которое необходимо для нормального развития левых камер сердца. В начале 8-й недели развития в задненижнем отделе желудочка появляется полулунной формы складка.



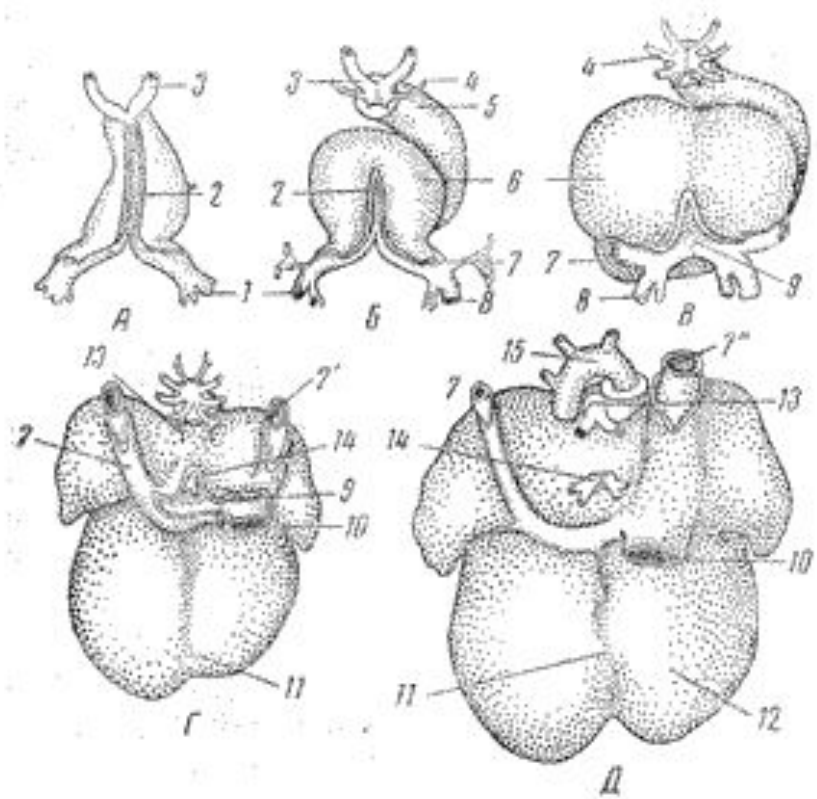
а



б



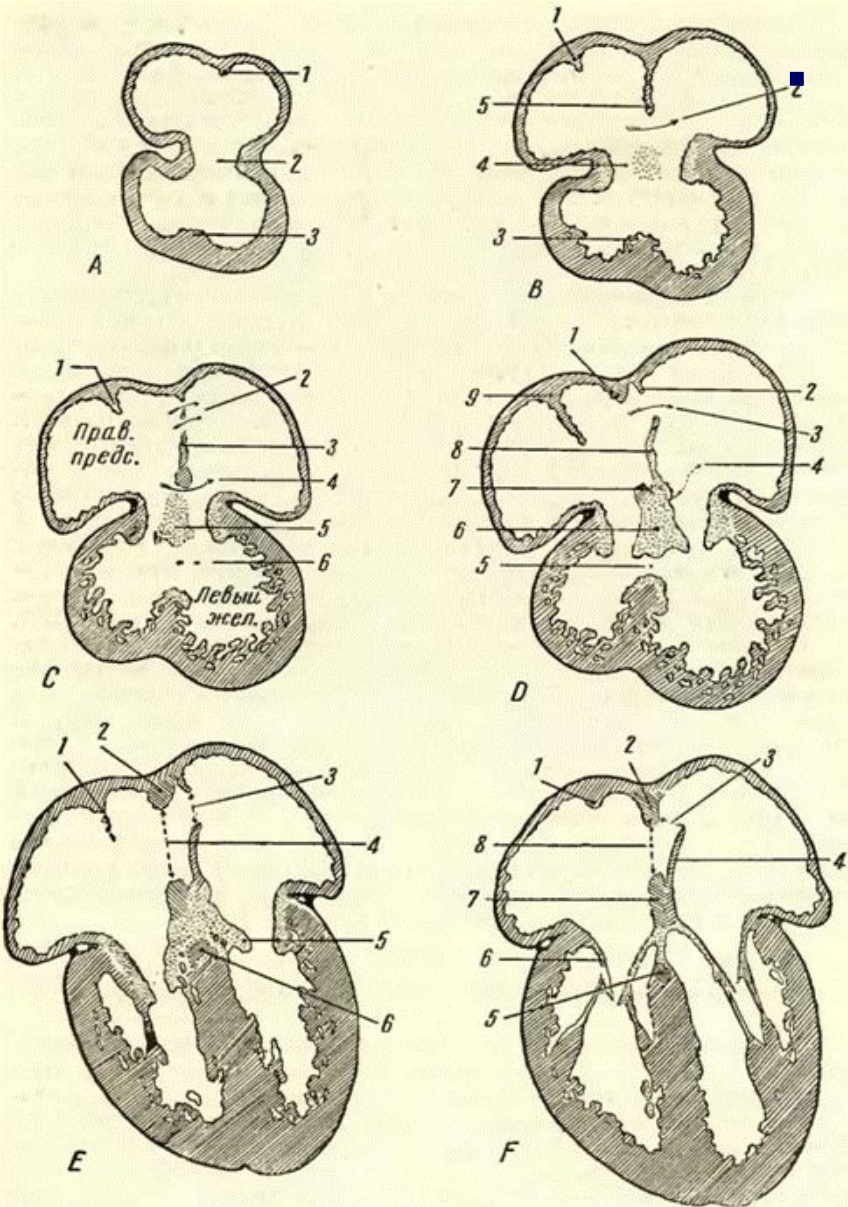
- Она растет вперед и вверх в сторону эндокардиальных валиков предсердно-желудочкового канала и постепенно в виде межжелудочковой перегородки полностью отделяет правый желудочек от левого. Одновременно в артериальном стволе появляются две продольные складки, растущие в сагиттальной плоскости навстречу друг другу, а также вниз — в сторону межжелудочковой перегородки.



■ Соединяясь между собой, эти складки образуют перегородку, которая отделяет восходящую часть аорты от легочного ствола. В результате этого четыре эндокардиальных валика устья артериального ствола разделяются и превращаются в шесть (по три в каждом сосуде) полулунных заслонок: в аорте — задняя, правая и левая, в легочном стволе — передняя, правая и левая.

Фиг. 91. Раннее развитие сердца у человека. Вид сзади и сверху.
 А — сердце зародыша 2,5 недель (8—10 сомитов);
 Б — то же 3-х недель (12—14 сомитов); В — то же 3,5 недель (17—19 сомитов); Г — то же 5 недель (6—8 мм); Д — то же 8 недель (около 25 мм):

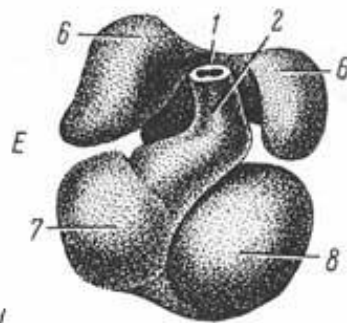
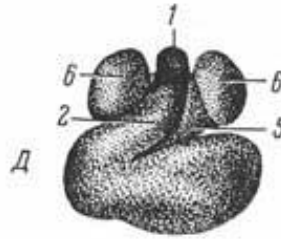
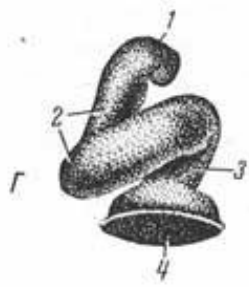
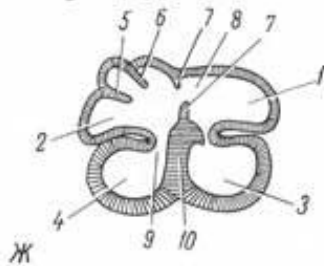
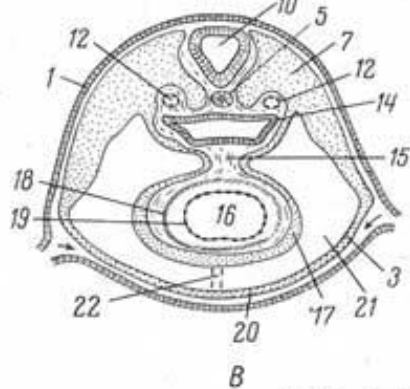
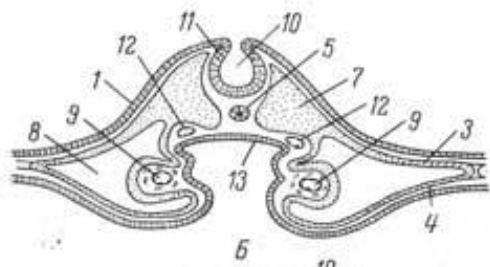
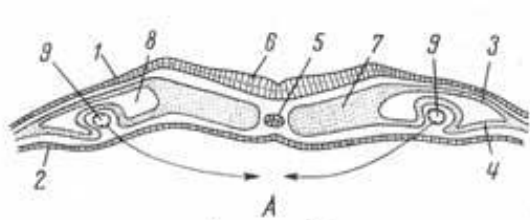
- 1 — желточно-брюшечная вена; 2 — дорсальная брыжейка сердца (срезана); 3 — первая жаберная дуга; 4 — вторая жаберная дуга; 5 — артериальный ствол; 6 — первичное предсердие; 7, 7' — левая и правая общие кардинальные вены; 8 — пупочная вена; 9 — венозный синус; 10 — каудальная полая вена; 11 — межжелудочковая борозда; 12 — правый желудочек; 13 — легочная артерия (от 6-й дуги); 14 — легочные вены; 15 — аорта.



После возникновения межжелудочковой и аортолегочной перегородок у эмбриона человека образуются четырехкамерное сердце, *cor quadricameratum*. Небольшое овальное отверстие, *foramen ovale* (бывшее вторичное межпредсердное отверстие), посредством которого сообщается правое предсердие с левым, закрывается только после рождения, т. е. когда начинает функционировать малый (легочный) круг кровообращения. Венозный синус сердца суживается, превращаясь вместе с редуцировавшейся левой общей кардинальной веной в венечный синус сердца, который впадает в правое предсердие.

Рис. 422. Фронтальные разрезы сердца эмбрионов человека. Участки, отмеченные точками, — ткань эндокардиальных подушек. Мышцы обозначены диагональной штриховкой, а эпикард — сплошной черной линией.

A — эмбрион 4—5 мм длины; B — эмбрион 6—7 мм; C — эмбрион 8—9 мм; D — эмбрион 12—15 мм; E — эмбрион 25—30 мм; F — эмбрион 100 мм — рождение.
 A. 1 — межпредсердный septum I; 2 — атриовентрикулярный канал; 3 — межжелудочковая перегородка.
 B. 1 — septum spurium; 2 — ostium I; 3 — межжелудочковая перегородка; 4 — атриовентрикулярный канал; 5 — межпредсердный septum I.



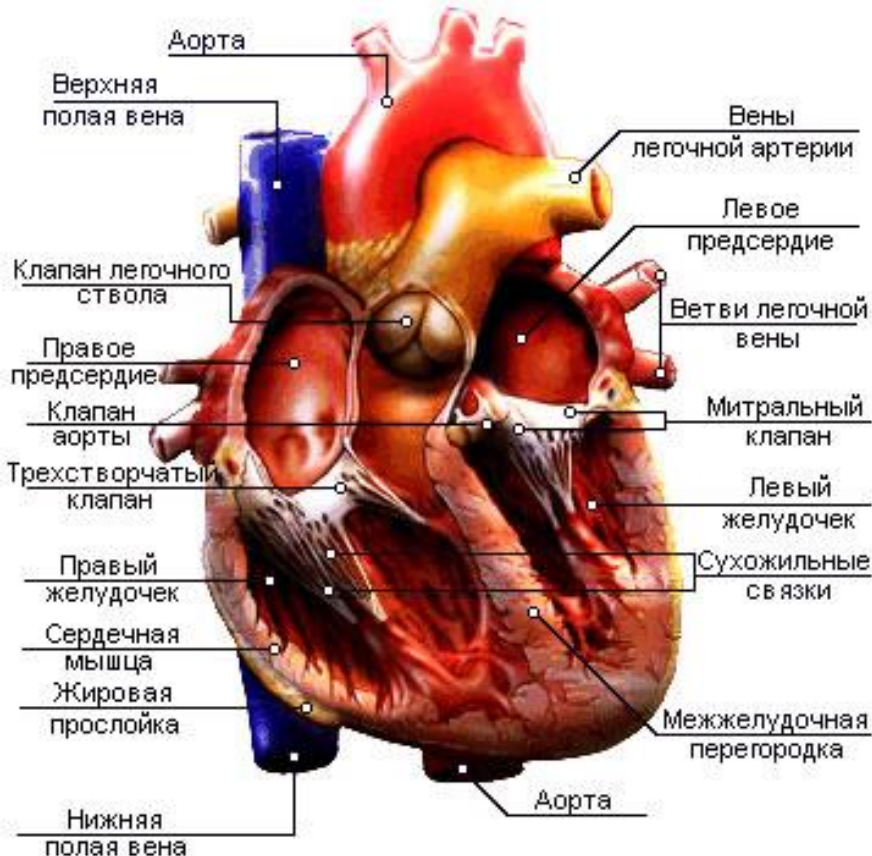
- Описанные выше изменения обычно подразделяются на две фазы (Clara, 1962). Результат **первой фазы** - возникновение **метамерно разделенной сердечной трубки**. В течение **второй фазы** формирующийся орган приобретает вид, соответствующий основным чертам **дефинитивного сердца**.
- В основе этих изменений лежат **закономерные гистогенетические процессы**, происходящие как в закладке **эндокарда**, так и в **миоэпикардиальной пластинке**.

Ж — разрез сердца зародыша на стадии формирования перегородок: 1 — левое предсердие; 2 — правое предсердие; 3 — левый желудочек; 4 — правый желудочек; 5, 6 — *valvula venosa*; 7 — перегородка предсердий; 8 — овальное отверстие; 9 — атриовентрикулярное отверстие; 10 — перегородка желудочков.



Строение сердца

- Сердце, *cor*, представляет полый мышечный орган, принимающий кровь из вливающих в него венозных стволов и прогоняющий кровь в артериальную систему. Полость сердца подразделяется на 4 камеры: 2 предсердия и 2 желудочка. **Левое предсердие и левый желудочек составляют вместе левое, или артериальное, сердце** по свойству находящейся в нем крови; **правое предсердие и правый желудочек составляют правое, или венозное, сердце**. Сокращение стенок сердечных камер носит название систолы, расслабление их — диастолы.
- Сердце имеет форму несколько уплощенного конуса. В нем различают **верхушку, apex, основание, basis**, переднюю и заднюю поверхности и два края — правый и левый, разделяющие эти поверхности.



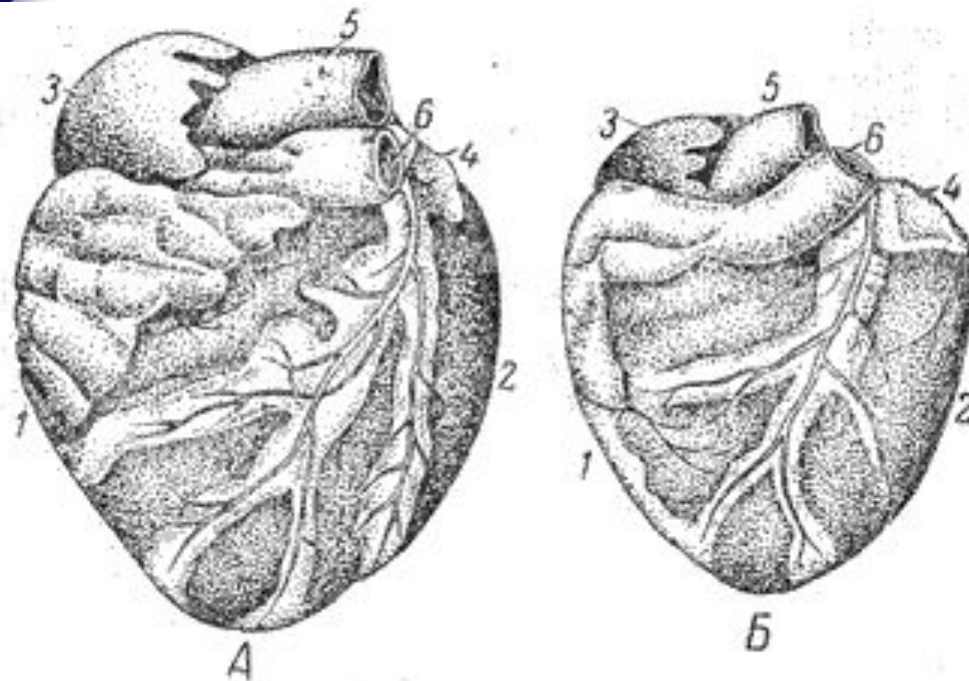


Рис. 74. Варианты формы и величины сердца у человека. Вид спереди.

А — сердце мужчины 20 лет; Б — сердце женщины 22 лет. (Пузик, 1948):

1 — правый желудочек; 2 — левый желудочек;
3 — правое ушко; 4 — левое ушко; 5 — аорта;
6 — легочная артерия

- Считают, что сердце по величине равно кулаку соответствующего индивидуума. Средние размеры его: длинник 12 - 13 см, наибольший поперечник 9 - 10,5 см, переднезадний размер 6 - 7 см. Масса сердца мужчины равна в среднем 300 г (1/215 массы тела), женщины - 220 г (1/250 массы тела).

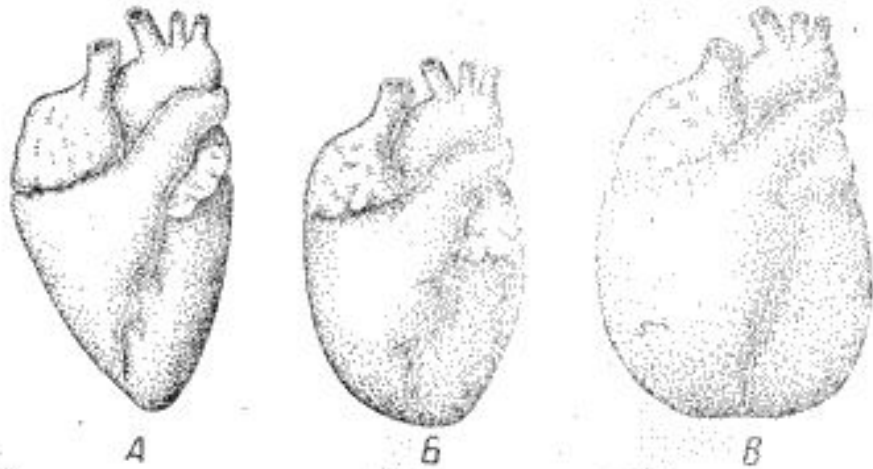
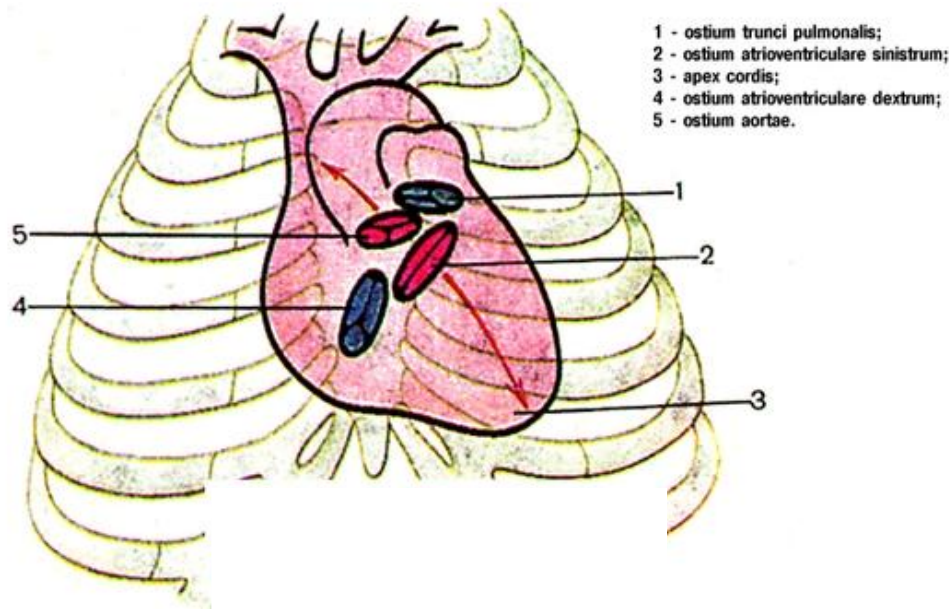


Рис. 75. Типы сердца грудных детей. Вид спереди
(Минкин и Светлова, 1935):
А — конический; Б — овальный; В — шаровидный

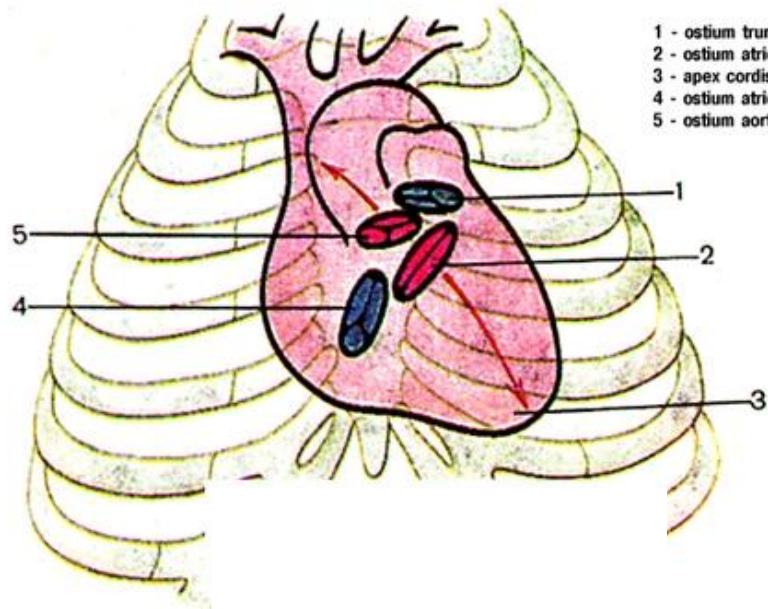
- У новорожденных форма сердца, как правило округлая, с большим поперечным диаметром. Верхушка сердца почти всегда образована правым желудочком. Относительный вес сердца велик: он составляет примерно 0,8%-0,9% веса тела (24 – 28 г) . В течение первых недель жизни в миокарде правого сердца происходят весьма важные изменения. Речь идет прежде всего о так называемой **"физиологической атрофии"** миокарда и дилатации полостей. Истинная потеря веса составляет около 30%, средний диаметр волокон сердечной мышцы уменьшается на 10-16%, толщина стенки сердца - на 30-40%. При этом особенно редуцируется **трабекулярный миокард**. Вместе с тем происходит и своеобразная перегруппировка волокон. В результате истончения волокон возникают пространства, в которые перемещаются другие волокна. Общее количество слоев мышечных волокон уменьшается при этом на 40%.

Топография сердца.

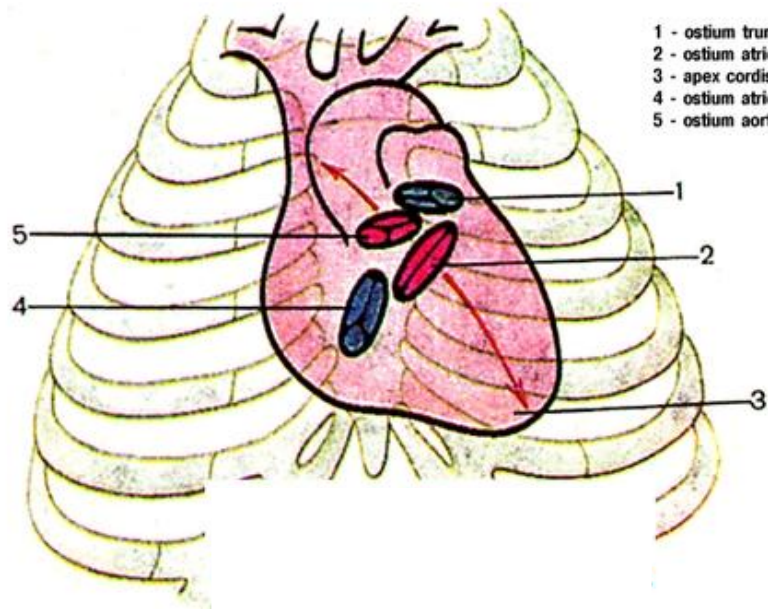


- Сердце располагается в переднем средостении асимметрично. Большая часть его находится слева от срединной линии, справа остаются только правое предсердие и обе полые вены. Длинная ось сердца расположена косо сверху вниз, справа налево, сзади наперед, образуя с осью всего тела угол приблизительно в 40° . Сердце при этом как бы повернуто таким образом, что правый венозный отдел его лежит больше кпереди, левый артериальный — кзади.

Топография сердца.



- Сердце вместе с перикардом в большей части своей передней поверхности (*facies sternocostalis*) прикрыто легкими, передние края которых вместе с соответствующими частями обеих плевр, заходя спереди сердца, отделяют его от передней грудной стенки, за исключением одного места, где передняя поверхность сердца через посредство перикарда прилегает к груди и хрящам V и VI ребер. Границы сердца проецируются на грудную стенку следующим образом. Толчок верхушки сердца может быть прощупан на 1 см кнутри от *linea mamillaris sinistra* в пятом левом межреберном промежутке. Верхняя граница сердечной проекции идет на уровне верхнего края третьих реберных хрящей. Правая граница сердца проходит на 2 — 3 см вправо от правого края грудины, от III до V ребра; нижняя граница идет поперечно от V правого реберного хряща к верхушке сердца, левая — от хряща III ребра до верхушки сердца.

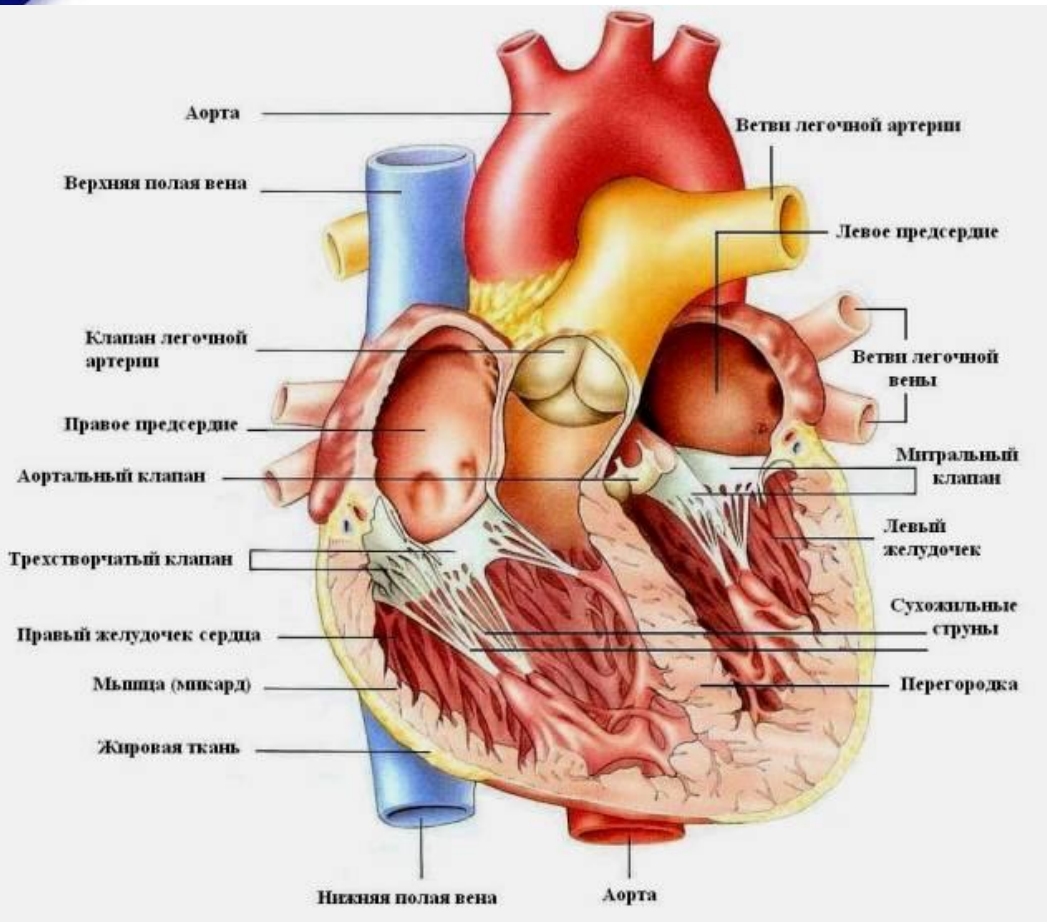


- 1 - ostium trunci pulmonalis;
- 2 - ostium atrioventriculare sinistrum;
- 3 - apex cordis;
- 4 - ostium atrioventriculare dextrum;
- 5 - ostium aortae.

- **Выходные отверстия желудочков (аорта и легочный ствол) лежат на уровне III левого реберного хряща; легочный ствол (ostium trunci pulmonalis) — у грудинного конца этого хряща, аорта (ostium aortae) — позади грудины несколько вправо. Оба ostia atrioventricularia проецируются на прямой линии, идущей по грудины от третьего левого к пятому правому межреберному промежутку.**
- **При аускультации сердца (выслушивание тонов клапанов с помощью фонендоскопа) тоны сердечных клапанов выслушиваются в определенных местах: митрального — у верхушки сердца; трехстворчатого — на грудины справа против V реберного хряща; тон клапанов аорты — у края грудины во втором межреберье справа; тон клапанов легочного ствола — во втором межреберье слева от грудины.**



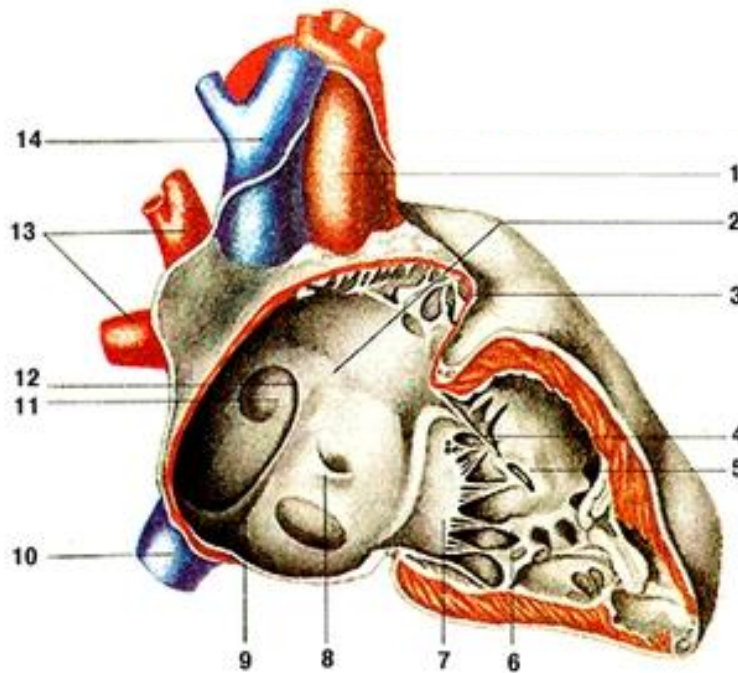
КАМЕРЫ СЕРДЦА



- Предсердия являются воспринимающими кровь камерами, желудочки, напротив, выбрасывают кровь из сердца в артерии. Правое и левое предсердия отделены друг от друга перегородкой, так же как правый и левый желудочки. Наоборот, между правым предсердием и правым желудочком имеется сообщение в виде правого предсердно-желудочкового отверстия, *ostium atrioventriculare dextrum*; между левым предсердием и левым желудочком - *ostium atrioventriculare sinistrum*. Через эти отверстия кровь во время систолы предсердий направляется из полостей последних в полости желудочков.

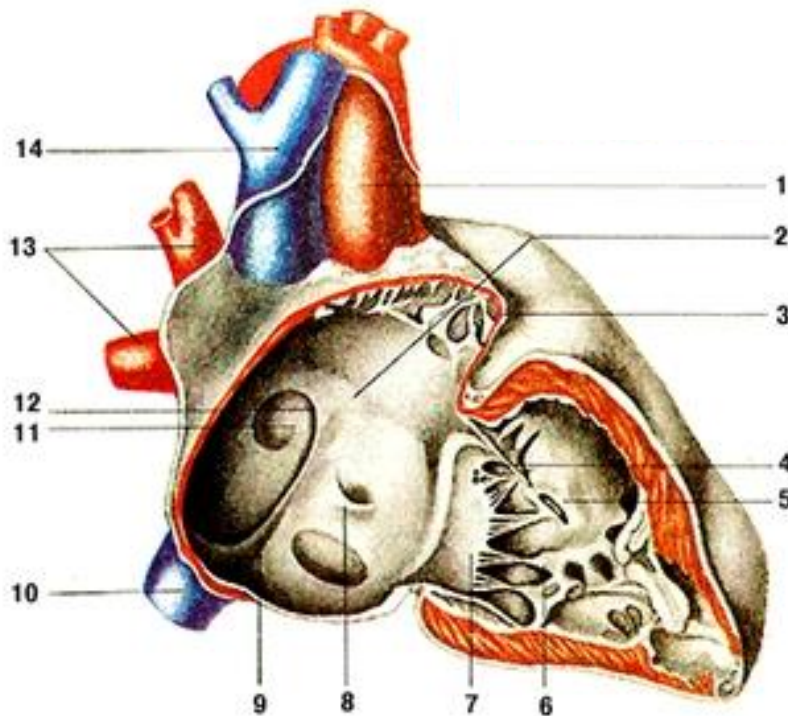
LOGO

www.themegallery.com



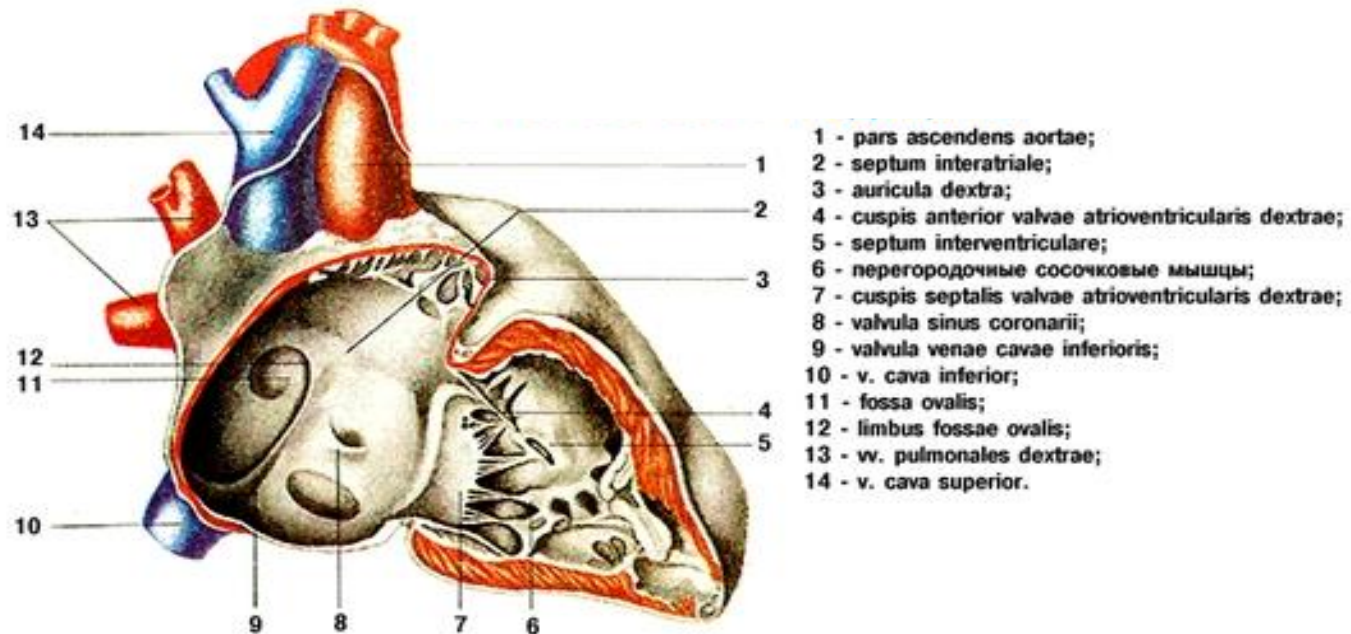
- 1 - pars ascendens aortae;
- 2 - septum interatriale;
- 3 - auricula dextra;
- 4 - cuspis anterior valvae atrioventricularis dextrae;
- 5 - septum interventriculare;
- 6 - перегородочные сосочковые мышцы;
- 7 - cuspis septalis valvae atrioventricularis dextrae;
- 8 - valvula sinus coronarii;
- 9 - valvula venae cavae inferioris;
- 10 - v. cava inferior;
- 11 - fossa ovalis;
- 12 - limbus fossae ovalis;
- 13 - vv. pulmonales dextrae;
- 14 - v. cava superior.

■ Правое предсердие вливается сверху v. cava superior и внизу v. cava inferior, кпереди предсердие продолжается в полый отросток - правое ушко, auricula dextra. Правое и левое ушки охватывают основание аорты и легочного ствола. Перегородка между предсердиями, septum interatriale, поставлена косо, от передней стенки она направляется назад и вправо, так что правое предсердие расположено справа и спереди, а левое - слева и сзади. Внутренняя поверхность правого предсердия гладкая, за исключением небольшого участка спереди и внутренней поверхности ушка, где замет ряд вертикальных валиков от расположенных здесь гребенчатых мышц, musculi pectinati.

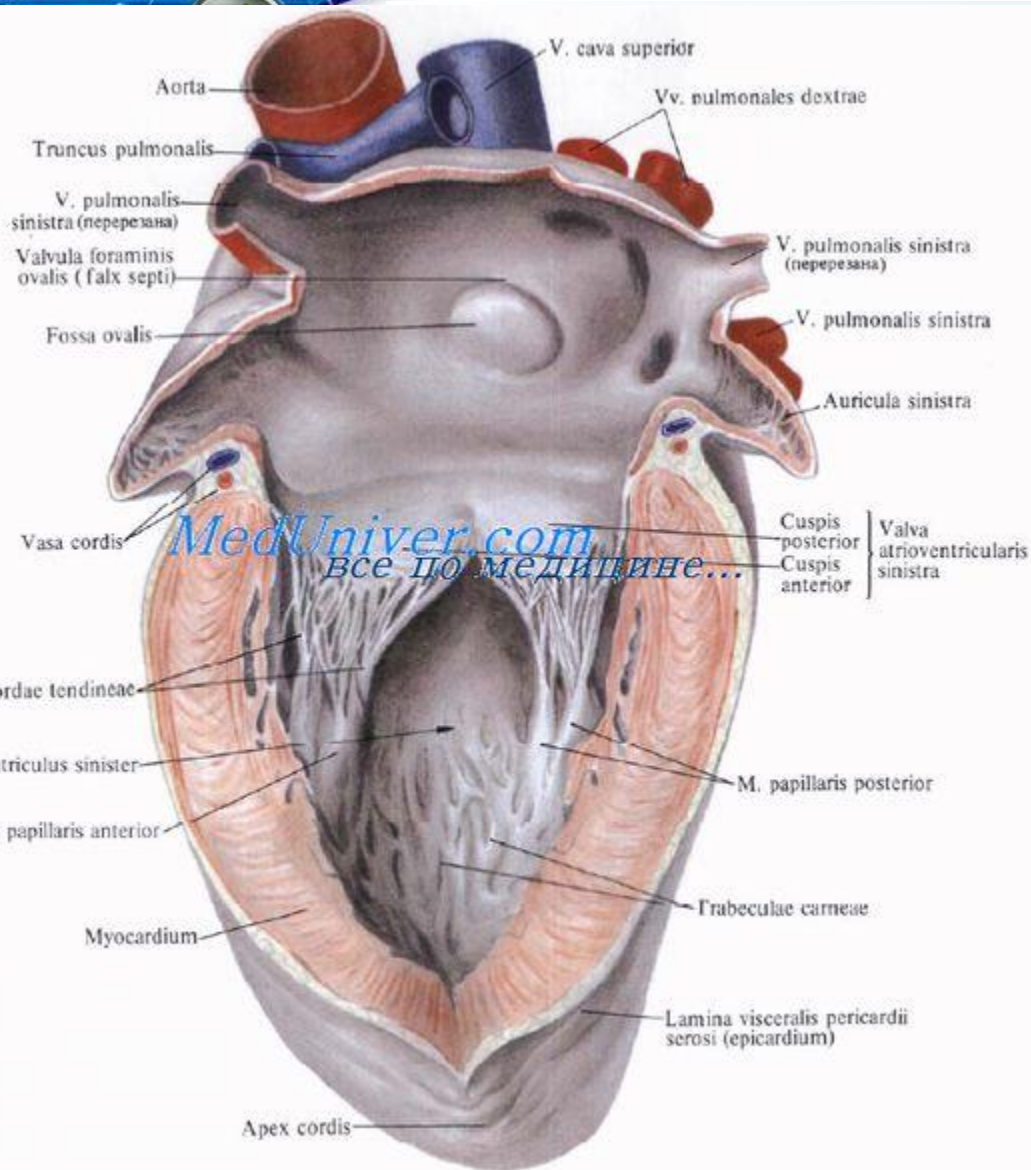


- 1 - pars ascendens aortae;
- 2 - septum interatriale;
- 3 - auricula dextra;
- 4 - cuspis anterior valvae atrioventricularis dextrae;
- 5 - septum interventriculare;
- 6 - перегородочные сосочковые мышцы;
- 7 - cuspis septalis valvae atrioventricularis dextrae;
- 8 - valvula sinus coronarii;
- 9 - valvula venae cavae inferioris;
- 10 - v. cava inferior;
- 11 - fossa ovalis;
- 12 - limbus fossae ovalis;
- 13 - vv. pulmonales dextrae;
- 14 - v. cava superior.

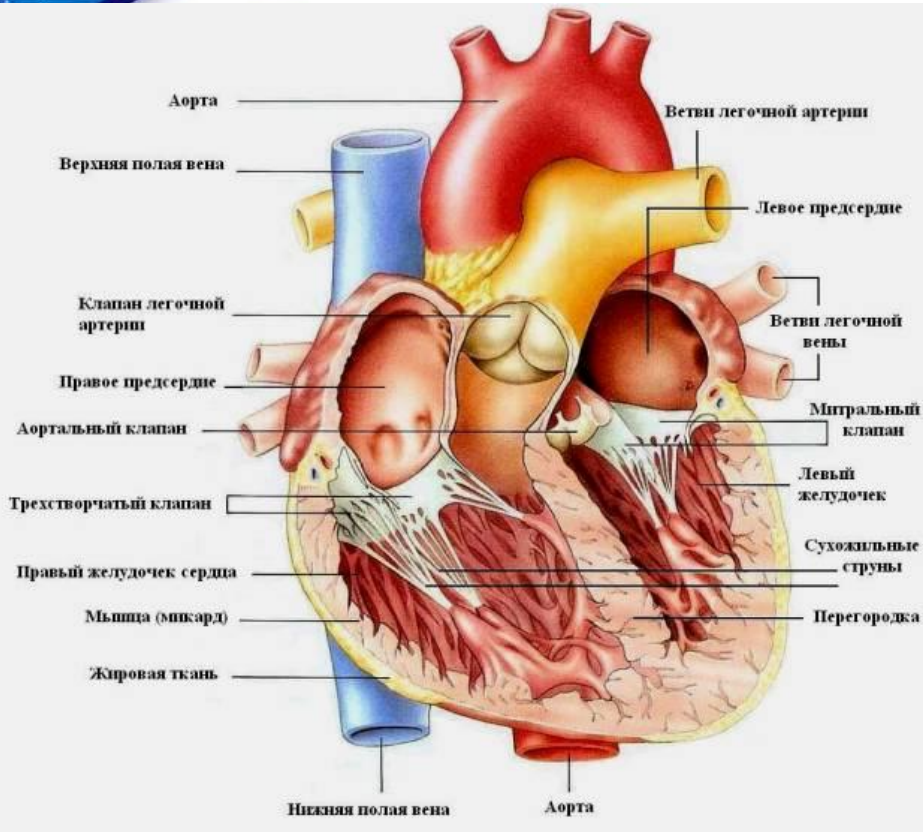
- Вверху *musculi pectinati* оканчиваются гребешком, *crista terminalis*, которому на наружной поверхности предсердия соответствует *sulcus terminalis*. Эта борозда указывает место соединения первичного *sinus venosus* с предсердием зародыша. На перегородке, отделяющей правое предсердие от левого, имеется овальной формы углубление - *fossa ovalis*, которое вверху и спереди ограничено краем - *limbus fossae ovalis*. Это углубление представляет собой остаток отверстия - *foramen ovale*, посредством которого предсердия во время внутриутробного периода сообщаются между собой. В 1/3 случаев *foramen ovale* сохраняется на всю жизнь, вследствие чего возможно периодическое смещение артериальной и венозной крови в случае, если сокращение перегородки предсердий не закрывает его.



- Между отверстиями верхней и нижней полых вен на задней стенке заметно небольшое возвышение, *tuberculum intervenosum*, позади верхнего отдела *fossae ovalis*. Считается, что он направляет у зародыша ток крови из верхней полой вены в *ostium atrioventriculare dextrum*. От нижнего края отверстия *v. cava inferior* к *limbus fossae ovalis* тянется складка серповидной формы, изменчивая по величине, - *valvula venae cavae inferioris*. Она имеет большое значение у зародыша, направляя кровь из нижней полой вены через *foramen ovale* в левое предсердие. Ниже этой заслонки, между отверстиями *v. cava inferior* и *ostium atrioventriculare dextrum*, в правое предсердие впадает *sinus coronarius cordis*, собирающий кровь из вен сердца; кроме того, небольшие вены сердца, самостоятельно впадают в правое предсердие. Маленькие отверстия их, *foramina venarum minimarum*, разбросаны по поверхности стенок предсердия.
- Возле отверстия венозного синуса имеется небольшая складка эндокарда, *valvula sinus coronarii*. В нижнепереднем отделе предсердия широкое правое предсердно-желудочковое устье, *ostium atrioventriculare dextrum*, ведет в полость правого желудочка.



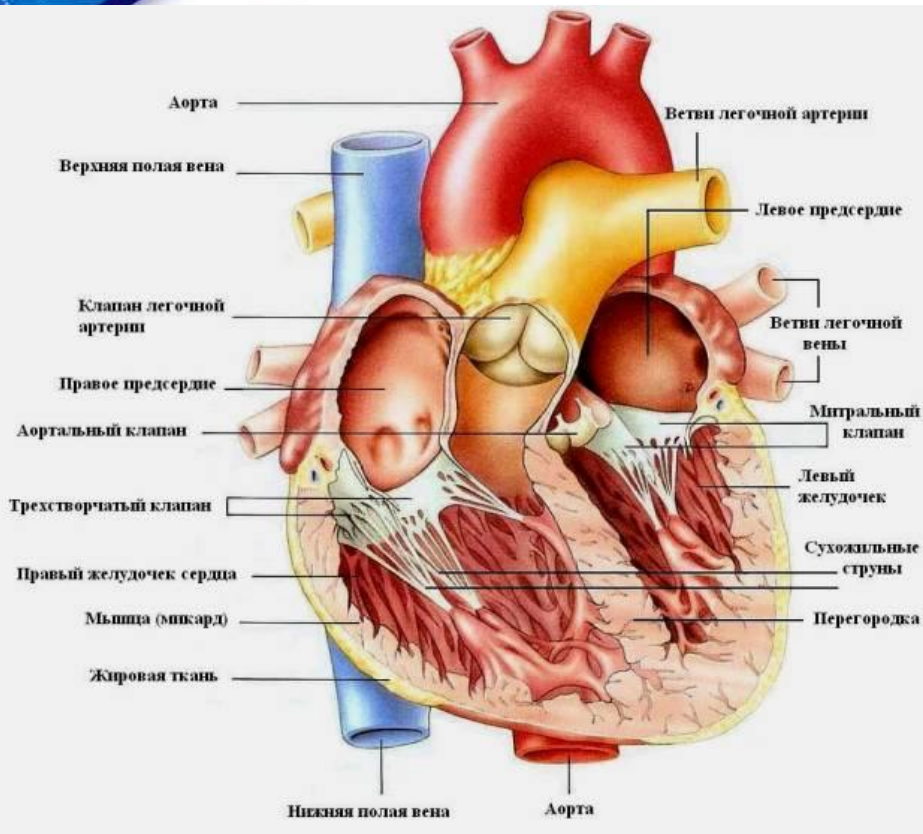
- Левое предсердие, atrium sinistrum, прилежит сзади к нисходящей аорте и пищеводу. С каждой стороны в него впадают по две легочные вены; левое ушко, auricula sinistra, выпячивается кпереди, огибая левую сторону ствола аорты и легочного ствола. В ушке имеются musculi pectinati.
- В нижнепереднем отделе левое предсердно-желудочковое отверстие, ostium atrioventriculare sinistrum, овальной формы ведет в полость левого желудочка.



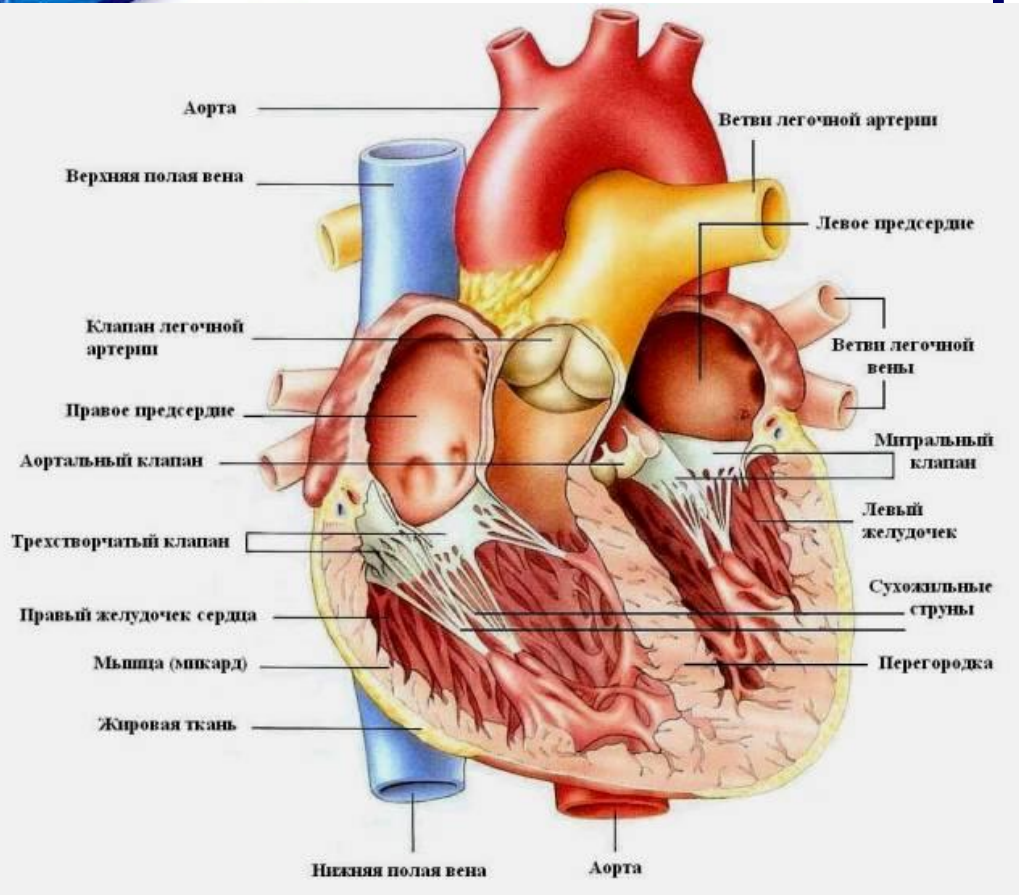
Правый желудочек, *ventriculus dexter*, имеет форму треугольной пирамиды, основание которой, обращенное кверху, занято правым предсердием, за исключением левого верхнего угла, где из правого желудочка выходит легочный ствол, *truncus pulmonalis*. Полость желудочка подразделяется на два отдела: ближайший к *ostium atrioventriculare* отдел и передневерхний отдел, ближайший к *ostium trunci pulmonalis*, - *conus arteriosus*, который продолжается в легочный ствол.

LOGO

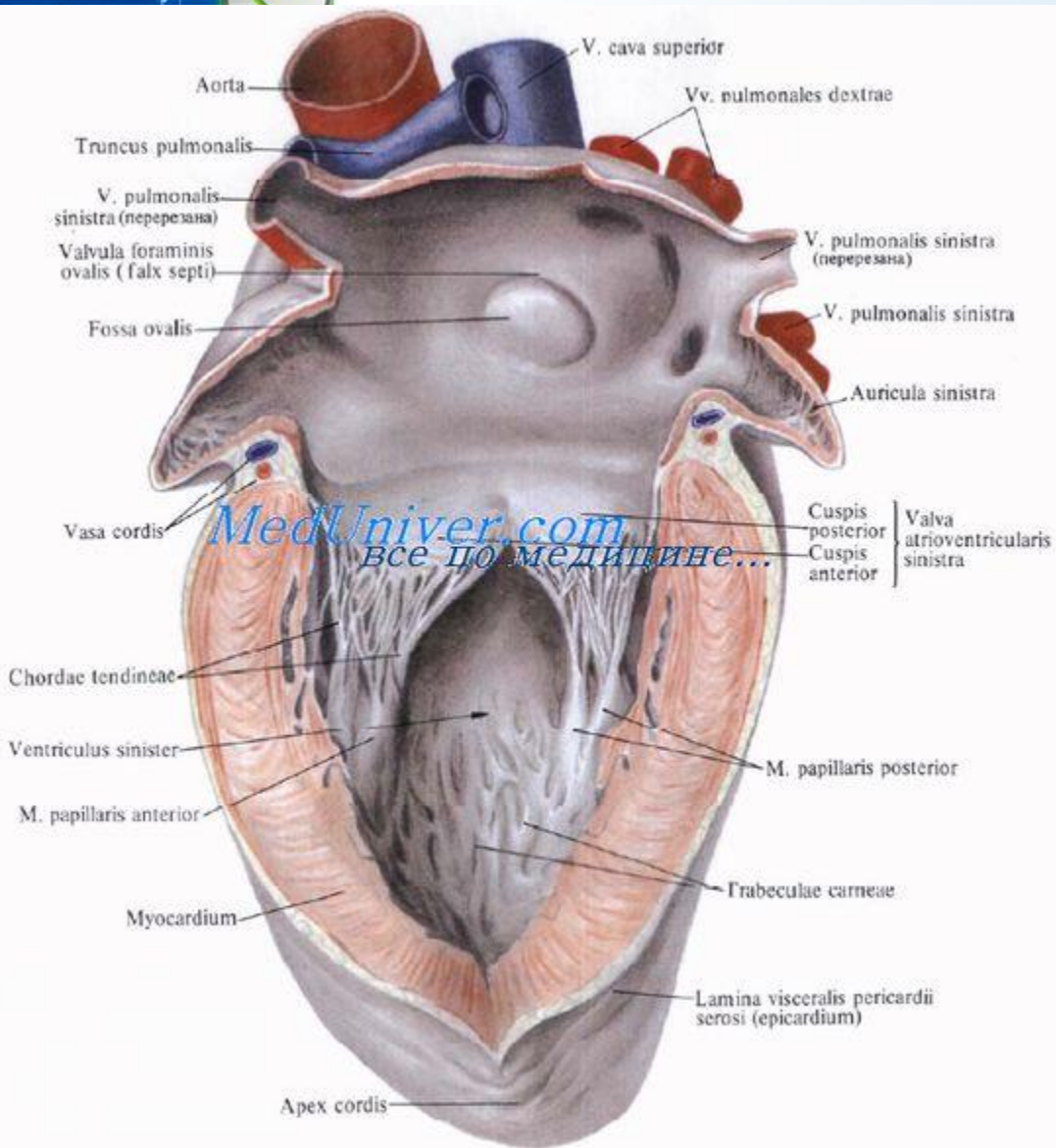
www.themegallery.com



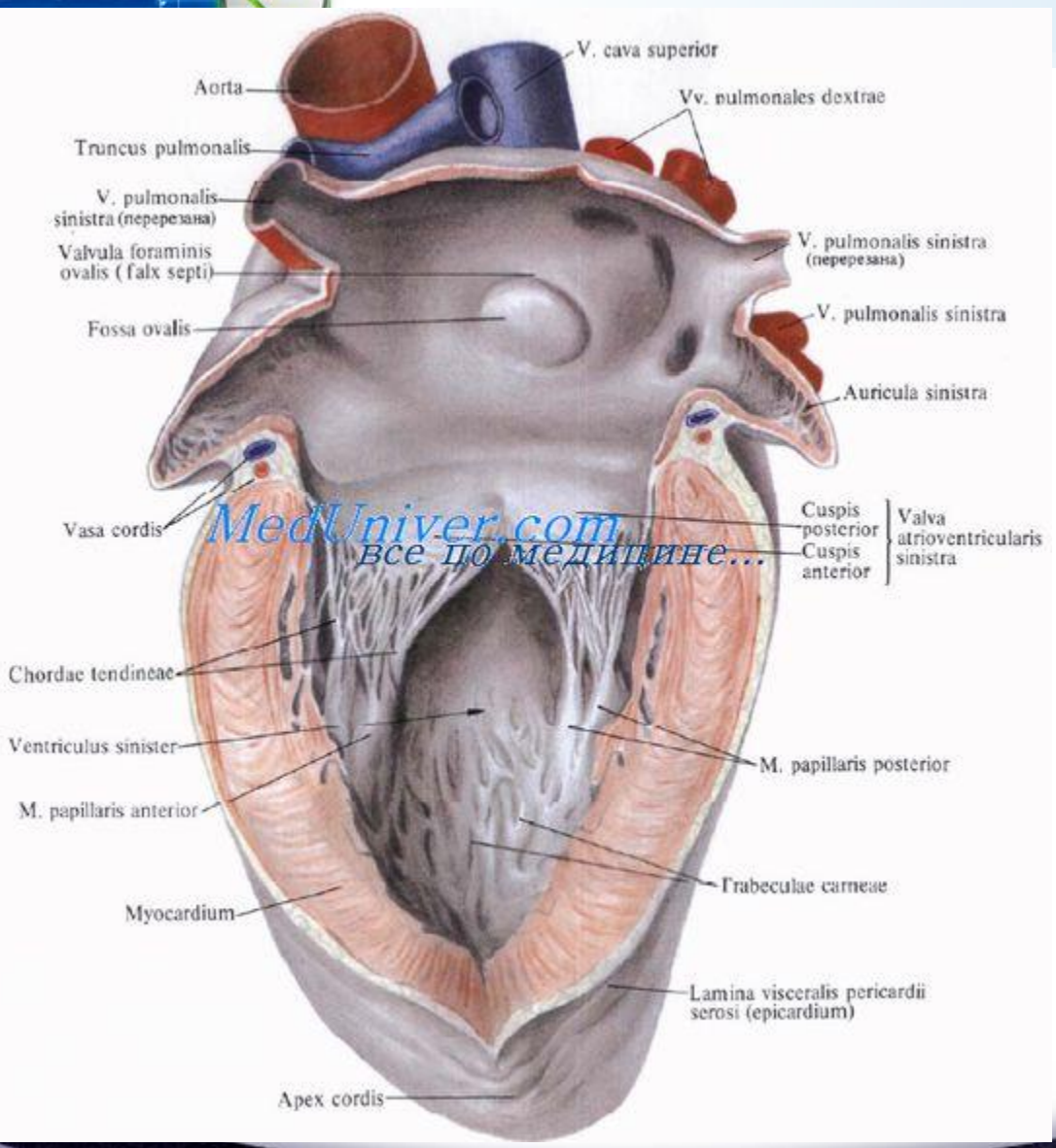
- **Ostium atrioventriculare dextrum**, ведущее из полости правого предсердия в полость правого желудочка, снабжено трехстворчатым клапаном, *valva atrioventricularis dextra s. valva tricuspidalis*, который не дает возможности крови во время систолы желудочка возвращаться в предсердие; кровь направляется в легочный ствол. Три створки клапана обозначаются по месту их расположения как *cuspis anterior*, *cuspis posterior* и *cuspis septalis*. Свободными краями створки обращены в желудочек. К ним прикрепляются тонкие сухожильные нити, *chorade tendineae*, которые своими противоположными концами прикреплены к верхушкам сосочковых мышц, *musculi papillares*. Сосочковые мышцы представляют собой конусовидные мышечные возвышения, верхушками своими выступающие в полость желудочка, а основаниями переходящие в его стенки. В правом желудочке обычно бывают три сосочковые мышцы: передняя, наибольшая по своей величине, дает начало сухожильным нитям к передней и задней створкам трехстворчатого клапана; задняя, меньших размеров, посылает сухожильные нити к задней и перегородочной створкам и, наконец, *m. papillaris septalis*, не всегда имеющаяся мышца, дает сухожильные нити обыкновенно к передней створке. В случае ее отсутствия нити возникают непосредственно из стенки желудочка. В области *conus arteriosus* стенка правого желудочка гладкая, на остальном протяжении внутрь вдаются мясистые трабекулы, *trabeculae carneae*.



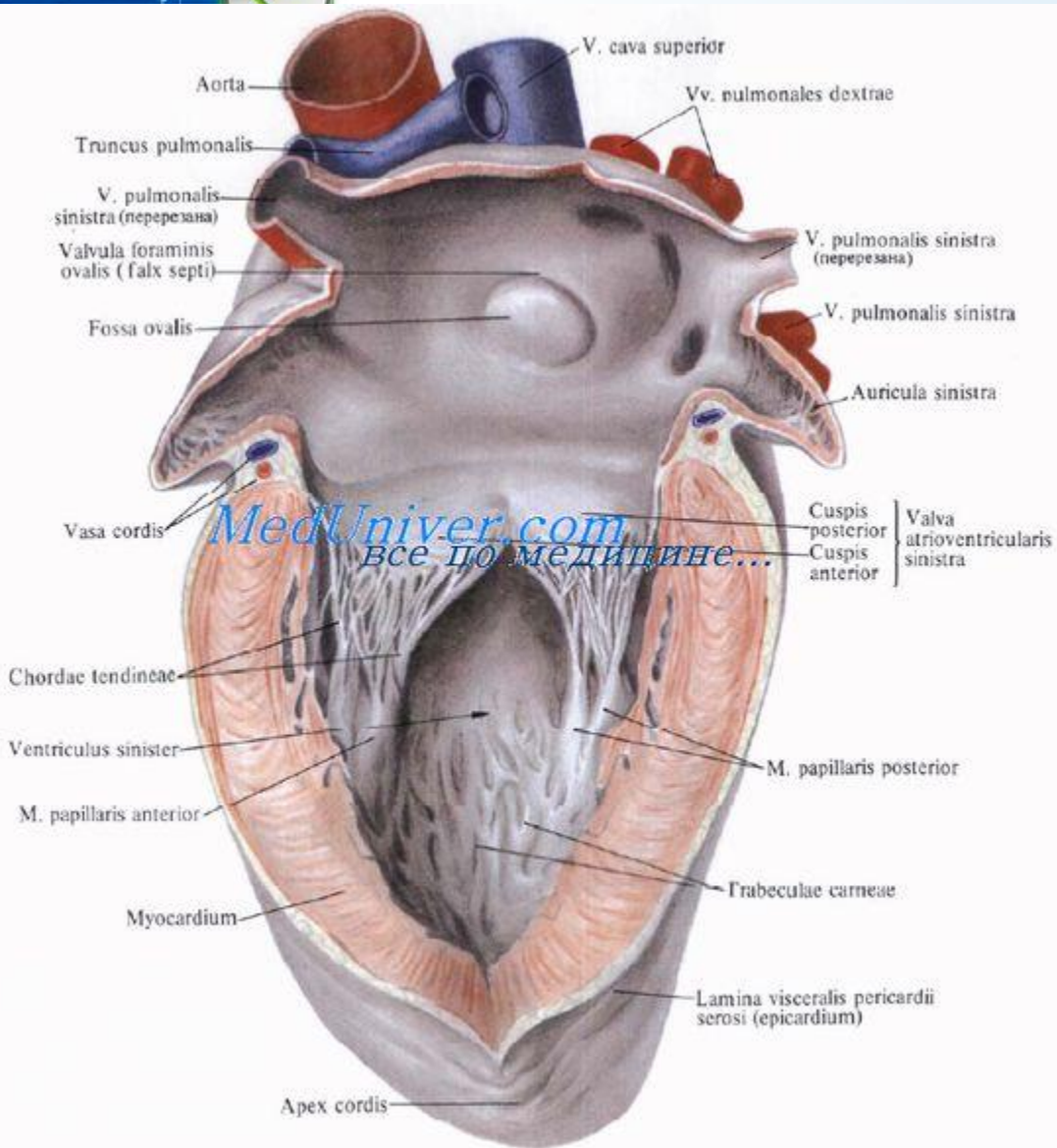
Кровь из правого желудочка поступает в легочный ствол через отверстие, *ostium trunci pulmonalis*, снабженное клапаном, *valva trunci pulmonalis*, который препятствует возвращению крови из легочного ствола обратно в правый желудочек во время диастолы. Клапан состоит из трех полулунных заслонок. Из них одна прикрепляется к передней трети окружности легочного ствола (*valvula semilunaris anterior*) и две - сзади (*valvulae semilunares dextra et sinistra*). На внутреннем свободном краю каждой заслонки имеется по середине маленький узелок, *nodulus valvulae semilunaris*, по сторонам от узелка тонкие краевые сегменты заслонки носят название *lunulae valvulae semilunaris*. Узелки способствуют более плотному смыканию заслонок



- Левый желудочек, ventriculus sinister**, имеет форму конуса, стенки которого по толщине в 2 - 3 раза превосходят стенки правого желудочка (10 - 15 мм против 5 - 8 мм). Эта разница происходит за счет мышечного слоя и объясняется большей работой, производимой левым желудочком (большой круг кровообращения) в сравнении с правым (малый круг). Толщина стенок предсердий соответственно их функции еще менее значительна (2 - 3 мм).



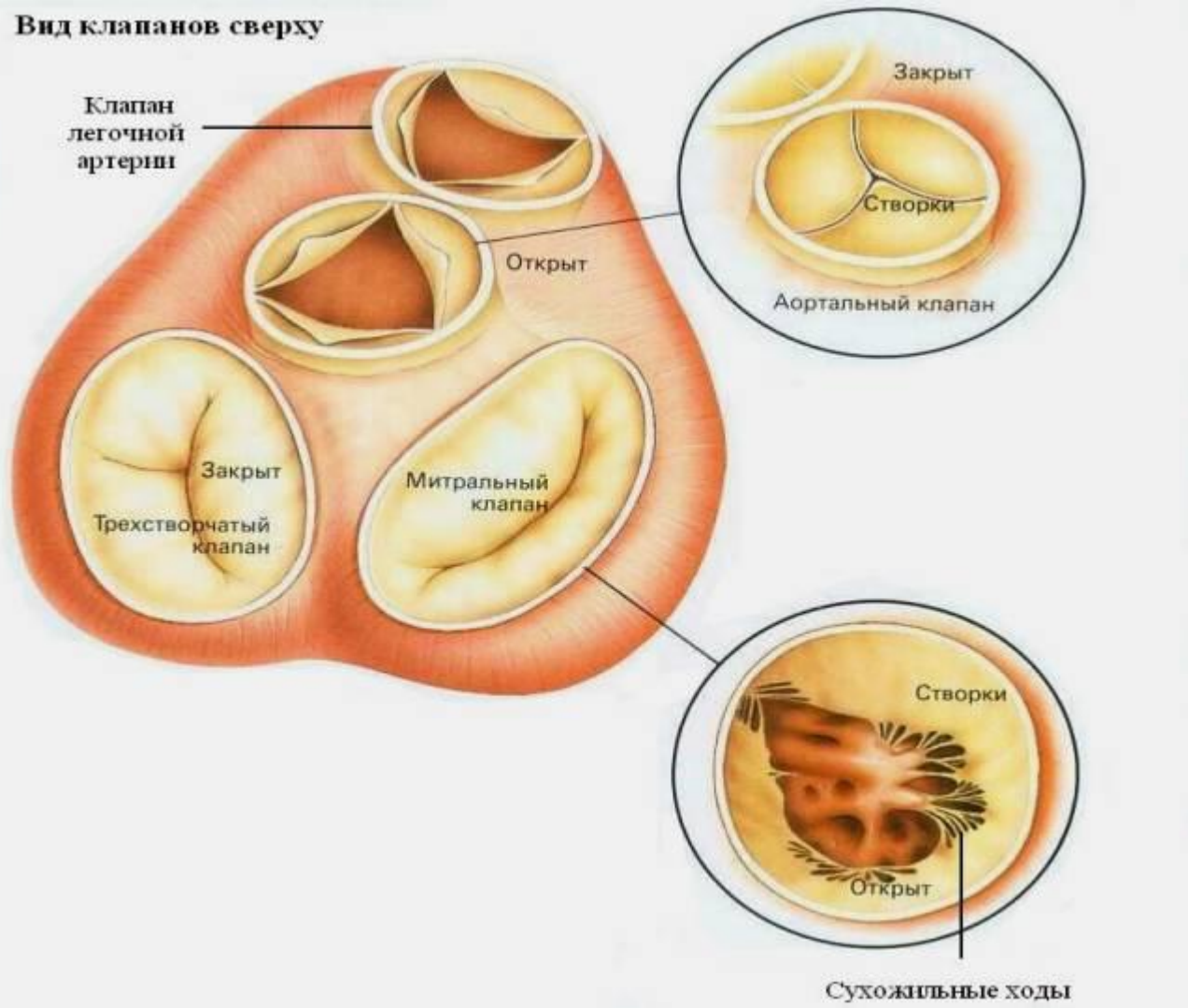
Отверстие, ведущее из полости левого предсердия в левый желудочек, *ostium atrioventriculare sinistrum*, овальной формы, снабжено левым предсердножелудочковым (митральным) клапаном, *valva atrioventricularis sinistra (mitralis)*, из двух створок которого меньшая расположена слева и сзади (*cuspis posterior*), большая - справа и спереди (*cuspis anterior*). Свободными краями створки обращены в полость желудочка, к ним прикрепляются *chordae tendineae*. *Musculi papillares* имеются в левом желудочке в числе двух - передняя и задняя; каждая сосочковая мышца дает сухожильные нити как одной, так и другой створке *valvae mitralis*. Отверстие аорты называется *ostium aortae*, а ближайший к нему отдел желудочка - *conus arteriosus*.



Клапан аорты, *valva aortae*, имеет такое же строение, как и клапан легочного ствола. Одна из заслонок, *valvula semilunaris posterior*, занимает заднюю треть окружности аорты; другие две, *valvulae semilunares dextra et sinistra*, - правую и левую сторону отверстия. Узелки на их свободных краях, *noduli valvularum semilunarium aortae*, выражены заметнее, чем на клапанах легочного ствола; имеются также *lunulae valvularum semilunarium aortae*. Перегородка между желудочками, *septum interventriculare*, представлена главным образом мышечной тканью, *pars muscularis*, за исключением самого верхнего участка, где имеется лишь фиброзная ткань, покрытая с обеих сторон эндокардом, *pars membranacea*. *Pars membranacea* соответствует участку неполного развития межжелудочковой перегородки животных. Здесь нередко встречаются аномалии в виде дефектов в перегородке.



Вид клапанов сверху



LOGO

www.themegallery.com

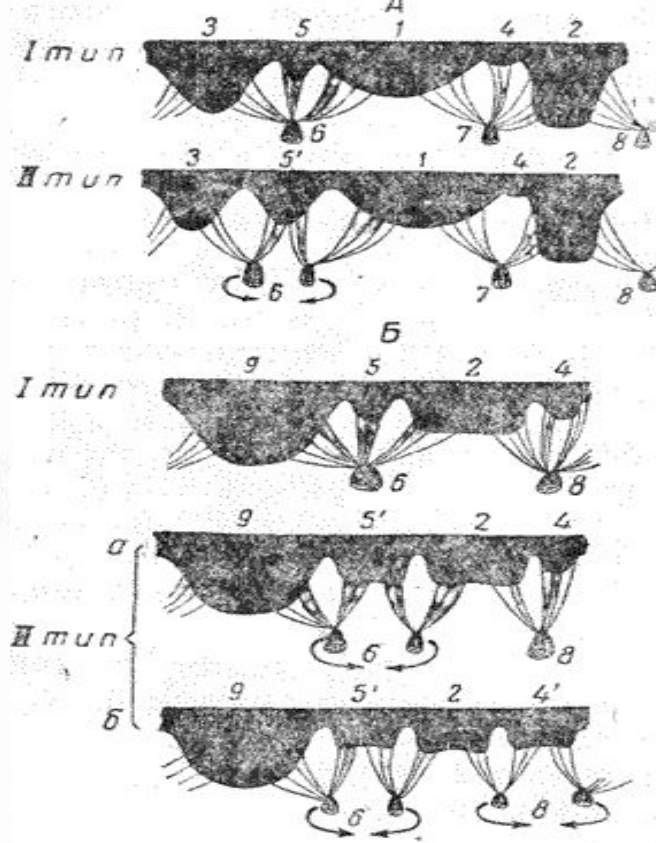
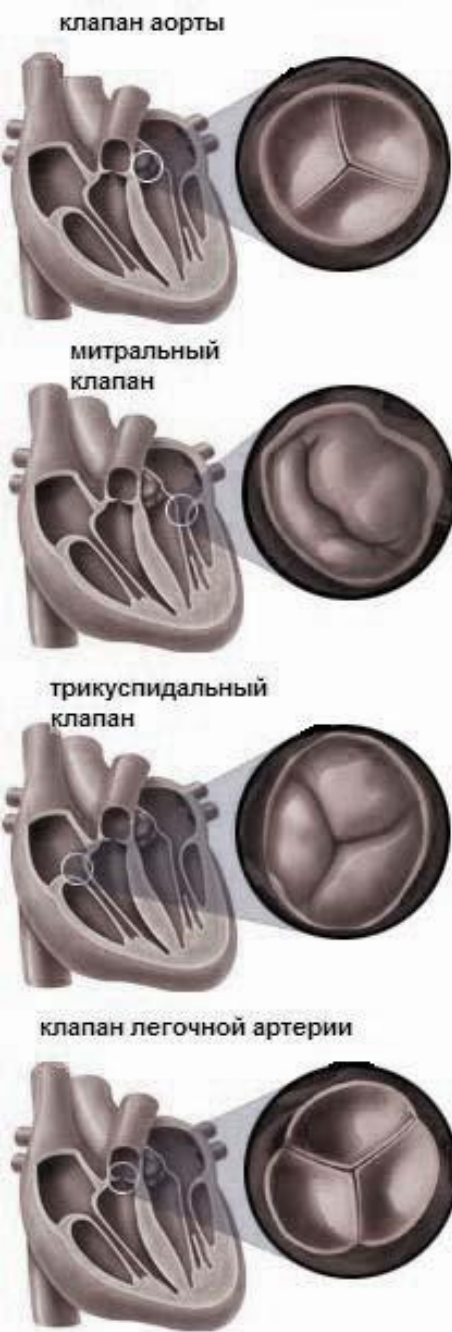

Рис. 76. Типы створок правого и левого предсердно-желудочковых клапанов у человека (Жеденов, 1947).

А — типы створок правого клапана; *Б* — типы створок левого клапана:

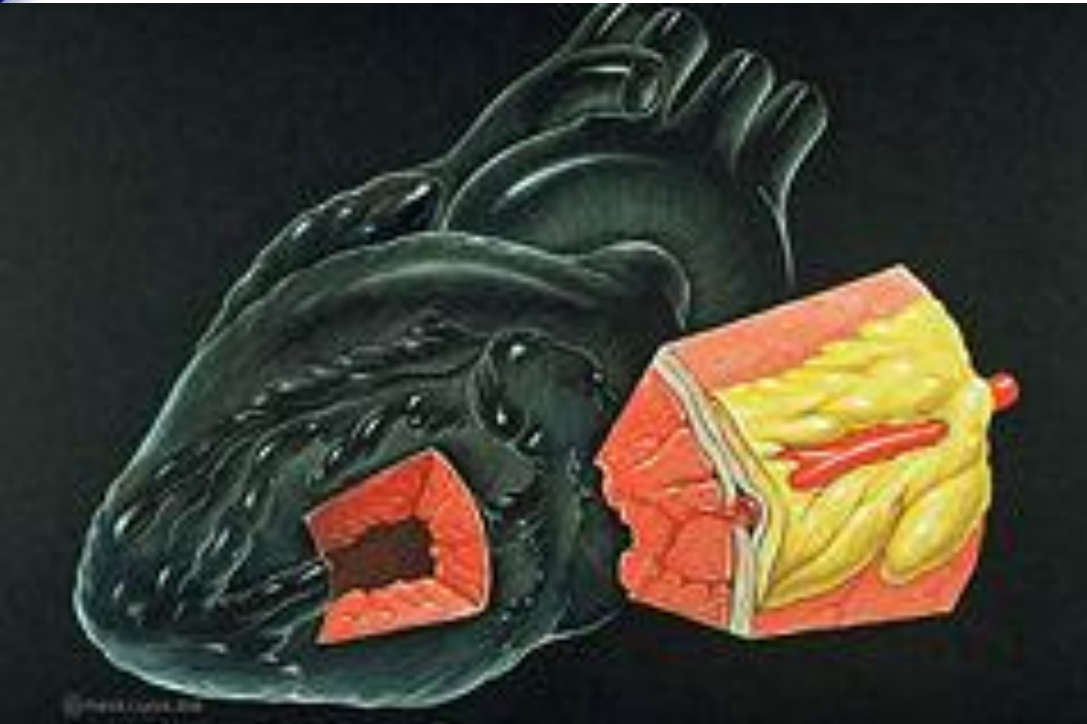- 1 — перегородочная створка; 2 — передняя пристеночная створка; 3 — задняя пристеночная; 4 — добавочная передняя створка; 4' — образовавшаяся на ее основе дополнительная крупная створка; 5 — добавочная задняя; 5' — образовавшаяся на ее основе дополнительная крупная створка; 6 — задний пристеночный сосковидный мускул; 7 — перегородочный мускул; 8 — передний пристеночный мускул; 9 — аортальная створка

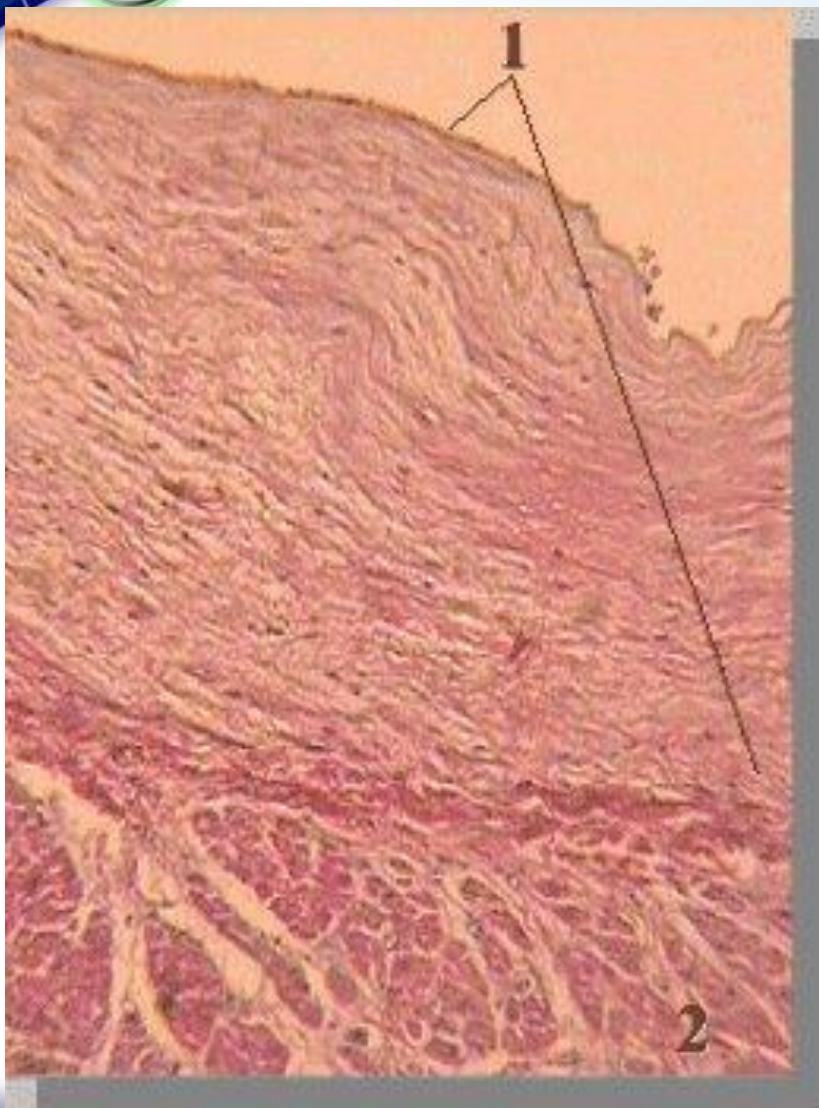Количество створок клапанов аорты и легочного ствола колеблется от 2 до 3; у предсердножелудочковых правого и левого от 2 до 6.



СТРОЕНИЕ СТЕНОК СЕРДЦА

- Стенки сердца состоят из 3 оболочек: внутренней - эндокарда, средней - миокарда и наружной - эпикарда, являющегося висцеральным листком перикарда, pericardium. Толща стенок сердца образуется главным образом средней оболочкой, миокардом, состоящим из сердечной мышечной ткани. Наружная оболочка, epicardium, представляет серозный покров.






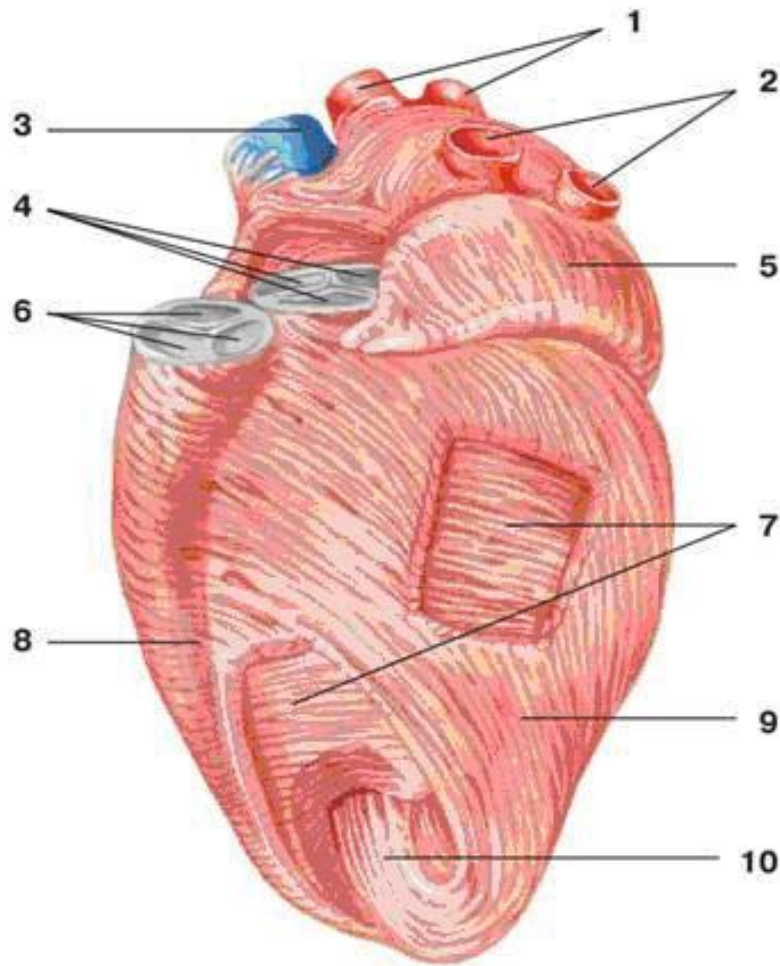
- **Внутренняя оболочка, эндокард, endocardium, выстилает полости сердца.**



Миокард, myocardium

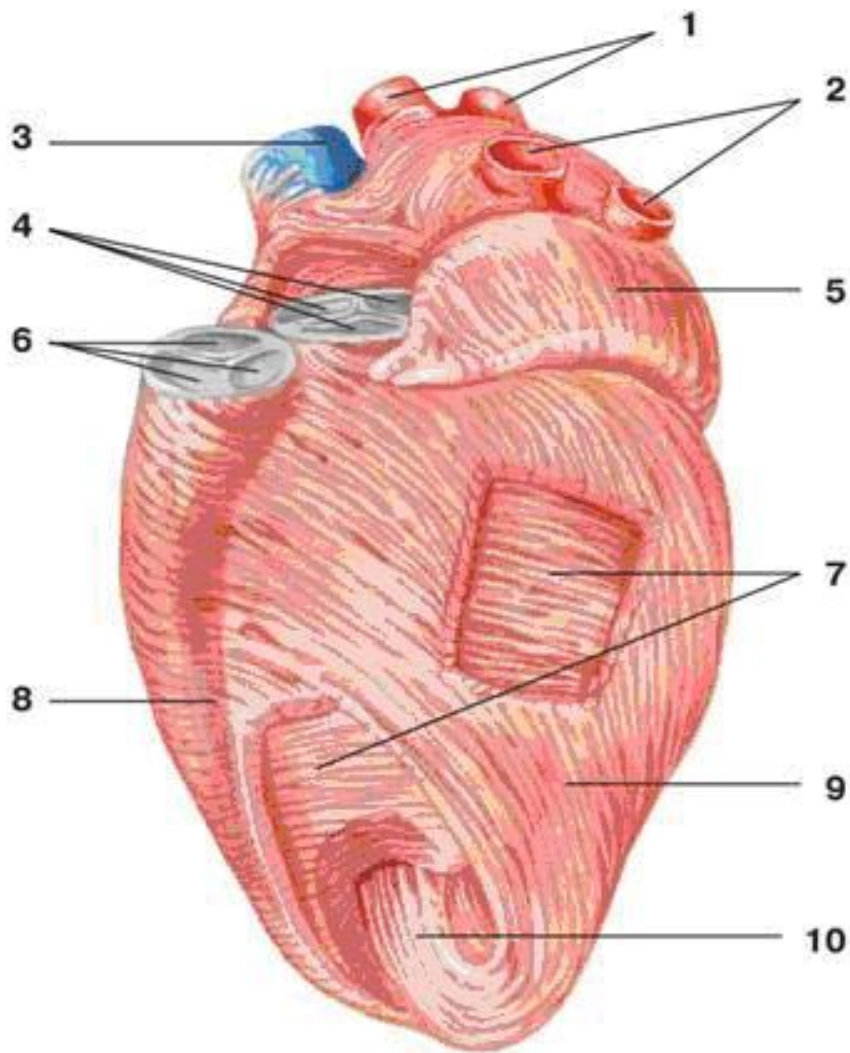


- или мышечная ткань сердца, хотя имеет поперечную исчерченность, но отличается от скелетных мышц тем, что состоит не из отдельных многоядерных волокон, а представляет собой сеть одноядерных клеток - кардиомиоцитов. В мускулатуре сердца различают два отдела: мышечные слои предсердия и мышечные слои желудочков. Волокна тех и других начинаются от двух фиброзных колец - *anuli fibrosi*, из которых одно окружает *ostium atrioventriculare dextrum*, другое - *ostium atrioventriculare sinistrum*. Так как волокна одного отдела, как правило, не переходят в волокна другого, то в результате получается возможность сокращения предсердий отдельно от желудочков.



В предсердиях различают поверхностный и глубокий мышечные слои: поверхностный состоит из циркулярно или поперечно расположенных волокон, глубокий - из продольных, которые своими концами начинаются от фиброзных колец и петлеобразно охватывают предсердие. По окружности больших венозных стволов, впадающих в предсердия, имеются охватывающие их циркулярные волокна, как бы сфинктеры. Волокна поверхностного слоя охватывают оба предсердия, глубокие принадлежат отдельно каждому предсердию.

- 7 - средний мышечный слой;
- 8 - межжелудочковая борозда;
- 9 - внутренний мышечный слой;
- 10 - глубокий мышечный слой

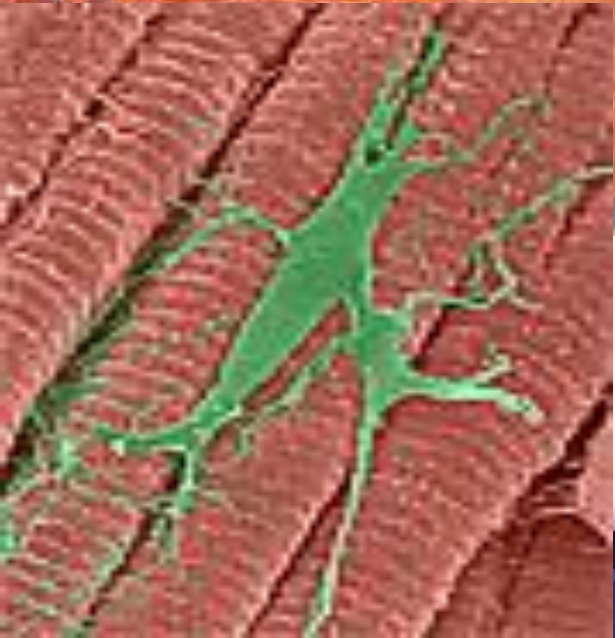
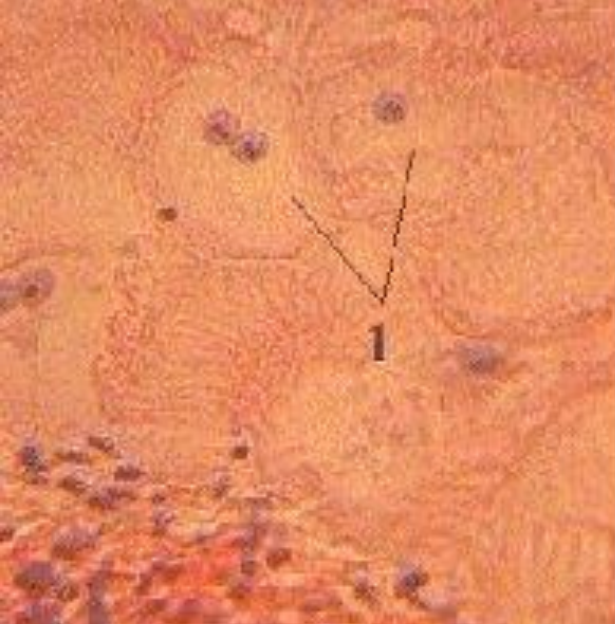
- 7 - средний мышечный слой;
- 8 - межжелудочковая борозда;
- 9 - внутренний мышечный слой;
- 10 - глубокий мышечный слой

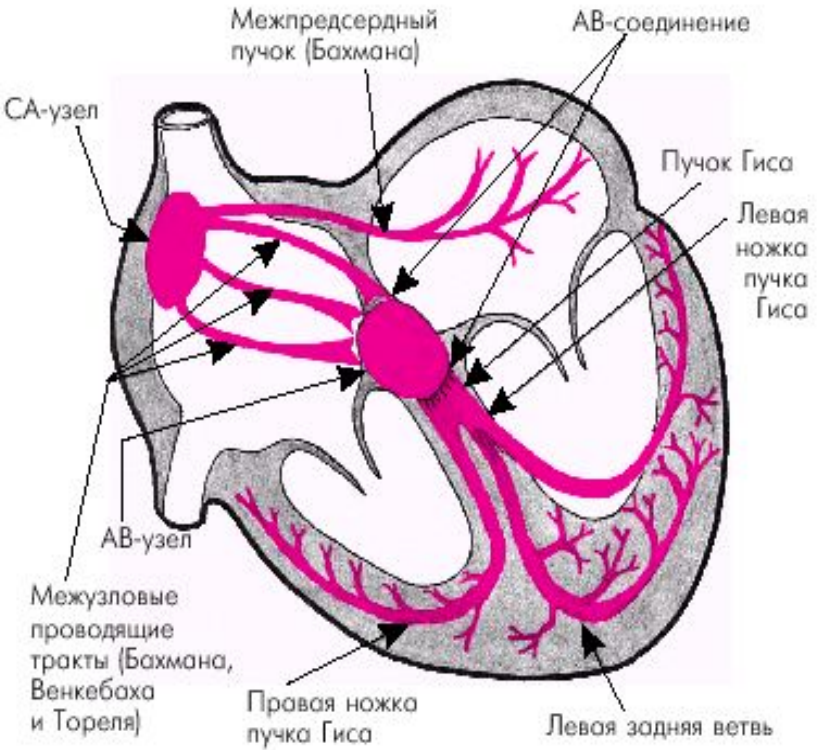
- **Мускулатура желудочков** еще более сложная. В ней можно различить три слоя: тонкий поверхностный слой складывается из продольных волокон, которые начинаются от правого фиброзного кольца и идут косо вниз, переходя и на левый желудочек; на верхушке сердца они образуют завиток, vortex cordis, загибаясь здесь петлеобразно в глубину и составляя внутренний продольный слой, волокна которого своими верхними концами прикрепляются к фиброзным кольцам. Волокна среднего слоя, расположенные между продольными наружным и внутренним, идут более или менее циркулярно, причем в отличие от поверхностного слоя не переходят с одного желудочка на другой, а являются самостоятельными для каждого желудочка.



Проводящая система сердца

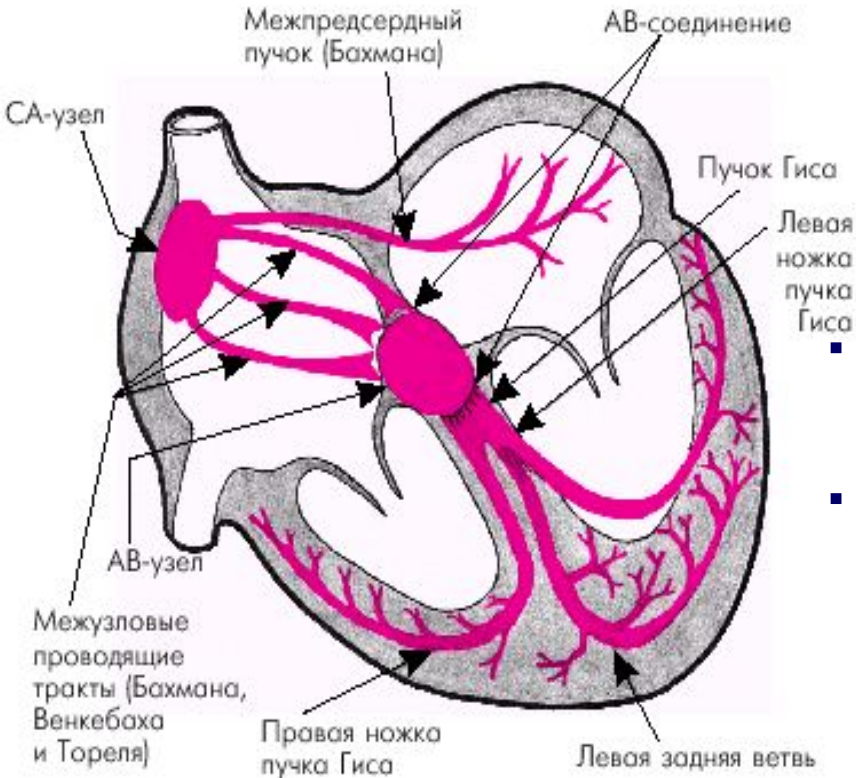


- Важную роль в ритмичной работе сердца и в координации деятельности мускулатуры отдельных камер сердца играет так называемая проводящая система сердца. Хотя мускулатура предсердий отделена от мускулатуры желудочков фиброзными кольцами, однако между ними существует связь посредством проводящей системы, представляющей собой сложное нервно-мышечное образование. Мышечные волокна, входящие в ее состав (проводящие волокна), имеют особое строение: их клетки бедны миофибриллами и богаты саркоплазмой, поэтому светлее. Они видимы иногда невооруженным глазом в виде светло окрашенных ниточек и представляют менее дифференцированную часть первоначального синцития, хотя по величине превосходят обычные мышечные волокна сердца. В проводящей системе различают узлы и пучки.



1. Синусно-предсердный узел (Кисса – Флекса), *nodus sinuatrialis*, расположен в участке стенки правого предсердия, соответствующем *sinus venosus* холоднокровных (в *sulcus terminalis*, между верхней полый веной и правым ушком). Ветви правая, левая и передняя, идут вдоль пограничного гребня и связаны с мускулатурой предсердий и имеют значение для их ритмичного сокращения.

- 2. Предсердно-желудочковый узел (Ашоффа – Товары), *nodus atrioventricularis*, расположен в стенке правого предсердия, близ *cuspis septalis* трехстворчатого клапана. Волокна узла, непосредственно связанные с мускулатурой предсердия, продолжают в перегородку между желудочками

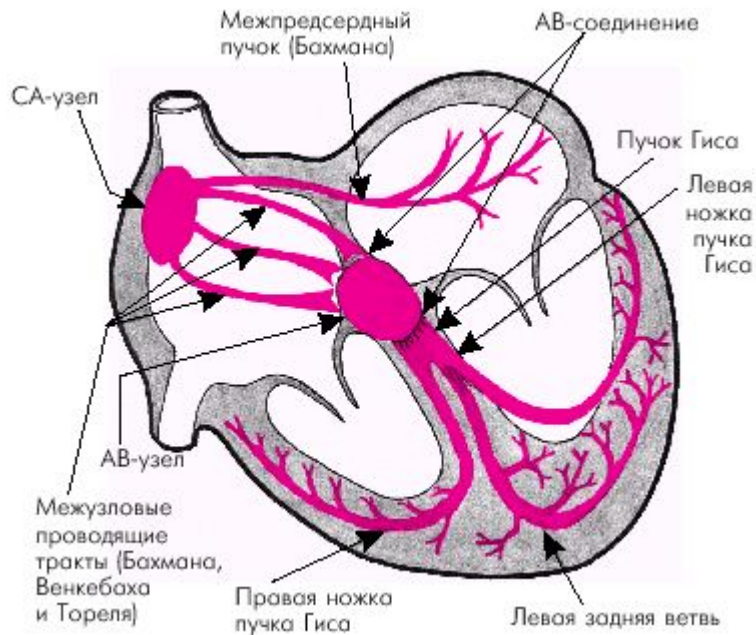


3. в виде предсердно-желудочкового пучка, *fasciculus atrioventricularis* (пучок Гиса). В перегородке желудочков пучок делится на две ножки - *crus dextrum et sinistrum*, которые идут в стенки соименных желудочков и ветвятся под эндокардом, волокнами Пуркиньюе в их мускулатуре. Предсердно-желудочковый пучок имеет весьма важное значение для работы сердца, так как по нему передается волна сокращения с предсердий на желудочки, благодаря чему устанавливается регуляция ритма систолы - предсердий и желудочков.

- При патологических процессах могут выделяться пучок Кента, тракт Джеймса и пучок Магейма. (оперативное вмешательство, направленное на деструкцию этих пучков).
- Следовательно, предсердия связаны между собой синусно-предсердным узлом, а предсердия и желудочки - предсердно-желудочковым пучком. Обычно раздражение из правого предсердия передается с синусно-предсердного узла на предсердно-желудочковый, а с него по предсердно-желудочковому пучку на оба желудочка.



Функция автоматизма



- — это способность сердца вырабатывать электрические импульсы при отсутствии внешних раздражений. Функцией автоматизма обладают только клетки синоатриального узла (СА-узла) и проводящей системы предсердий и желудочков (пейсмекеры). Сократительный миокард лишен функции автоматизма.
- Различают три центра автоматизма
- 1. Центр автоматизма *первого порядка* — это клетки СА-узла, вырабатывающие электрические импульсы с частотой около 60–80 в минуту.
- 2. Центр автоматизма *второго порядка* — клетки АВ-соединения (зоны перехода АВ-узла в пучок Гиса и нижние отделы предсердий), а также пучка Гиса, которые продуцируют импульсы с частотой 40–60 в минуту.
- 3. Центр автоматизма *третьего порядка* — конечная часть, ножки и ветви пучка Гиса. Они обладают самой низкой функцией автоматизма, вырабатывая около 25–45 импульсов в минуту.
- В норме единственным водителем ритма является СА-узел, который подавляет автоматическую активность остальных (эктопических) водителей ритма



Типы кардиомиоцитов

Сократительные

рабочие

Проводящие

**Р – клетки;
Переходные;
Клетки Пуркинье**

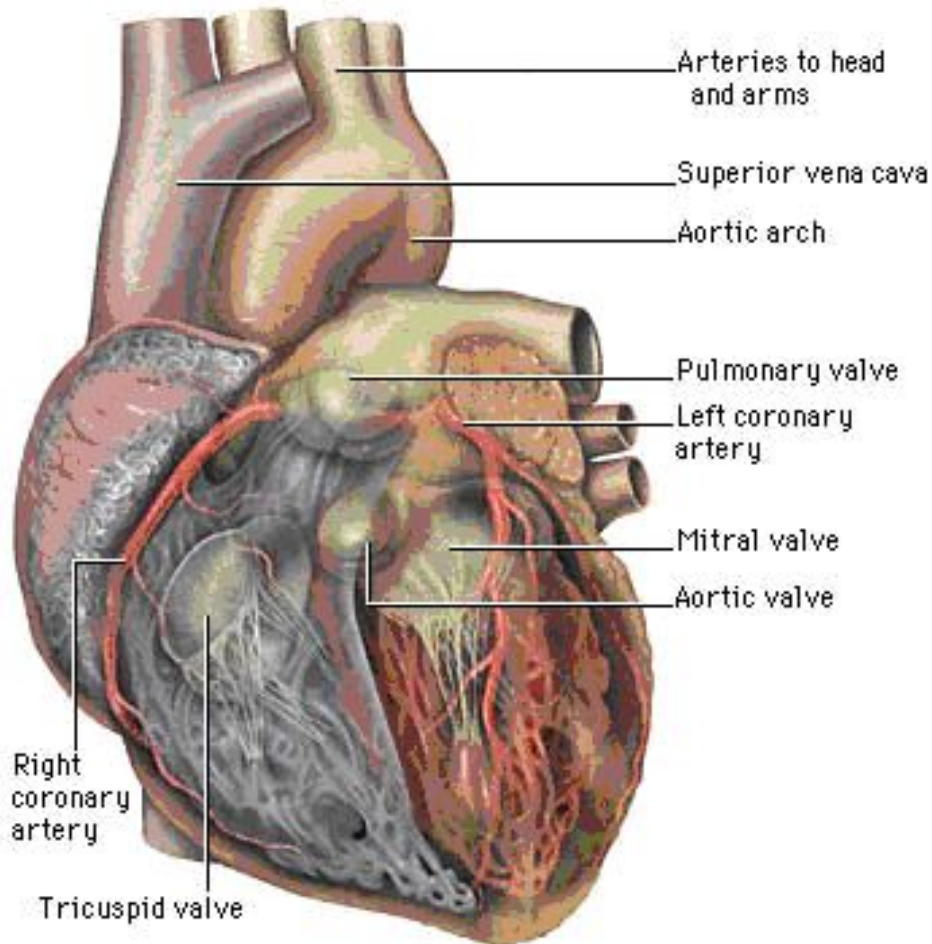
Секреторные

**(ПНП или ПНФ) мощный
вазодилататор,
снижает АД,
угнетает секрецию альдостерона,
кортизола и вазопрессина**



АРТЕРИИ СЕРДЦА

Interior structures of the heart

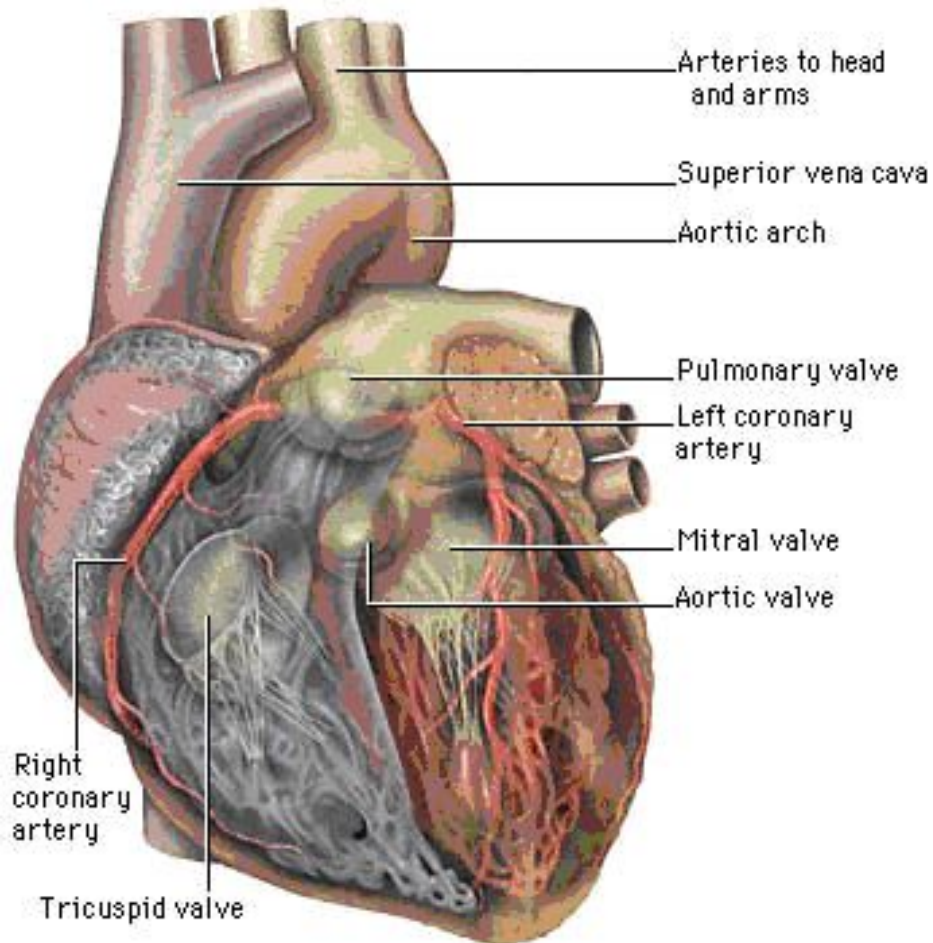


- - aa. coronariae dextra et sinistra, венечные артерии, правая и левая, начинаются от bulbus aortae ниже верхних краев полулунных клапанов. От синусов Вальсавы. Поэтому во время систолы вход в венечные артерии прикрывается клапанами, а сами артерии сжимаются сокращенной мышцей сердца. Вследствие этого во время систолы кровоснабжение сердца уменьшается: кровь в венечные артерии поступает во время диастолы, когда входные отверстия этих артерий, находящиеся в устье аорты, не закрываются полулунными клапанами.



Правая венечная артерия

Interior structures of the heart



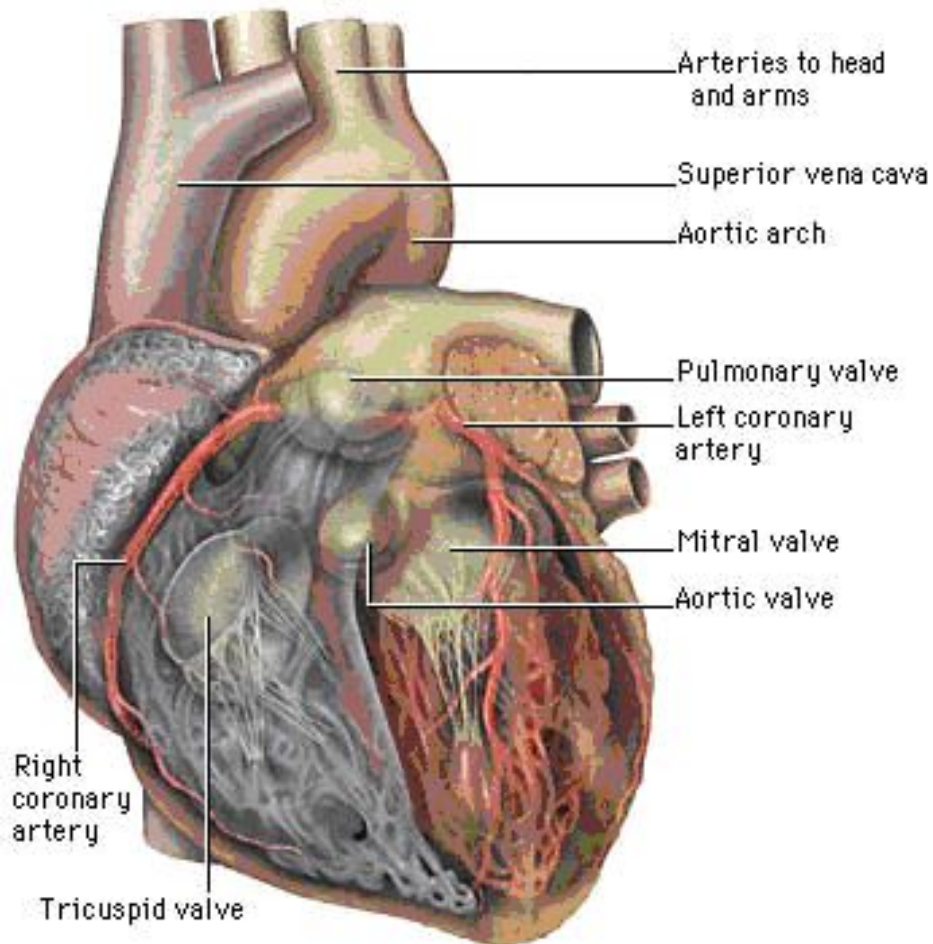
- a. coronaria dextra, выходит из аорты соответственно правой полулунной заслонке и ложится между аортой и ушком правого предсердия, кнаружи от которого она огибает правый край сердца по венечной борозде и переходит на его заднюю поверхность. Здесь она продолжается в межжелудочковую ветвь, r. interventricularis posterior. Последняя спускается по задней межжелудочковой борозде до верхушки сердца, где анастомозирует с ветвью левой венечной артерии.

Ветви правой венечной артерии васкуляризируют: правое предсердие, часть передней стенки и всю заднюю стенку правого желудочка, небольшой участок задней стенки левого желудочка, межпредсердную перегородку, заднюю треть межжелудочковой перегородки, сосочковые мышцы правого желудочка и заднюю сосочковую мышцу левого желудочка.



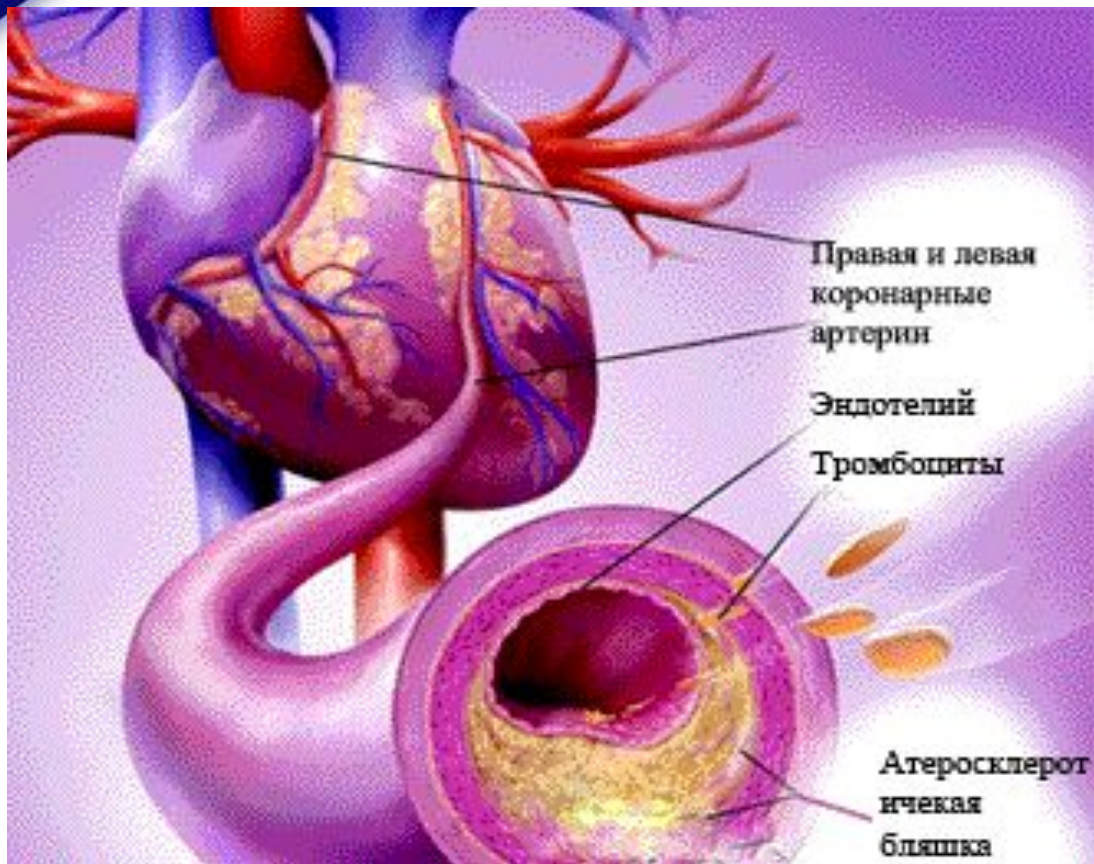
Левая венечная артерия

Interior structures of the heart



- *a.coronaria sinistra*, выйдя из аорты у левой полулунной заслонки ее, также ложится в венечную борозду кпереди от левого предсердия. Между легочным стволом и левым ушком она дает две ветви: более тонкую переднюю, межжелудочковую, *ramus interventricularis anterior*, и более крупную левую, огибающую, *ramus circumflexus*.

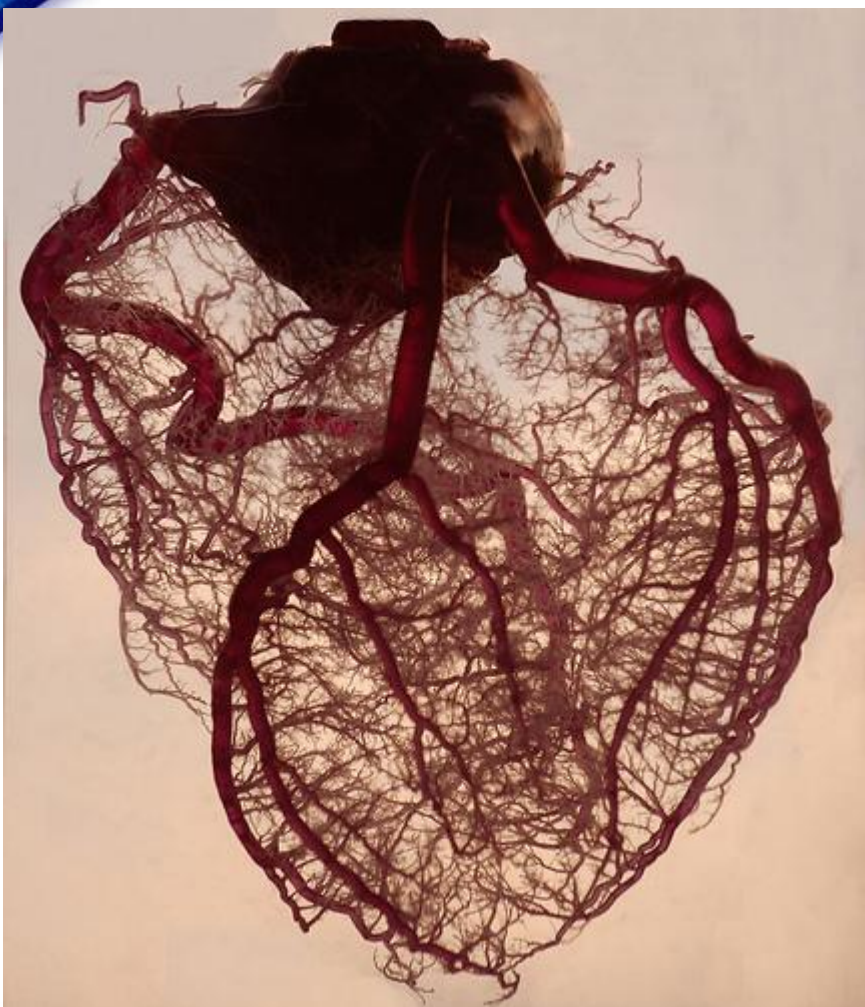
Первая спускается по передней межжелудочковой борозде до верхушки сердца, где она анастомозирует с ветвью правой венечной артерии. Вторая, продолжая основной ствол левой венечной артерии, огибает по венечной борозде сердце с левой стороны и также соединяется с правой венечной артерией. В результате по всей венечной борозде образуется артериальное кольцо, расположенное в горизонтальной плоскости, от которого перпендикулярно отходят ветви к сердцу. Кольцо является функциональным приспособлением для коллатерального кровообращения сердца. Ветви левой венечной артерии васкуляризируют левое предсердие, всю переднюю стенку и большую часть задней стенки левого желудочка, часть передней стенки правого желудочка, передние 2/3 межжелудочковой перегородки и переднюю сосочковую мышцу левого желудочка.



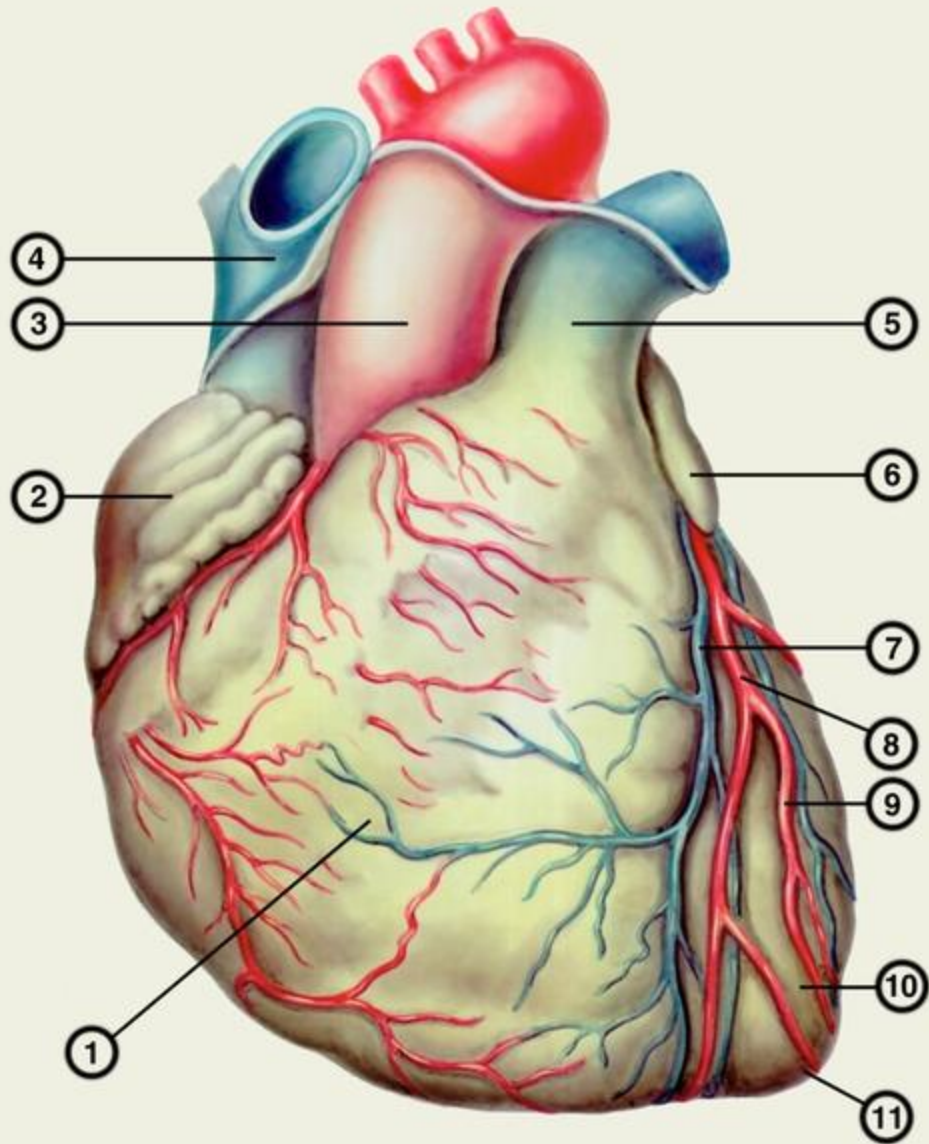
- **Левая венечная артерия чаще подвергается склерозированию, что приводит к инфаркту.**

LOGO

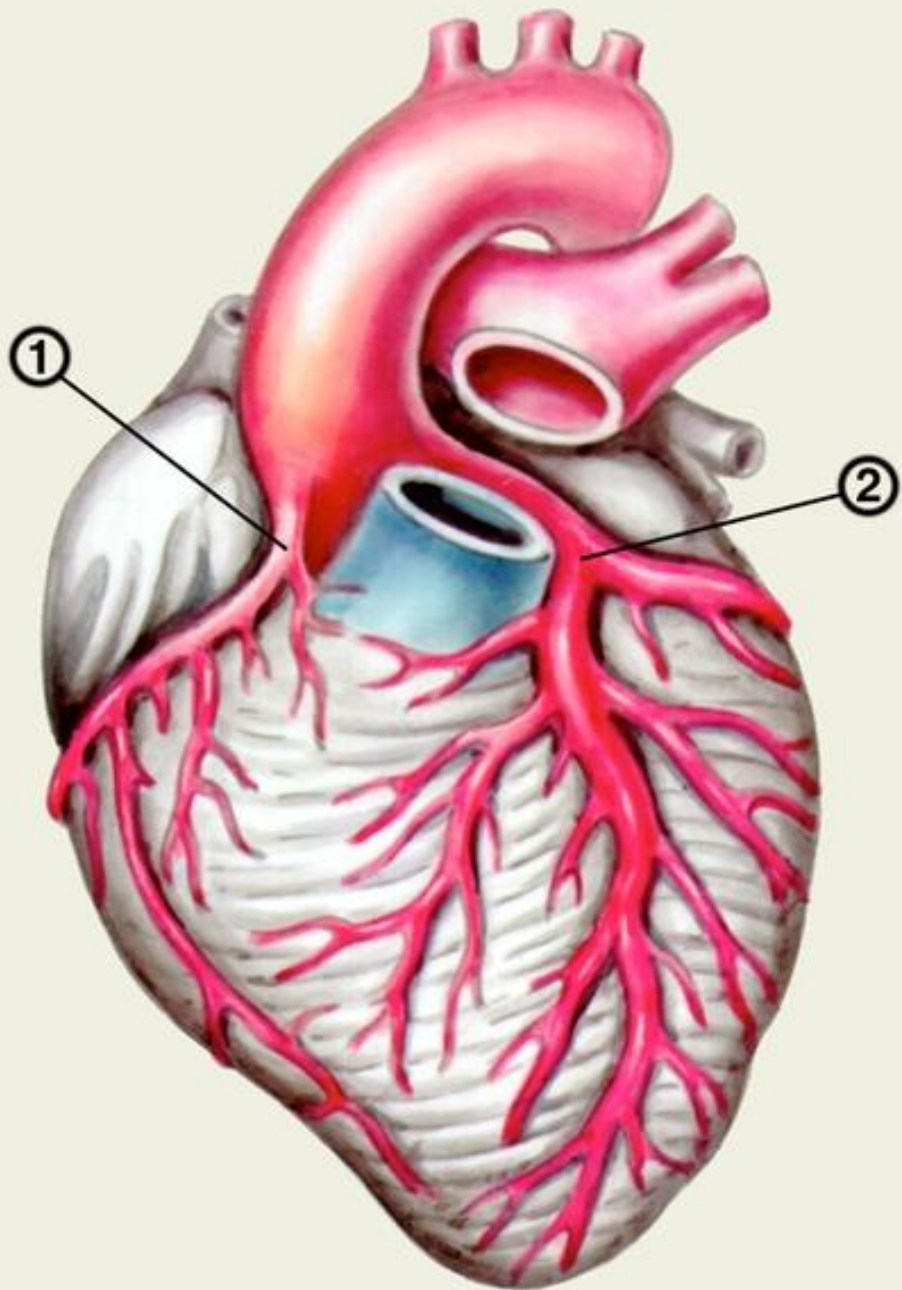
www.themegallery.com



- Таким образом формируются как-бы два круга :
- венечный (горизонтальный)
- межжелудочковый (вертикальный)



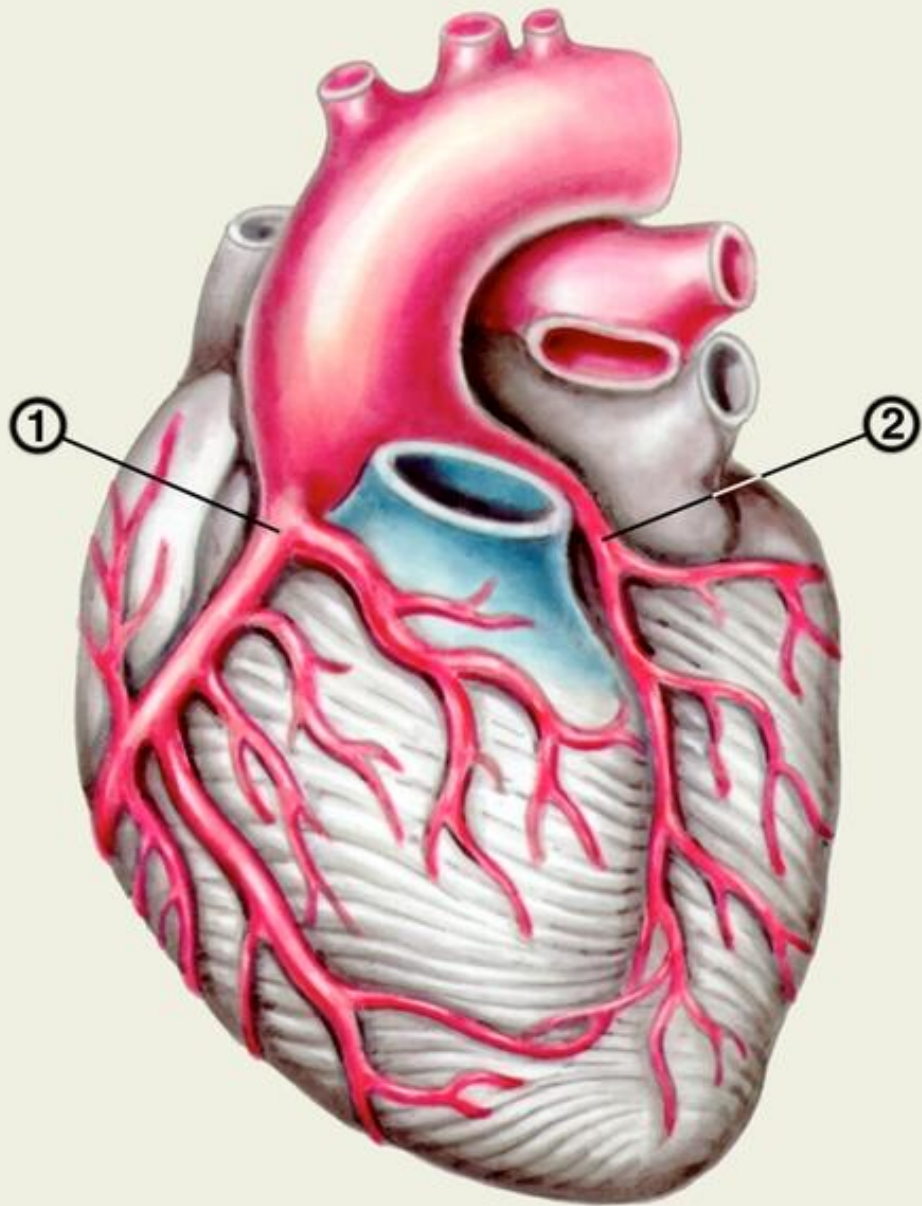
- Наблюдаются различные варианты развития венечных артерий, вследствие чего имеются различные соотношения бассейнов кровоснабжения. С этой точки зрения различают три формы кровоснабжения сердца: равномерную с одинаковым развитием обеих венечных артерий (23,39%),



- левовенечную (8,87%)

LOGO

www.themegallery.com



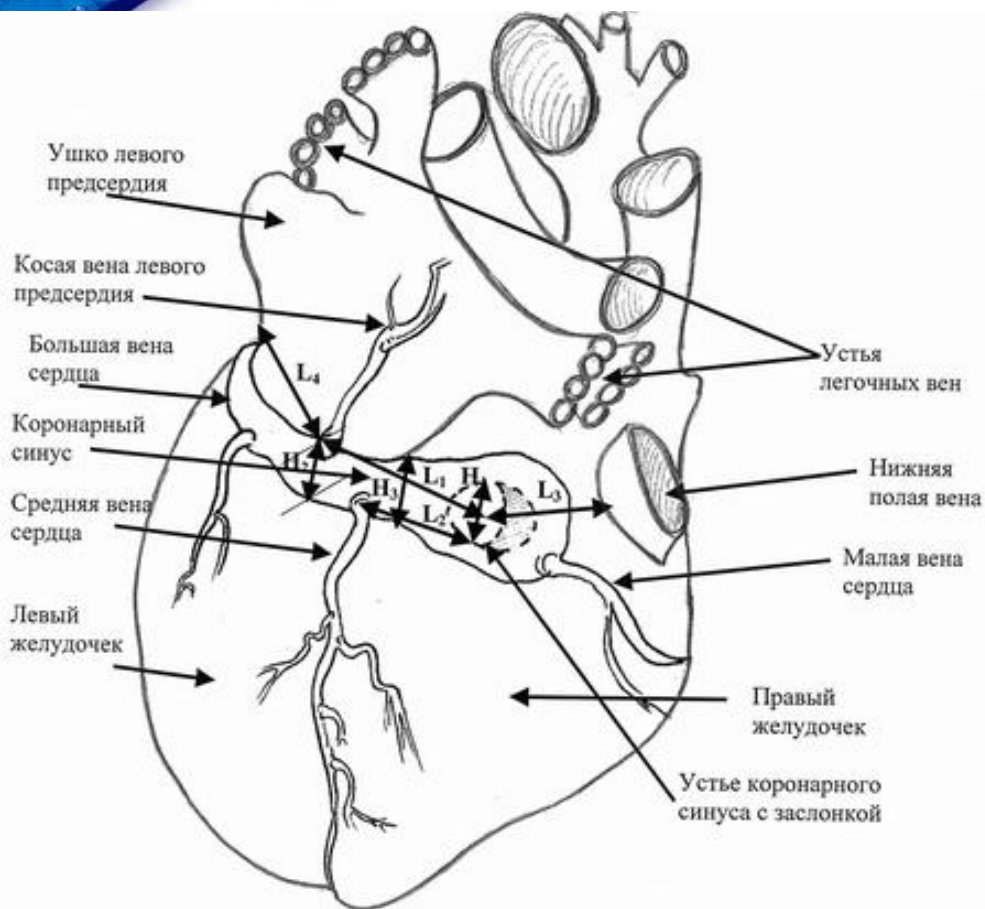
- И правовенечную (67,74%).



- Кроме венечных артерий, к сердцу подходят "дополнительные" артерии от бронхиальных артерий, от нижней поверхности дуги аорты вблизи артериальной связки, что важно учитывать, чтобы не повредить их при операциях на легких и пищеводе и этим не ухудшить кровоснабжение сердца.
- Внутриорганные артерии сердца: от стволов венечных артерий и их крупных ветвей соответственно 4 камерам сердца отходят ветви предсердий (rr. atriales) и их ушек (rr. auriculares), ветви желудочков (rr. ventriculares), перегородочные ветви (rr. septales anteriores et posteriores). Проникнув в толщу миокарда, они разветвляются соответственно числу, расположению и устройству слоев его: сначала в наружном слое, затем в среднем (в желудочках) и, наконец, во внутреннем, после чего проникают в сосочковые мышцы (aa. papillares) и даже в предсердно-желудочковые клапаны.
- Внутримышечные артерии в каждом слое следуют ходу мышечных пучков и анастомозируют во всех слоях и отделах сердца.
- Некоторые из этих артерий имеют в своей стенке сильно развитый слой непроизвольных мышц, при сокращении которых происходит полное замыкание просвета сосуда, отчего эти артерии называют "замыкающими". Временный спазм "замыкающих" артерий может повлечь за собой прекращение тока крови к данному участку сердечной мышцы и вызвать инфаркт миокарда.



Вены системы венечного синуса,



- **sinus coronarius cordis.** Он является остатком левой общей кардинальной вены и лежит в заднем отделе венечной борозды сердца, между левым предсердием и левым желудочком. Своим правым, более толстым концом он впадает в правое предсердие близ перегородки между желудочками, между заслонкой нижней полой вены и перегородкой предсердия. В **sinus coronarius** впадают следующие вены:
- а) **v. cordis magna**, начавшись у верхушки сердца, поднимается ее вдоль передней межжелудочковой борозды сердца, поворачивает налево и, обогнув левую сторону сердца, продолжается в **sinus coronarius**;
- б) **v. posterior ventriculi sinistri** - один или несколько венозных стволиков на задней поверхности левого желудочка, впадающих в **sinus coronarius** или в **v. cordis magna**;
- в) **v. obliqua atrii sinistri** - небольшая ветвь, располагающаяся на задней поверхности левого предсердия (остаток зародышевой **v. cava superior sinistra**); она начинается в складке перикарда, заключающей соединительнотканый тяж, **plica venae cavae sinistrae**, тоже представляющий остаток левой полой вены;
- г) **v. cordis media** лежит в задней межжелудочковой борозде сердца и, достигнув поперечной борозды, впадает в **sinus coronarius**;
- д) **v. cordis parva** - тонкая ветвь, расположенная в правой половине поперечной борозды сердца и впадающая обычно в **v. cordis media** в том месте, где эта вена достигает поперечной борозды.



Вены впадающие в правое предсердие

Передние вены сердца, *vv. cordis anteriores*, - небольшие вены, находятся на передней поверхности правого желудочка и впадают непосредственно в полость правого предсердия.

Наименьшие вены сердца, *vv. cordis minimaе*, - очень маленькие венозные стволы, не появляются на поверхности сердца, а, собравшись из капилляров, впадают прямо в полости предсердий и в меньшей степени желудочков.



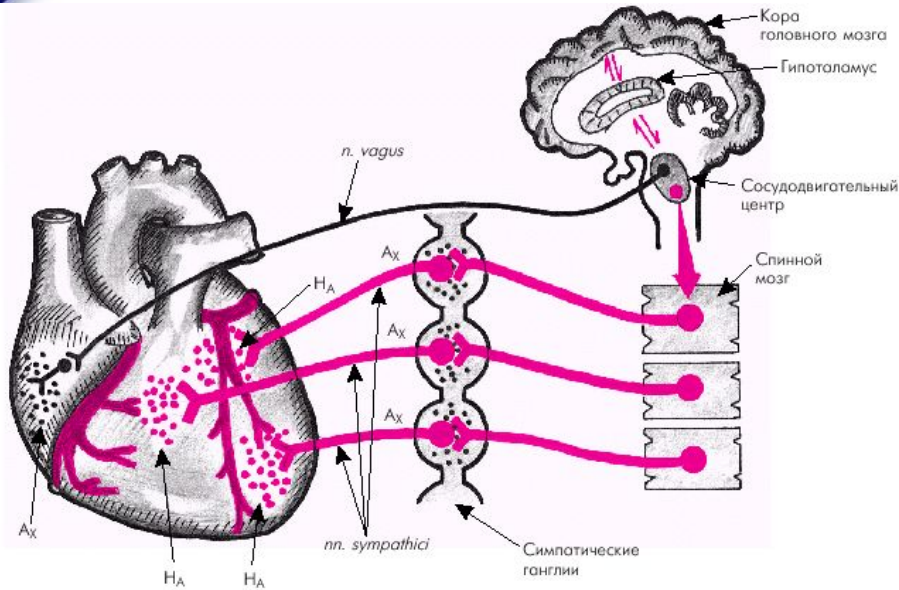
ЛИМФООТТОК

- В сердце различают 3 сети лимфатических капилляров: под эндокардом, внутри миокарда и под эпикардом. Среди отводящих сосудов формируются два главных лимфатических коллектора сердца.
- **Правый коллектор** возникает у начала задней межжелудочковой борозды; он принимает лимфу от правого желудочка и предсердия и достигает левых верхних передних узлов средостения, лежащих на дуге аорты близ начала левой общей сонной артерия и впадает в правый бронхосредостенный ствол.
- **Левый коллектор** образуется в венечной борозде у левого края легочного ствола, где принимает сосуды, несущие лимфу от левого предсердия, левого желудочка и частично от передней поверхности правого желудочка; далее он направляется к трахеобронхиальным (в области бифуркации трахеи) или трахеальным узлам либо к узлам корня левого легкого и в грудной лимфатический проток.



Нервы,

- обеспечивающие иннервацию сердечной мускулатуры, обладающей особым строением и функцией, отличаются сложностью и образуют многочисленные сплетения. Вся нервная система складывается из: 1) подходящих стволов, 2) экстракардиальных сплетений, 3) сплетений в самом сердце и 4) связанных со сплетением узловых полей.

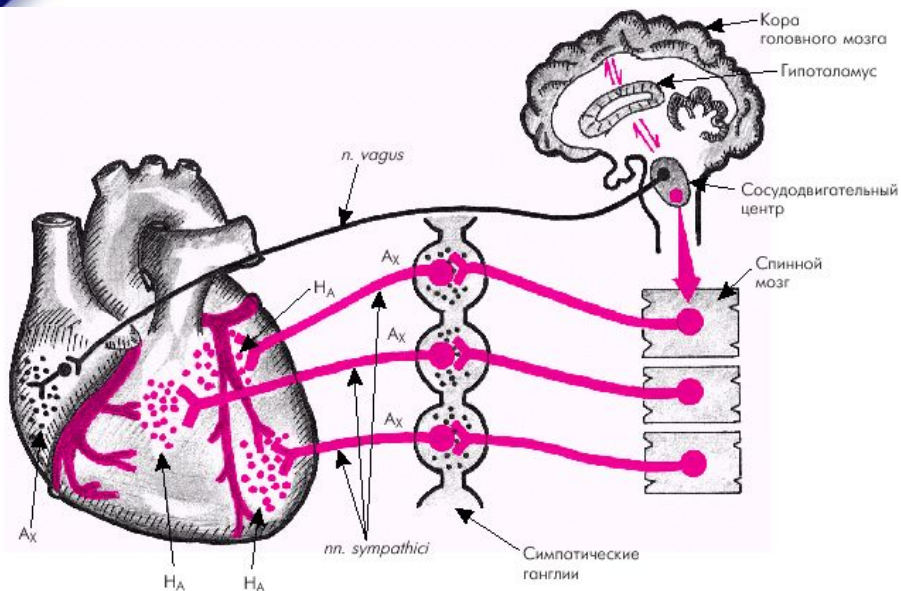


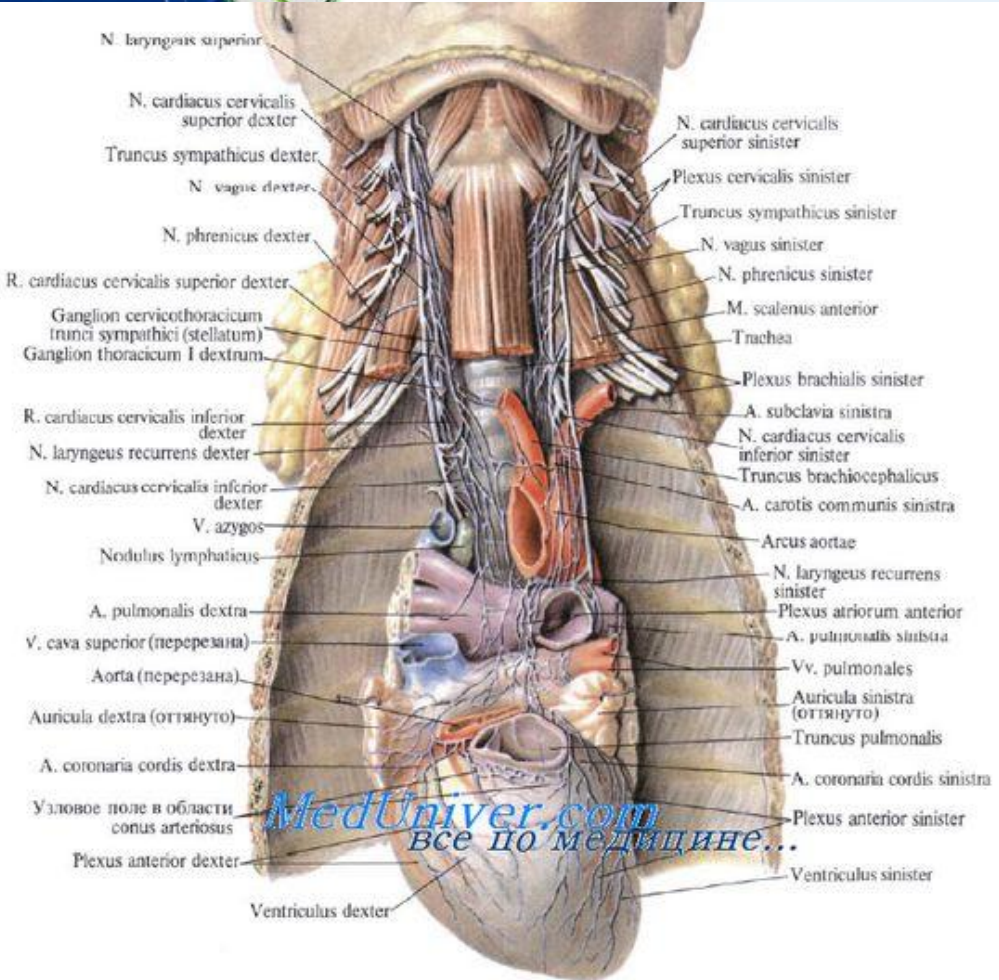
Функционально нервы сердца делятся на 4 вида (И.П.Павлов): замедляющие и ускоряющие, ослабляющие и усиливающие. Морфологически эти нервы идут в составе *n. vagus* и ветвей *truncus sympathicus*. Симпатические нервы (главным образом, постганглионарные волокна) отходят от трех верхних шейных и пяти верхних грудных симпатических узлов: *n. cardiacus cervicalis superior* - от *ganglion cervicale superius*, *n. cardiacus cervicalis medius*, - от *ganglion cervicale medium*, *n. cardiacus cervicalis inferior* - от *ganglion cervicale inferius* или *ganglion cervicothoracicum* и *nn. cardiaci thoracici* от грудных узлов симпатического ствола.



Нервы,

- Сердечные ветви блуждающего нерва начинаются от его шейного отдела (rami cardiaci cervicis superiores), грудного (rami cardiaci thoracici) и из n. laryngeus recurrens vagi (rami cardiaci cervicales inferiores). Подходящие к сердцу нервы слагаются в две группы - **поверхностную и глубокую**. **Поверхностная группа** прилежит в верхнем отделе к сонной и подключичной артериям, в нижнем - к аорте и легочному стволу. **Глубокая группа**, составленная главным образом ветвями блуждающего нерва, ложится на переднюю поверхность нижней трети трахеи. Эти ветви соприкасаются с лимфатическими узлами, расположенными в области трахеи, и при увеличении узлов, например при туберкулезе легких, могут сдавливаться ими, что приводит к изменению ритма сердца.



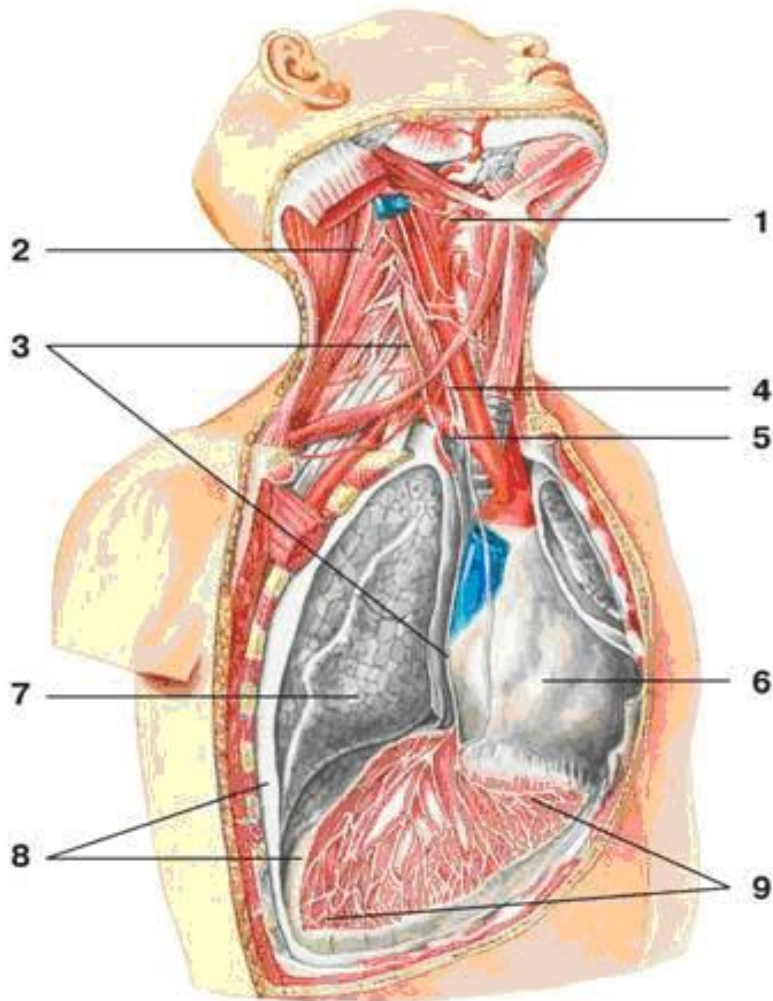


- Из перечисленных источников формируются два нервных сплетения:
- 1) **поверхностное (левое сердечное), plexus cardiacus superficialis**, между дугой аорты (под ней) и бифуркацией легочного ствола;
- 2) **глубокое (правое сердечное), plexus cardiacus profundus**, между дугой аорты (позади нее) и бифуркацией трахеи.
- Эти сплетения продолжаютя в **plexus coronarius dexter et sinister**, окружающие соименные сосуды, а также в сплетение, расположенное между эпикардом и миокардом. От последнего сплетения отходят внутриорганные разветвления нервов. В сплетениях содержатся многочисленные группы ганглиозных клеток, нервные узлы.
- **Шесть полей по Воробьеву:**
- Правое переднее сплетение желудочков;
- Левое переднее сплетение желудочков;
- Правое заднее сплетение желудочков;
- Левое заднее сплетение желудочков ;
- Заднее сплетение левого предсердия;
- Переднее общее сплетение предсердий
- Афферентные волокна начинаются от рецепторов и идут вместе с эфферентными в составе блуждающего и симпатических нервов.

MedUniver.com
Все по медицине...

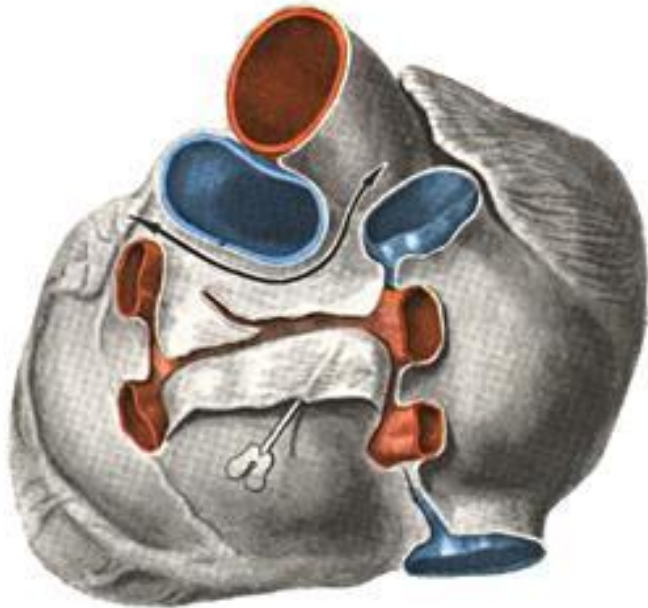

Перикард

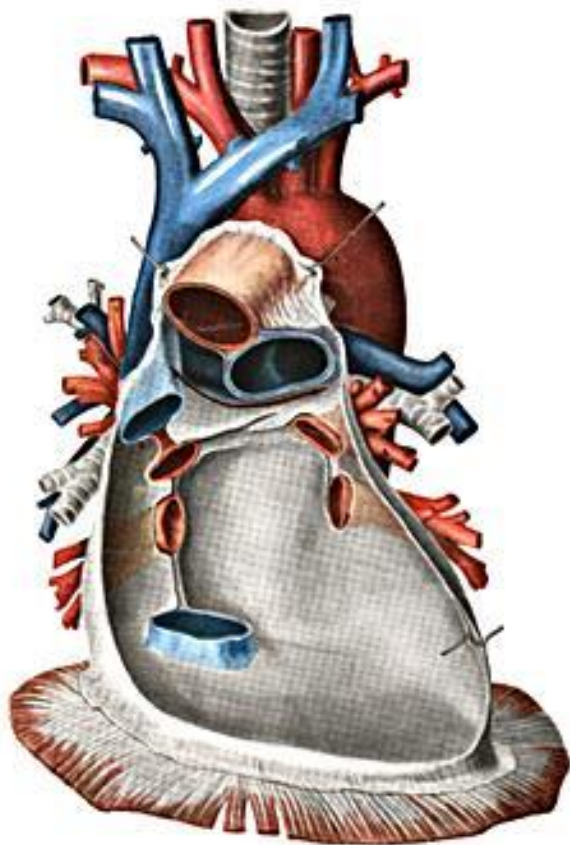


Перикард, *pericardium* (в широком смысле слова), представляет замкнутый серозный мешок, в котором различают два слоя: наружный фиброзный, *pericardium fibrosum*, и внутренний серозный, *pericardium serosum*. Наружный фиброзный слой переходит в адвентицию крупных сосудистых стволов, а спереди посредством коротких соединительнотканых тяжей, *ligamenta sternopericardiaca*, прикрепляется к внутренней поверхности грудины. Внутренний серозный слой (*pericardium serosum*) в свою очередь делится на 2 листка: висцеральный, или упомянутый выше эпикард, и париетальный, сращенный с внутренней поверхностью *pericardium fibrosum* и выстилающий его изнутри. Между висцеральным и париетальным листками находится щелевидная серозная перикардальная полость, *cavitas pericardialis*, содержащая небольшое количество серозной жидкости, *liquor pericardii*. На стволах крупных сосудов, на близком расстоянии от сердца, висцеральный и париетальный листки переходят непосредственно друг в друга. Невскрытый перикард в целом имеет форму конуса, основание которого срастается с *centrum tendineum diaphragmatis*, а притупленная верхушка направлена кверху и охватывает корни больших сосудов. С боков перикард прилежит непосредственно к медиастинальной плевре той и другой стороны. Своей задней поверхностью мешок перикарда прилегает к пищеводу и нисходящей аорте. Аорта и легочный ствол окружены со всех сторон общим листком перикарда.

Синусы перикарда



- 1- **Преаортальный** располагается между аортой и легочным стволом.
- 2 – **Постаортальный** – между аортой и верхней полый веной
- 3 - Проходит позади аорты и легочного ствола носит название **поперечной пазухи перикарда, sinus transversus pericardii.** Полые вены и легочные вены покрыты серозным листком только частично.



- 4 - Пространство, ограниченное нижней полой венной снизу и справа, левыми легочными венами слева и сверху, составляет **sinus obliquus pericardii**.
- 5 – Небольшое пространство в области вершины сердца - **верхушечный синус**.



Аномалии развития

- В настоящее время существует теория - "Тератологическое правило полового диморфизма" исходя из которого, можно предположить, что **женские** врожденные пороки сердца и магистральных сосудов носят характер сохранения эмбриональных особенностей строения этих органов, свойственных последним стадиям внутриутробного развития, или же признаков, свойственных видам, стоящим на более низких ступенях эволюционной лестницы (недалекое прошлое).
- Анатомические же признаки, определяющие **мужские** врожденные пороки, не должны иметь прецедентов у филогенетических предшественников человека или в процессе эмбрионального развития. В соответствии с теорией это неудачные пробы процесса эволюции.



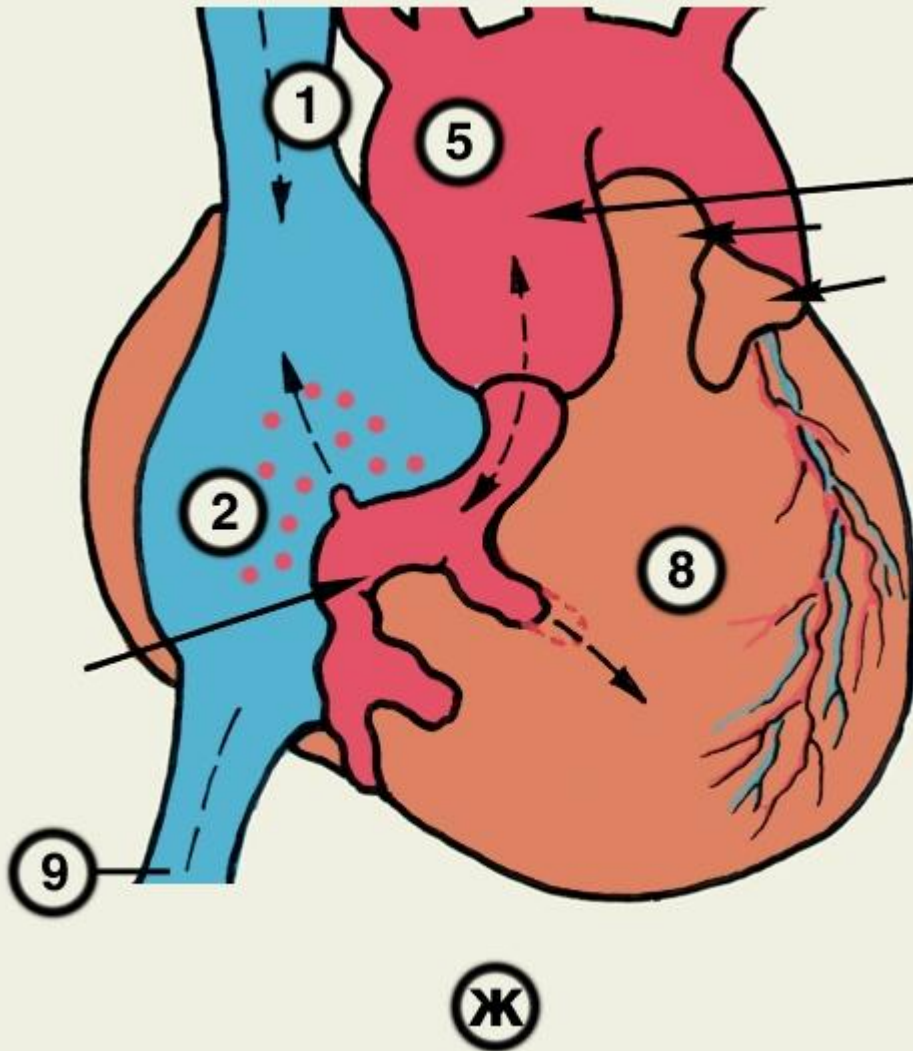
Анализ около 32 тыс. врожденных пороков сердца подтверждает эту теорию.

- Наиболее ярко выраженные **женские пороки** (с которыми примерно в 2–2.5 раза чаще рождаются девочки)— **открытый артериальный (Боталлов) проток** ($1♂♂ : 2.72♀♀$) и открытое овальное отверстие в межпредсердной перегородке ($1♂♂ : 1.84♀♀$).
- Как известно, артериальный проток составляет неотъемлемую часть кровообращения поздних стадий развития плода и в норме зарастает в течение первого года после рождения. Овальное окно, является вторым артериальным каналом, соединяющим у плода большой и малый круги кровообращения. Если закрытия артериального протока и овального окна не происходит, соответствующие образования рассматриваются как пороки. Эти образования в качестве необходимых атрибутов строения нормальной сердечно-сосудистой системы взрослых особей, находим у представителей низших (вплоть до рептилий включительно) классов позвоночных. Таким образом, эти пороки развития можно рассматривать как возврат к недалекому в онтогенетическом и филогенетическом смысле прошлому, а преобладание среди больных лиц женского пола подтверждает правило.
- **Болезнь Лаутембахера** ($1♂♂ : 2.1♀♀$) включает два компонента: дефект межпредсердной перегородки (почти всегда вторичного типа) и стеноз митрального клапана. Первый из них,— врожденный порок сердца женского типа. Стеноз митрального клапана при болезни Лаутембахера обычно приобретенный порок, который как известно, у женщин бывает гораздо чаще, чем у мужчин. Следовательно, здесь имеется сочетание двух женских компонентов, поэтому болезнь **Лаутембахера—типичный женский порок сердца**.
- Для комбинации дефекта межжелудочковой перегородки (нейтральный порок) и открытого артериального протока (женский порок), наличие нейтрального компонента выравнивает соотношение до ($1♂♂ : 1.51♀♀$), в то время как при одном открытом артериальном протоке оно равно ($1♂♂ : 2.72♀♀$). Аналогичная картина отмечается в случае триады Фалло, которая представляет собой сочетание женского порока (дефекта межпредсердной перегородки) с нейтральным пороком (стеноз легочной артерии). Третий компонент—гипертрофия правого желудочка—не самостоятельное анатомическое образование, а следствие двух первых.



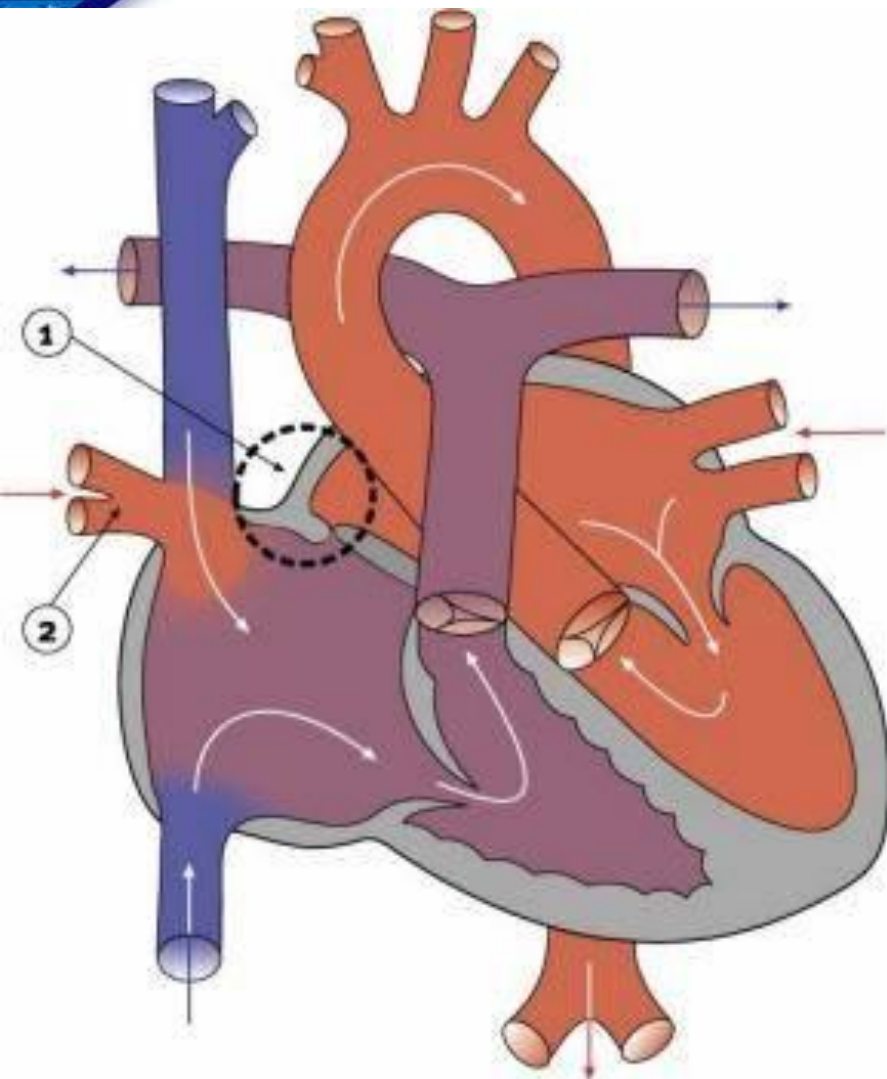
Наиболее четко выраженные **мужские врожденные пороки сердца: врожденный аортальный стеноз (2.66♂♂ : 1♀♀); коарктация аорты (2.14♂♂ : 1♀♀); транспозиция магистральных сосудов (1.90♂♂ : 1♀♀); anomальное впадение всех легочных вен (1.39♂♂ : 1♀♀); коарктация аорты и открытый артериальный проток (1.37♂♂ : 1♀♀).**

- Ни одному из мужских компонентов врожденных пороков сердца не соответствует аналогичное образование у нормального эмбриона или у филогенетических предшественников человека. Можно сказать, что элементы “мужских” имеют “футуристическую” природу (поиск).
- Остальные врожденные пороки сердца относятся к нейтральному типу (имеют примерно одинаковое соотношение полов). Среди них также можно выделить простые (дефект аорто-легочной перегородки, дефект межпредсердной перегородки первичного типа) и сложные (частичный и полный атриовентрикулярный канал, болезнь Эбштейна, атрезия трехстворчатого клапана и др).
- Простые пороки этой группы, как и женские пороки, относятся к атавистическим, но в отличие от женских, представляют собой возврат к далекому в онтогенетическом и филогенетическом смысле прошлому, их можно рассматривать как следствие остановки развития сердца на ранних этапах эмбриогенеза (первые 2–3 месяца эмбриональной жизни, в течение которых происходит анатомическое формирование сердца), и на более ранних по сравнению с женскими пороками стадиях филогенеза.
- Выдвинутая гипотеза представляется более общей, чем известные концепции Рокитанского, Шпитцера (Rokitansky, 1875; Spitzer 1923) и Крымского (1963), так как объясняет происхождение не только женских и нейтральных, но и мужских пороков. Подразделение врожденных пороков сердца и крупных сосудов на мужские, женские и нейтральные представляет не только теоретический, но и определенный практический интерес, поскольку позволяет рассматривать пол больного как *диагностический симптом*. Для выявления пола не требуется аппаратуры или затрат времени и определение его не приносит вреда больному в отличие от некоторых других диагностических тестов (например, зондирование полостей сердца).



- Схематическое изображение отдельных врожденных пороков сердца (направления кровотока обозначены пунктирными стрелками, локализация пороков — сплошными стрелками):
 - 1 — верхняя полая вена,
 - 2 — правое предсердие,
 - 5 — аорта,
 - 8 — левый желудочек,
 - 9 — нижняя полая вена.

Аномальный дренаж легочных вен

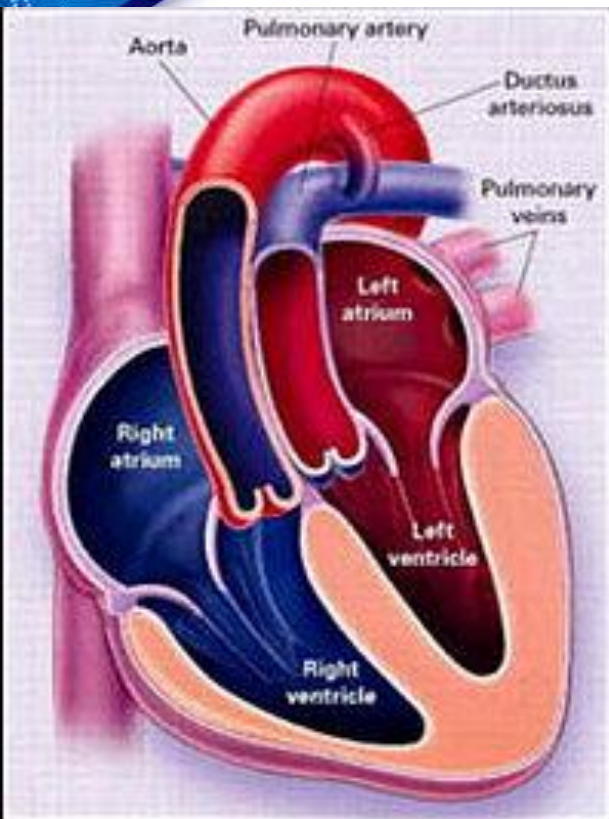


При аномальном дренаже (впадении) легочных вен последние, несущие алую кровь, обогащенную кислородом, из легких к сердцу, не соединены с левым предсердием. Вместо этого в связи с аномальным соединением легочные вены несут кровь в правое предсердие. Аномальный дренаж может быть полным - когда все легочные вены впадают неправильно, и частичным - когда одна или несколько (но не все) вен впадают аномально.

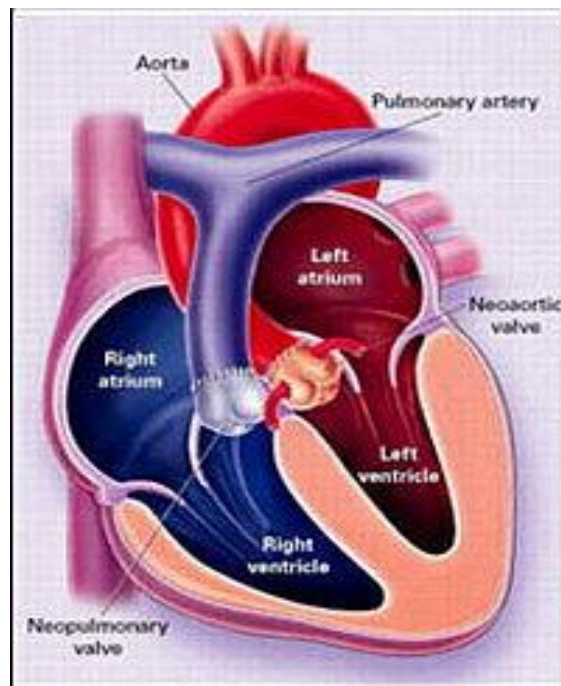
В правом предсердии алая кровь из легочных вен смешивается с синей, венозной из тела. Часть смешанной крови проходит через дефект межпредсердной перегородки в левое предсердие. Оттуда она поступает в левый желудочек, затем в аорту и разносится по телу. Часть смешанной крови попадает в правый желудочек, затем в легочную артерию и в легкие. Кровь, которую разносит аорта по телу, содержит недостаточно кислорода, что вызывает синюшность ребенка. Симптомы могут появиться вскоре после рождения.



Транспозиция магистральных сосудов



до операции

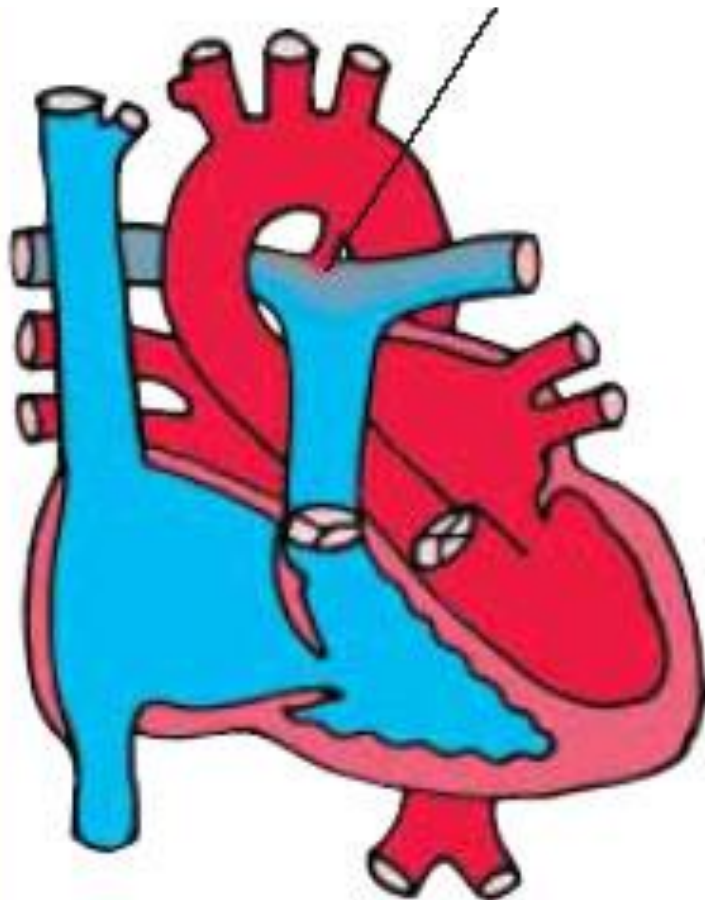


после операции

- отхождение аорты из правого, а пульмональной артерии - из левого желудочка



ОАП

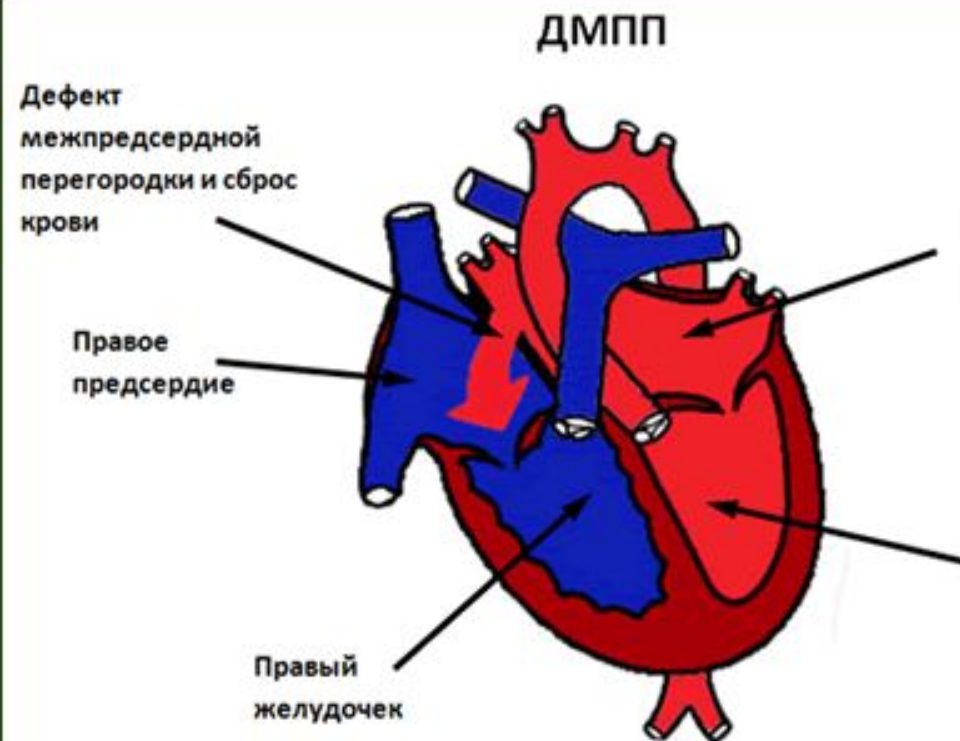


- **Открытый артериальный проток**

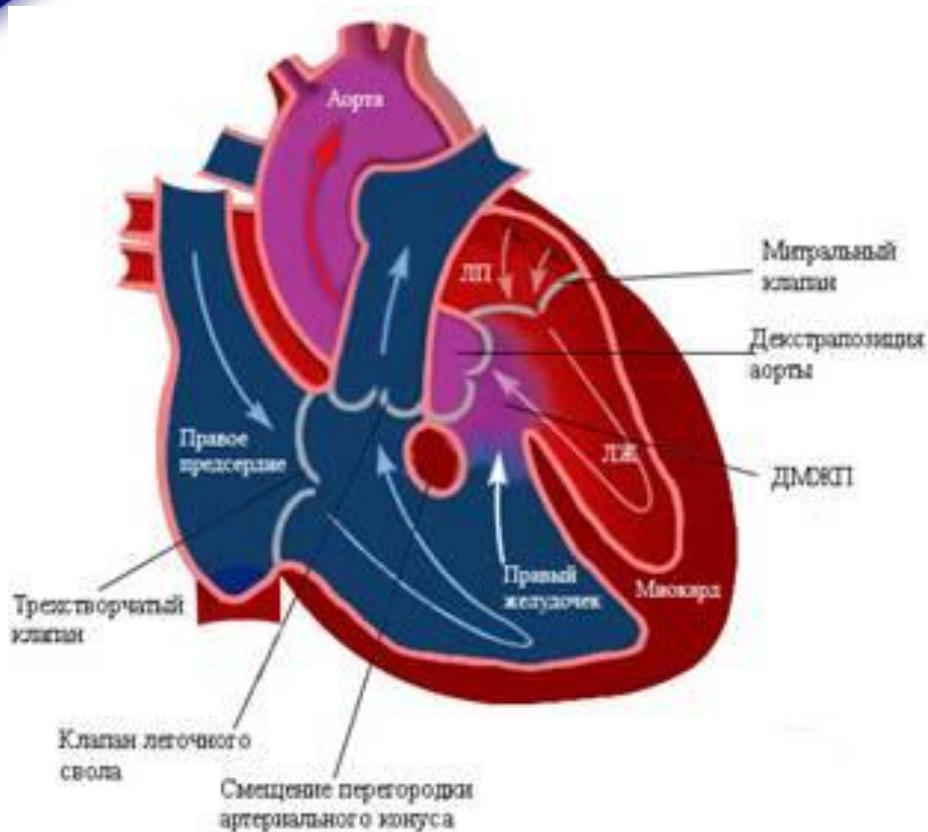


Первичный дефект межпредсердной перегородки

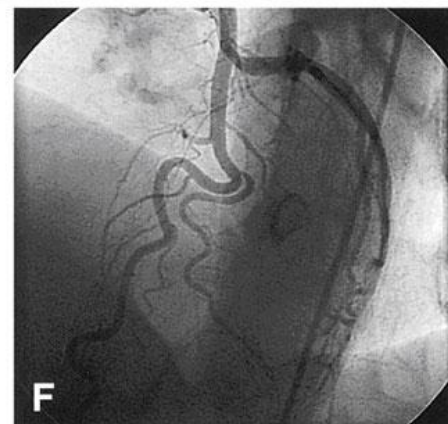
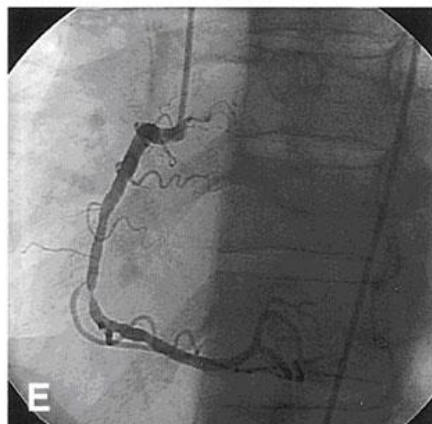
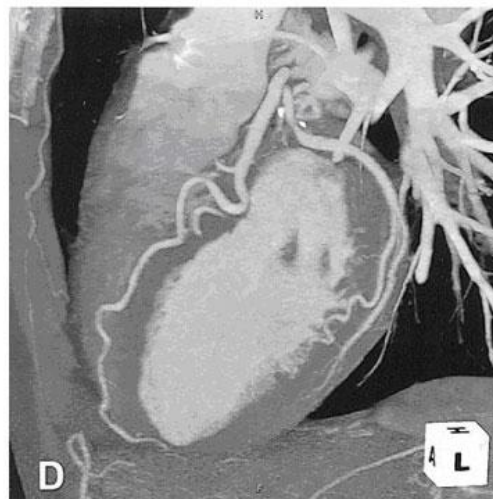
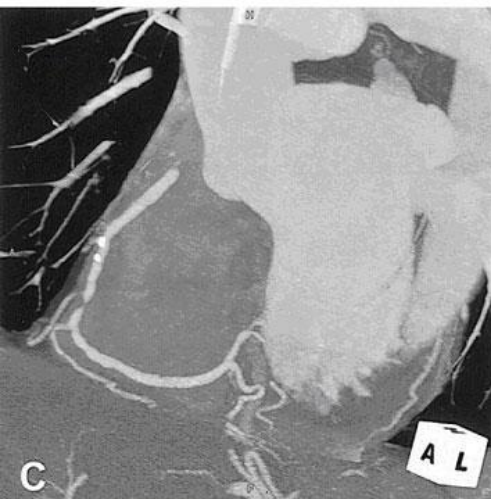
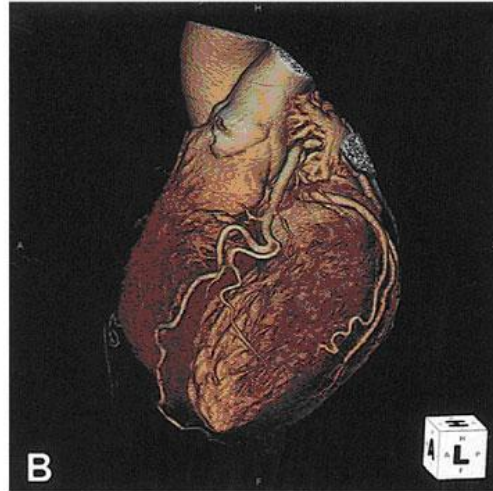
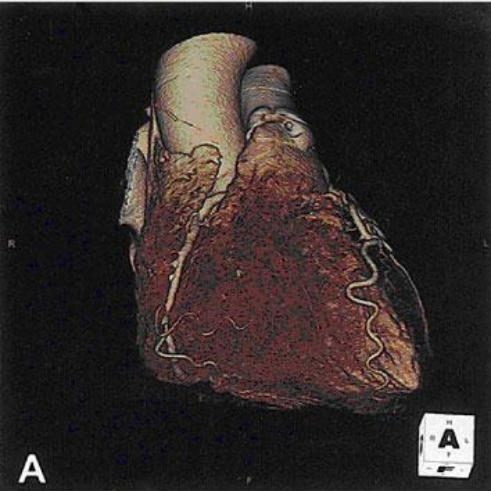
- характеризуется тем, что не происходит слияния перегородки и зачатков будущих клапанов и образуется большой дефект, находящийся над клапанами, разделяющие предсердия и желудочки сердца.



Различают до 8 видов вторичных дефектов межпредсердной перегородки в зависимости от расположения отверстия. Определения типа и анатомии дефекта важно для выбора методики хирургического лечения. Открытое овальное окно является вариантом сообщения, и характеризуется несращением тканей клапана овального отверстия. Его обнаружива почти у 25% взрослых людей с нормально развитым



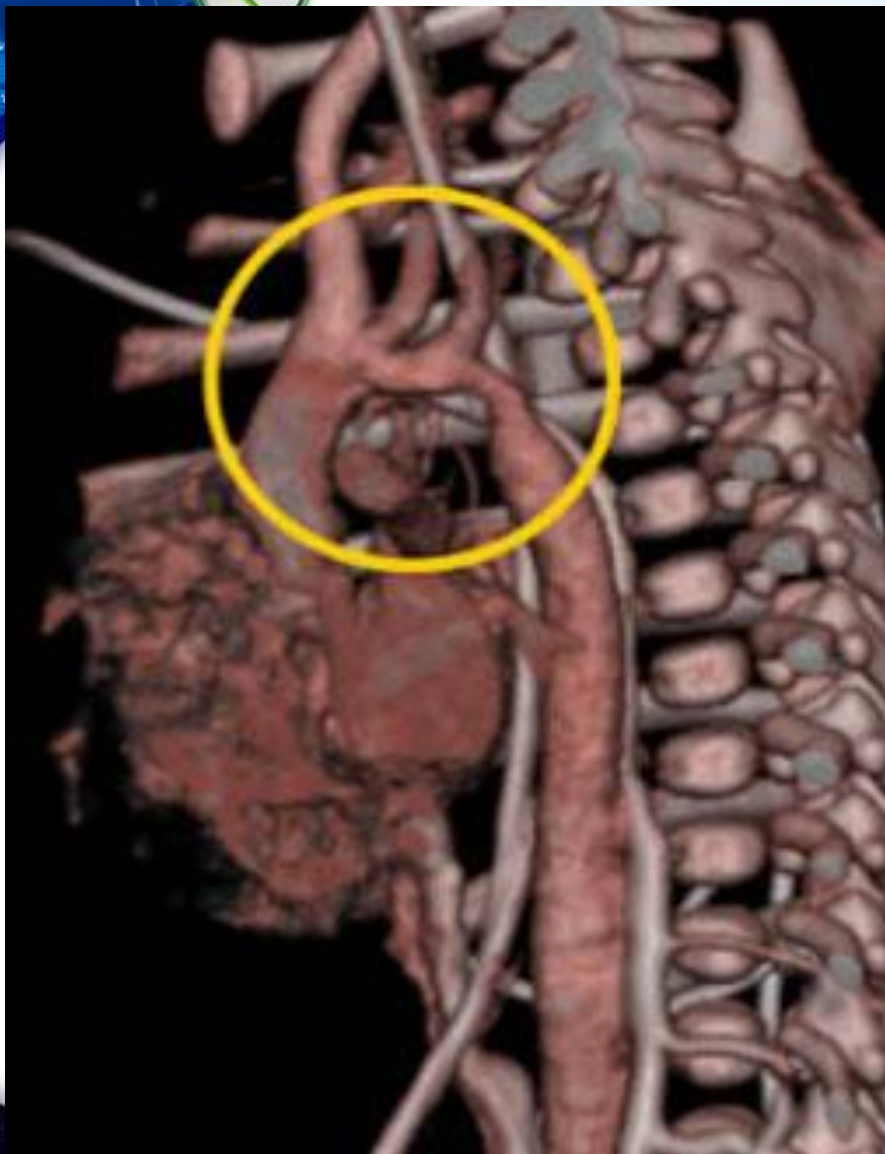
- С точки зрения патологической анатомии признаками тетрады Фалло (tetralogy of Fallot) являются: стеноз (сужение) выходного отдела правого желудочка, дефект межжелудочковой перегородки (ДМЖП), правое положение (декстропозиция) аорты и гипертрофия левого желудочка.
- **Тетрада Фалло – это врожденный порок сердца**, характеризующийся недоразвитием выходного отдела правого желудочка, смещением перегородки артериального конуса кпереди и влево. Это в свою очередь обуславливает сужение выходного отдела правого желудочка и нарушение развития фиброзного кольца легочного ствола с недоразвитием клапана легочного ствола



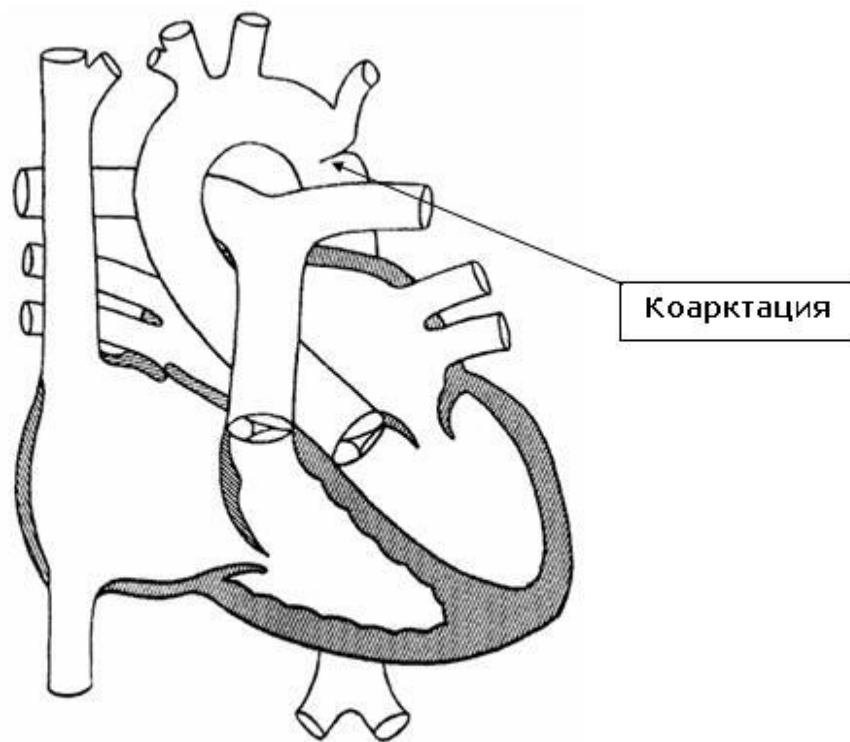
- КАГ (E, F) и МСКТ коронарных артерий(A, B, C, D). Гемодинамически значимый стеноз ПКА (стрелки).

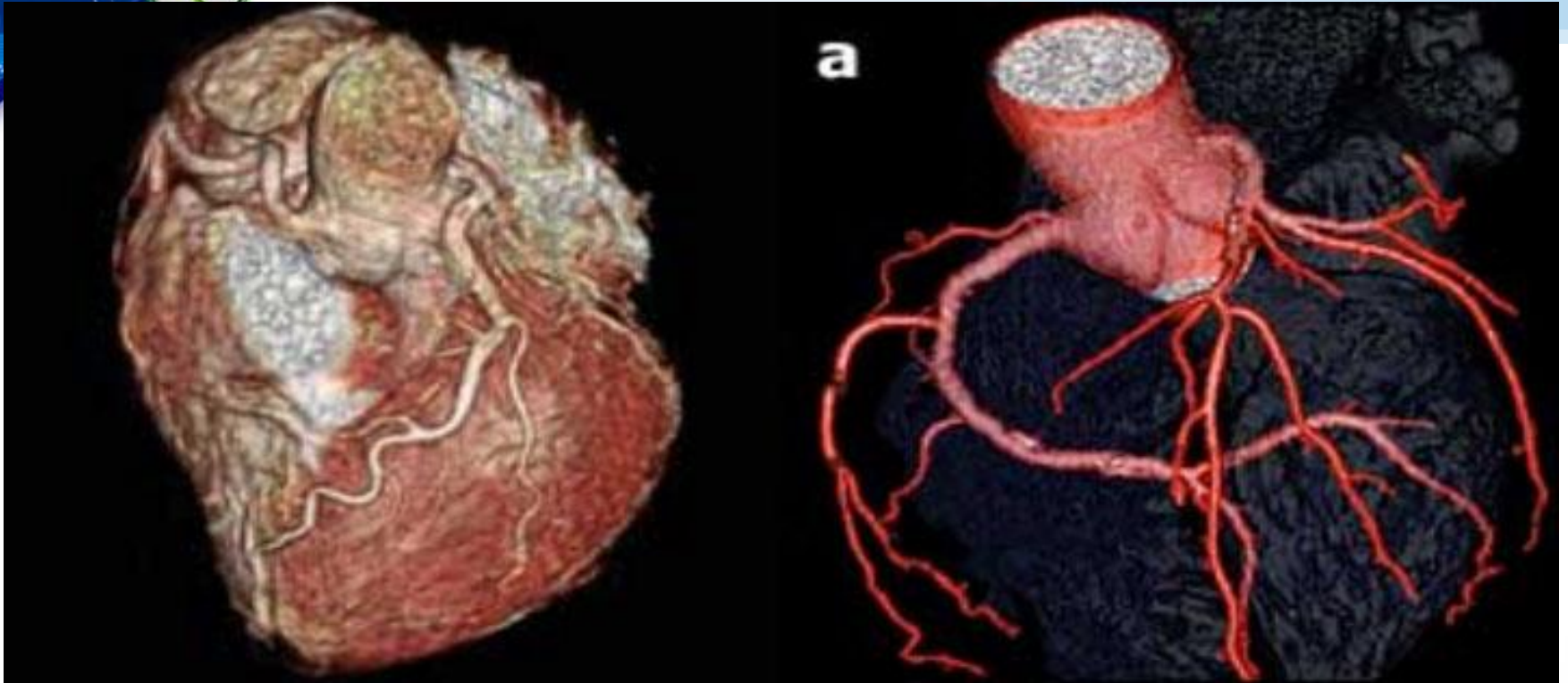
LOGO

www.themegallery.com

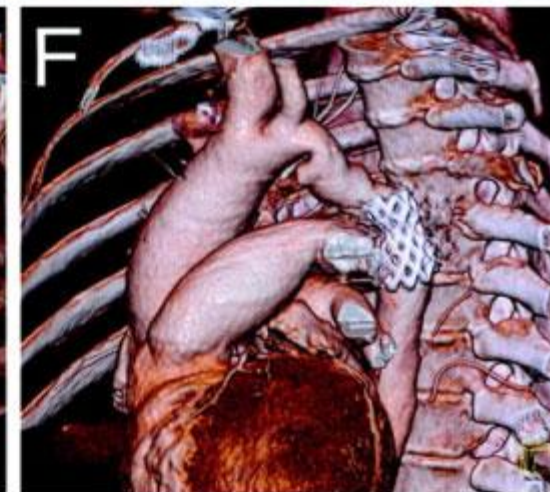
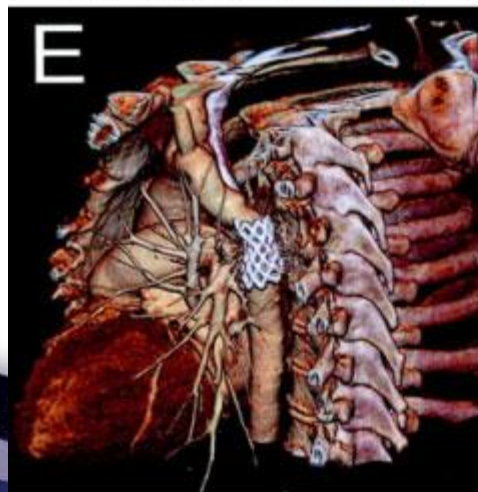
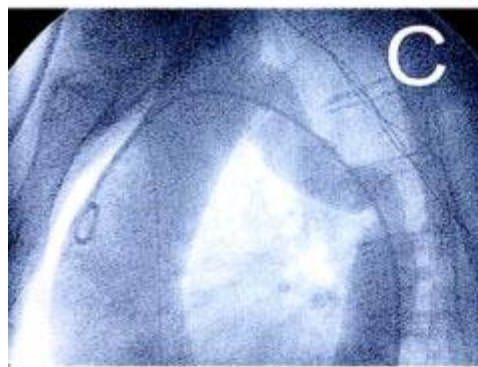
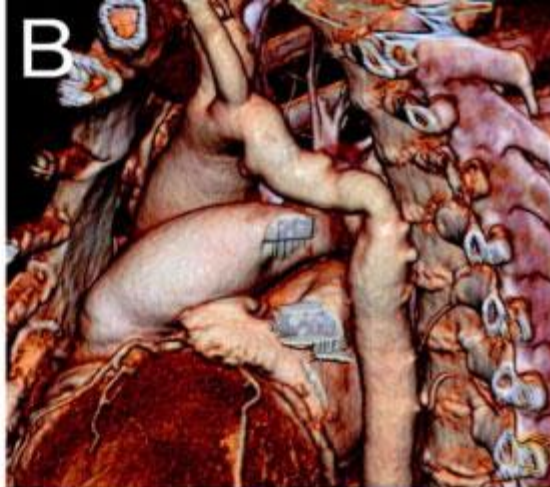
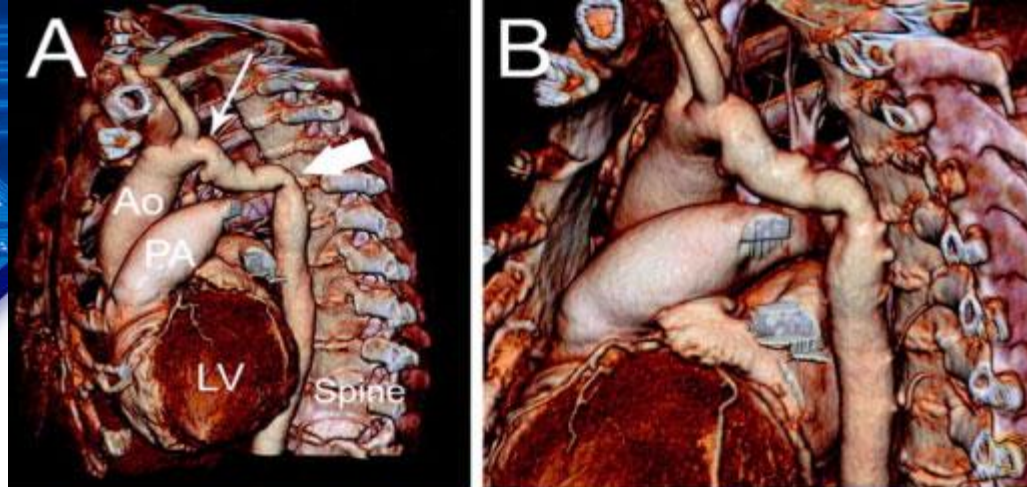


- МСКТ у пациента с коарктацией аорты

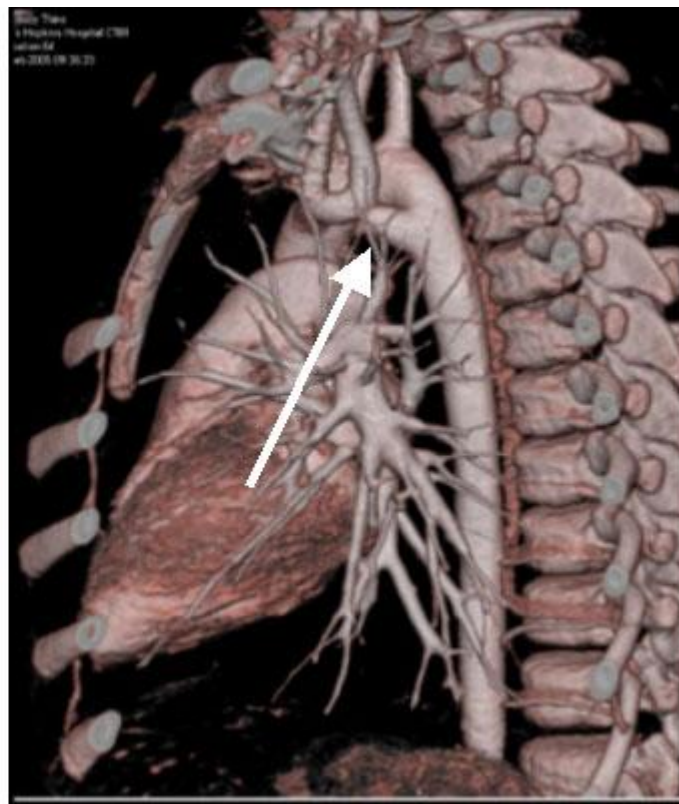
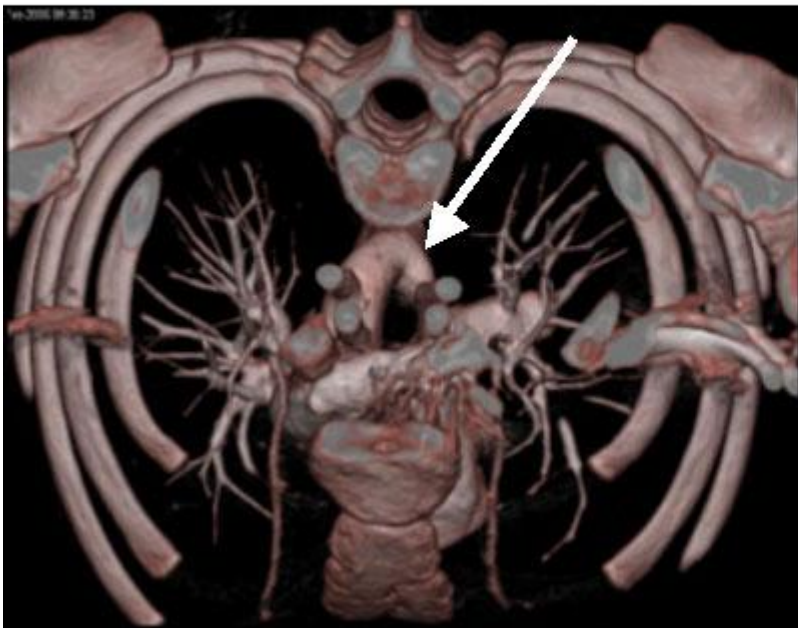




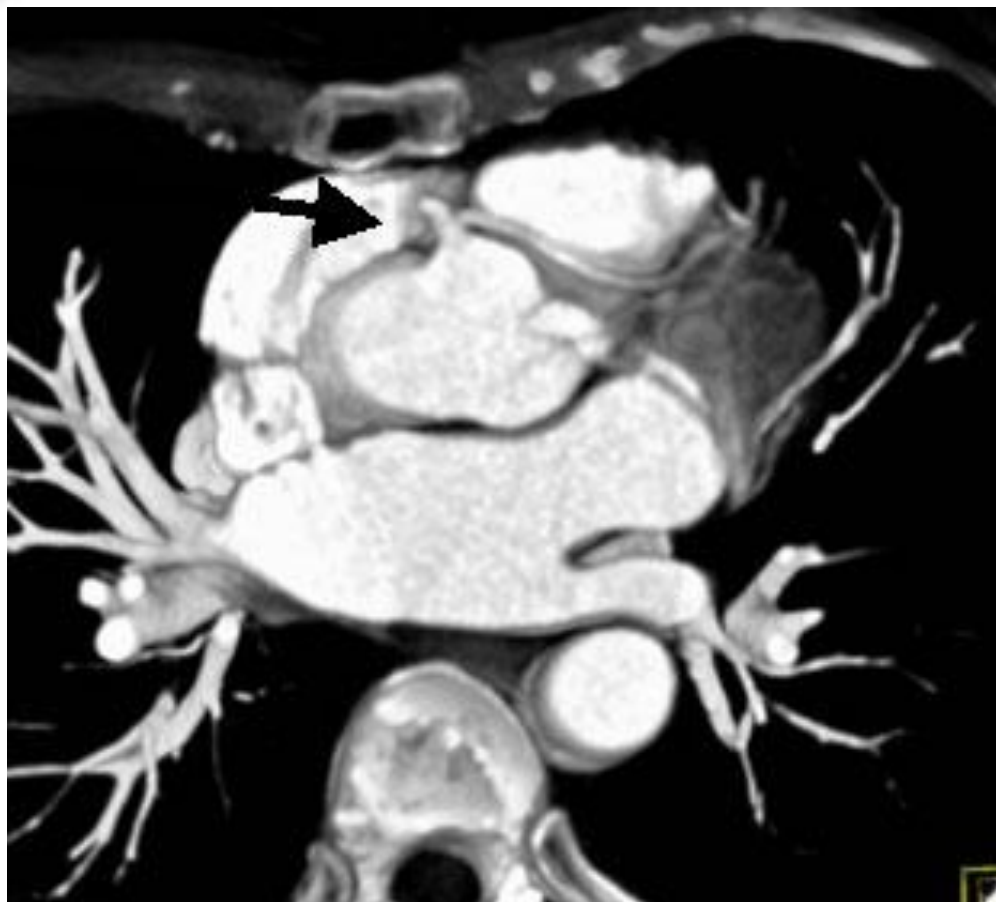- Мультиспиральная компьютерная томография (МСКТ).
- 3-D реконструкция коронарных артерий при МСКТ. Визуализируются ствол ЛКА, ПМЖА, ПКА по всей длине.



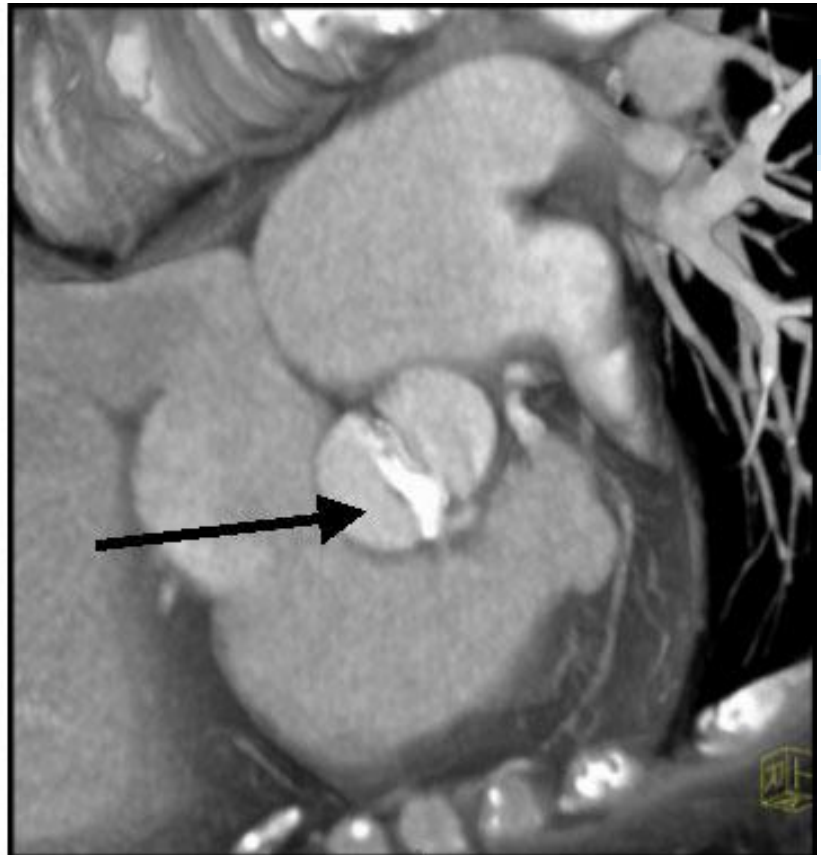
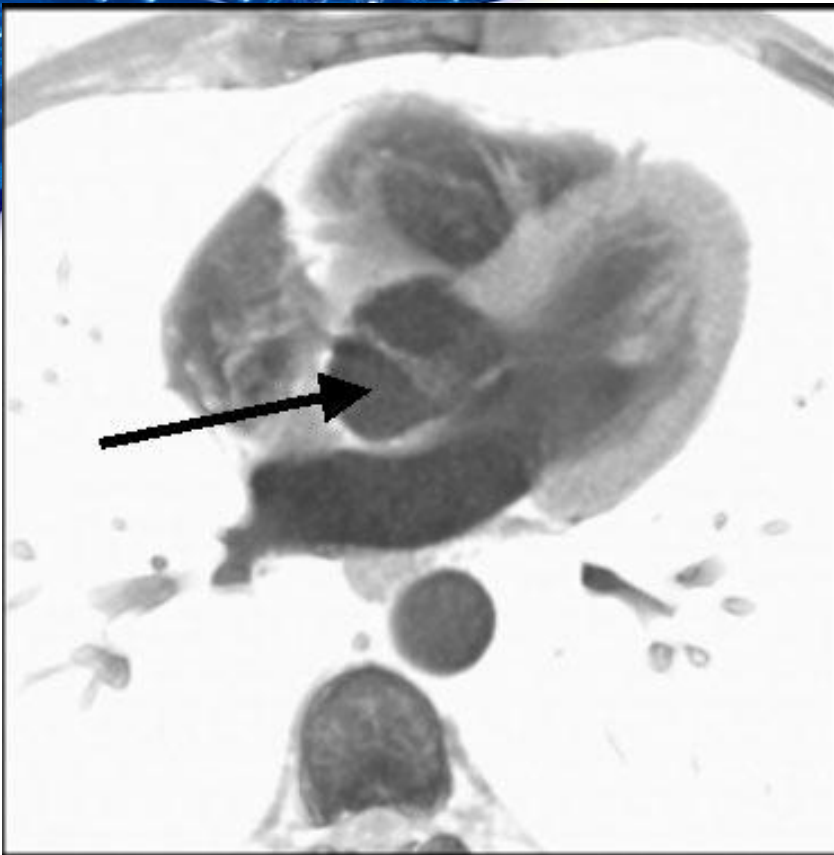
- МСКТ у пациента с коарктацией аорты (А,В) (стрелка). Аортография (С,Д). Контроль за эффективностью эндоскопического лечения, последующее наблюдение(Е,Ф).



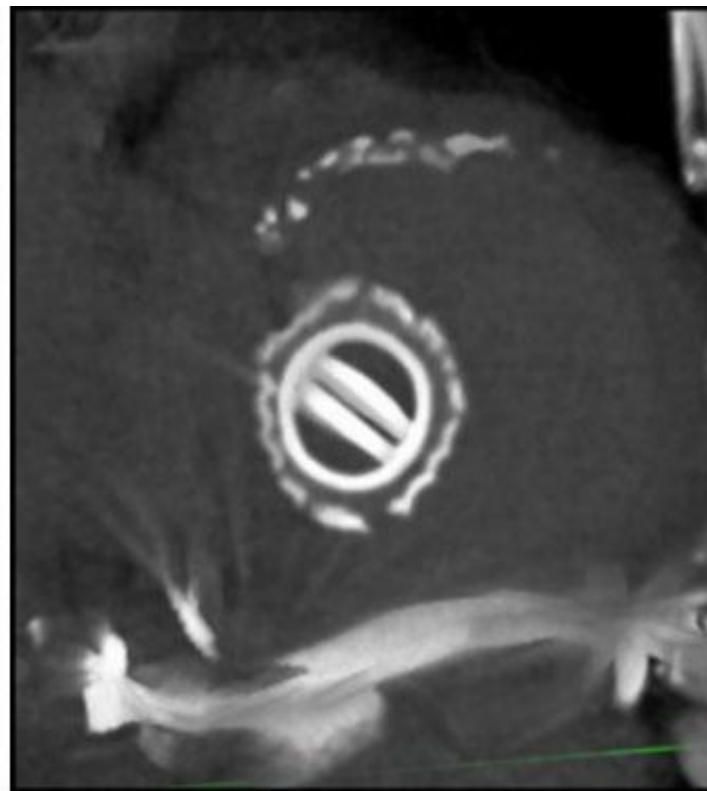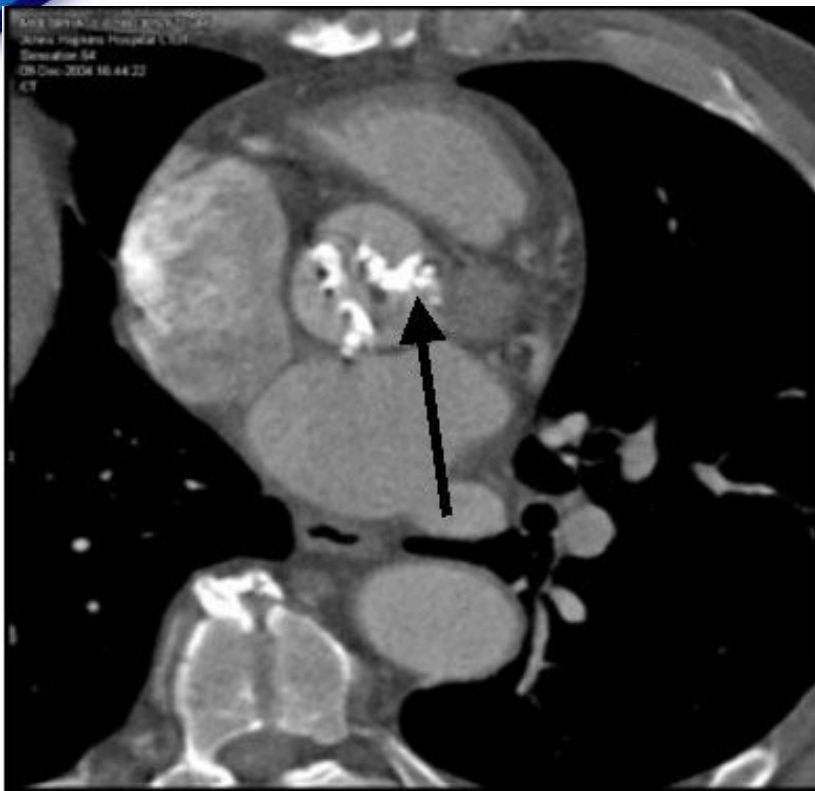- Аномалия развития, двойная дуга аорты (стрелки).



- **Аномалия развития коронарных артерий. ЛКА берет начало от ПКА (стрелка).**

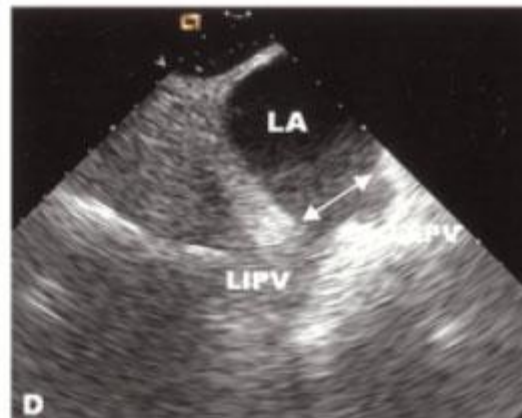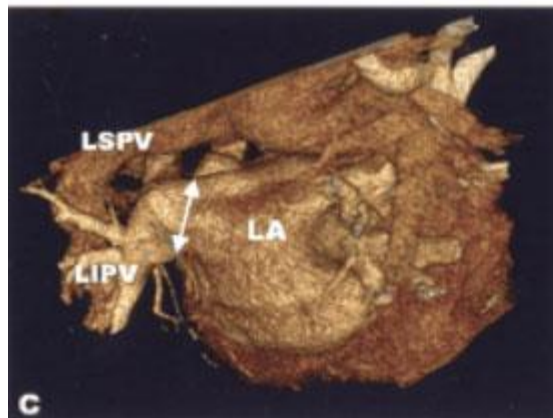
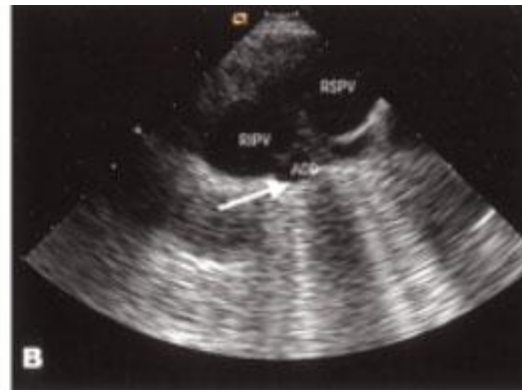
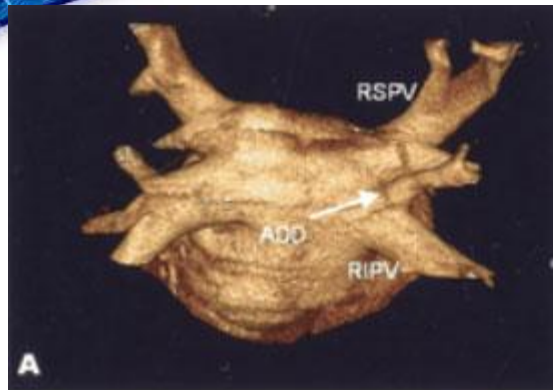


- **Мульти-спиральная компьютерная томография бicuspidального аортального клапана**
- **Слева - бicuspidальный аортальный клапан (стрелка). Справа - кальцинированный бicuspidальный аортальный клапан (стрелка).**



Кальциноз аортального клапана (стрелка).

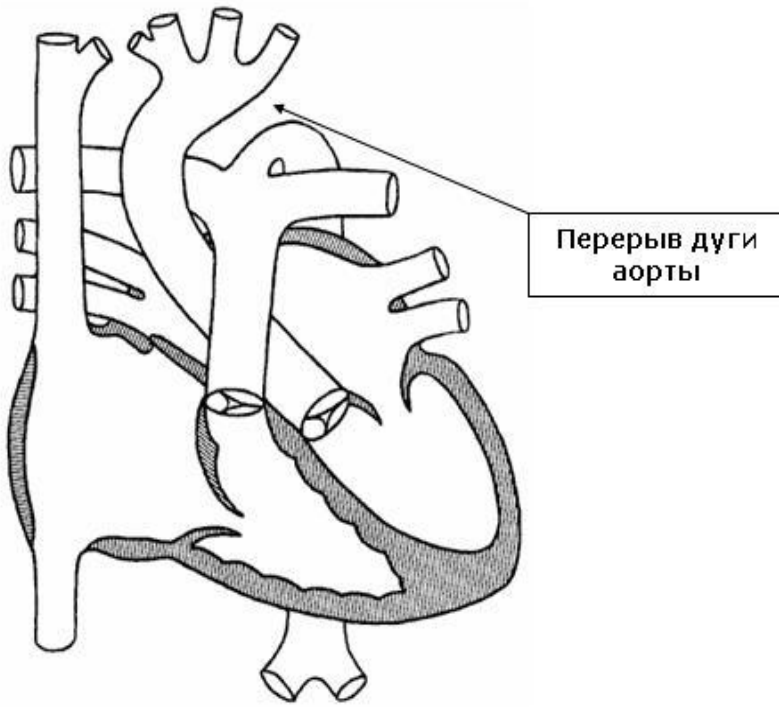
Справа протез аортального клапана.



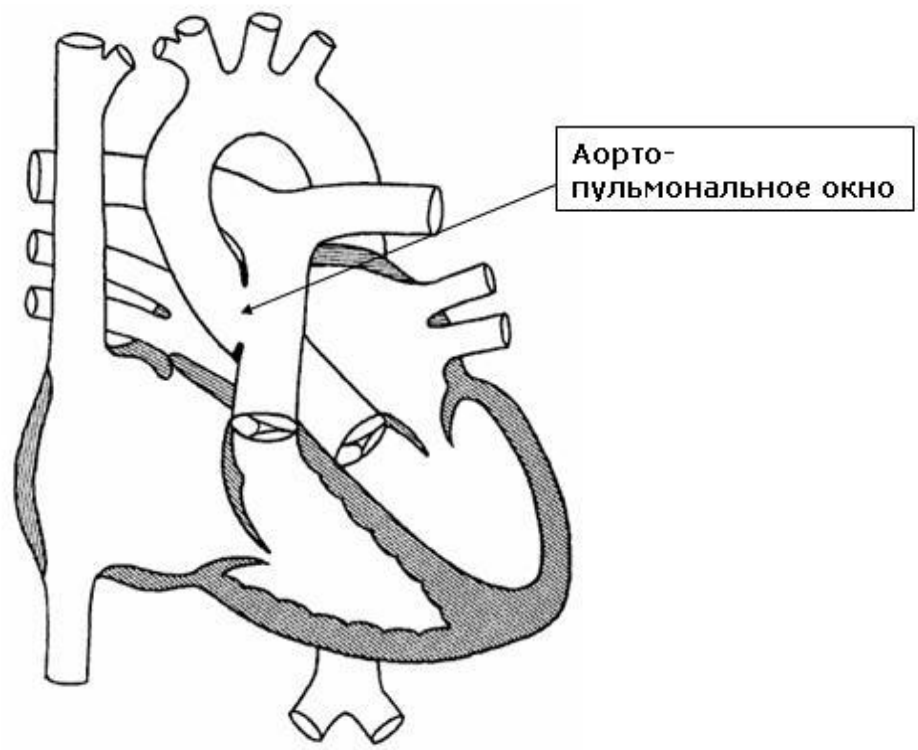
- **Добавочная правая легочная вена (стрелка) выявленная при МСКТ(A) и трансторакальной ЭХОКГ(B). Общее устье (двойная стрелка) левой легочной вены выявленное при МСКТ (C) и трансторакальной ЭХОКГ (D).**



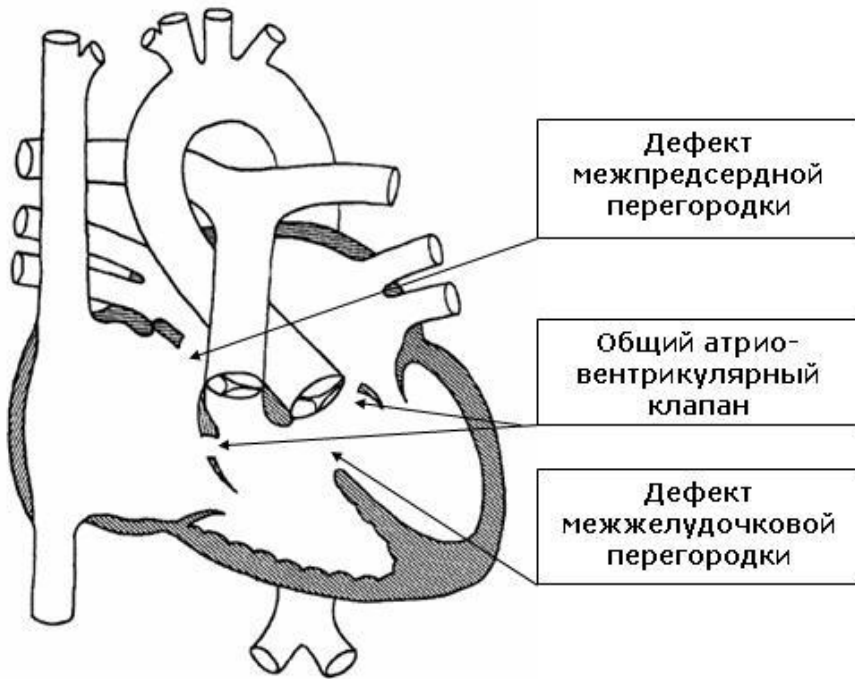
ПРЕРЫВ ДУГИ АОРТЫ



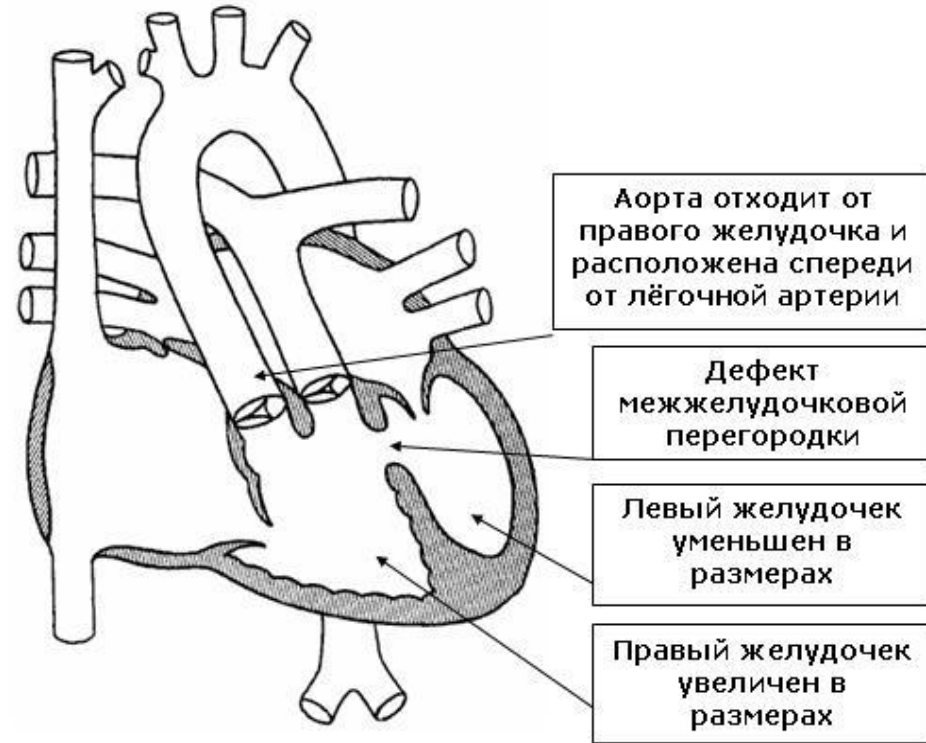
АОРТО – ПУЛЬМОНАЛЬНОЕ ОКНО



АТРИО-ВЕНТРИКУЛЯРНАЯ КОММУНИКАЦИЯ

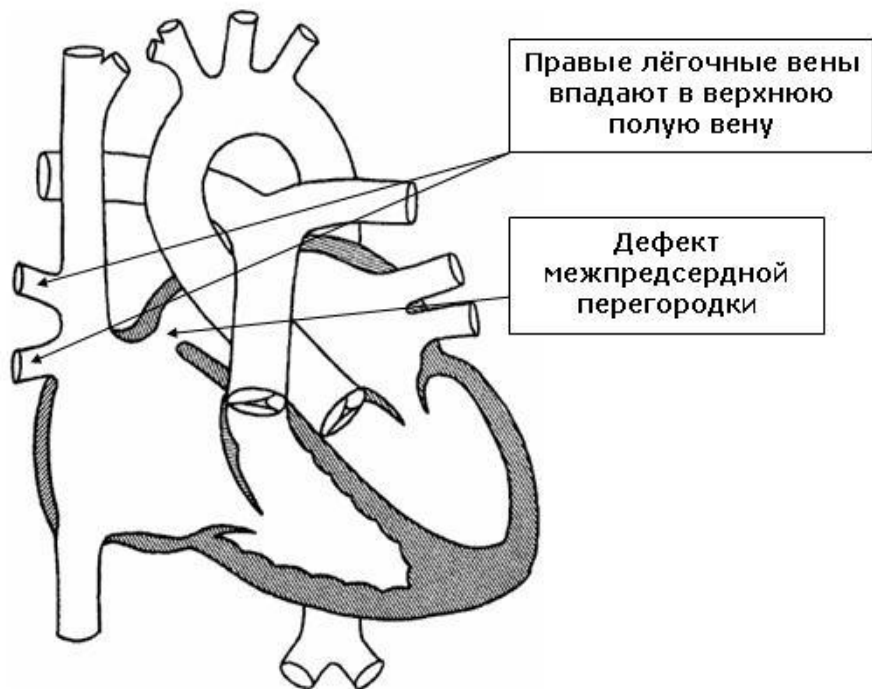


ДВОЙНОЕ ОТХОЖДЕНИЕ МАГИСТРАЛЬНЫХ СОСУДОВ ОТ ПРАВОГО ЖЕЛУДОЧКА, ТРАНСПОЗИЦИОННЫЙ ТИП

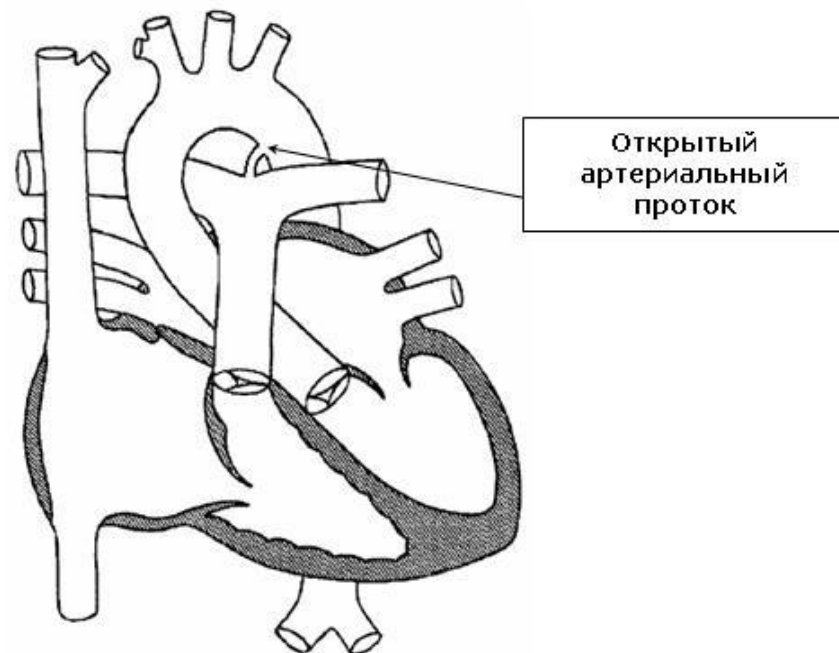




ЧАСТИЧНЫЙ АНОМАЛЬНЫЙ ДРЕНАЖ ЛЁГОЧНЫХ ВЕН

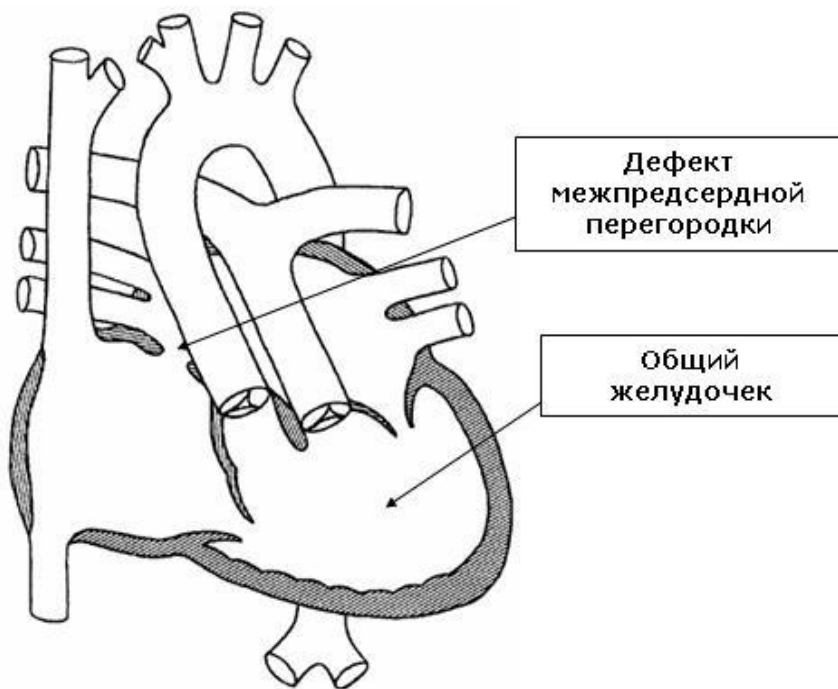


ОТКРЫТЫЙ АРТЕРИАЛЬНЫЙ (БАТАЛОВ) ПРОТОК

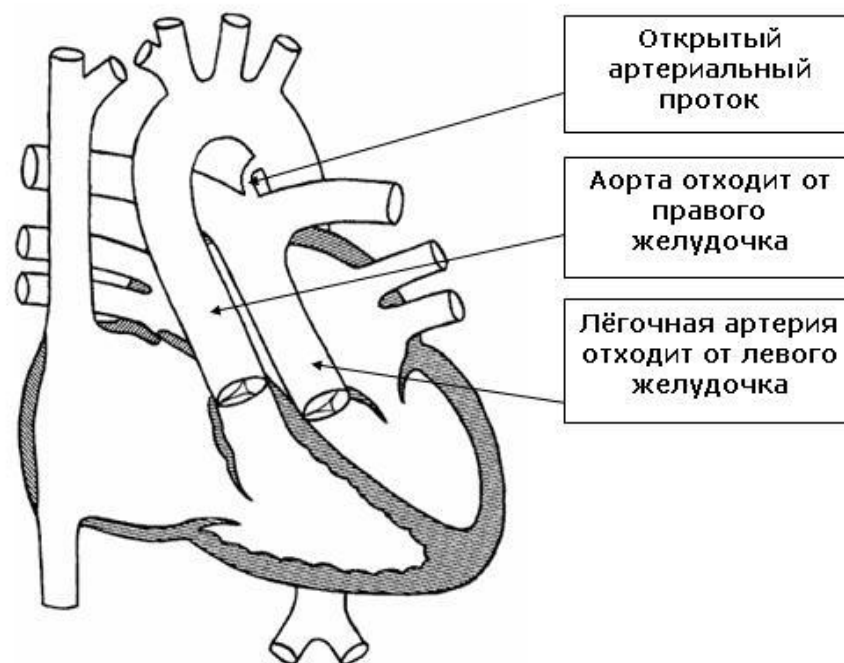




ОБЩИЙ ЖЕЛУДОЧЕК

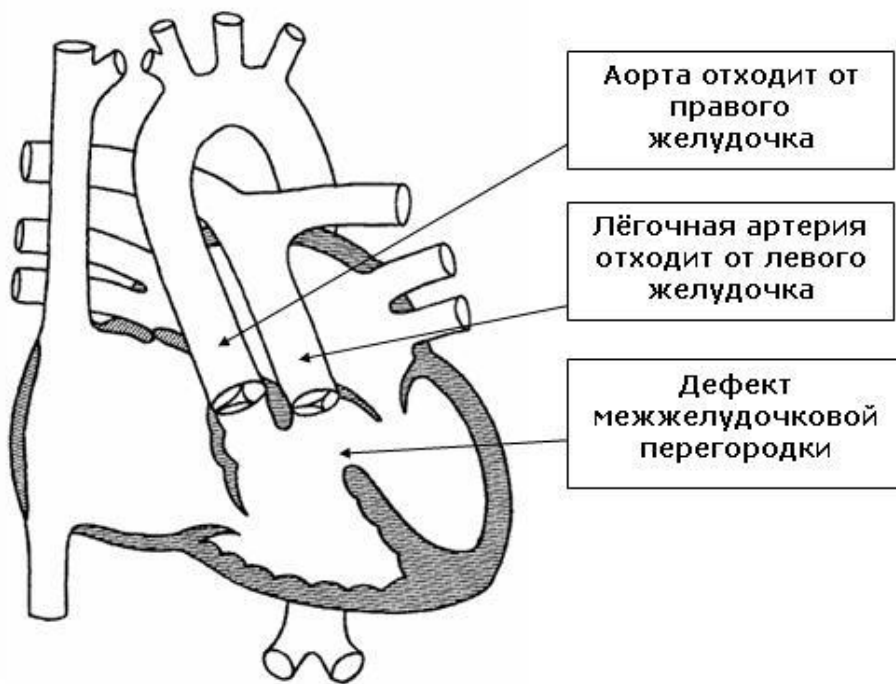


ТРАНСПОЗИЦИЯ МАГИСТРАЛЬНЫХ СОСУДОВ
С ИНТАКТНОЙ МЕЖЖЕЛУДОЧКОВОЙ ПЕРЕГОРОДКОЙ

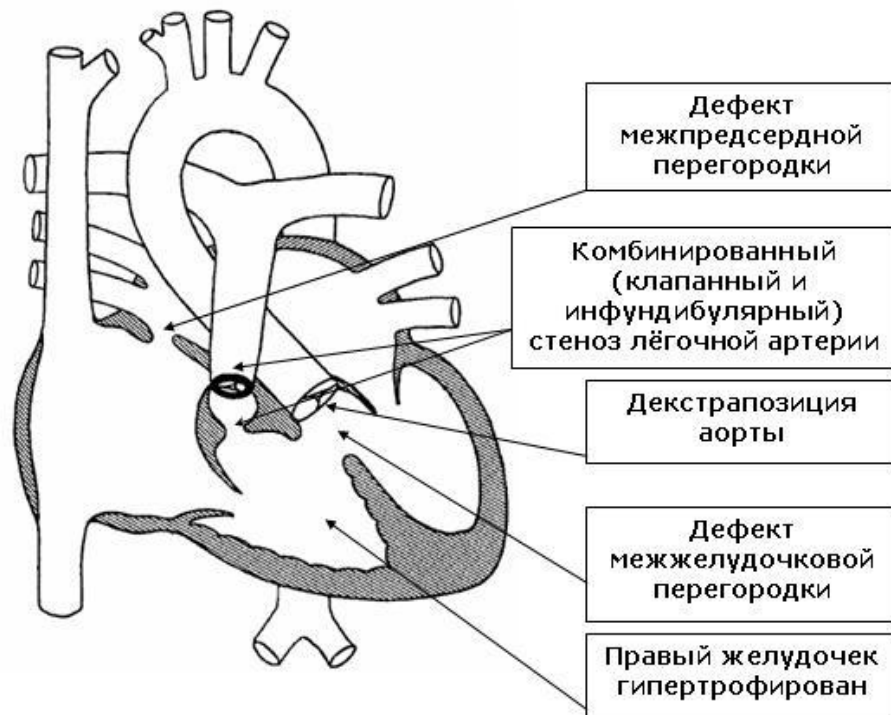




ТРАНСПОЗИЦИЯ МАГИСТРАЛЬНЫХ СОСУДОВ С ДЕФЕКТОМ МЕЖЖЕЛУДОЧКОВОЙ ПЕРЕГОРОДКИ

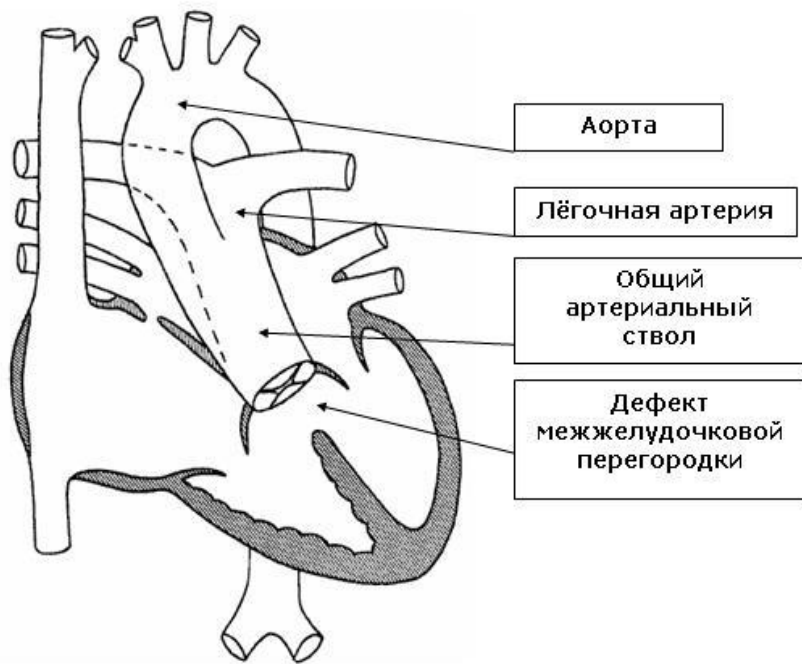


ТЕТРАДА ФАЛЛО

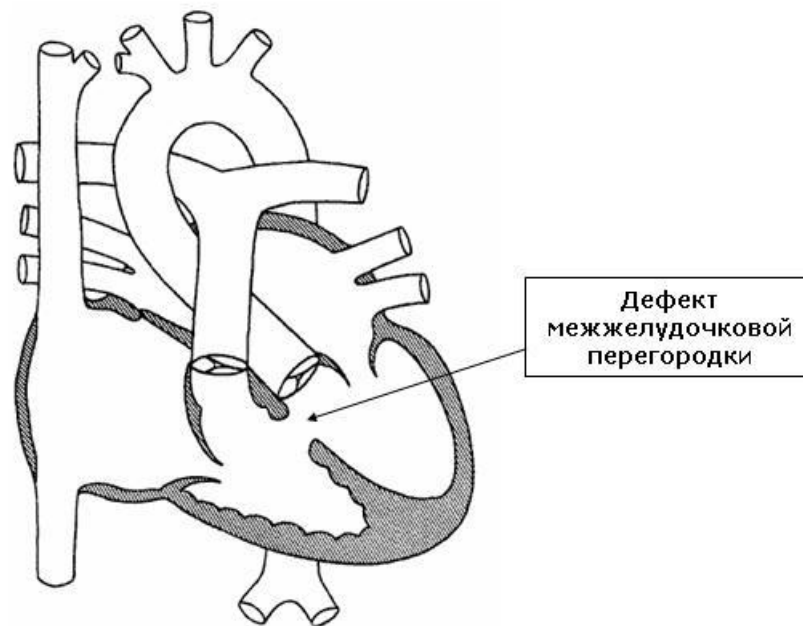




ОБЩИЙ АРТЕРИАЛЬНЫЙ СТВОЛ



ДЕФЕКТ МЕЖЖЕЛУДОЧКОВОЙ ПЕРЕГОРОДКИ



A 3D anatomical rendering of a human heart, shown in a vibrant, glowing red and orange color palette. The heart is positioned centrally, with its major vessels and coronary arteries visible. A bright, multi-colored light source emanates from the right side of the heart, creating a lens flare effect and illuminating the surrounding area. The background is dark, with some faint, glowing lines suggesting a digital or ethereal environment. The text "Thank You!" is overlaid on the lower-left portion of the heart in a white, italicized, serif font with a blue outline.

Thank You !