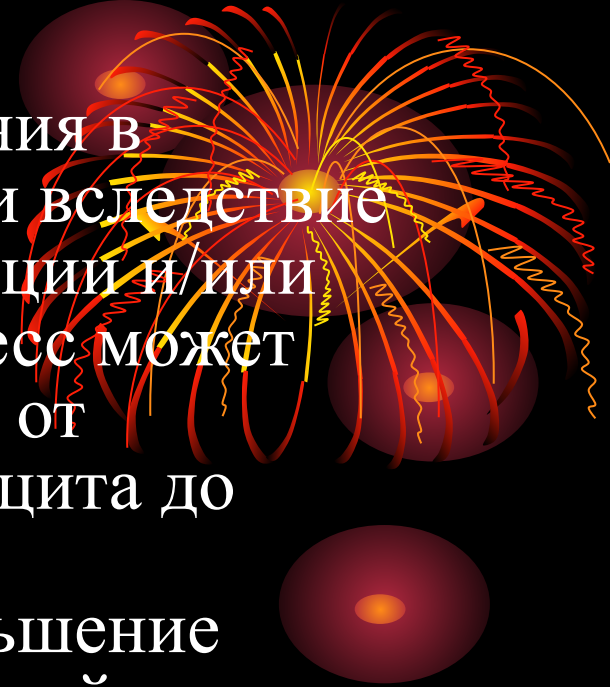



Синдром холестаза

Выполнил Нурмаганбетов А.

- Холестаз – уменьшение поступления в двенадцатиперстную кишку желчи вследствие нарушения ее образования, экскреции и/или выведения. Патологический процесс может локализоваться на любом участке, от синусоидальной мембраны гепатоцита до дуоденального сосочка. При холестазах наблюдаются уменьшение канальцевого тока желчи, печеночной экскреции воды и/или органических анионов (билирубина, желчных кислот), накопление желчи в гепатоцитах и желчевыводящих путях, задержка компонентов желчи в крови (желчных кислот, липидов, билирубина). Длительно сохраняющийся холестаз (в течение месяцев-лет) приводит к развитию билиарного цирроза.



Классификация

ХОЛЕСТАЗ



Внепеченочный

холестаз развивается при механической обструкции магистральных внепеченочных или главных внутрипеченочных протоков. Наиболее частой причиной внепеченочного холестаза являются камни общего желчного протока.

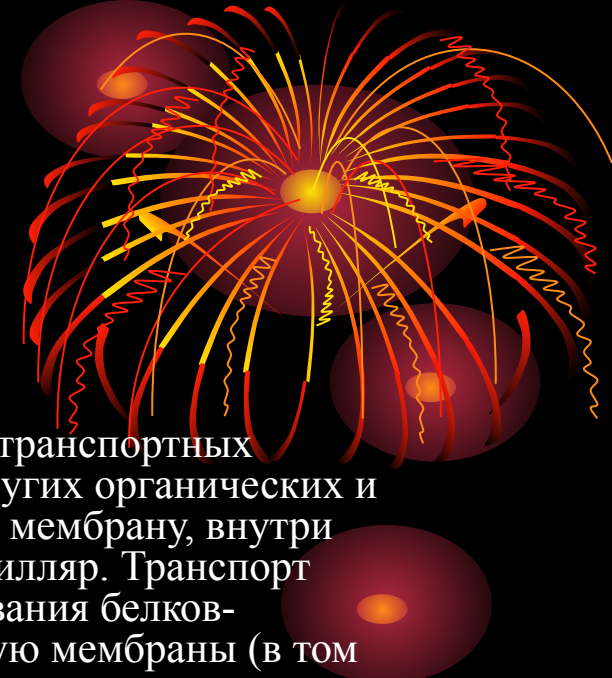Внутрипеченочный

холестаз развивается при отсутствии обструкции магистральных желчных протоков (что подтверждается при холангиографии).

желтушный

безжелтушный

Патогенез



- Образование желчи включает в себя ряд энергозависимых транспортных процессов: захват компонентов желчи (желчных кислот, других органических и неорганических ионов), перенос их через синусоидальную мембрану, внутри клетки, далее через канальцевую мембрану в желчный капилляр. Транспорт компонентов желчи зависит от нормального функционирования белков-переносчиков, встроенных в синусоидальную и канальцевую мембраны (в том числе Na^+ , K^+ -АТФазы, переносчиков для желчных кислот, органических анионов и др.).

В основе развития холестаза лежат нарушения транспортных процессов. К клеточным механизмам холестаза относятся:

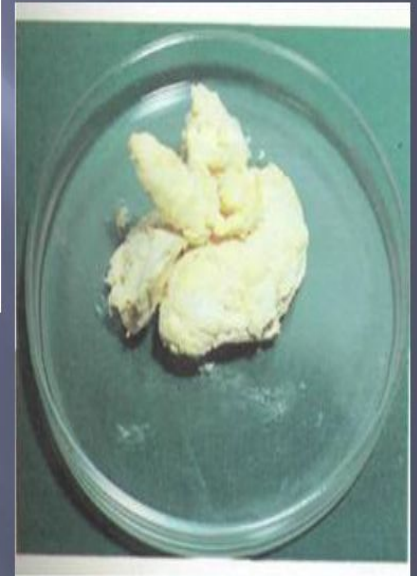
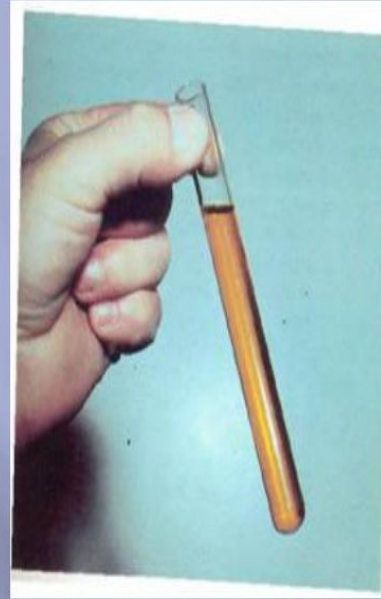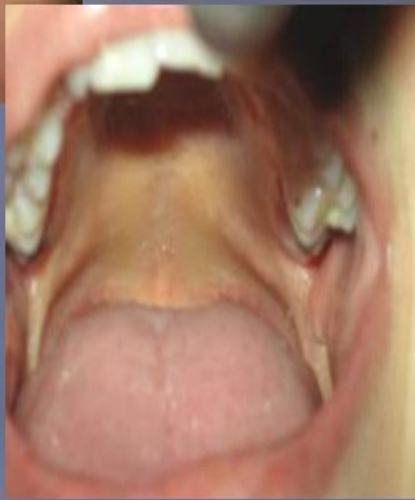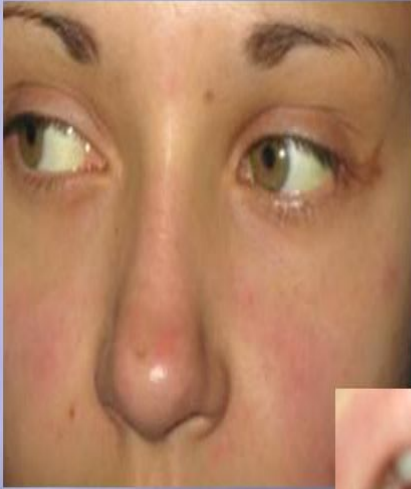- нарушение синтеза Na^+ , K^+ -АТФазы и транспортных белков или их функции под влиянием ряда повреждающих факторов – желчных кислот, медиаторов воспаления (цитокинов – фактор некроза опухоли, интерлейкин-1b и др.), эндотоксина, эстрогенов, лекарств и др.,
- изменения липидного состава/проницаемости мембран,
- нарушение целостности структур цитоскелета и канальцев (микрофиламентов, обуславливающих моторику канальцев).

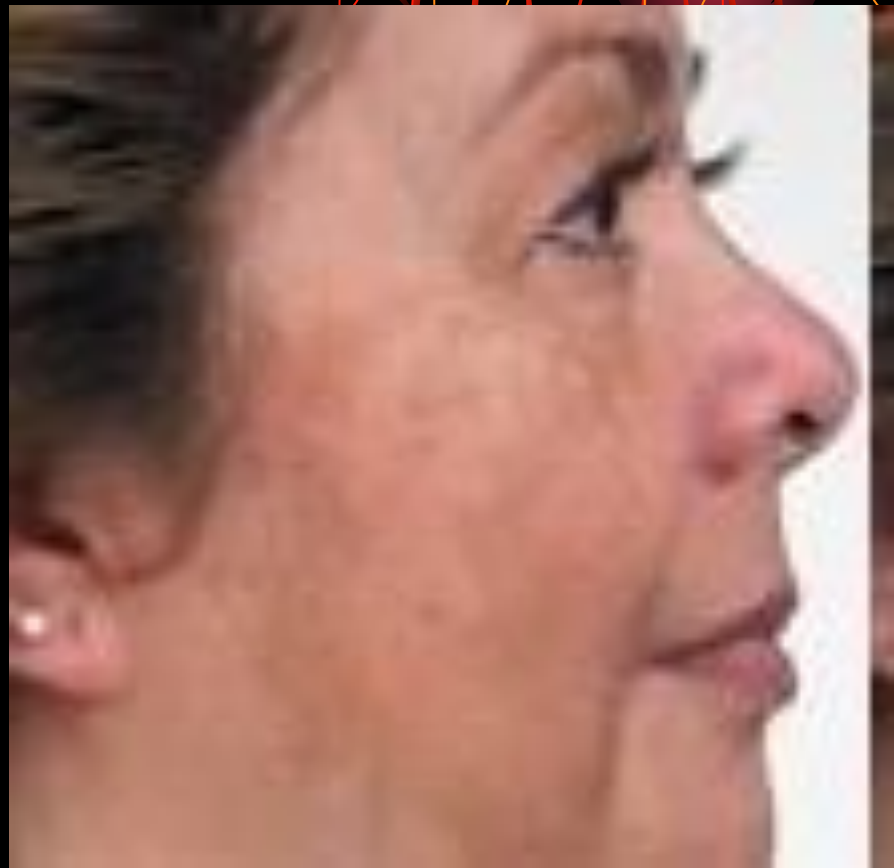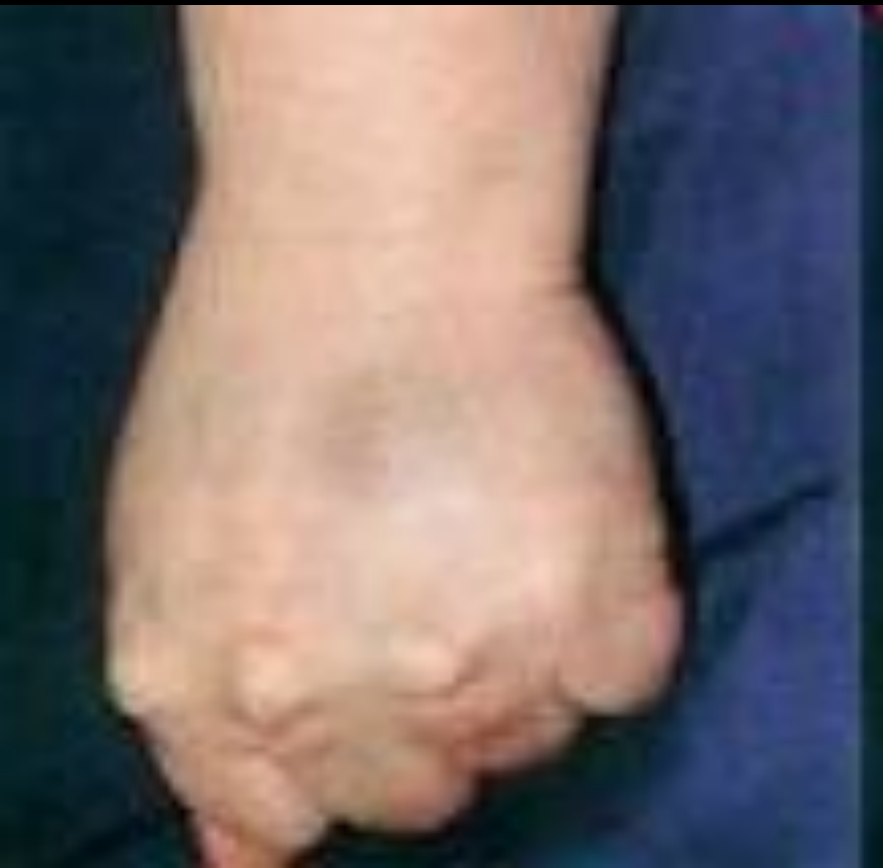При механической обструкции магистральных протоков основное значение в развитии холестаза имеет повышение давления в желчных протоках (желчная гипертензия более 15 – 25 см вод. ст. приводит к подавлению секреции желчи).

Клинические проявления холестаза

- желтуха
- ахоличный стул
- зуд кожи
- нарушение всасывания жиров
- стеаторея
- похудание
- гиповитаминоз
 - А ("куриная слепота")
 - Д (остеопороз, остеомалация, кифоз, переломы)
 - Е (мышечная слабость, поражение нервной системы – дети)
 - К (геморрагический синдром)
- ксантомы
- гиперпигментация кожи
- холелитиаз
- билиарный цирроз (портальная гипертензия, печеночная недостаточность)



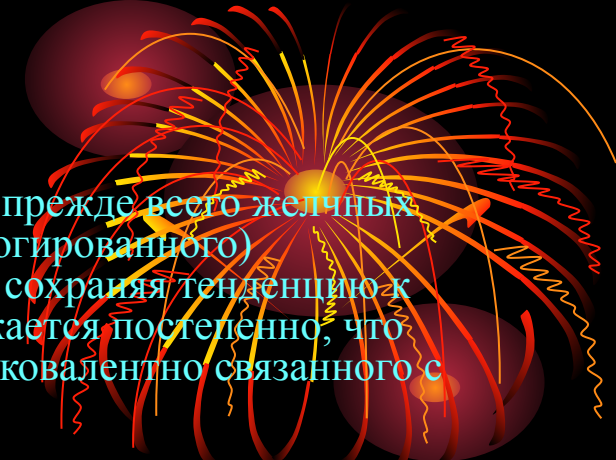





Лабораторные показатели холестаза

- ШФ
- ГГТ
- лейцинаминопептидаза
- 5-нуклеотидаза
- билирубин (прямой)
- холестерин
- липопротеиды (X)
- желчные кислоты

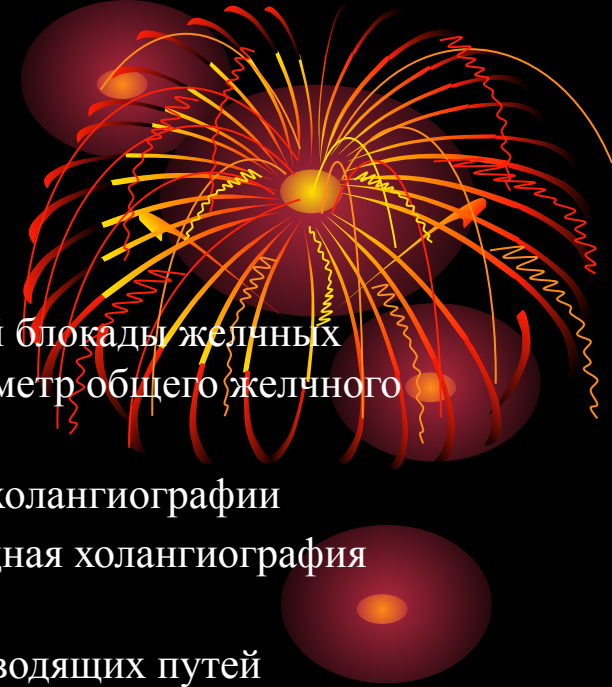



- В сыворотке крови повышается уровень всех компонентов желчи, прежде всего желчных кислот (не рутинный тест). Уровень билирубина сыворотки (конъюгированного) повышается в течение первых 3 нед холестаза, а затем колеблется, сохраняя тенденцию к увеличению. При разрешении холестаза уровень билирубина снижается постепенно, что связано с образованием в сыворотке билиальбумина (билирубина, ковалентно связанного с альбумином).
- Маркерами холестаза являются щелочная фосфатаза (ЩФ) и гамма-глутамилтранспептидаза – ГГТ (вследствие усиления синтеза ферментов под влиянием желчных кислот), а также лейцинаминопептидаза и 5-нуклеотидаза.
- При хроническом холестазе повышается уровень липидов (непостоянно): холестерина, фосфолипидов, триглицеридов, липопротеидов, в основном за счет фракции низкой плотности. Несмотря на высокое содержание липидов сыворотка не имеет молочного вида, что обусловлено поверхностно-активными свойствами фосфолипидов, поддерживающих другие липиды в растворенном состоянии.
- Повышение активности трансаминаз, как правило, не столь значительно, как повышение уровня маркеров холестаза. В то же время при острой обструкции магистральных протоков активность АсАТ, АлАТ может быть очень высокой – более 10 верхних пределов нормы (как при остром гепатите).
В ряде случаев при наличии клинических признаков холестаза активность ЩФ-сыворотки может быть в пределах нормы или даже понижена, что связано с отсутствием кофакторов данного фермента (цинка, магния, В12).


Диагностика

- 1. УЗИ -позволяет выявить характерный признак механической блокады желчных путей – надстенотическое расширение желчных протоков (диаметр общего желчного протока более 6 мм).
- 2. При выявлении расширения протоков показано проведение холангиографии
 - а) Процедурой выбора является эндоскопическая ретроградная холангиография (ЭРХГ).
 - б) При невозможности ретроградного заполнения желчевыводящих путей используется чрескожная чреспеченочная холангиография (ЧЧХГ).
- 3. холесцинтиграфия с иминодиуксусной кислотой, меченной технецием (HIDA) – помогает локализовать уровень поражения.
- 4. Биопсия печени - при подозрении на внутripеченочный холестаза .
- Биопсия печени может быть проведена только после исключения обструктивного внепеченочного холестаза (во избежание развития желчного перитонита).
- 5. Перспективным является применение магнитно-резонансной холангиографии как неинвазивного метода, не уступающего по информативности контрастной рентгенографии.



Причины внепеченочного холестаза:

- Камни
- Поражение поджелудочной железы
 - опухоль
 - панкреатит
 - киста
 - абсцесс
- Стриктуры
 - локальные
 - склерозирующий холангит
- Опухоли протоков
 - первичные (холангиокарцинома, дуоденального сосочка)
 - метастатические
- Кисты протоков
- Инфекции
 - паразитарные (описторхоз, фасциолез, аскаридоз, клонорхоз, эхинококкоз)
 - грибы
- Редкие причины
 - гемобилия



Причины внутрипеченочного холестаза:




Гепатоцеллюлярный холестаз

Вирусный гепатит	маркеры вирусов гепатита (А, В, С, G), Эпштейна – Барр, цитомегаловируса, биопсия печени
Алкогольный гепатит	Злоупотребление алкоголем; "алкогольный орнамент", большие размеры печени; биопсия печени
Лекарственный холестаз	Связь холестаза с приемом лекарства (в течение 6 нед); улучшение после отмены лекарства (не всегда), биопсия печени
Наследственные метаболические нарушения	Раннее начало, наследственный анамнез, нормальный уровень ГГТ, атипичные желчные кислоты в моче
Поражение желчных протоков	
Атрезия	Ранне начало, наследственный анамнез; биопсия печени
ПБЦ	Преобладают женщины; в начале заболевания зуд; большие размеры печени, антимиохондриальные антитела; иммуноглобулин класса М; биопсия печени
ПСХ	Сочетание с неспецифическим язвенным колитом; холангиография (ЭРХГ), биопсия печени


Лечение синдрома холестаза

- Устранение причины: удаление камня, резекция опухоли, отмена лекарства, абстиненция, дегельминтизация и т.д.
- Восстановление дренажа желчи :
 - Хирургическое
 - эндоскопическое
- Диета:
 - ограничение нейтральных жиров (до 40 г/сут при наличии стеатореи)
 - триглицериды со средней длиной цепи (до 40 г/сут)
 - ферментные препараты
 - ультрафиолетовый свет
 - кальций – 1 – 1,5 г/сут
 - жирорастворимые витамины внутрь К 10 мг/сут, А 25 000 МЕ/сут, D 400 – 4000 ед/сут Внутримышечно, К 10 мг в месяц, А 100 000 МЕ 3 раза в месяц, D 100 000 МЕ в месяц

Препаратом выбора при необструктивном холестазае во многих случаях является урсодезоксихолевая кислота (УДХК) - 10 – 15 мг/кг в сутки длительно.



Литература:



- 1. Кан В.К. Диагностика и лечение больных с синдромом холестаза // РМЖ. – Том 6. – №7. – 1998.
- 2. Лейшнер У. Новые аспекты терапии с использованием урсодезоксихолевой кислоты // Сучасна гастроентерологія. – № 3 (17). – 2004. – С. 60-61.
- 3. Шерлок Ш., Дули Дж. Заболевания печени и желчных путей / Практическое руководство // Пер. с англ. под ред. З.Г. Апросиной и Н.А. Мухина. – М.: ГЭО-ТАР. – Медицина, 1999. – 864 с.
- 4. Широкова Е. Н. Первичный билиарный цирроз: естественное течение, диагностика и лечение // Клин. перспективы гастроэнтерол., гепатол. – 2002. – № 3. – С. 2-7.
- 5. Яковенко Э.П., Григорьев П.Я., Агафонова Н.А. и др. Внутрпеченочный холестаз – от патогенеза к лечению // Практикующий врач. – 1998. – № 13. – С. 20-23.
- 6. Урсосан – новые возможности в лечении заболеваний печени и желчевыводящих путей: Сб. статей / Под ред. М.Х. Турьянова. – Российская медицинская академия последипломного образования, 2001.

