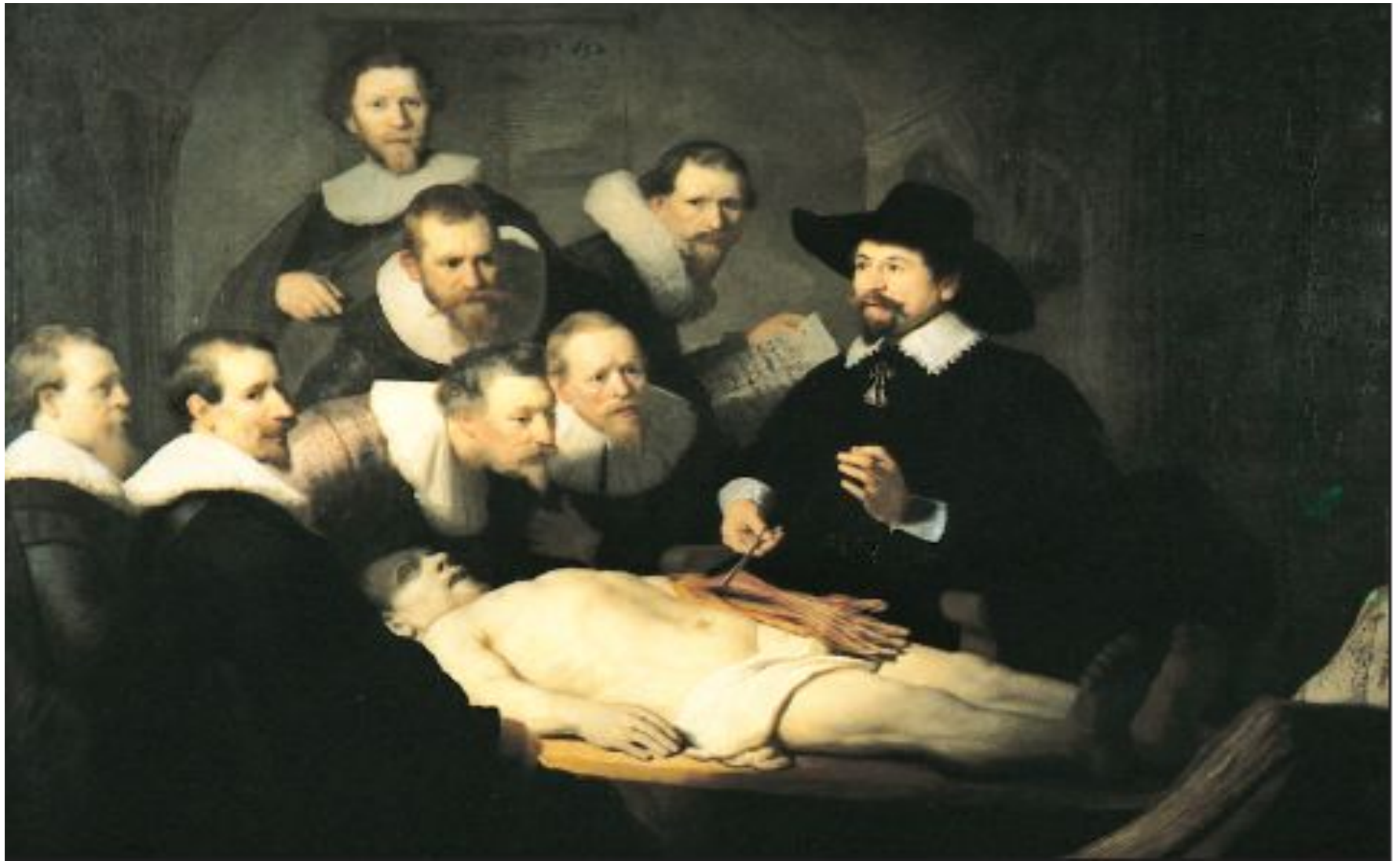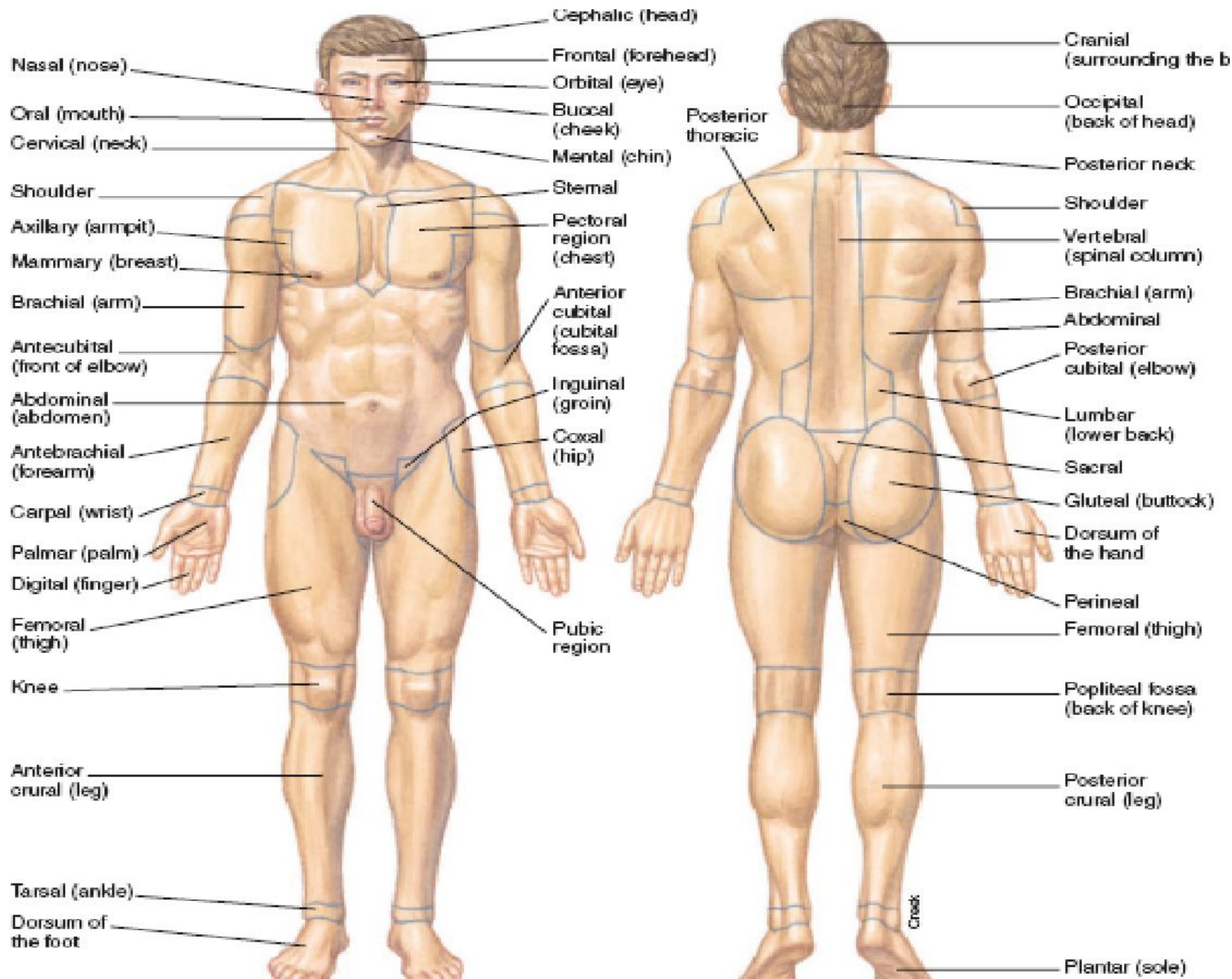


Лекція №2

Міологія. Будова м'язів кінцівок

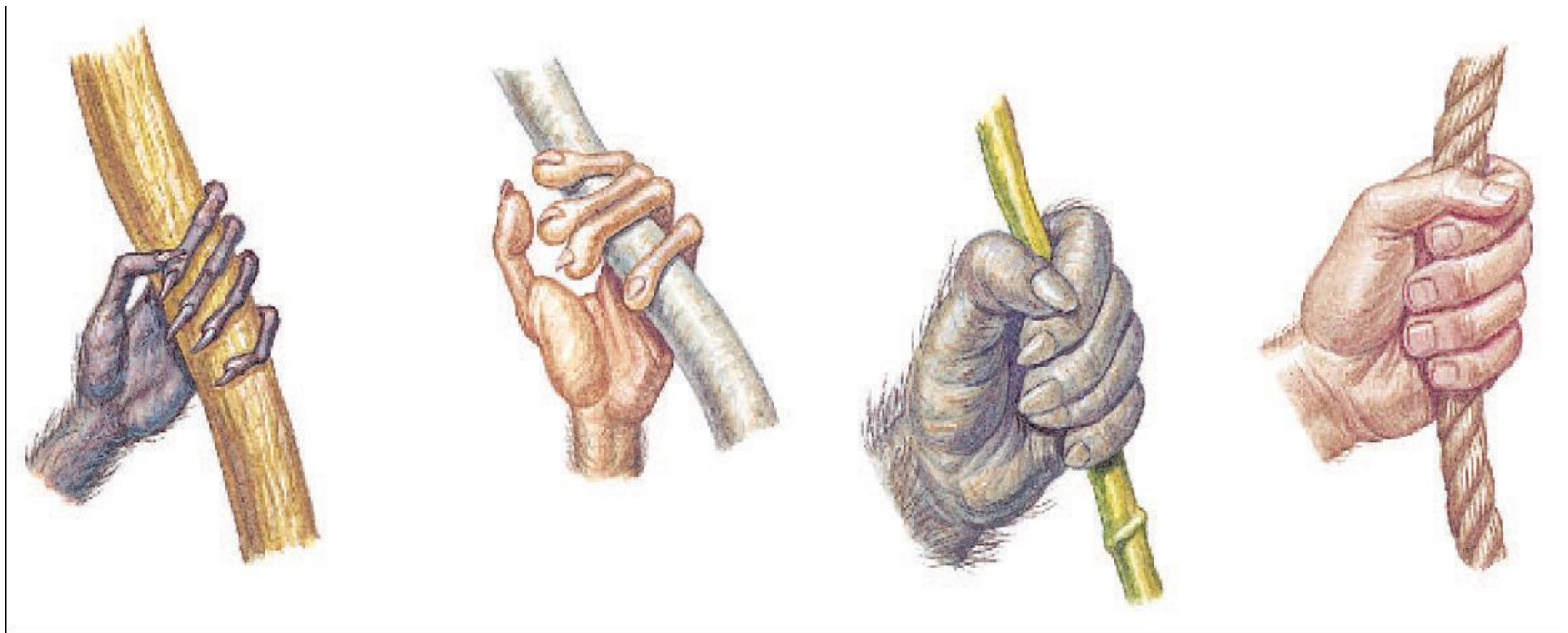




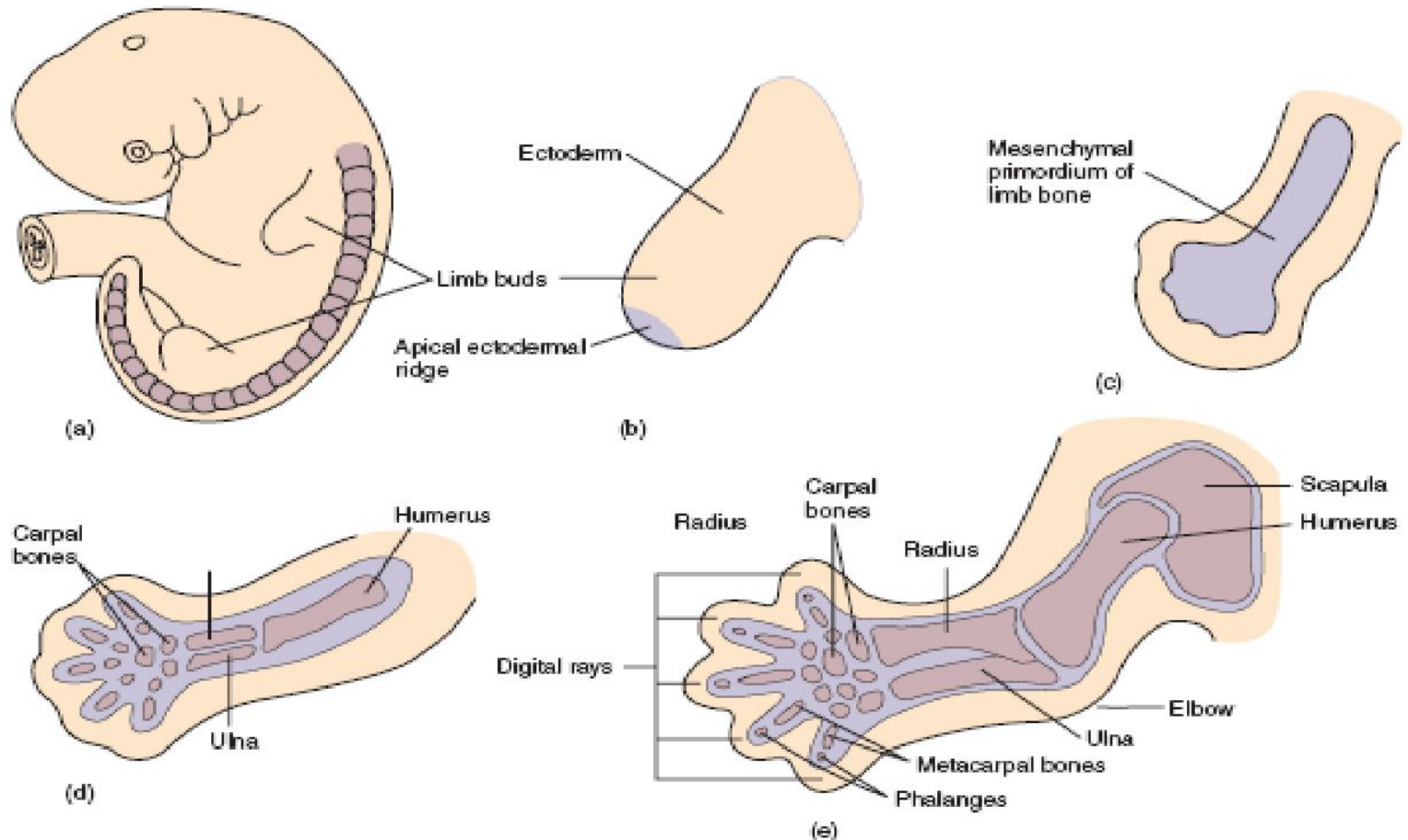


Рельєфна
антомія м'
язів

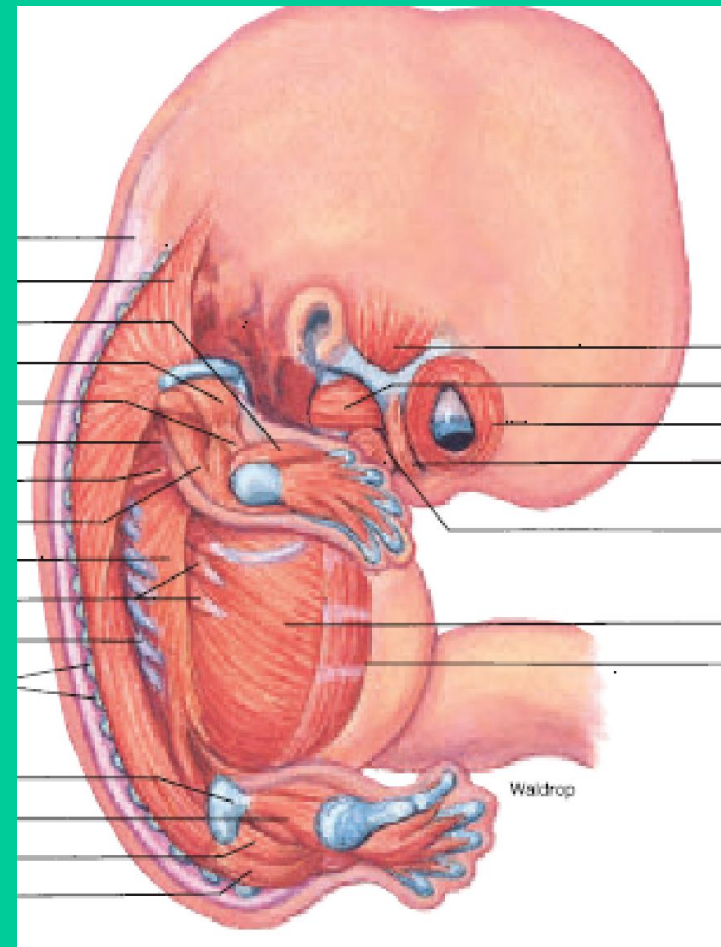
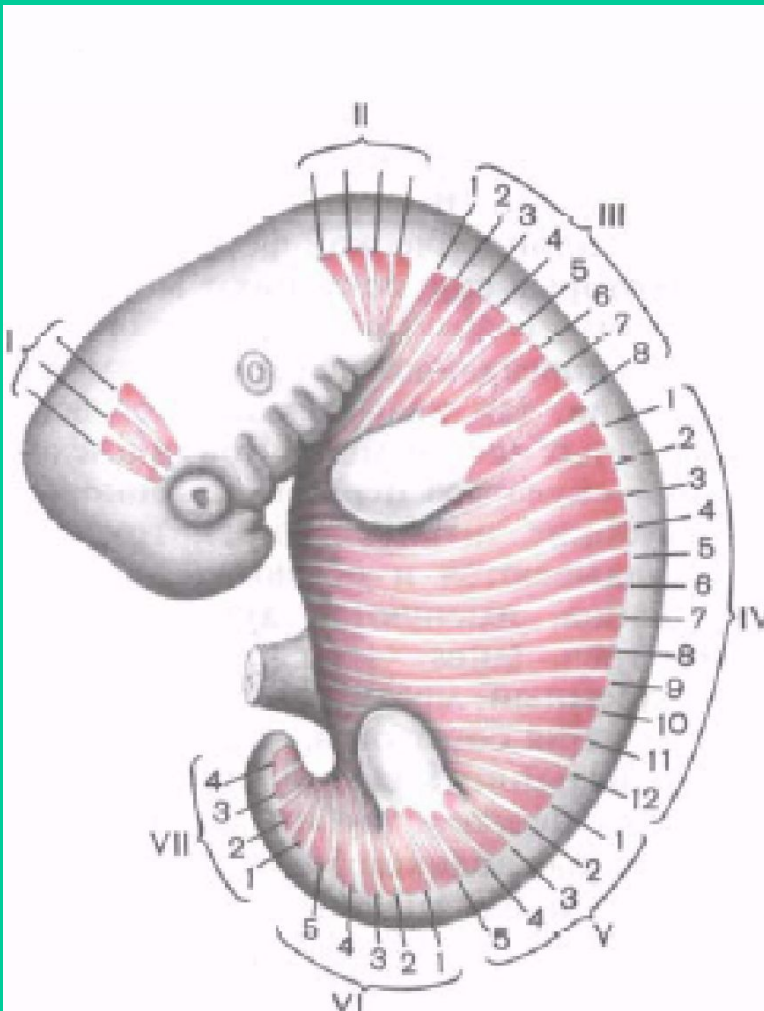
Еволюція долоні



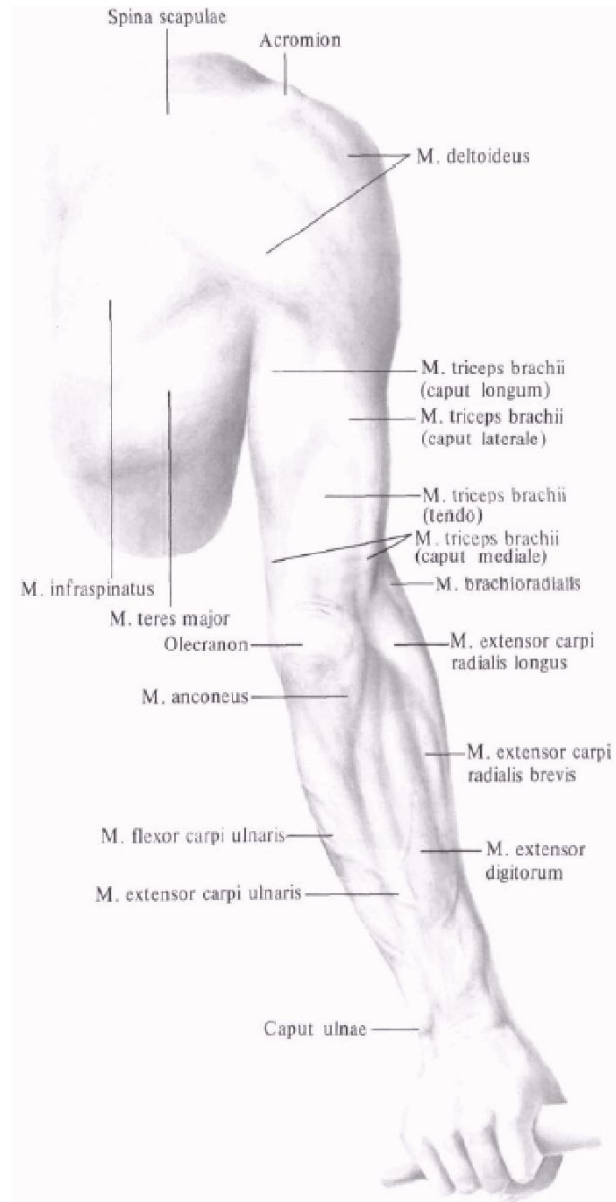
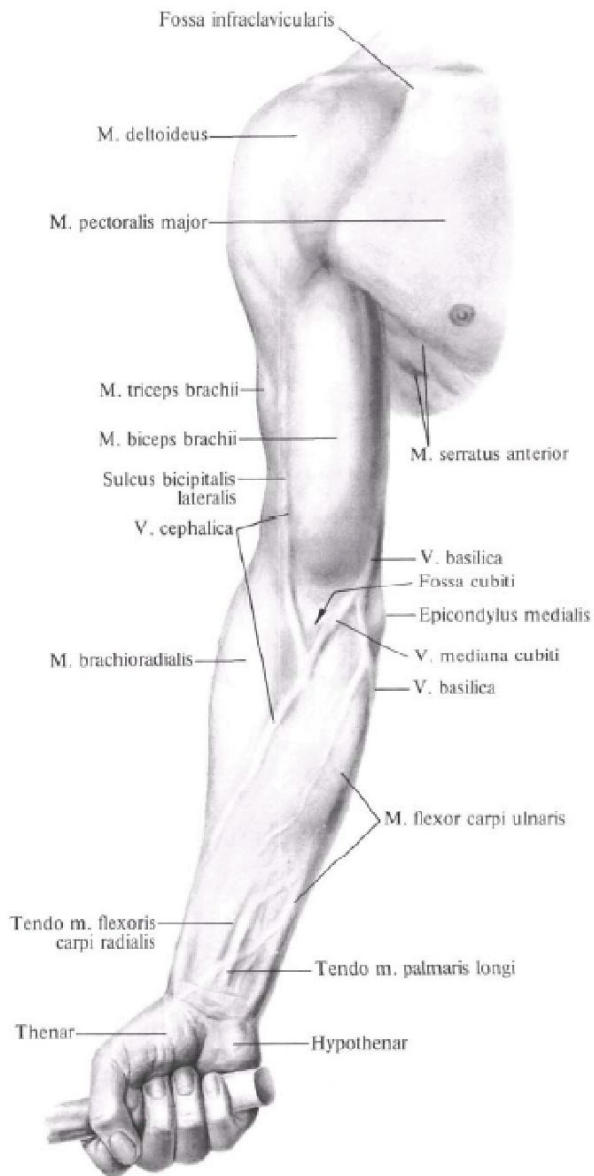
Розвиток кінцівки



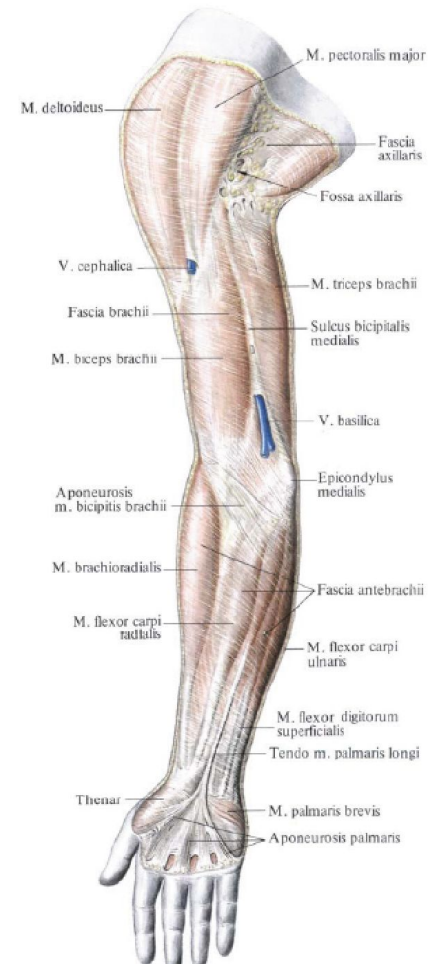
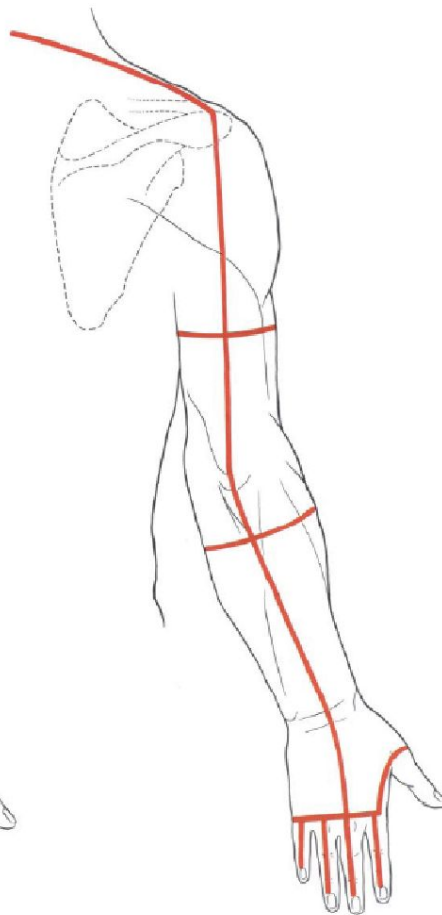
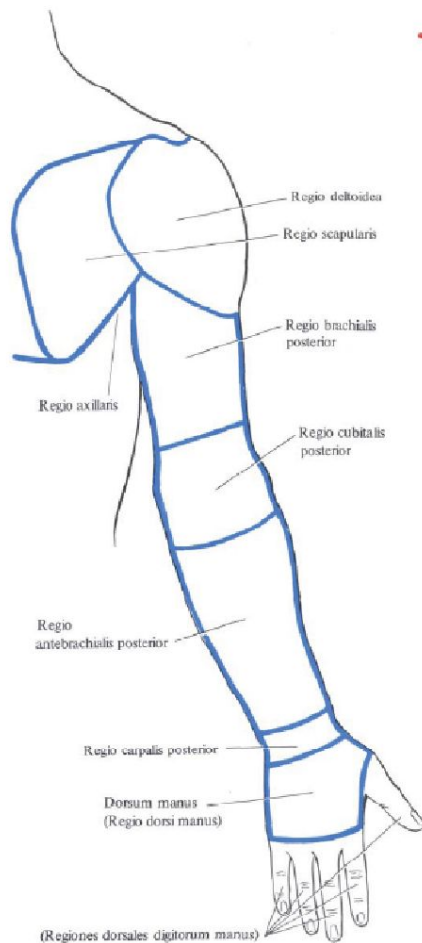
Розвиток кінцівок



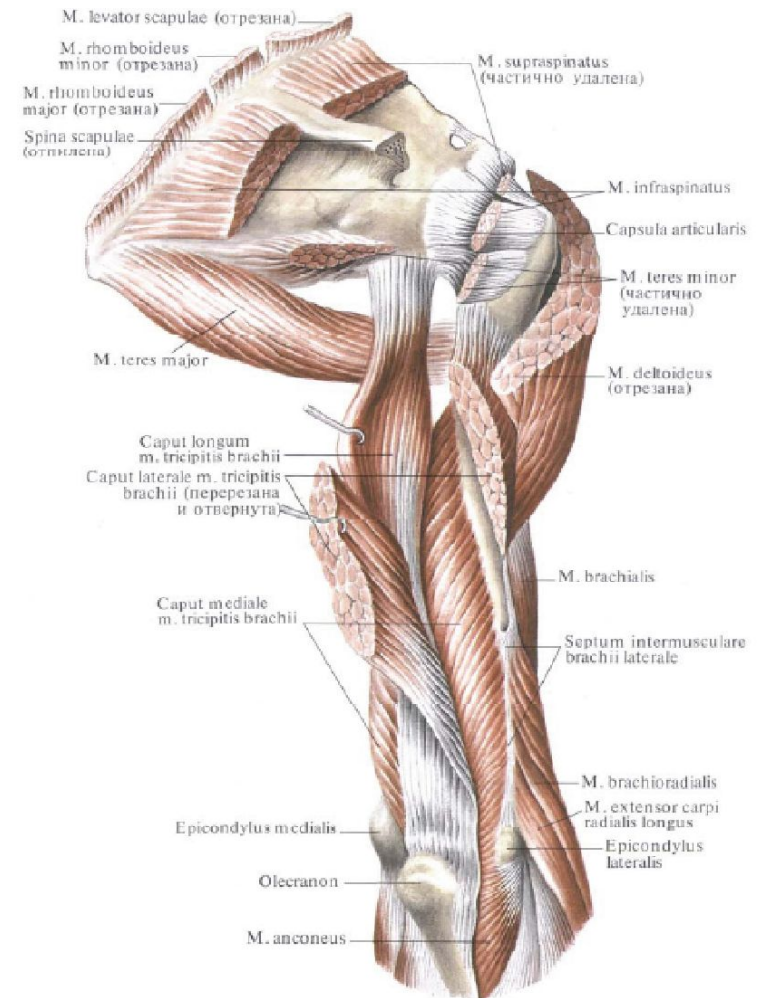
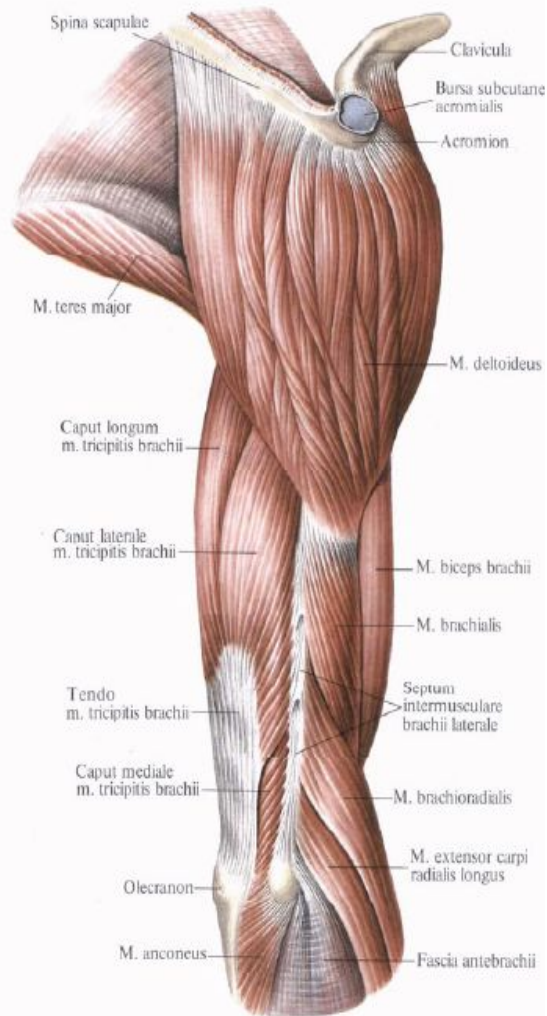
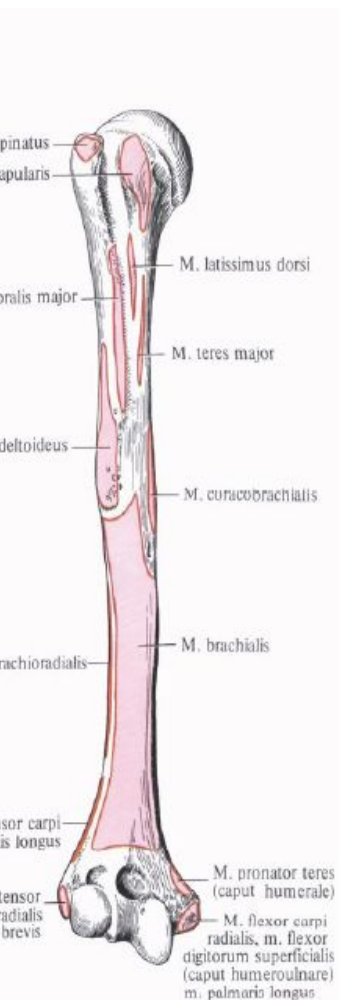
Проекція м'язів верхньої кінцівки



Області та м'язи верхньої кінцівки



М'язи плечового поясу та плеча



М'язи плечового поясу та плеча

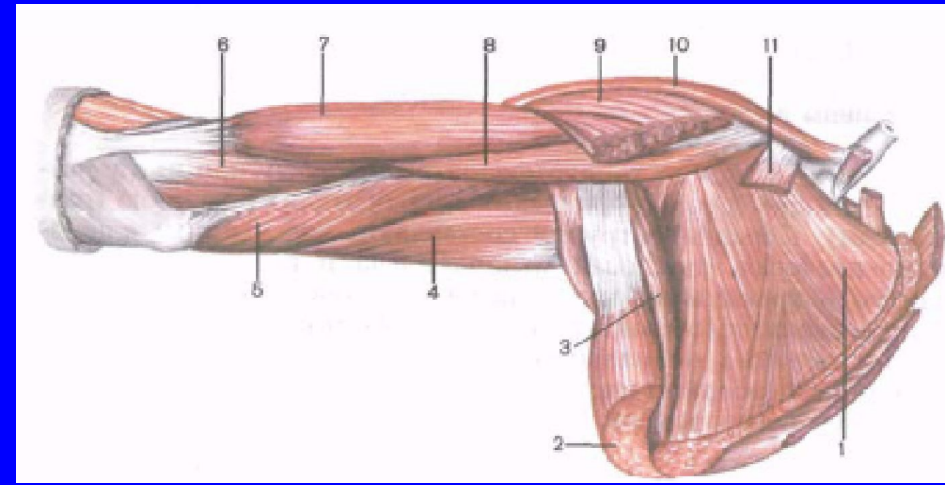
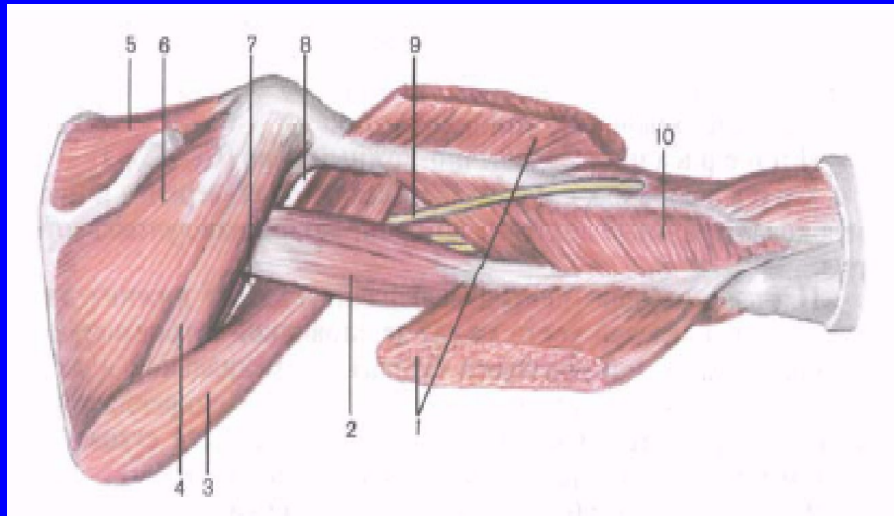
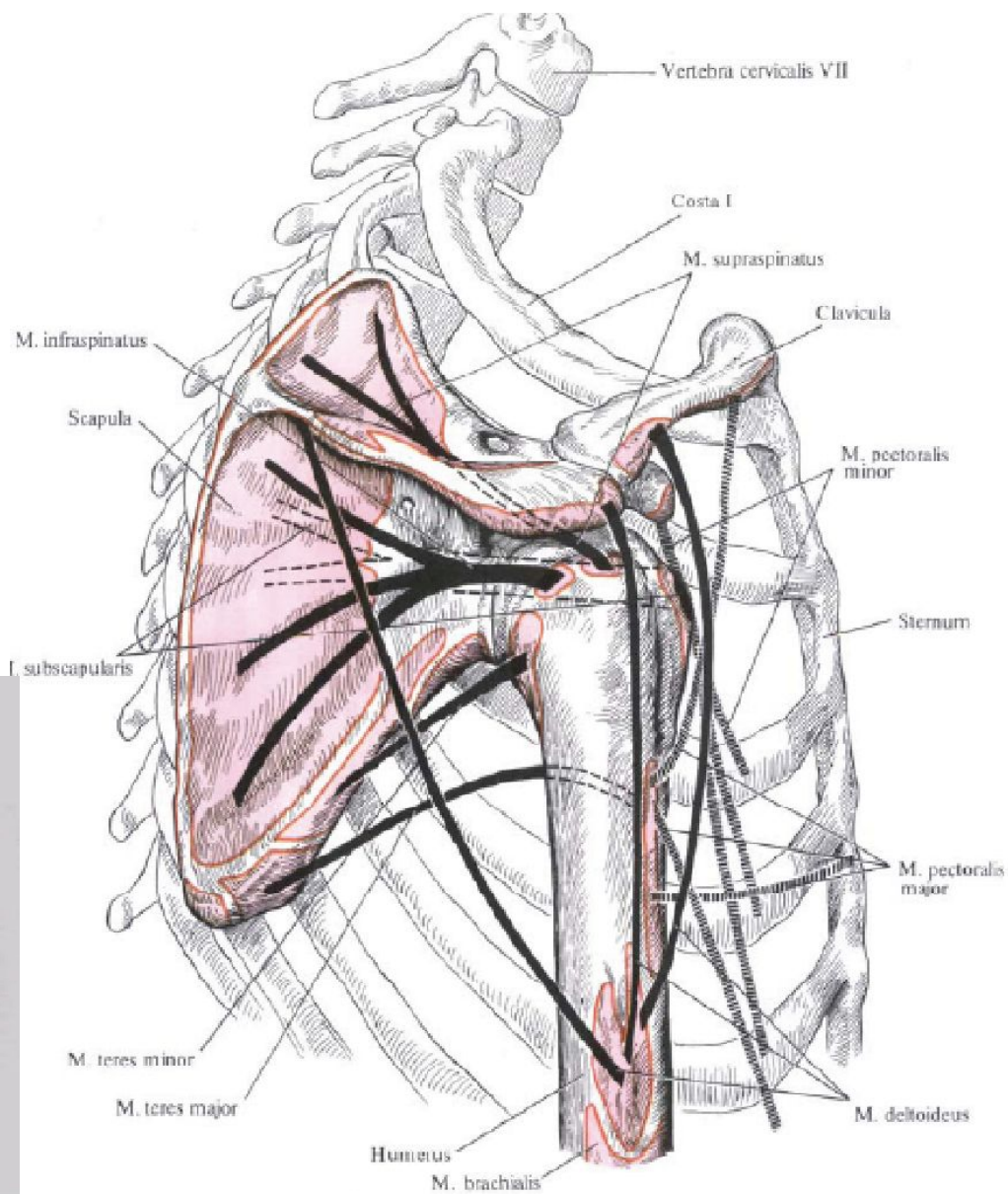
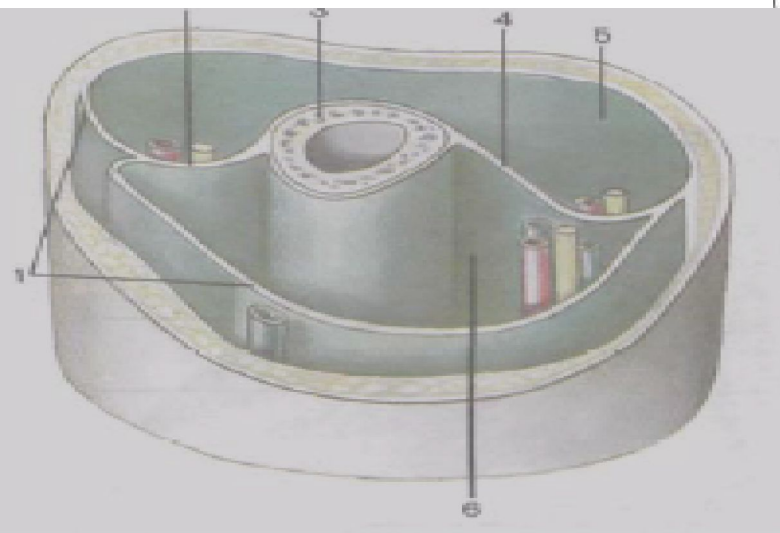
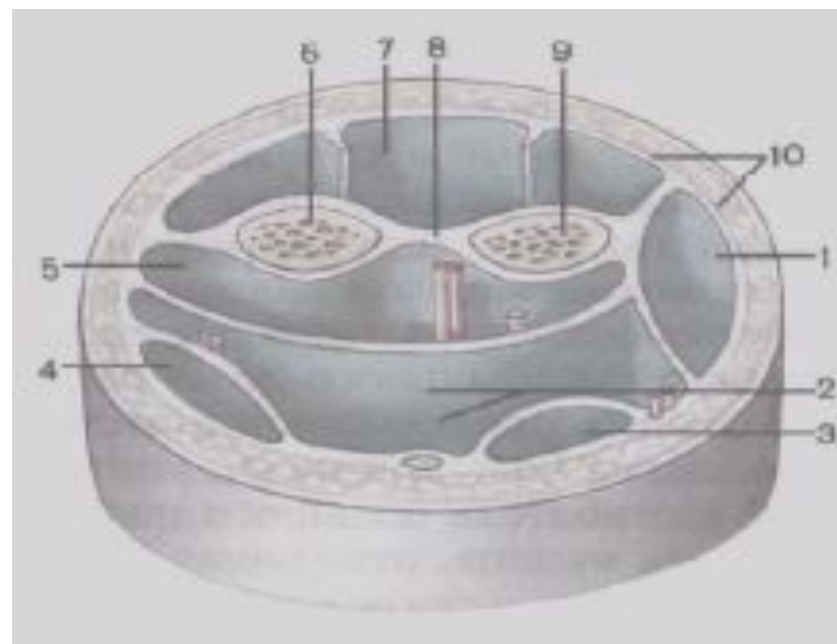
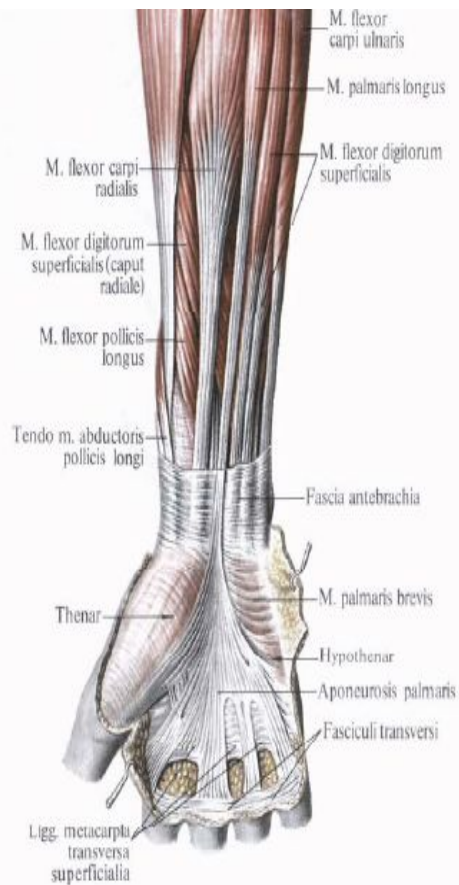
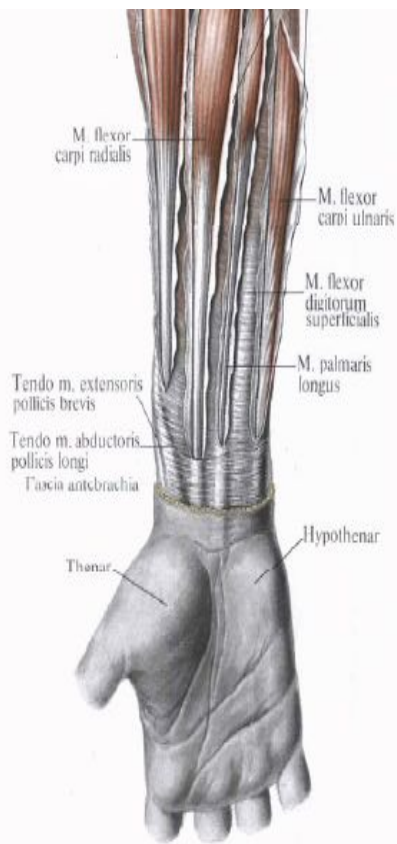
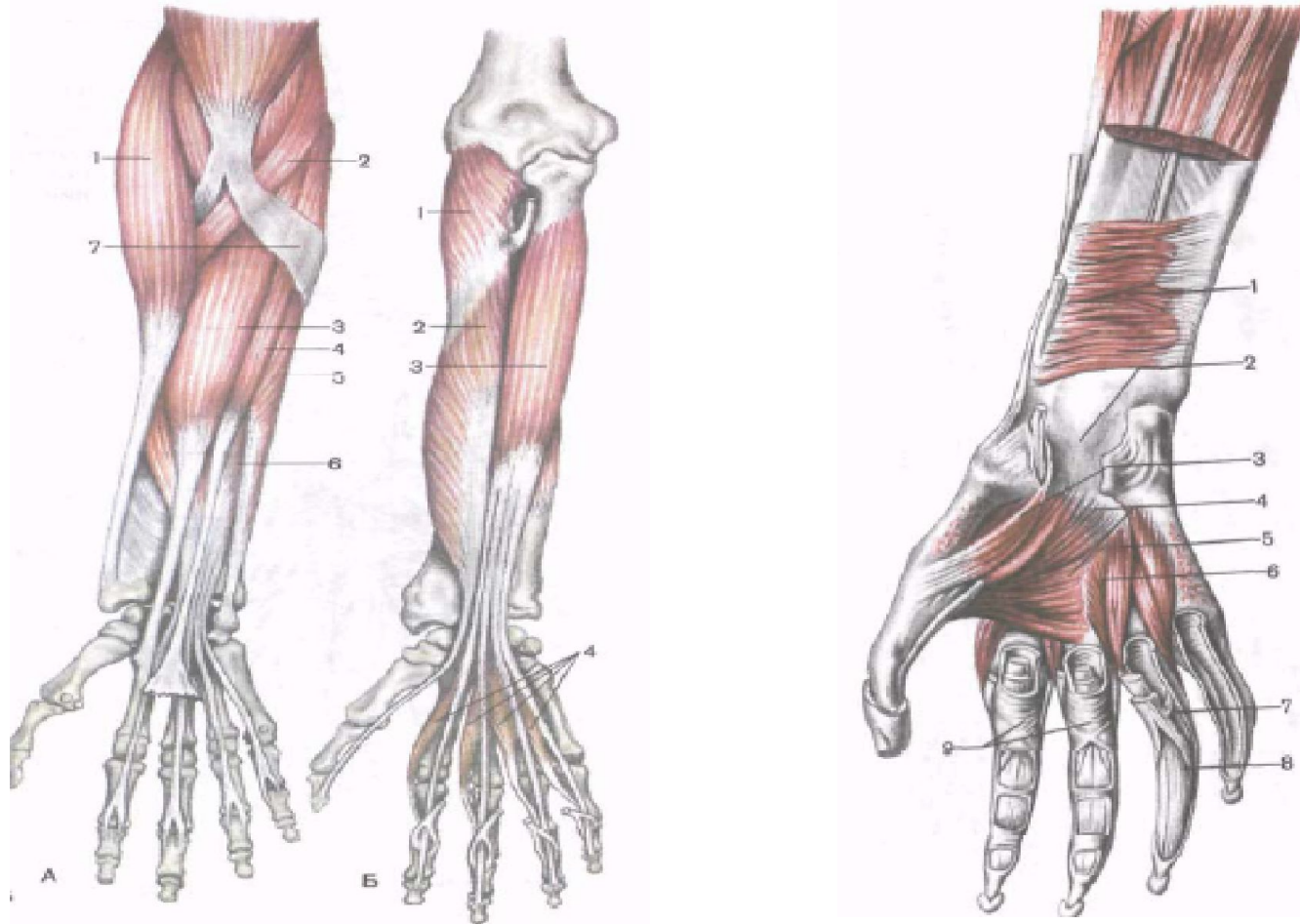
Схема рухів в плечовому суглобі



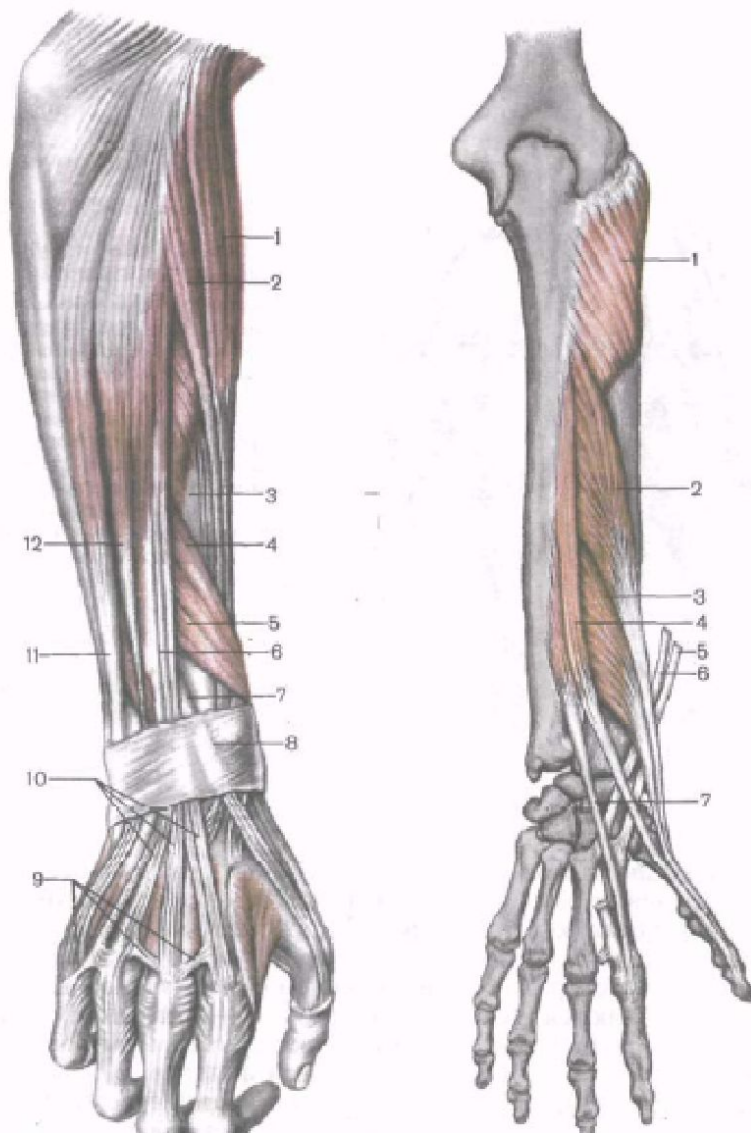
Фасції передпліччя



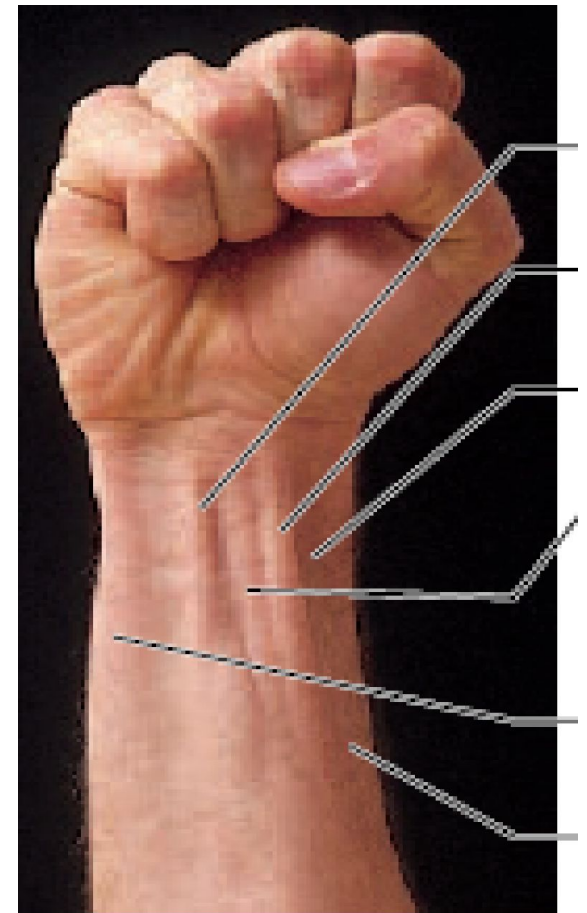
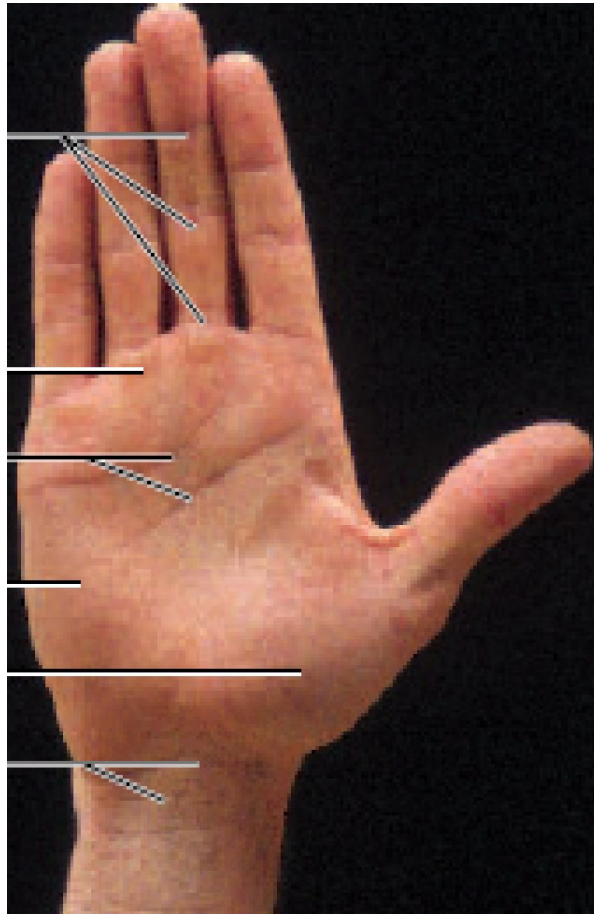
Передня група м'язів передпліччя



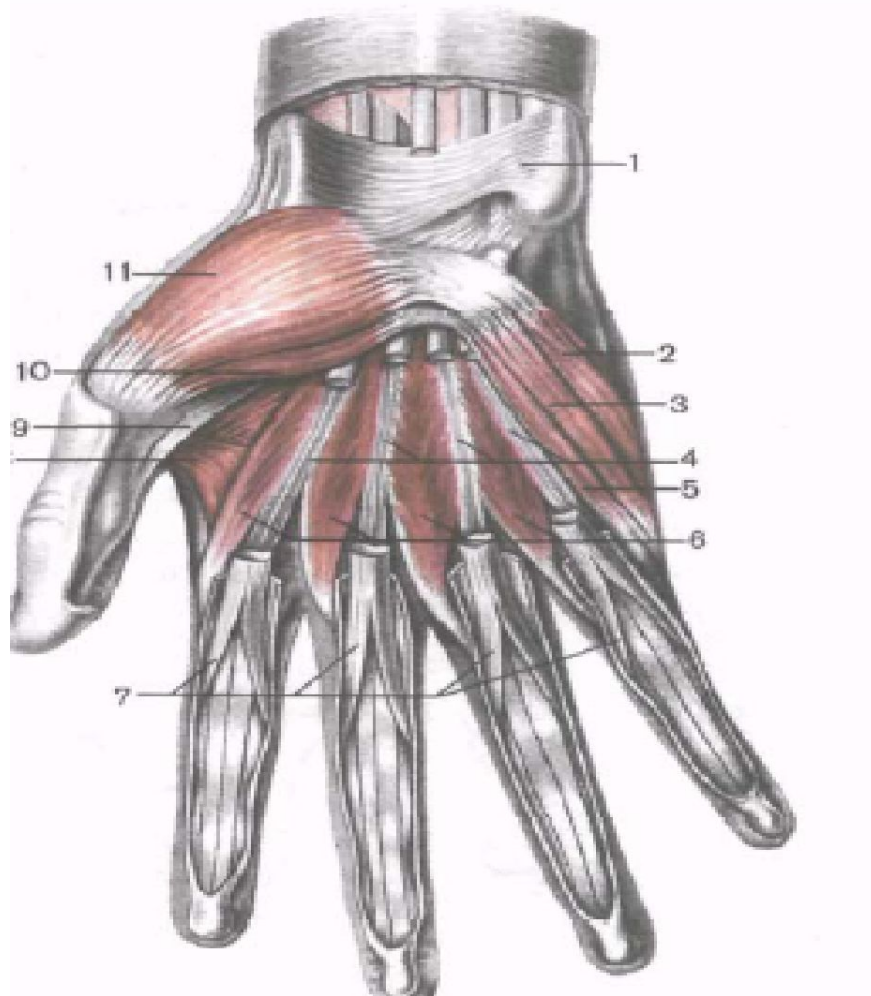
М'язи передпліччя та кисті



Рухи м'язів кисті

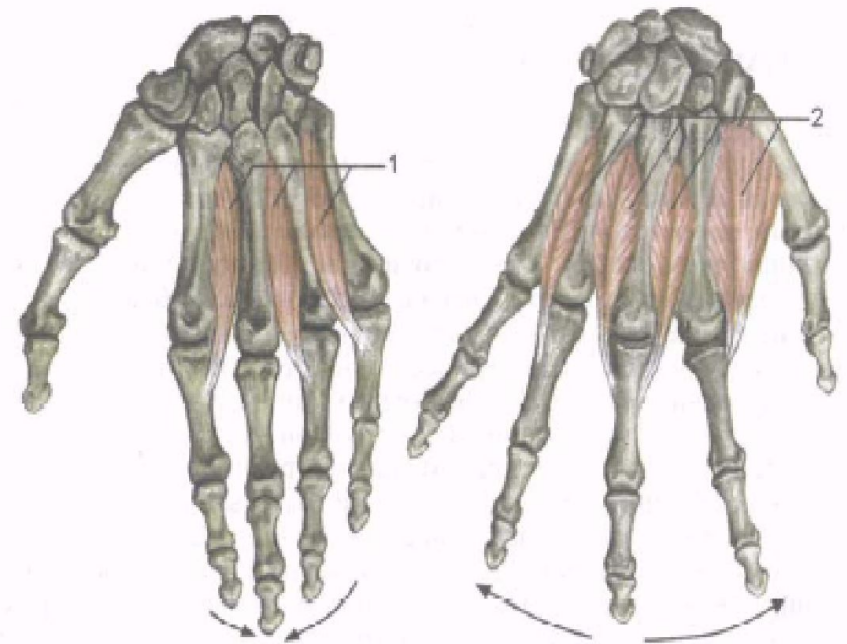
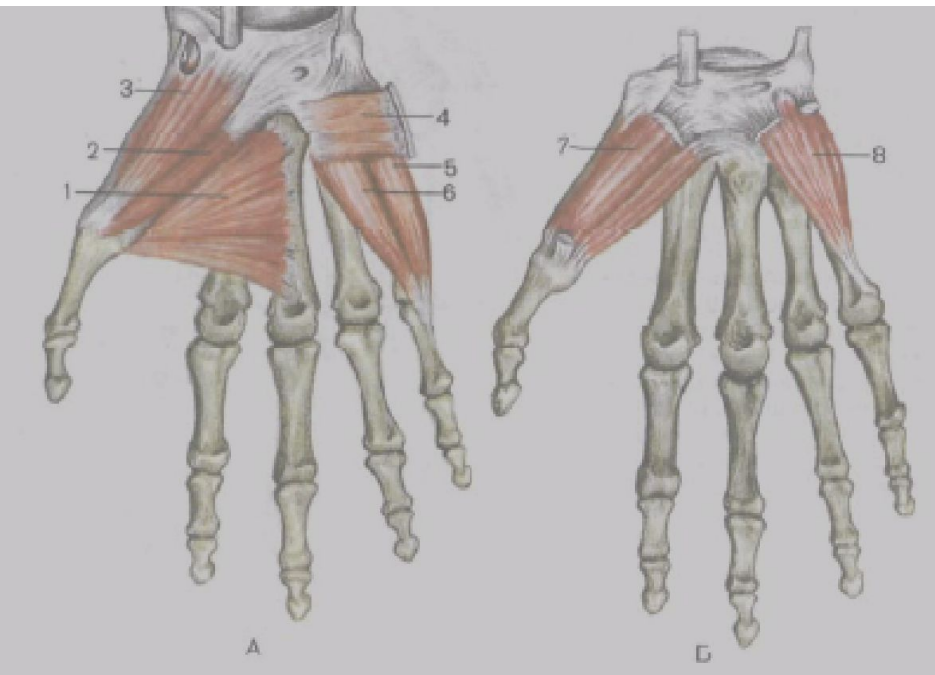


М'язи долоні, передня поверхня

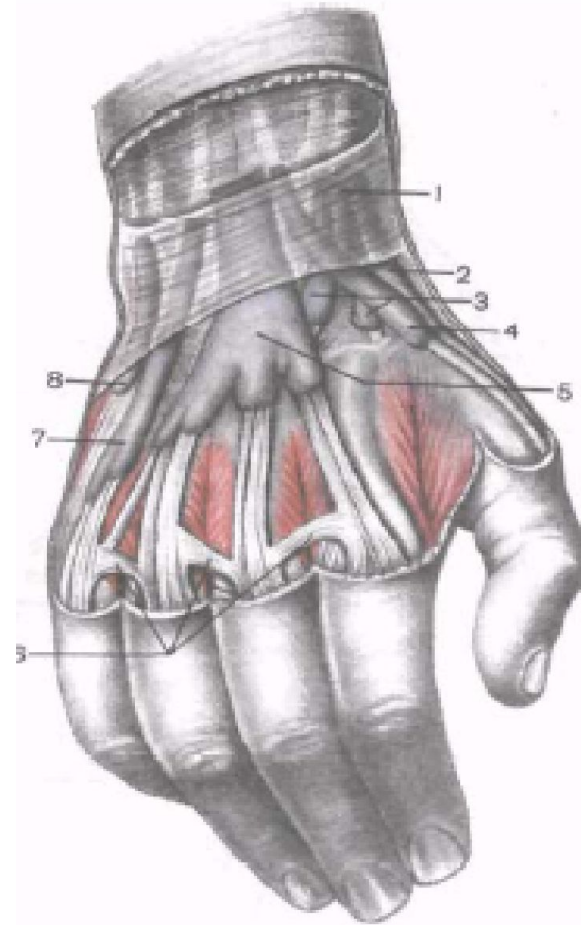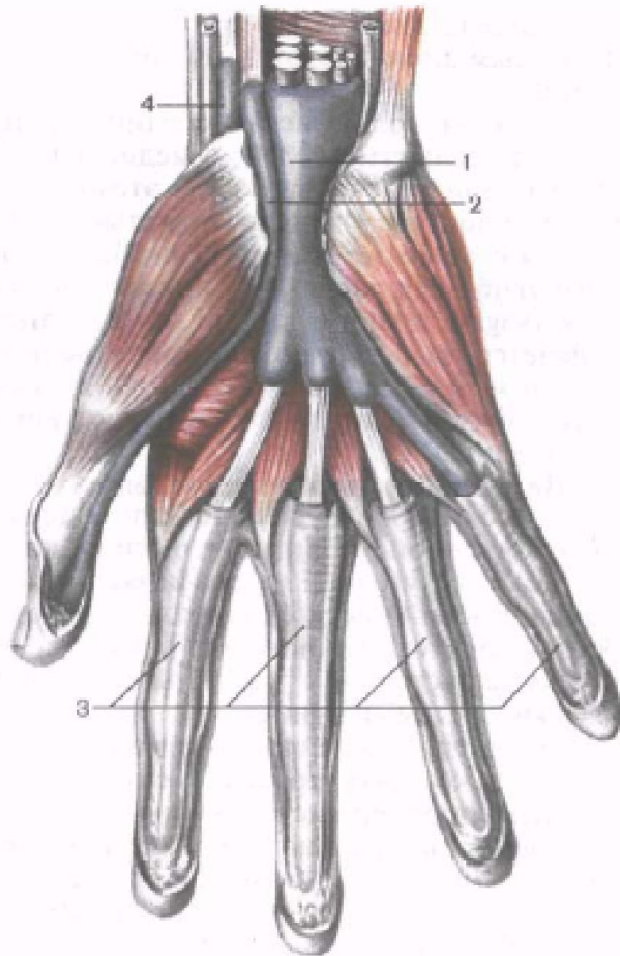


М'язи кисті та їх функція

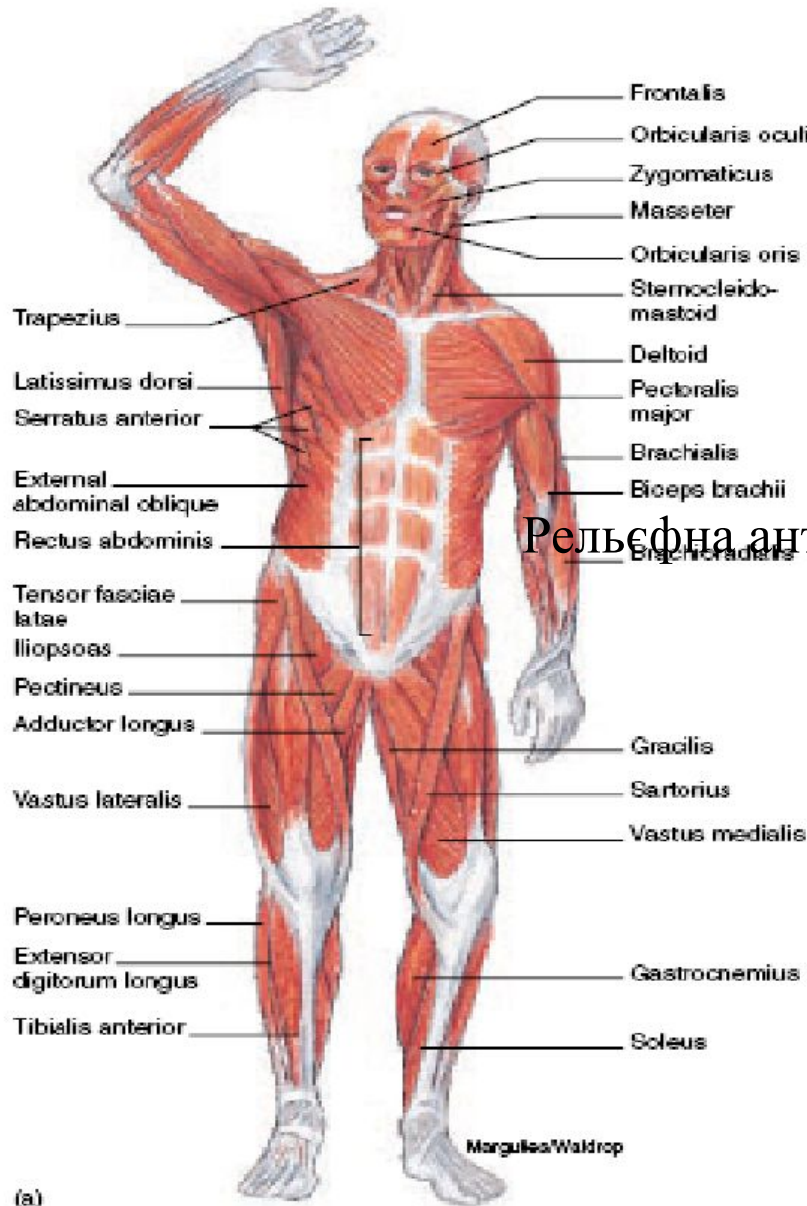
тенора і гіпотенора □ міжкісткові м'язи □



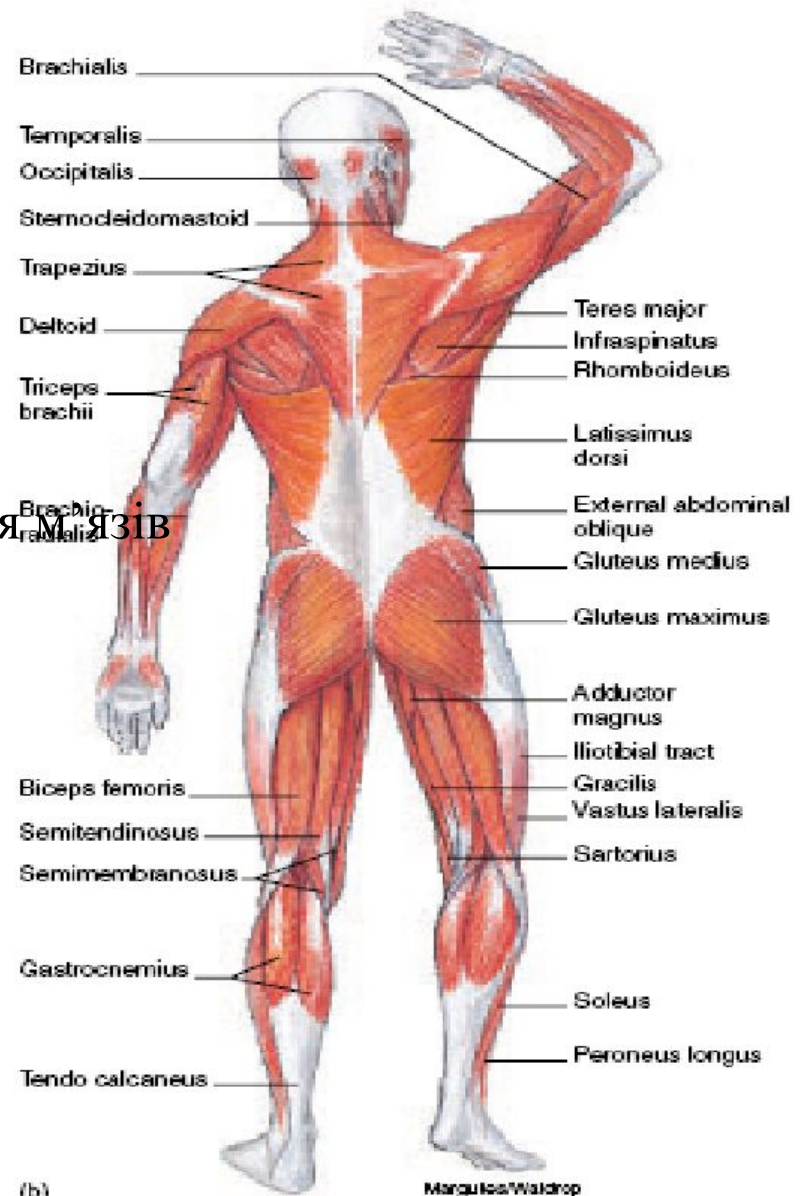
Синовіальні піхви сухожилків м'язів кисті та передпліччя



М'язи нижньої кінцівки



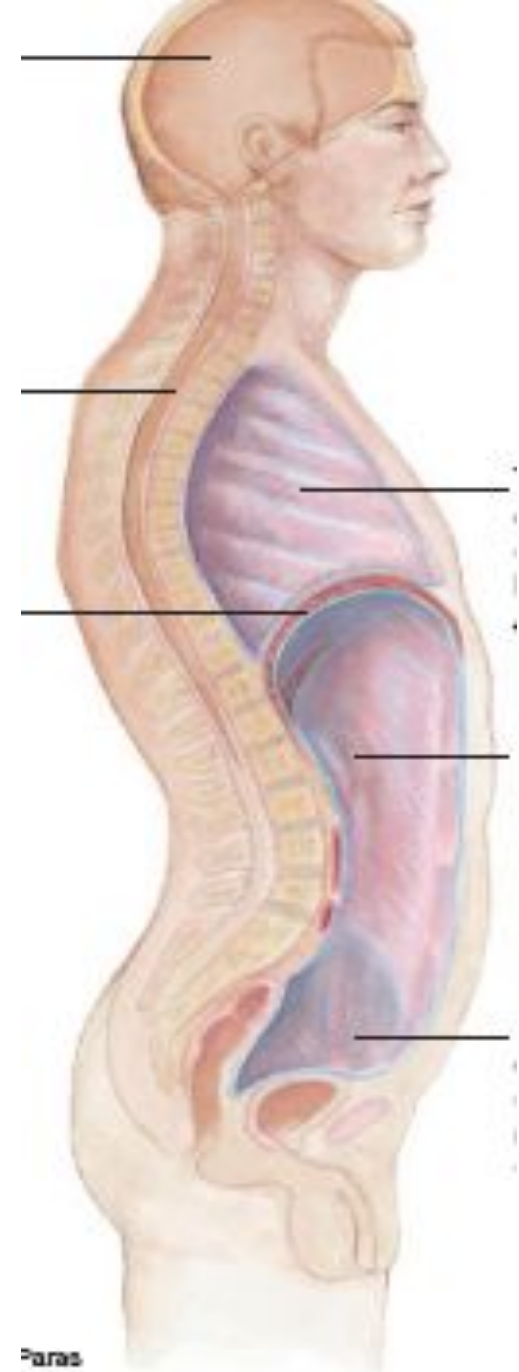
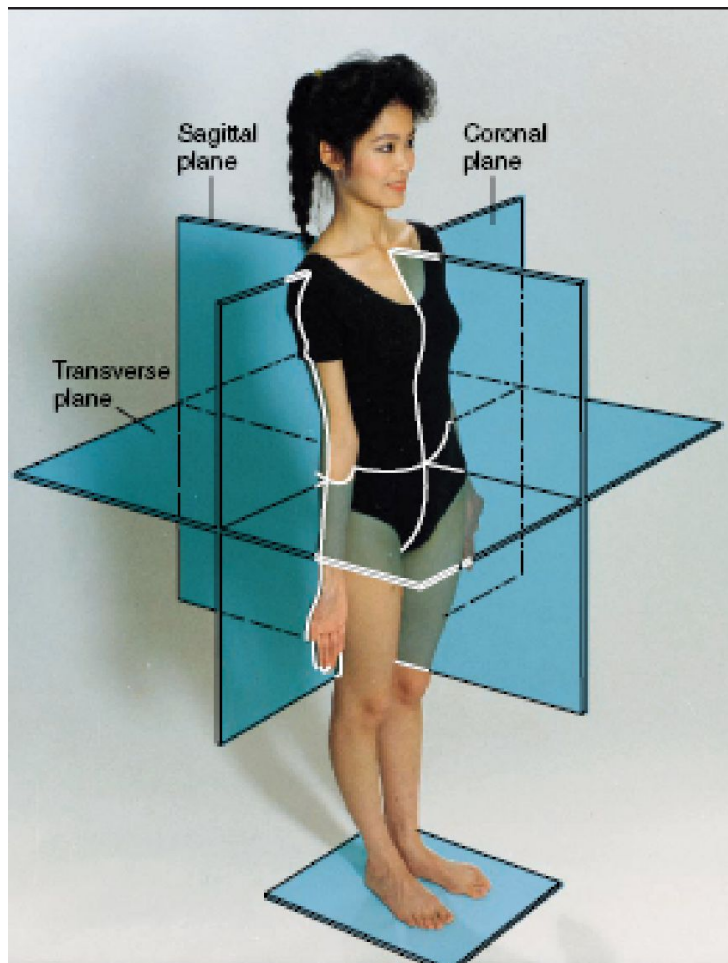
(a)



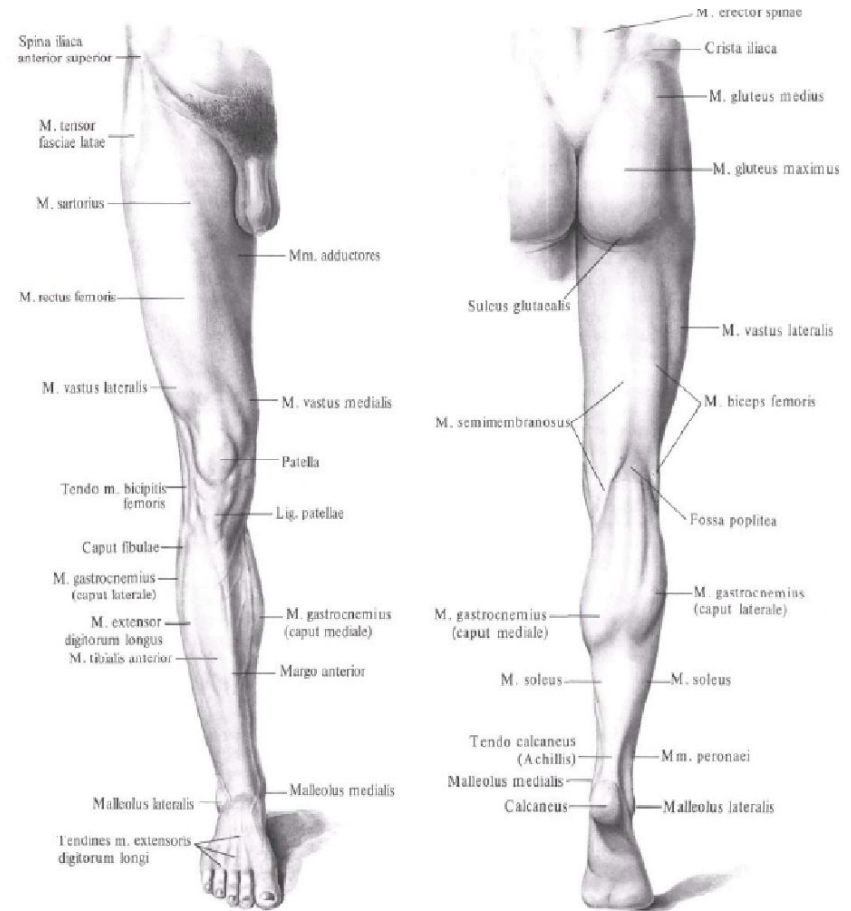
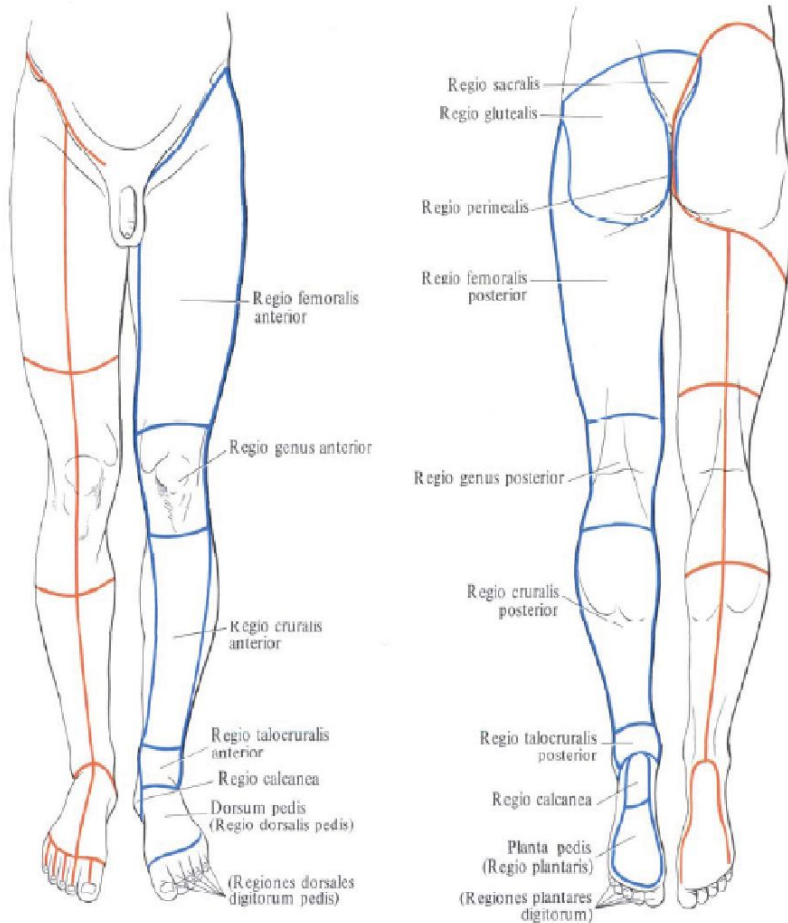
(b)

Рельєфна антомія М'язів

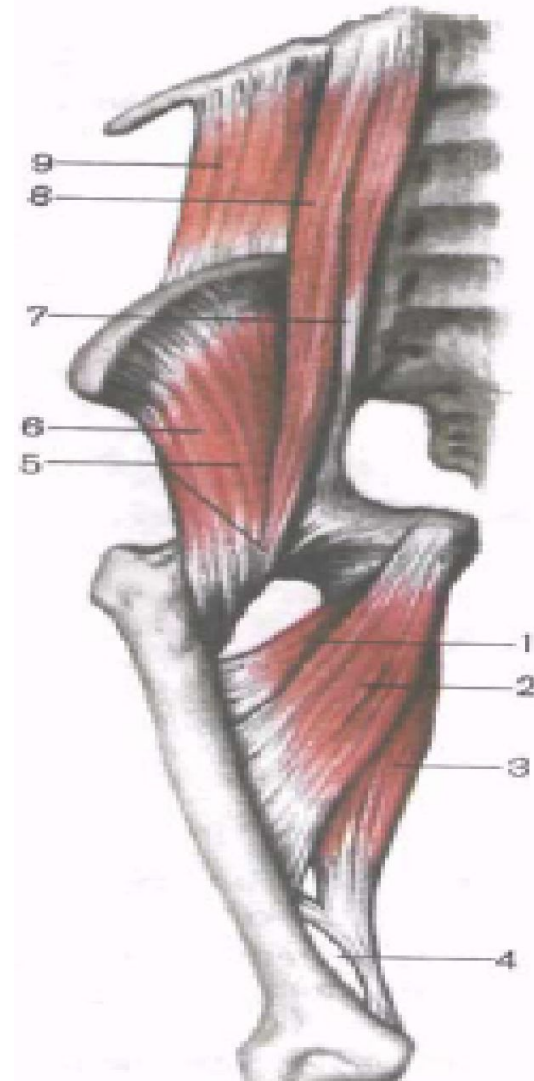
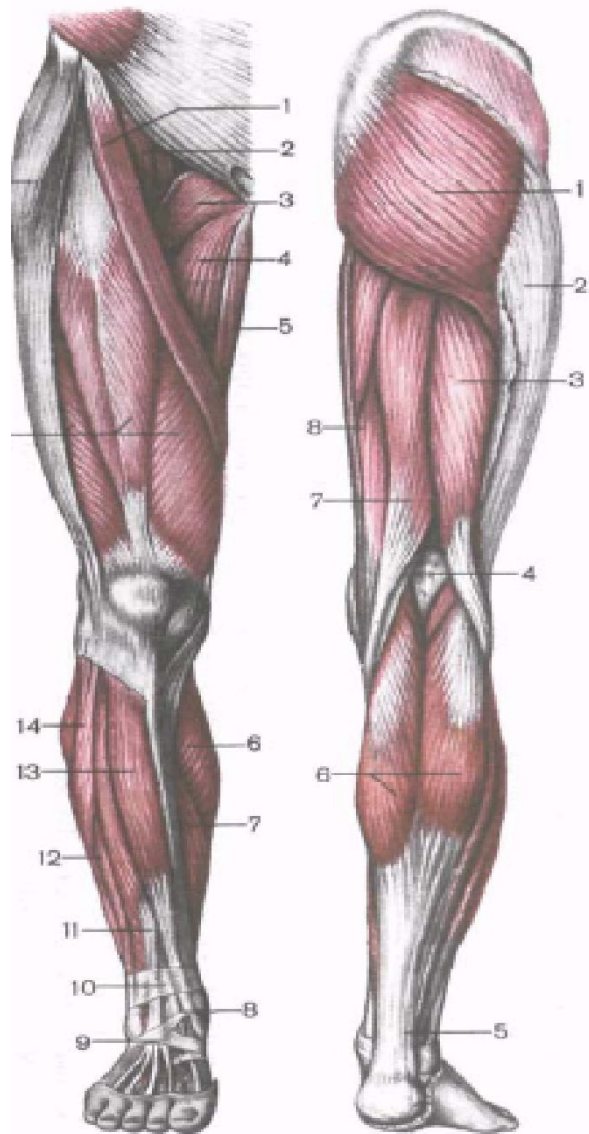
Розташування центрів тяжіння та вертикальне положення тулуба



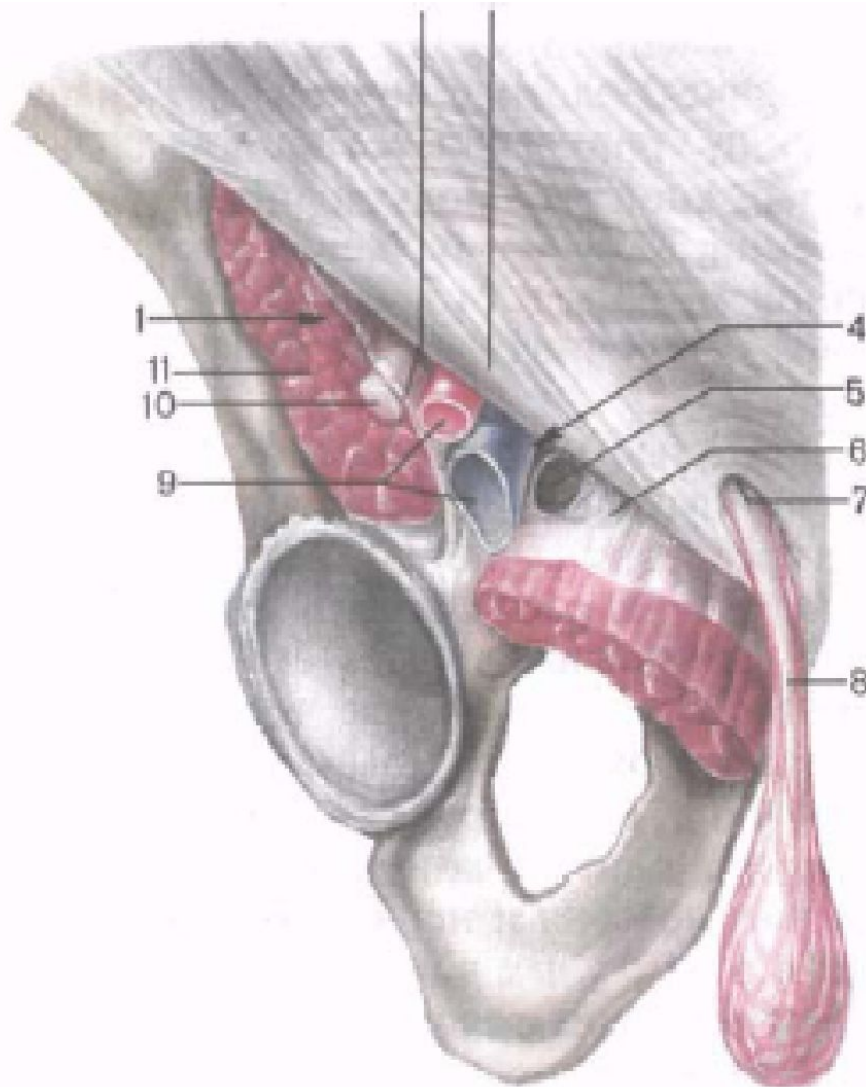
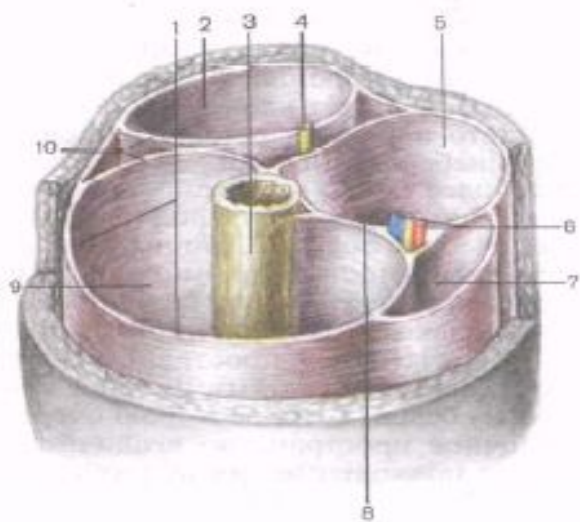
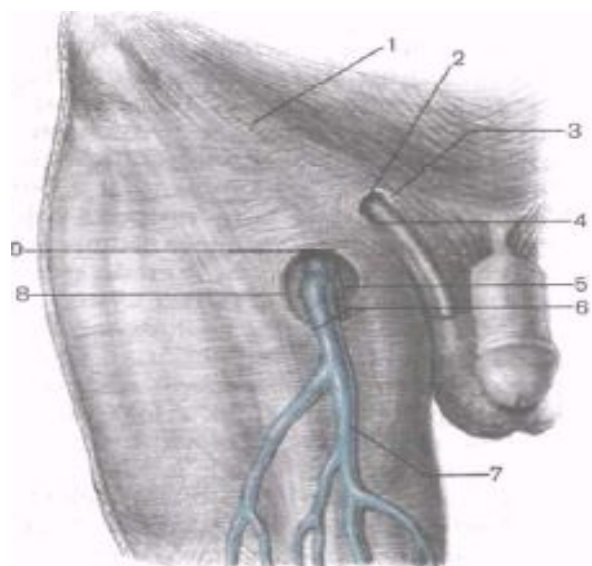
Області та м'язи нижньої кінцівки



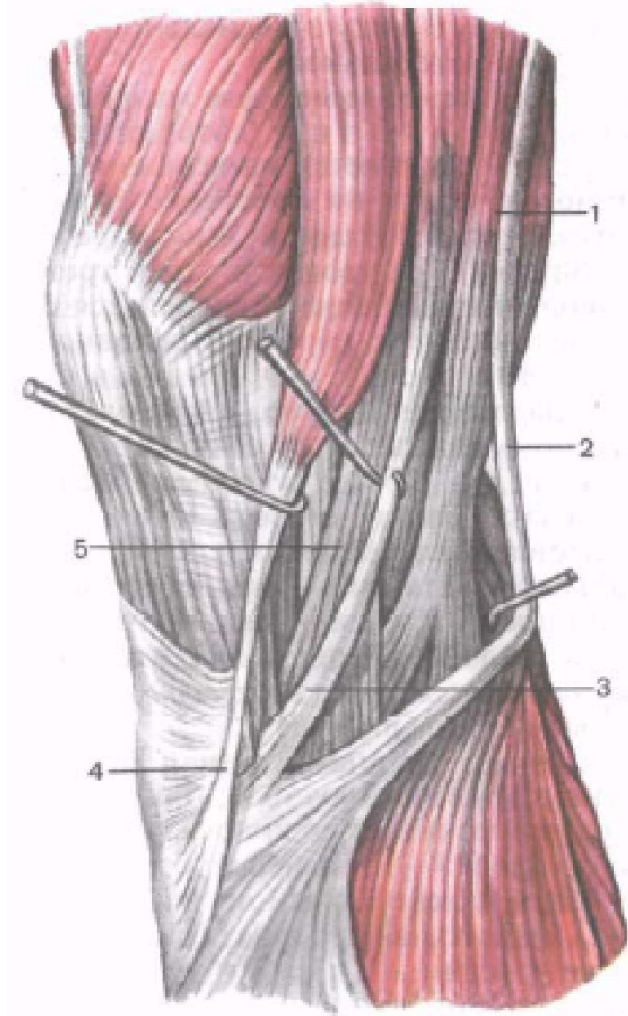
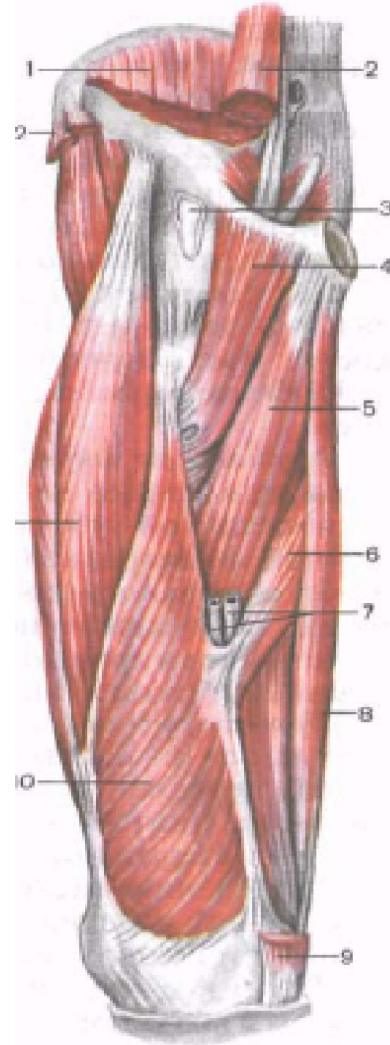
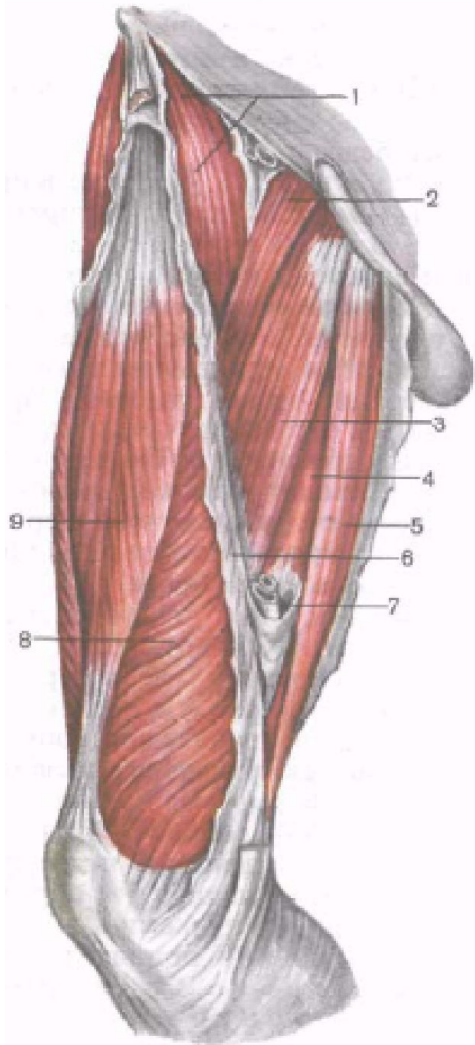
М'язи тазового поясу та стегна



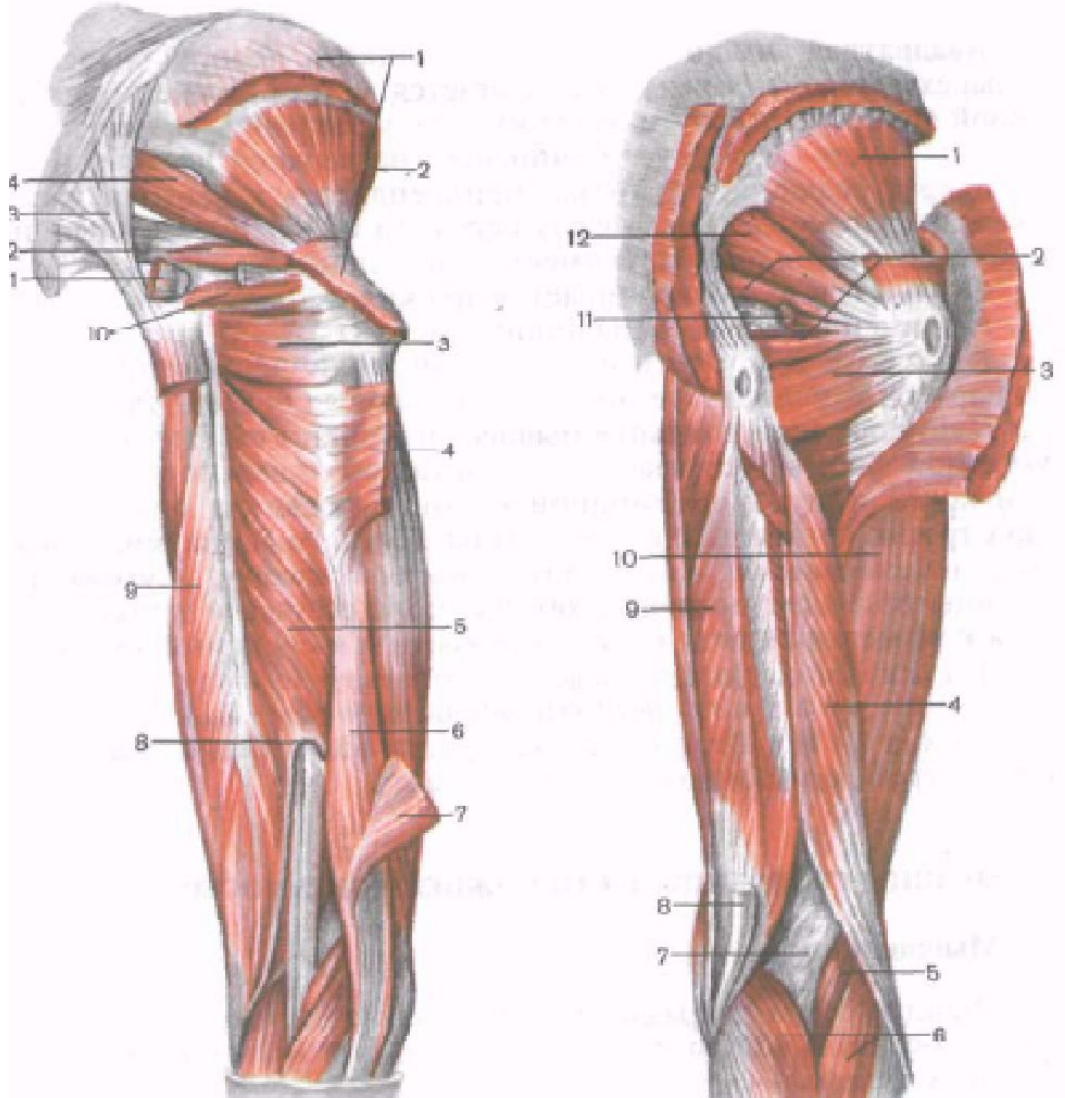
Топографія стегна



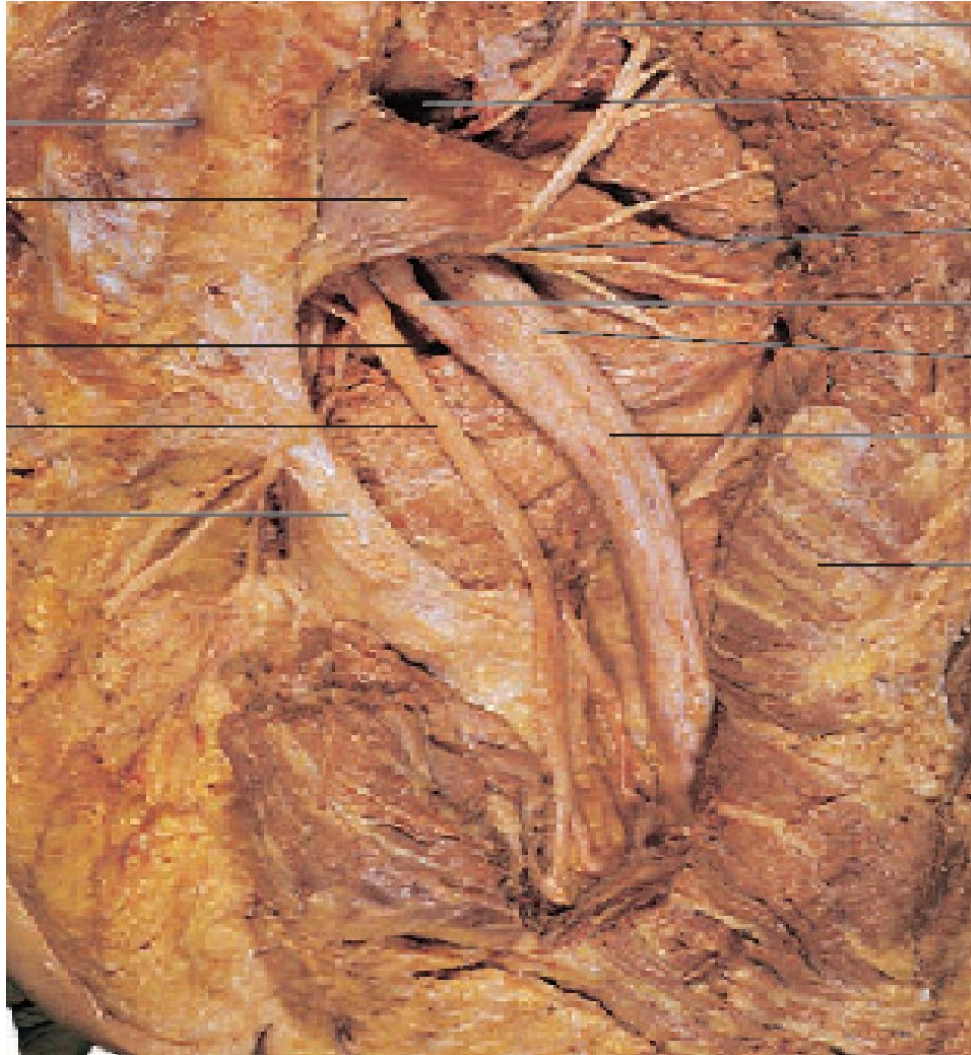Медіальна група м'язів стегна стегновий канал



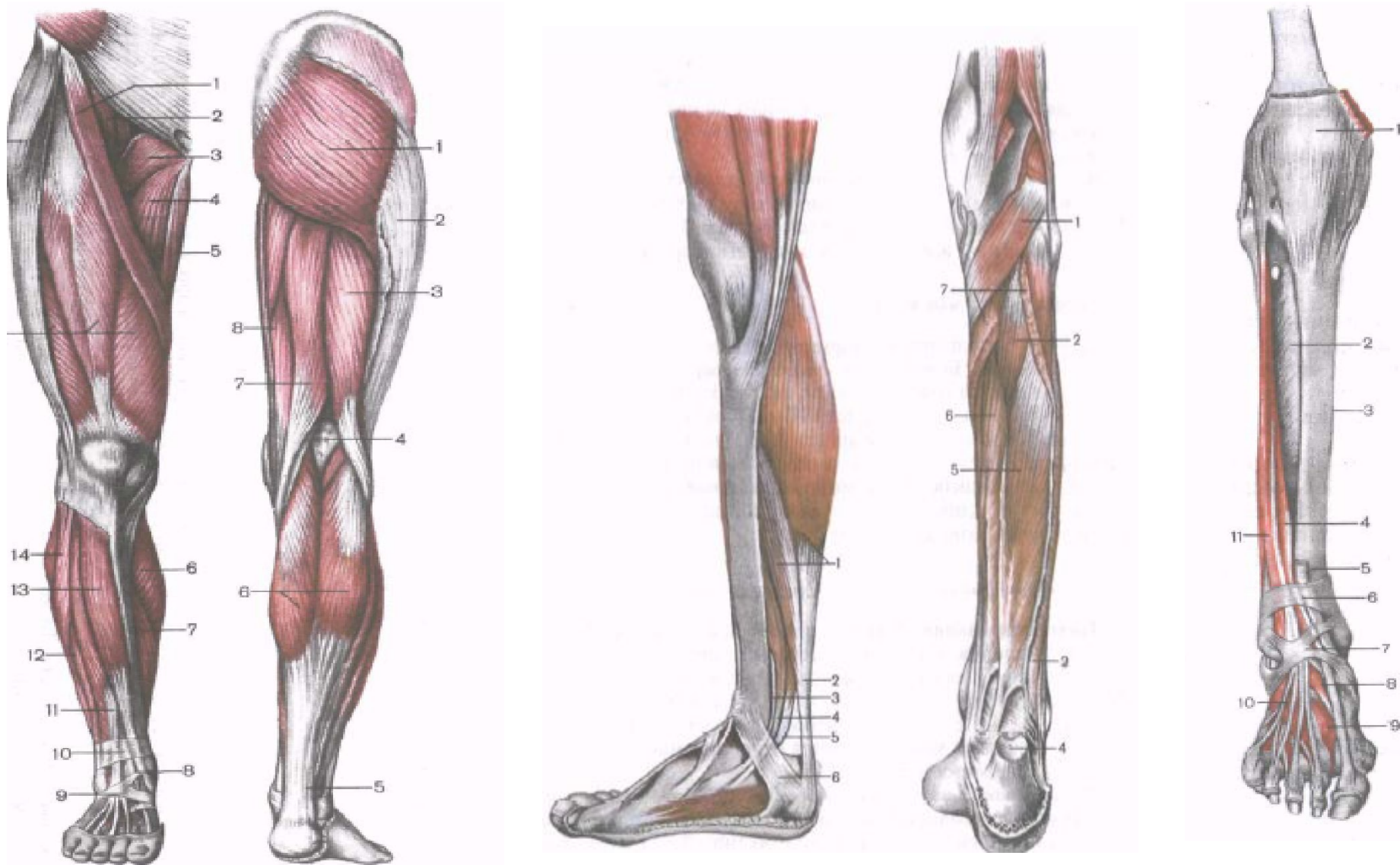
Задня група м'язів стегна та тазового поясу



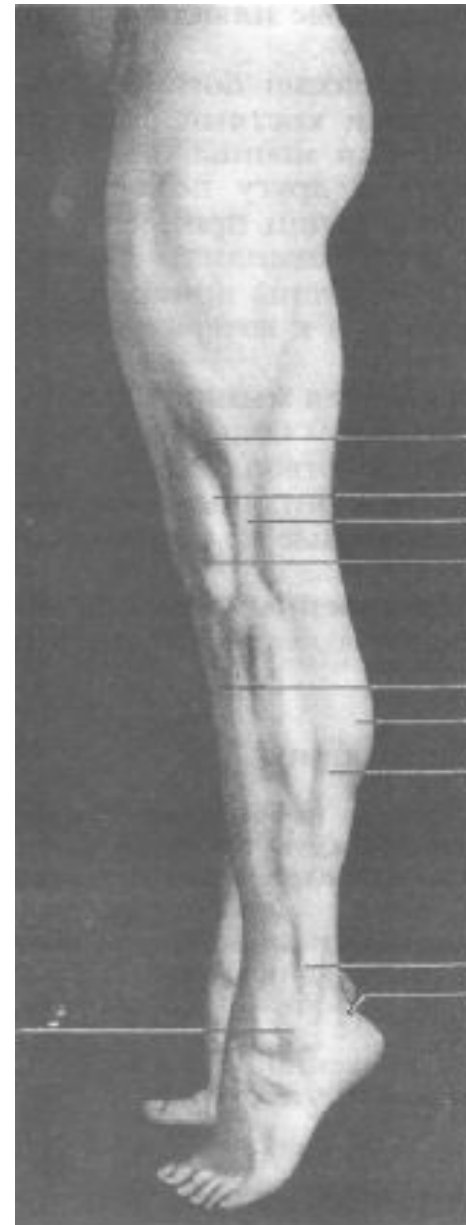
Топографія сідниччої області



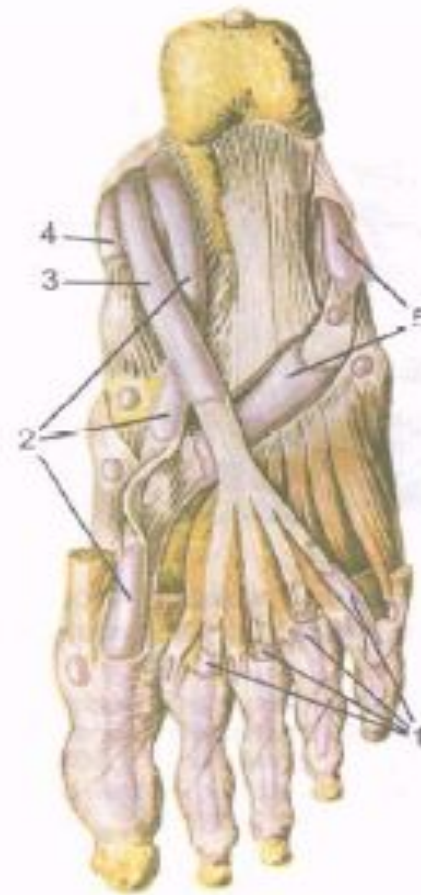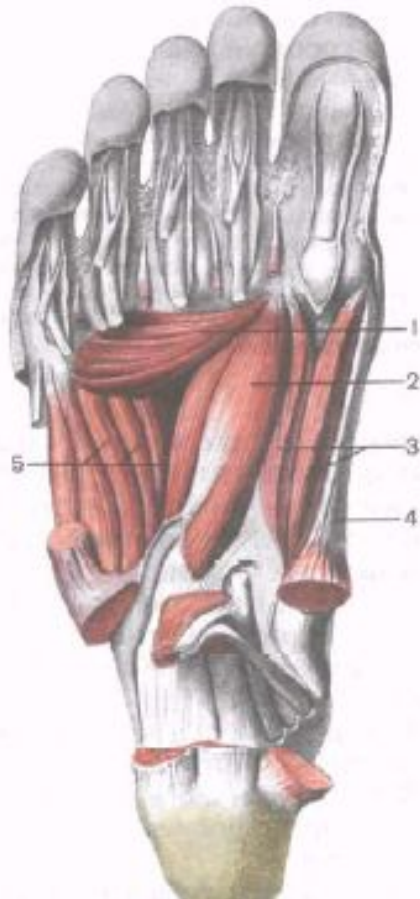
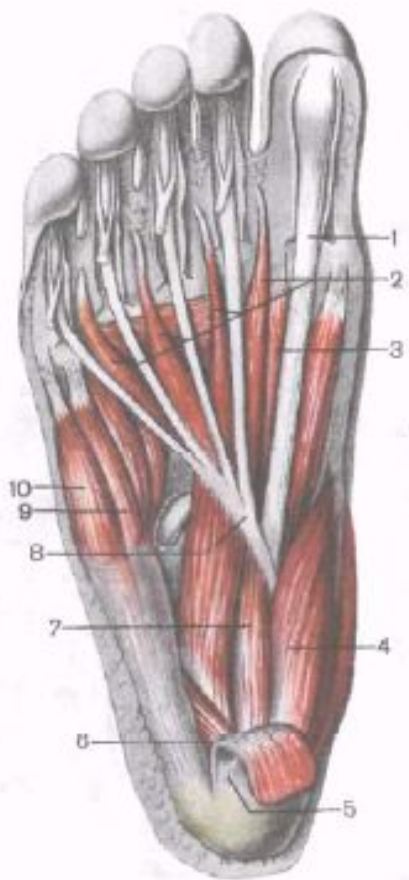М'язи гомілки



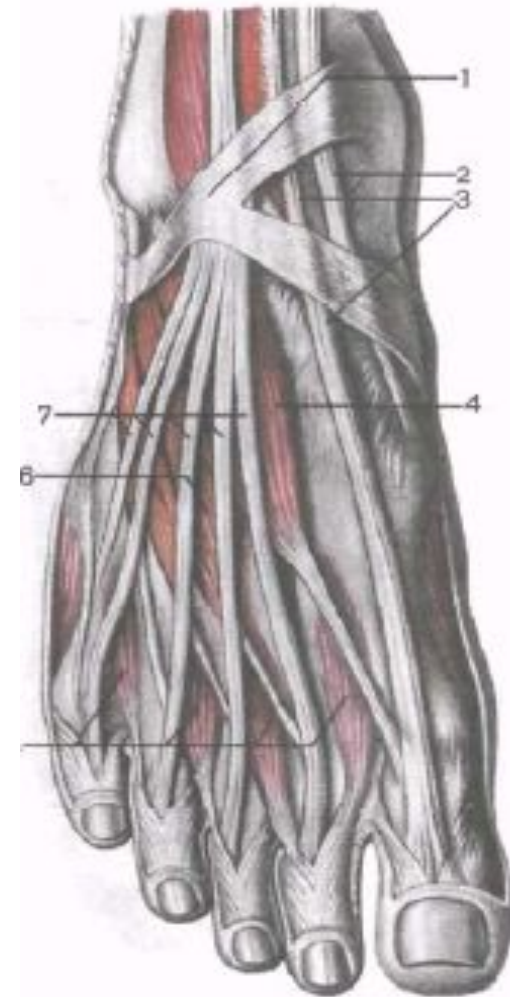
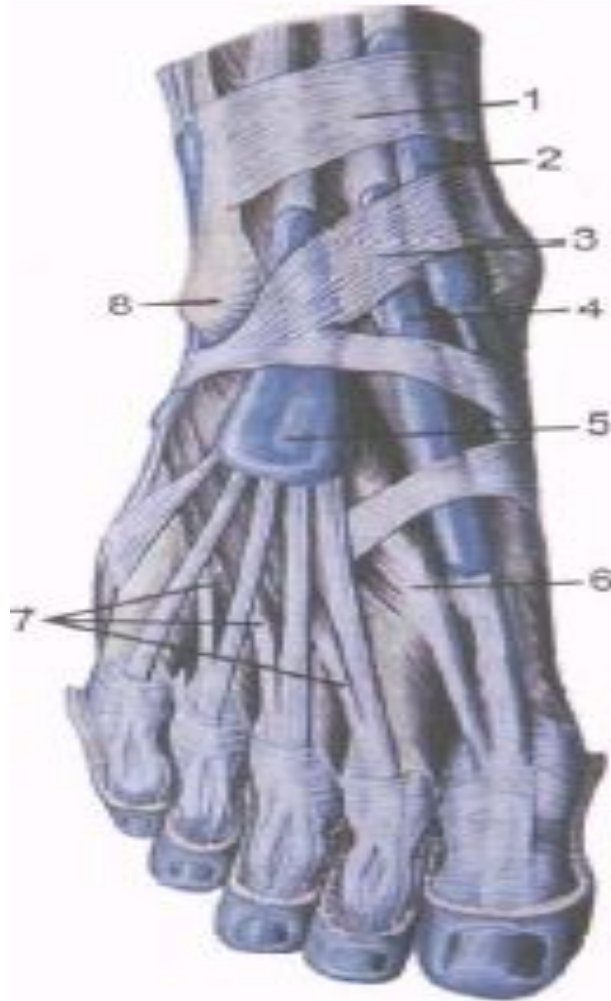
Функція м'язів ГОМІЛКИ



М'язи стопи, підошвова поверхня



Топографія, м'язи правої стопи, тильна поверхня



М'язи стопи та синовіальні піхви

