

# Сепсис. Бактериальные и инфекционные эндокардиты

## Терминология

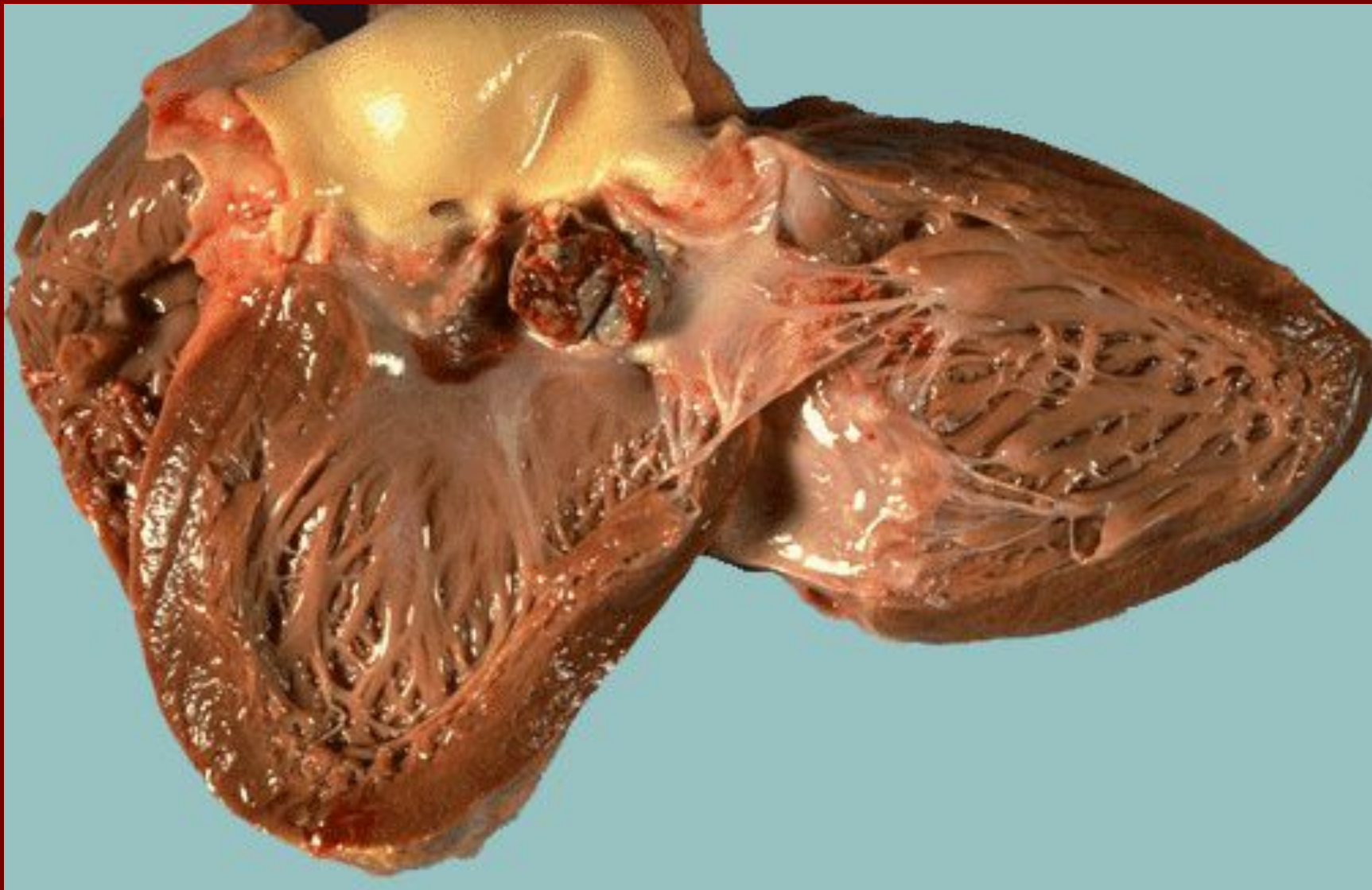
- **Сепсис** (в переводе с греческого *sēpsis* – гниение) – представляет собой особую форму тяжелой генерализованной инфекции, при которой макроорганизм не способен локализовать инфекционный процесс (Белянин В.Л., Рыбакова М.Г., 2004).
- **Бактериемия** – симптом, обозначающий наличие в крови живых микроорганизмов (не обязательно только при сепсисе).
- **Входные ворота инфекции** – место внедрения инфекции в организм.
- **Диссеминация** – употребляется, как правило, для характеристики распространения поражений при инфекционном процессе в пределах одного органа (например, диссеминированный туберкулез легких).
- **Генерализация** – обозначает, как правило, поражение многих органов и систем (например, генерализованная вирусная, туберкулезная инфекция).

## Синдром системного воспалительного ответа

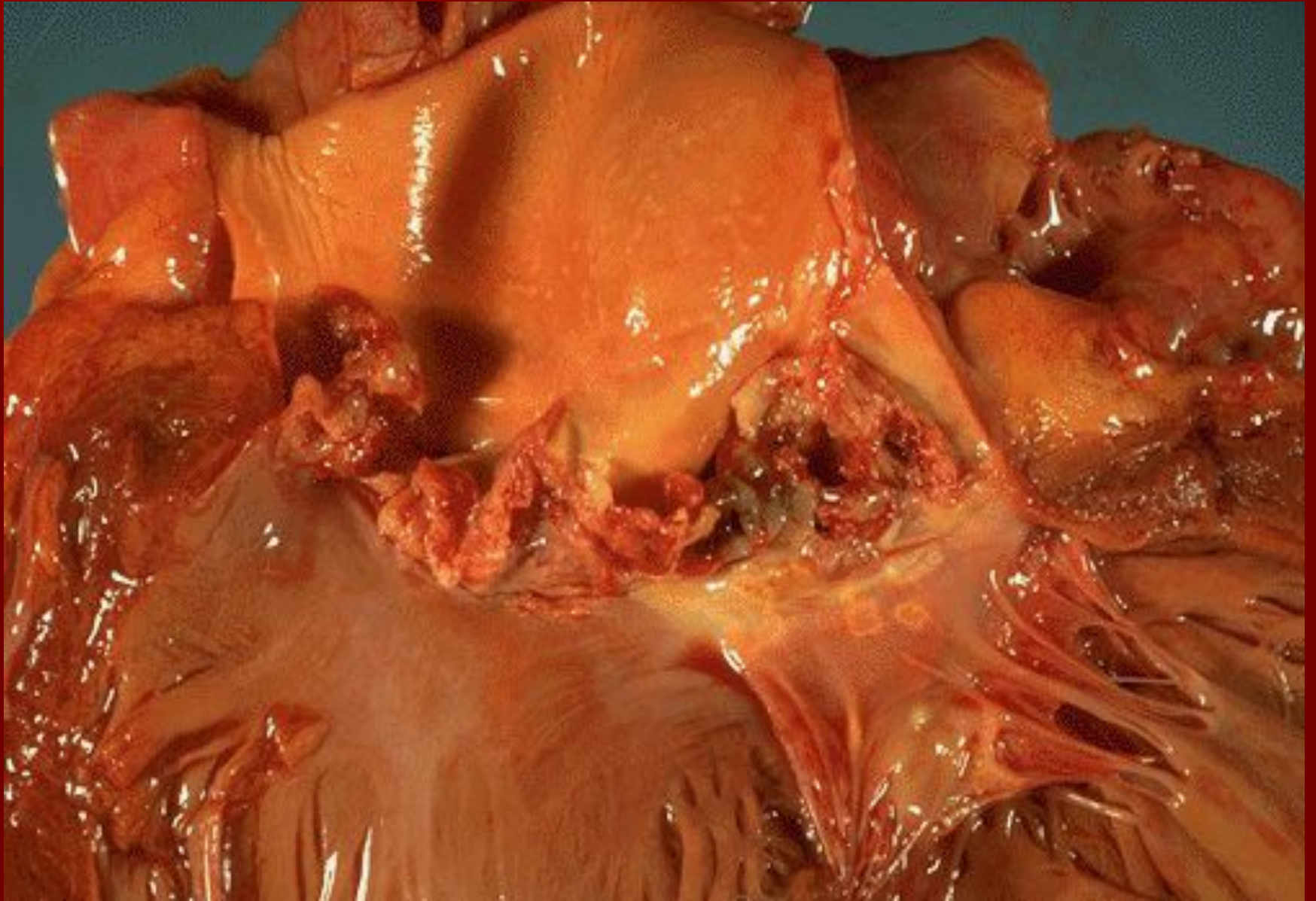
- **Синдром системного воспалительного ответа (ССВО) (Systemic Inflammatory Response Syndrome (SIRS), синдром системной воспалительной реакции (ССВР))** - патологическое состояние, обусловленное одной из форм хирургической инфекции или альтерации ткани неинфекционной природы
- ССВР (SIRS) характеризуется наличием более чем одного из четырёх следующих основных **клинических** признаков: гипертермия, тахикардия, тахипноэ, лейкоцитоз (или лейкопения).

- **Септицемия** – клинико–патологоанатомическая форма сепсиса, при которой отсутствуют метастатические септические очаги. Септицемия – это сепсис без гнойных метастазов.
- **Септикопиемия** – клинико–патологоанатомическая форма сепсиса. Для неё характерно наличие гнойного воспаления (абсцессов, апостем, флегмон, интерстициального гнойного воспаления) в различных органах и тканях, возникающего в результате гематогенного распространения микробных эмболов из септического очага. Септикопиемия – это сепсис с гнойными метастазами.

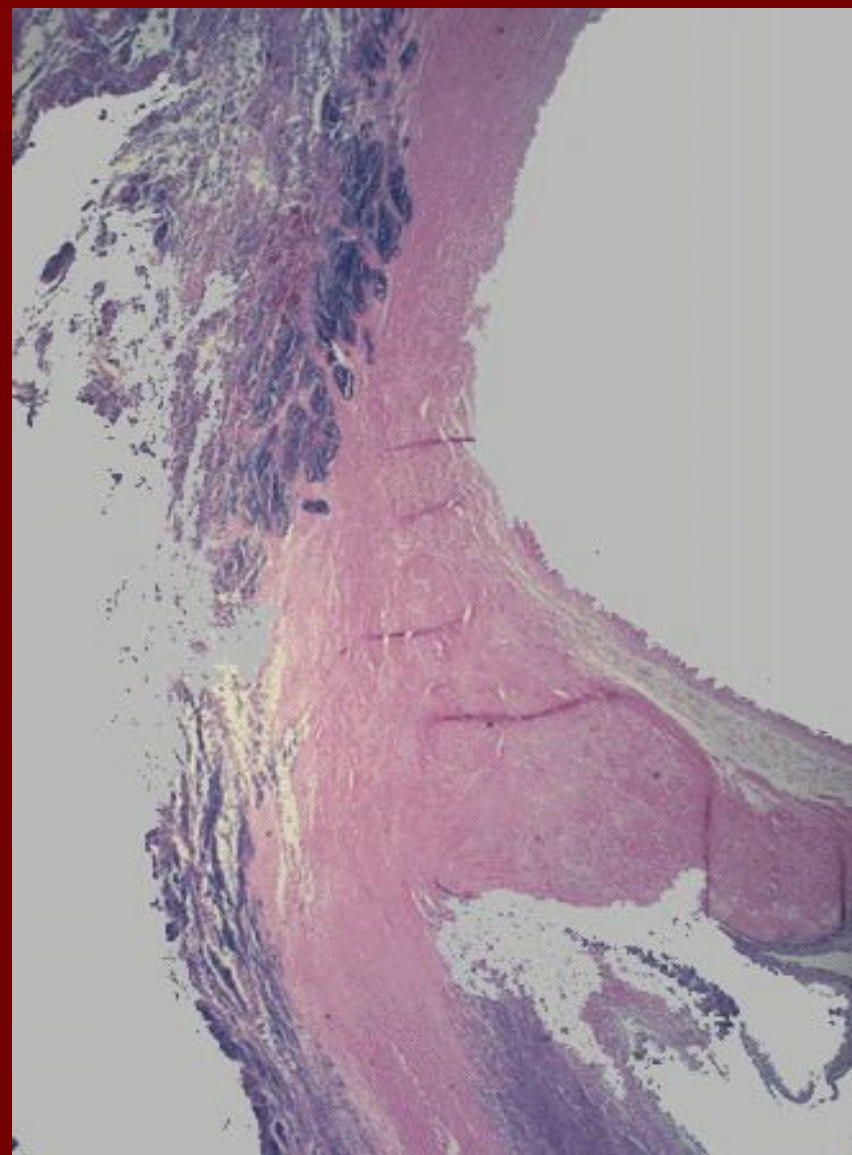
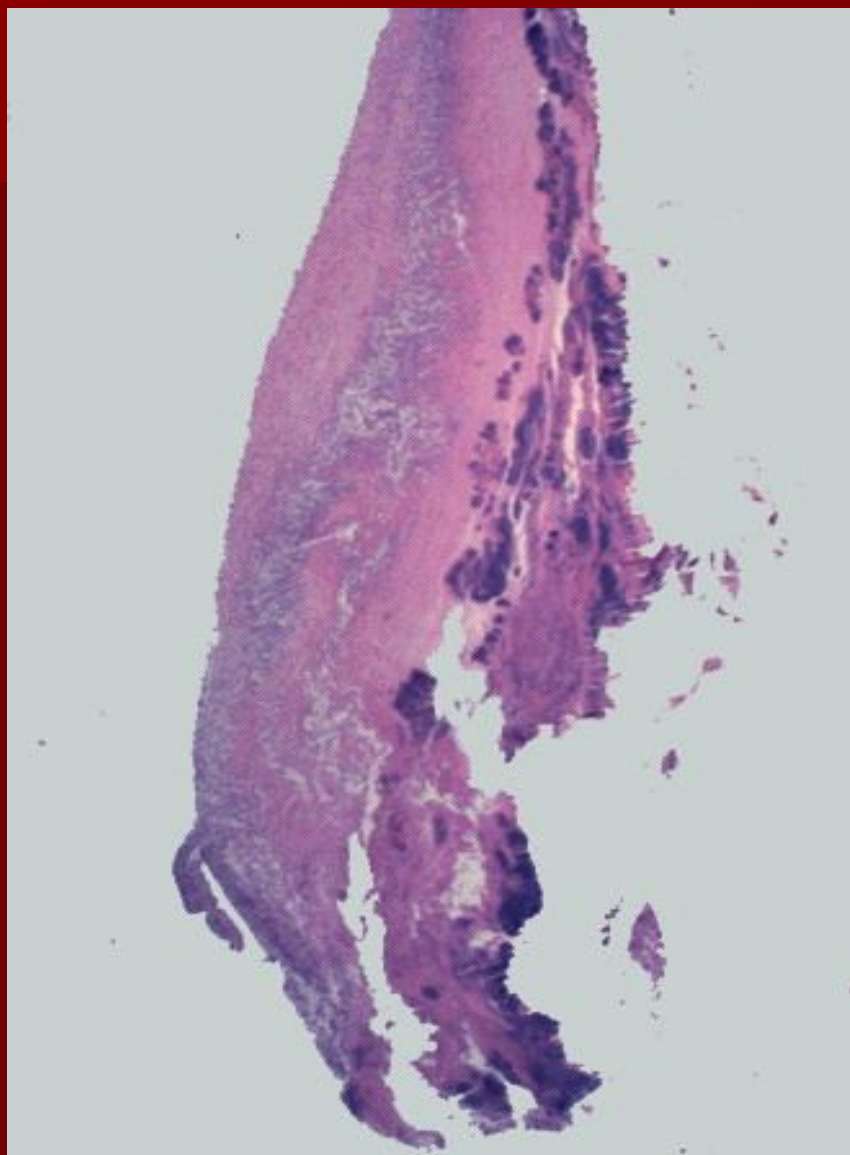
# Острый бактериальный (полипозный) эндокардит



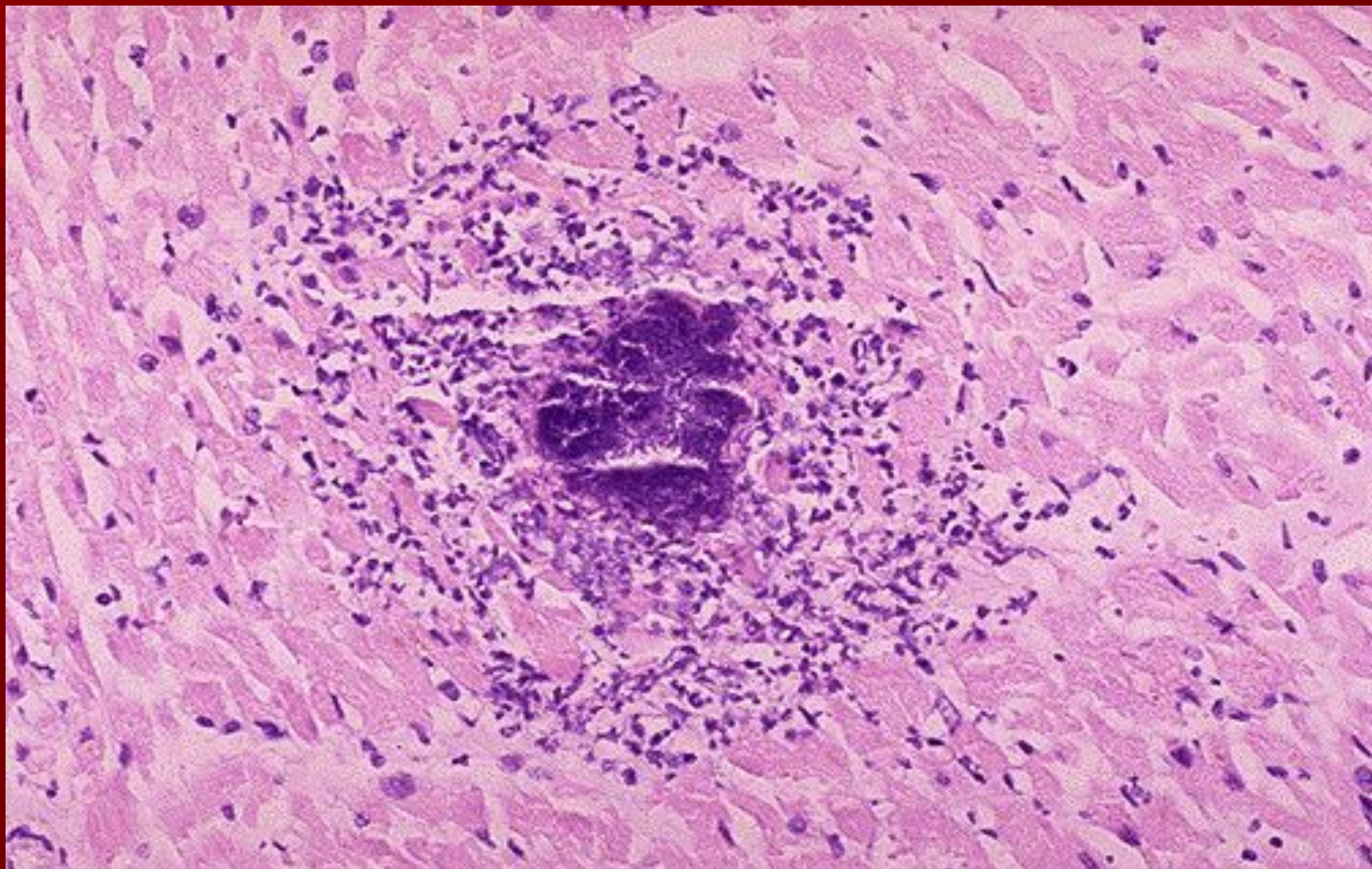
# Затяжной инфекционный эндокардит



# Инфекционный эндокардит

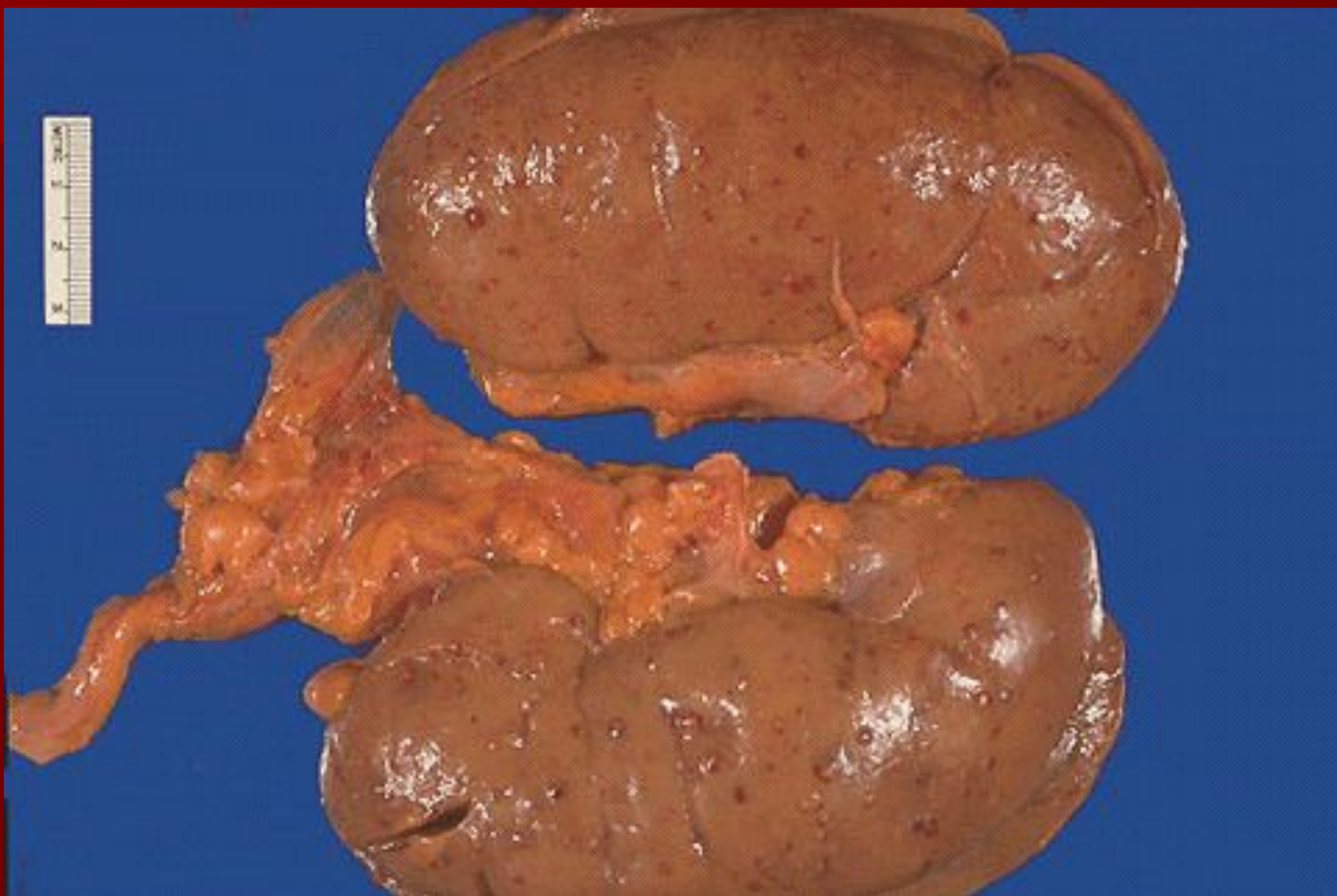

## Абсцесс миокарда

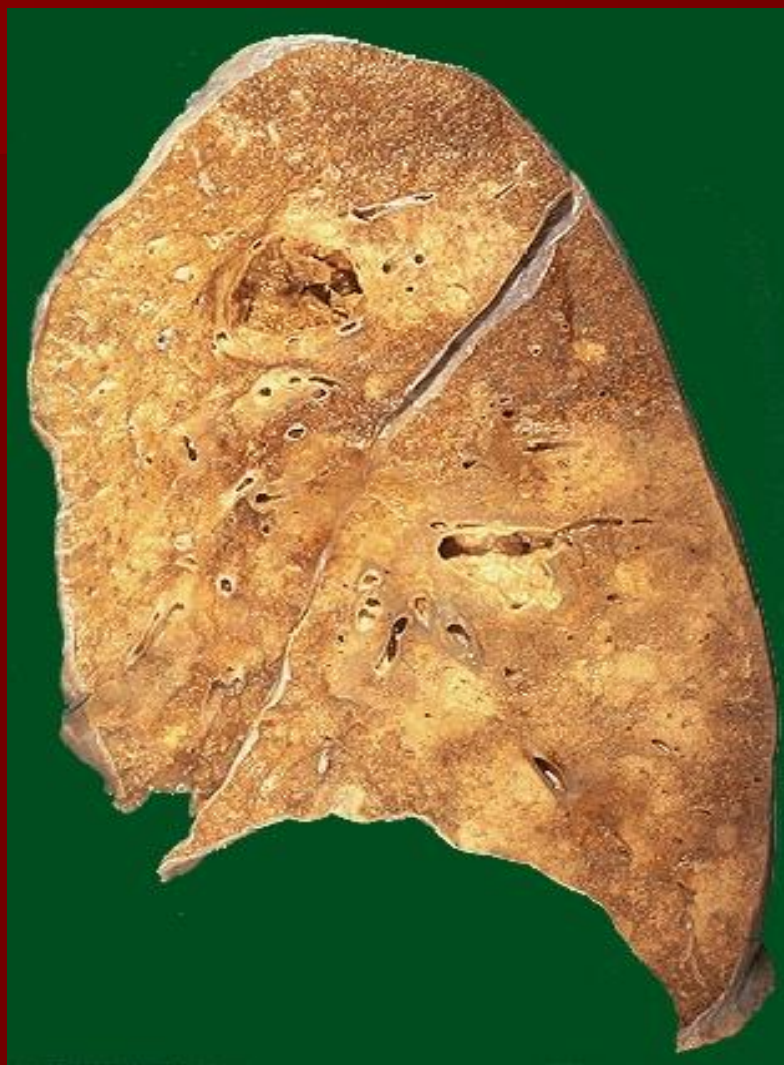



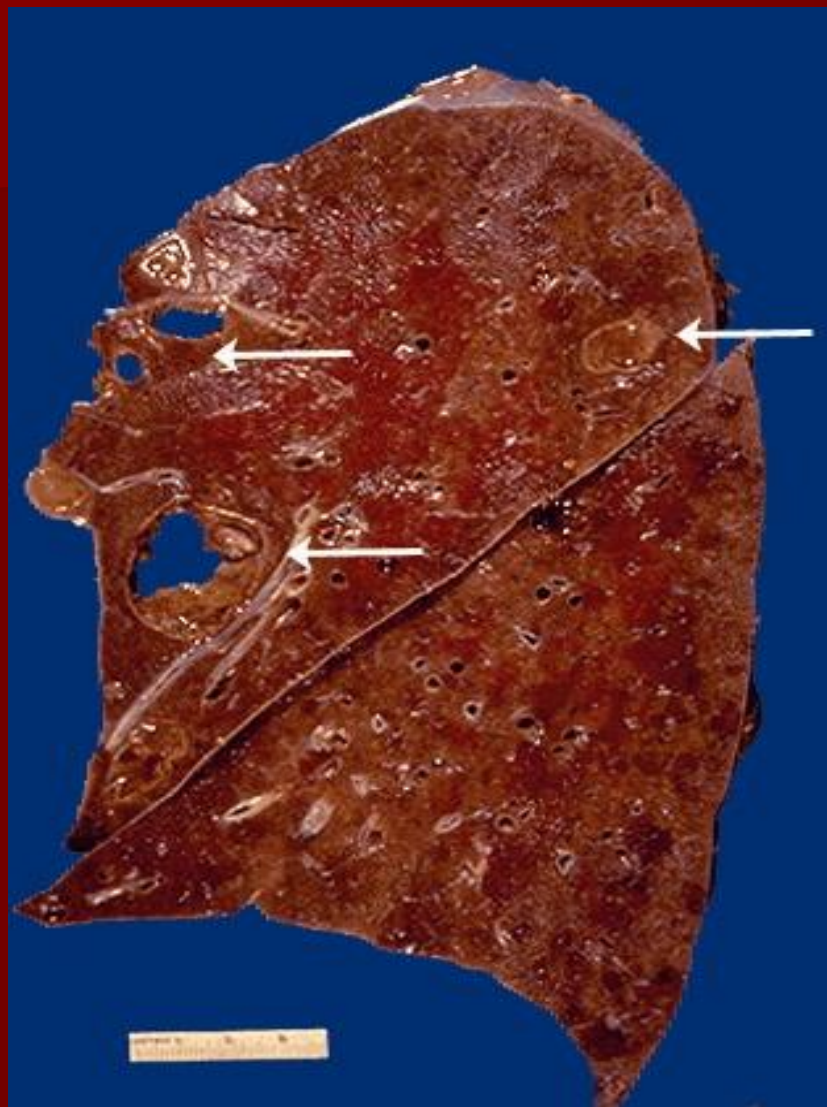# Гематогенный (апостематозный) нефрит



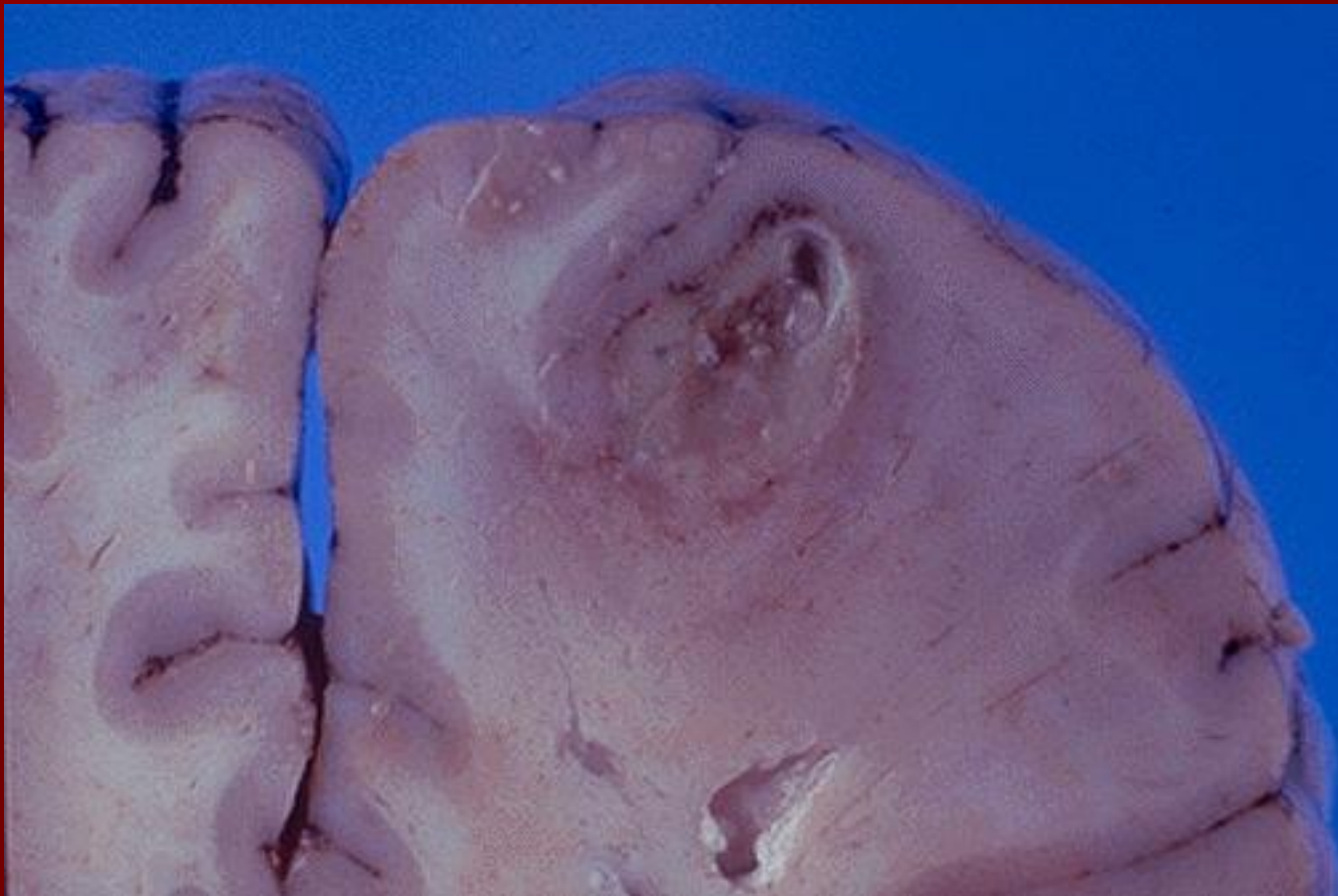
## Абсцесс легкого



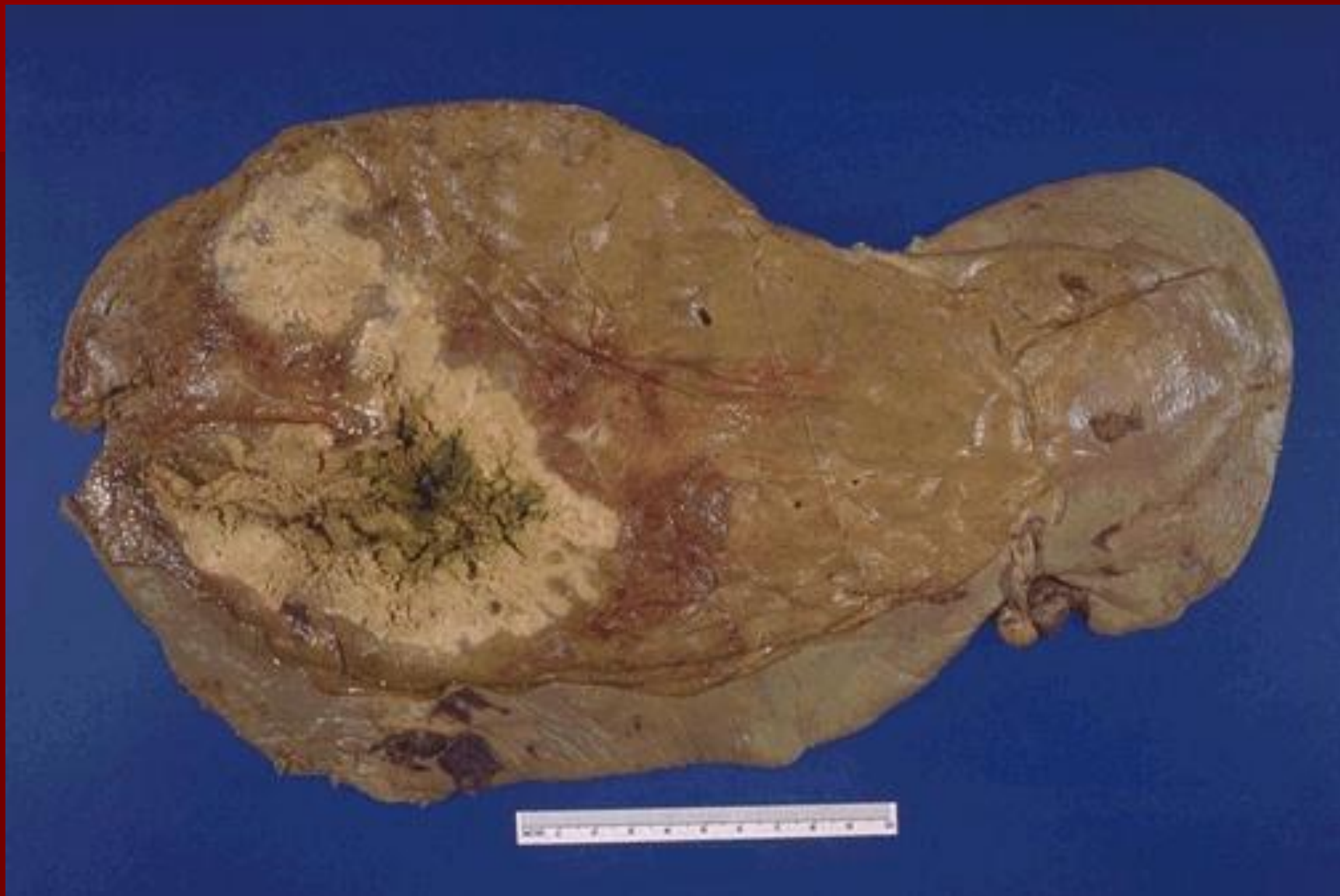## Абсцесс легкого



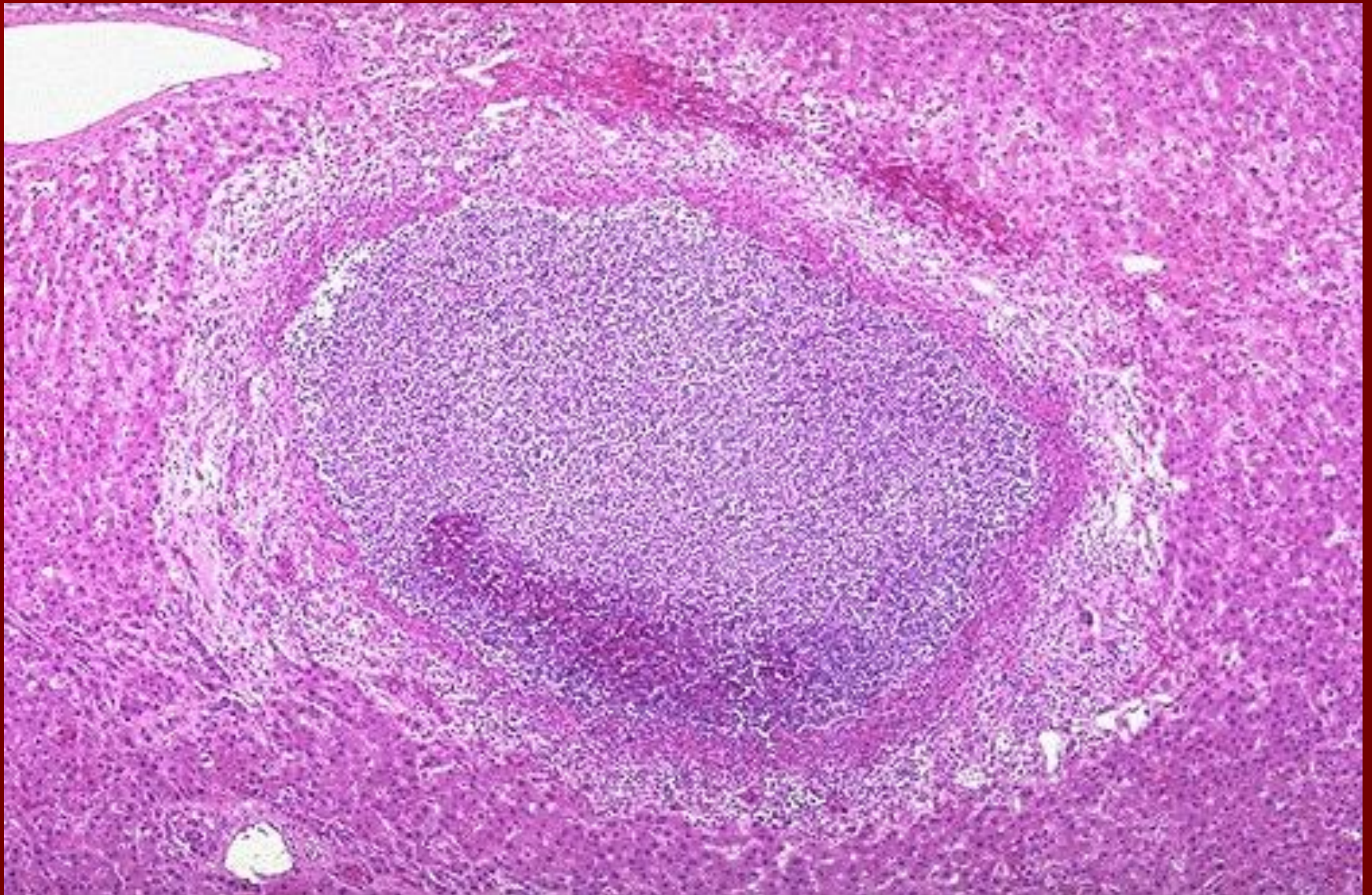
## Абсцесс головного мозга



## Абсцесс печени



## Абсцесс печени



# Острый гломерулонефрит (постстрептококковый)

