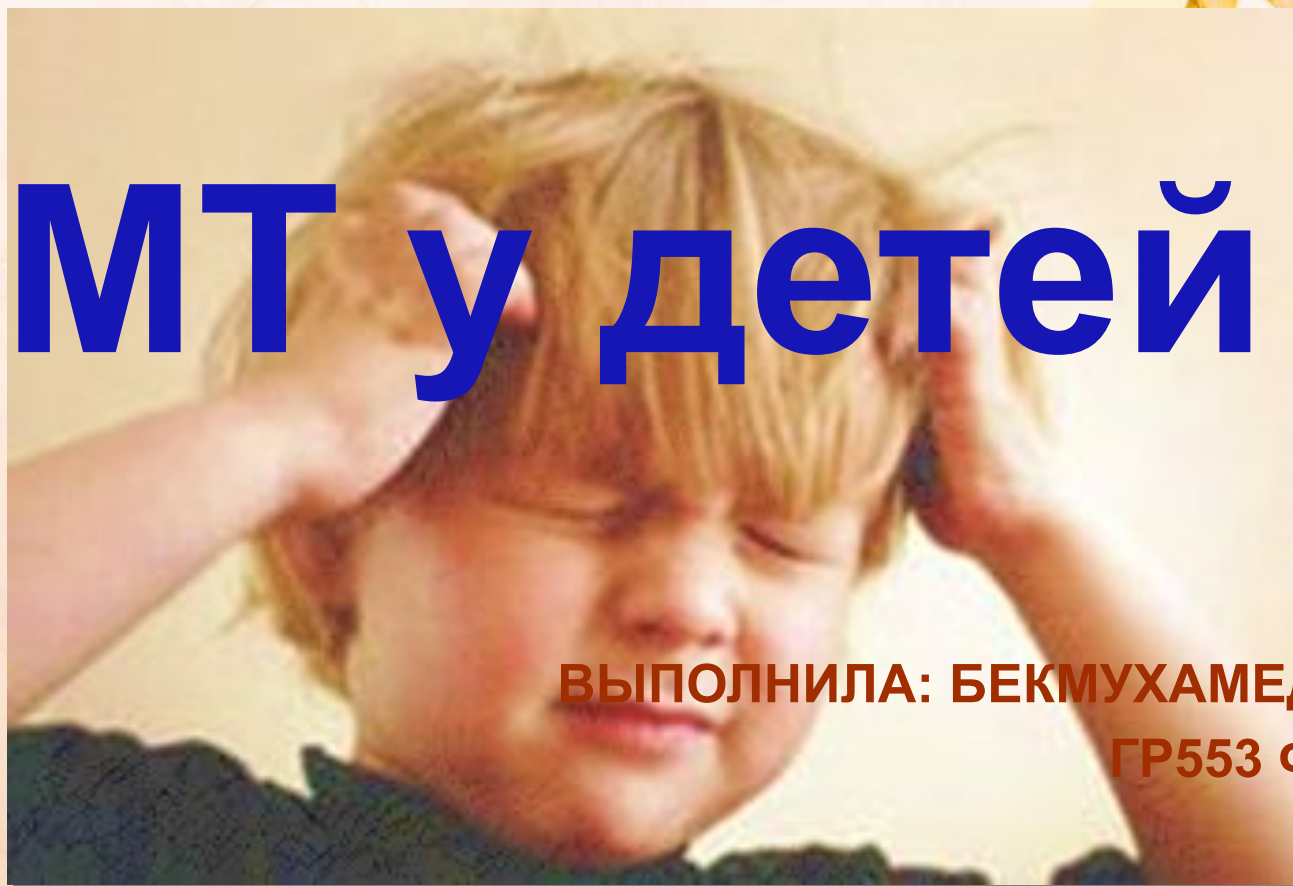
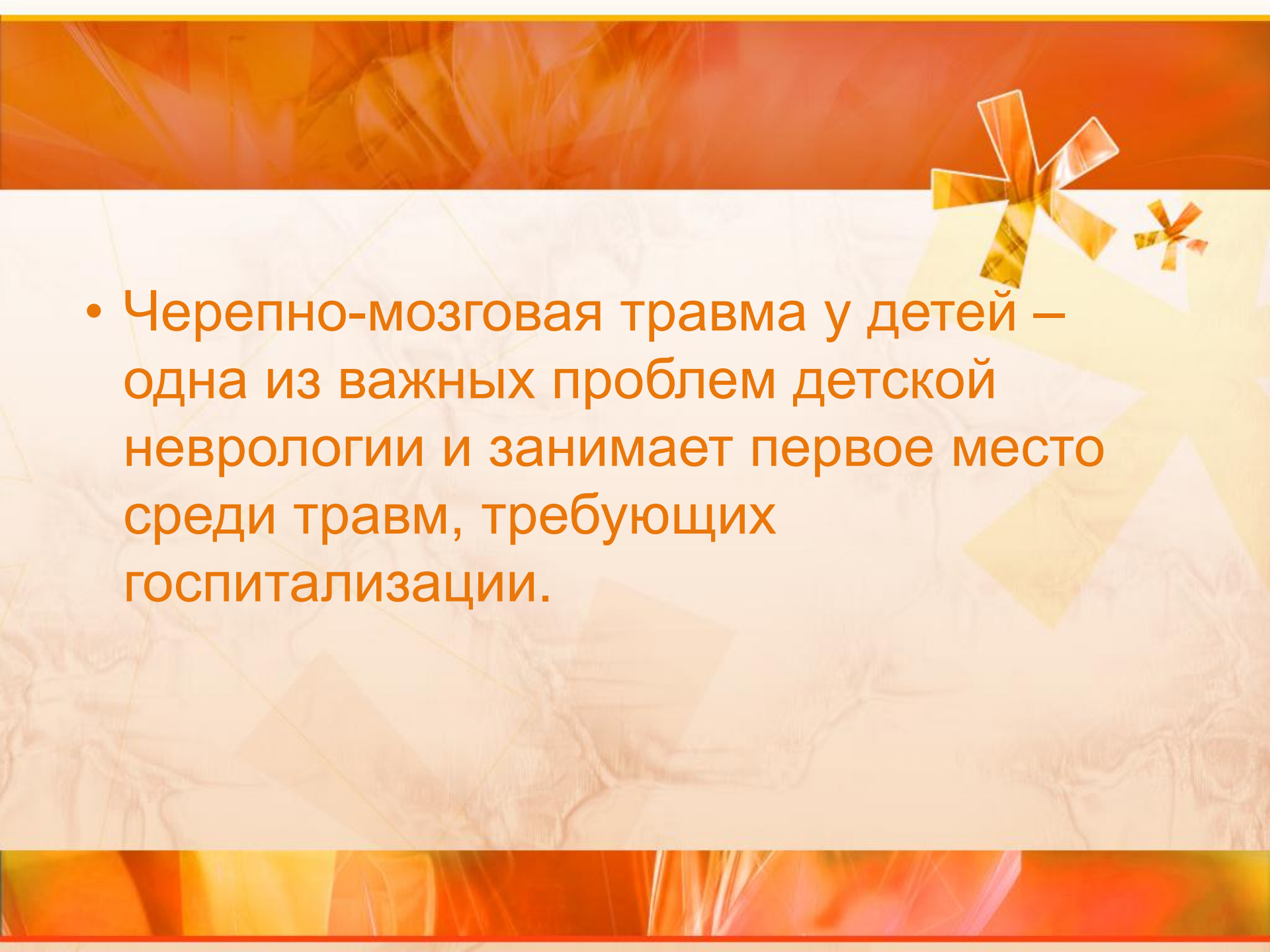




ЧМТ у детей



**ВЫПОЛНИЛА: БЕКМУХАМЕДОВА Г.
ГР553 ФАК.ОМ**

- 
- The background features a large, white gift box with a gold ribbon bow on top, set against a warm, orange-toned background with a subtle pattern of gift boxes. The text is overlaid on the white surface of the gift box.
- Черепно-мозговая травма у детей – одна из важных проблем детской неврологии и занимает первое место среди травм, требующих госпитализации.

ЭТИОЛОГИЯ

- В грудном возрасте наиболее часто причиной травмы черепа и головного мозга является падение с небольшой высоты (с кровати, дивана, стола, из коляски и т.д.), нередко падение ребенка из рук взрослых.
- Для детей дошкольного и младшего школьного возраста характерной причиной травмы является падение с высоты (3-5-й этаж)
- У детей среднего и старшего школьного возраста преобладают повреждения, полученные во время подвижных игр, а также при автодорожных происшествиях.

Тяжесть общего состояния ребенка и клиническое течение ЧМТ у детей

зависит от :

- механизма и силы воздействия,
- локализации и характера повреждения
- преморбидного статуса
- возрастных анатома-физиологических особенностей

ОТЛИЧИЯ КЛИНИЧЕСКОГО ТЕЧЕНИЯ ЧМТ У ДЕТЕЙ ОТ ТАКОВОЙ У ВЗРОСЛЫХ ОБУСЛОВЛЕНО АНАТОМО-ФИЗИОЛОГИЧЕСКИМИ ОСОБЕННОСТЯМИ ДЕТСКОГО ВОЗРАСТА, ТАКИМИ КАК: НЕЗАВЕРШЕННОСТЬ ПРОЦЕССА ОКОСТЕНЕНИЯ ЧЕРЕПА, НЕЗРЕЛОСТЬ МОЗГОВОЙ ТКАНИ, ЛАБИЛЬНОСТЬ СОСУДИСТОЙ СИСТЕМЫ.

Особенности клинического течения травмы головного мозга в детском возрасте:

- нередко является отсутствие выраженных неврологических симптомов в момент осмотра уже спустя несколько часов после легкой травмы мозга.
- очень редка потеря сознания в момент травмы у детей младшего возраста, а у детей старшего возраста она бывает в 57% случаях,
- неотчетливость и поэтому субъективизм в интерпретации неврологической картины,
- быстротечность неврологической симптоматики,
- преобладание общемозговых симптомов над очаговыми,
- отсутствие менингеальных симптомов у детей младшего возраста при субарахноидальных кровоизлияниях,
- относительная редкость внутричерепных гематом,
- чаще, чем у взрослых бывает отек головного мозга,
- хороший регресс неврологических симптомов.

- В 1773г. Пти впервые разделил закрытую ЧМТ на три основные формы: сотрясение, ушиб и сдавление.
- В настоящее время для четкого решения задач диагностики и лечения травм черепа и головного мозга наиболее рациональной представляется классификация, развивающая схему Пти (Л. Б. Лихтерман, Л.Х. Хитрин, 1973)

* Классификация

* Замкнутая травма черепа и головного мозга

A. без повреждения костей черепа

1. Сотрясения головного мозга

2. Ушиб головного мозга

а) легкий; б) средней тяжести; в) тяжелый.

3. Сдавления головного мозга (причины и формы):

а) гематома- острая, подострая, хроническая:

Эпидуральная, субдуральная, внутримозговая, внутрижелудочковая, множественная;

б) субдуральная гидрома- острая, подострая, хроническая;

в) субарахноидальное кровоизлияние;

г) отек мозга;

д) пневмоцефалия.

4. Сочетанная травма с внечерепными повреждениями

B. С повреждением костей черепа

1. Ушиб головного мозга:

а) легкий; б) средней тяжести; в) тяжелый.

3. Сдавления головного мозга (причины и формы):

а) гематома- острая, подострая, хроническая:

Эпидуральная, субдуральная, внутримозговая, внутрижелудочковая, множественная;

б) субдуральная гидрома- острая, подострая, хроническая;

в) субарахноидальное кровоизлияние;

г) отек мозга;

д) пневмоцефалия.

е) вдавленные перелом.

3. Сочетание с внечерепными повреждениями

* Открытая травма черепа и головного мозга

1. Непроницающая, т.е. без повреждения твердой мозговой оболочки

2. Проницающая, т.е. с повреждением твердой мозговой оболочки

3. Огнестрельное ранение.

Закрытая черепно-мозговая травма

- К ним относятся те черепно-мозговые повреждения, при котором отсутствует нарушения целостности мягких покровов головы
- Если ж они имеются, их расположения не совпадает с проекцией перелома костей черепа.


Клиническая картина черепно-мозговой травмы

Клиническая симптоматика закрытой черепно-мозговой травмы достаточно сложна. Она складывается из нескольких групп симптомов:

- расстройство сознания,
- симптомы поражения черепных нервов,
- признаки очаговых поражений мозга,
- ствольные симптомы,
- оболочечные симптомы.

В настоящее время принята следующая градация нарушений сознания:

- Ясное сознание. Ребенок полностью ориентирован, адекватен и активен.
- Умеренное оглушение. В сознании, частично ориентирован, на вопросы отвечает достаточно правильно, но неохотно, односложно, сонлив.
- Выраженное оглушение. В сознании, но глаза закрыты, дезориентирован, отвечает только на простые вопросы, односложно и не сразу, лишь после повторных просьб. Выполняет простые команды, сонлив.
- Сопор. Без сознания, глаза закрыты. Реагирует лишь на боль и оклик открыванием глаз, но контакта с больным установить не удастся. Хорошо локализует боль: отдергивает конечность при инъекции, защищается. Доминируют сгибательные движения в конечностях.
- Умеренная кома. Без сознания. Непробуждаемость. На боль дает только общую реакцию (вздрагивает, проявляет беспокойство), но не локализует боль, не защищается. Витальные функции устойчивы, с хорошими параметрами.
- Глубокая кома. Без сознания. Непробуждаемость. Не реагирует на боль. Мышечная гипотония. Доминируют разгибательные движения.
- Запредельная кома. Без сознания. Непробуждаемость. Не реагирует на боль. Порою спонтанные разгибательные движения. Мышечная гипотония и арефлексия. Витальные функции грубо нарушены: нет самостоятельного дыхания, пульс 120 в минуту, артериальное давление 70 мм рт.ст. и ниже.



Сотрясение головного мозга у детей


- проявляется динамичностью и обратимостью симптомов. Вслед за кратковременным нарушением сознания на первый план выступают вегетативная лабильность, вялость, сонливость, быстрая утомляемость, плаксивость. Из неврологических симптомов чаще других выявляется нистагм, иногда рвота. Головная боль обычно не очень интенсивная и наблюдается в течение 2-4 дней, реже дольше. После прекращения головной боли общее состояние ребенка часто представляется нормализовавшимся. Однако следует иметь в виду, что лабильность вегетативных реакций после травмы сохраняется, а иногда и постепенно нарастает.

- » Клиническая картина ушиба мозга у детей многообразна и определяется тяжестью ушиба и его локализацией. Чем меньше возраст ребенка, тем сложнее диагностировать ушиб мозга. Четкая очаговая симптоматика выявляется редко и только при ушибе тяжелой степени. Установить потерю сознания, особенно у детей младшего возраста, часто бывает трудно. Этот основной и наиболее частый симптом черепно-мозговой травмы при обычном обследовании не регистрируется почти у половины пострадавших. Диагноз ушиба мозга в таких случаях обосновывается выявлением перелома костей свода черепа (перелом костей основания черепа у детей встречается редко), наличием менингеального синдрома, обнаружением примеси крови в спинномозговой жидкости. Из неврологических симптомов при ушибе легкой и средней степени тяжести наиболее часто выявляются горизонтальный нистагм, глазодвигательные нарушения, повышение сухожильных и периостальных рефлексов, реже - анизорефлексия. Рвота наблюдается у 20 % пострадавших. Нарушения двигательной функции, чувствительности, речи отмечаются только при тяжелой травме. У детей дошкольного и школьного возраста при этом выявляется антероретроградная амнезия.

ГОЛОВНОГО

МОЗГА



- 
- **ВНУТРИЧЕРЕПНЫЕ ГЕМАТОМЫ** у детей развиваются реже, чем у взрослых, обычно на фоне ушиба мозга тяжелой степени. В основном это субдуральные гематомы, иногда - внутримозговые в зоне ушиба мозга, редко - эпидуральные.

- В отдаленном посттравматическом периоде у детей сохраняется, а иногда и нарастает вегетативная лабильность, снижается память, ухудшается успеваемость в учебе, нарушается поведение.
- Последствия ЧМТ могут проявляться головными болями, повышенной утомляемостью, снижением работоспособности, нарушение концентрации внимания, нарушениями со стороны психо-эмоциональной сферы (психо-эмоциональная неустойчивость, нарушение сна, страхи, гипердинамический синдром).
- В тяжелых случаях возможно развитие посттравматической эпилепсии, паралитических синдромов. Обычно такие последствия связаны с перенесенной тяжелой черепно-мозговой травмой, однако могут наблюдаться и после казалось бы легкой травмы.
- Важным условием предупреждения серьезных осложнений и обеспечения максимально быстрого выздоровления является правильное ведение острого посттравматического периода.

Лечение ЗЧМ

- Основу лечебной тактики при сотрясении мозга, а также при ушибе легкой и средней степени тяжести у детей всех возрастных групп составляет соблюдение необходимого режима, вначале строго постельного, затем - полупостельного, ограничение игр, чтения, просмотра телевизионных передач.
- Пребывание в стационаре должно составлять минимум 2-3 недели.

Медикаментозное лечение

- направлено на борьбу с наиболее частыми патологическими явлениями - отеком и набуханием головного мозга и связанным с ними повышением внутричерепного давления. Однако следует учитывать, что и у детей, особенно старшего школьного возраста, при сотрясении и ушибе мозга легкой степени внутричерепное давление может не повышаться, поэтому к проведению дегидратационной терапии нужно подходить строго индивидуально.
- Лечебная тактика предполагает, кроме того, проведение симптоматического лечения.
- Хирургическое лечение проводят при вдавленном переломе и при наличии внутричерепной гематомы



Открытая черепно-мозговая травма

- К ним относятся те черепно-мозговые повреждения, при которых раны мягких покровов головы совпадают с проекцией перелома костей черепа (непроникающие) и проекцией поврежденной части твердой мозговой оболочки (проникающие).
- В связи с существующей угрозой проникновения инфекции в полость черепа без ранения покровов переломы основания черепа, сопровождающиеся истечением ликвора и крови из носа, уха, рта, следует относить также к открытым.

Клиническая картина

- ОЧМ у детей является чаще всего результатом тяжелой травмы с нарушением жизненно важных функций организма.
- В этих случаях детей доставляет в стационар в сопорозном или коматозном состоянии, сопровождающемся рвотой, резкой бледностью покровов, расстройством дыхания и сердечно-сосудистой деятельности, глотания, мозговой гипертермией, с расширением зрачка на стороне поражения и вялой реакцией на свет, периодическим двигательным беспокойством, асимметрией и угнетением рефлексов, изменение мышечного тонуса в конечностях с явлением гемипареза или паралича.
- Очень редко, но встречаются открытые проникающие повреждения черепа и головного мозга без клинически выраженных общемозговых и локальных неврологических симптомов.

- » Во всех случаях показана операционное вмешательство, которое состоит в первичной обработке раны и удалении костных остатков, внедрившихся в мозговое вещество.
- » При больших костных отломках и отсутствии отека мозга отломки реимплантируют и тем самым закрывают образовавшийся дефект. Послеоперационную рану ушивают, оставляют резиновый выпускник, который удаляют через 24-48ч.

Лечение ОЧМ

