

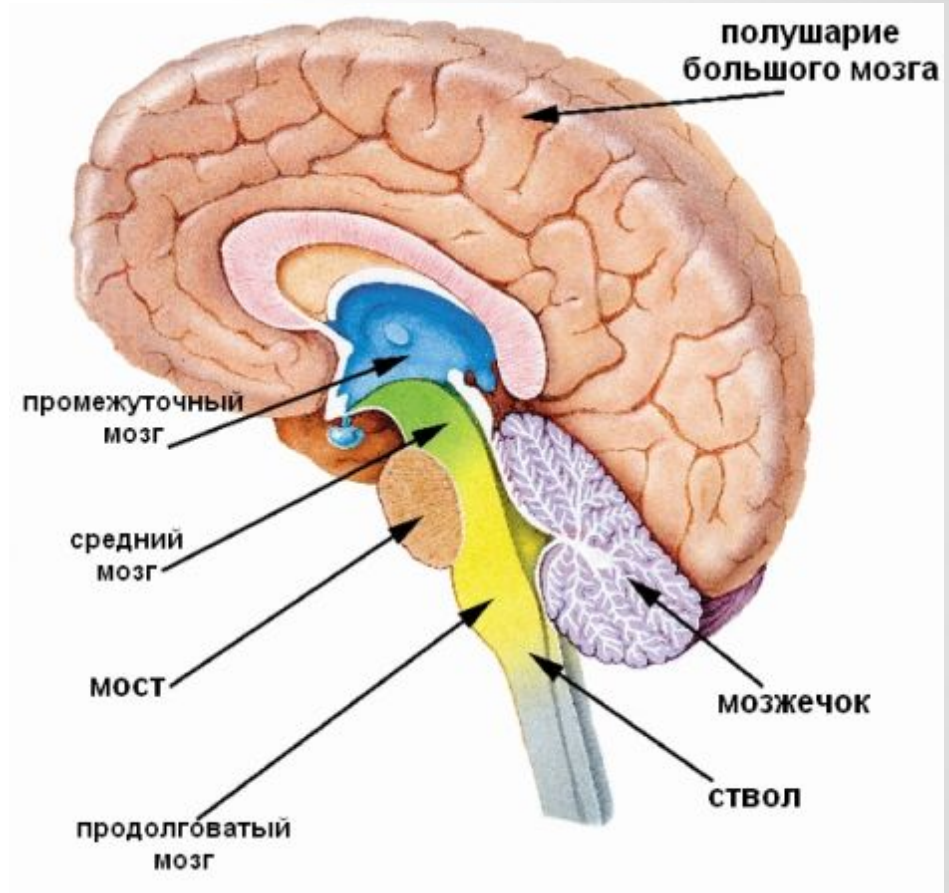
ФУНКЦИИ ПЕРЕДНЕГО МОЗГА

1. Какие функции выполняет продолговатый мозг?

2. Какие нервные пути проходят через мост?

3. В чём проявляются функции среднего мозга?

4. Какова роль мозжечка?



ПЕРЕДНИЙ МОЗГ

```
graph TD; A[ПЕРЕДНИЙ МОЗГ] --> B[Промежуточный МОЗГ]; A --> C[Большие полушария головного мозга];
```

Промежуточный МОЗГ

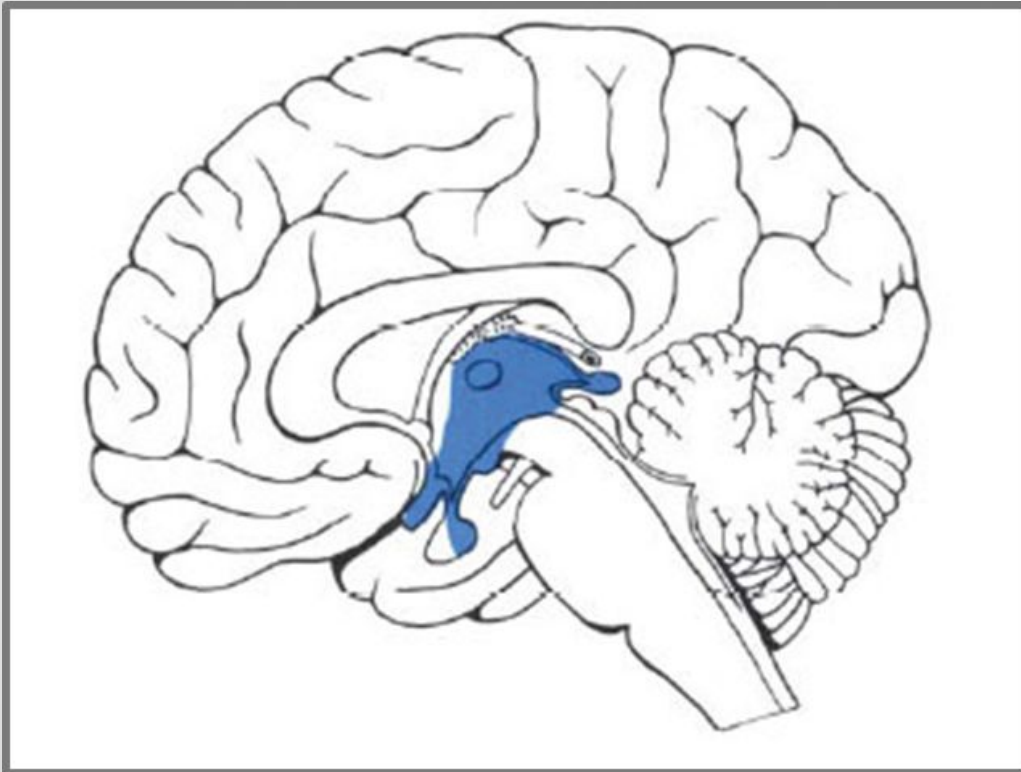
Это задний отдел переднего мозга , состоит из:

- Таламуса
- Гипоталамуса
- Эпиталамуса (Эпифиз)
- Метаталамуса

Большие полушария головного мозга

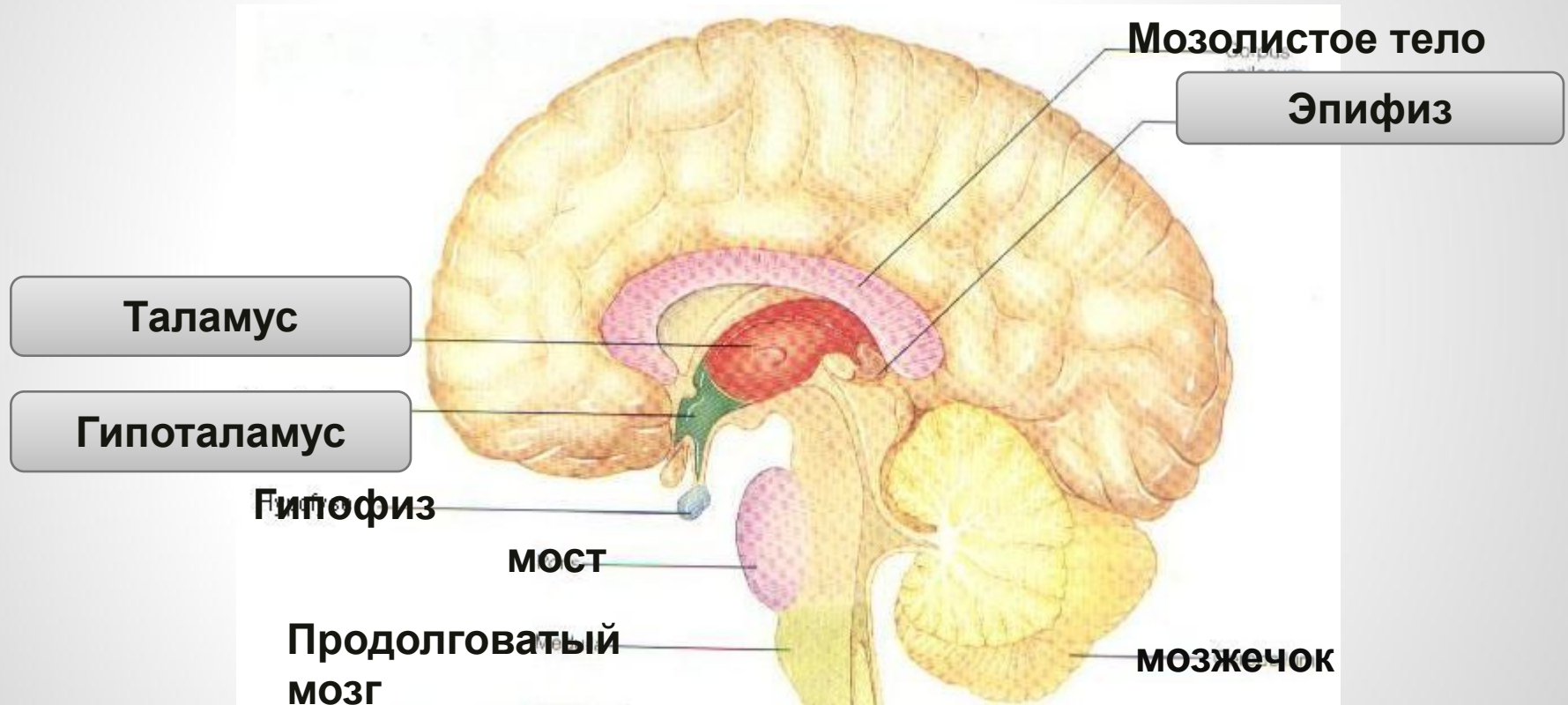
Состоят из коры головного мозга и лежащей под ней центральной массы белого вещества головного мозга .

ТОПОГРАФИЯ ПРОМЕЖУТОЧНОГО МОЗГА



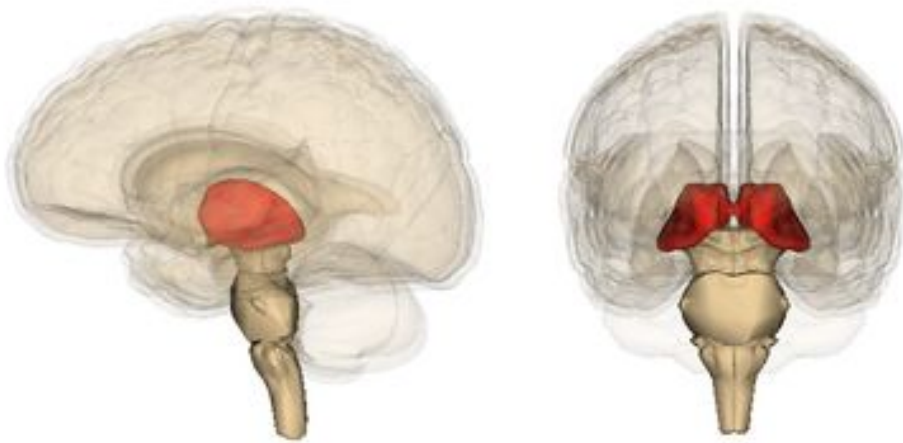
Промежуточный мозг, (diencephalon) отдел головного мозга, составляющий у человека самую— верхнюю часть мозгового ствола, над которой расположены большие полушария.

ЧАСТИ ПРОМЕЖУТОЧНОГО МОЗГА



ТАЛАМУС – ЗРИТЕЛЬНЫЙ БУГОР

Таламус (thalamus, зрительный бугор) — структура, в которой происходит обработка и интеграция практически всех сигналов, идущих в кору большого мозга от спинного, среднего мозга, мозжечка, базальных ганглиев головного мозга.



Функции:

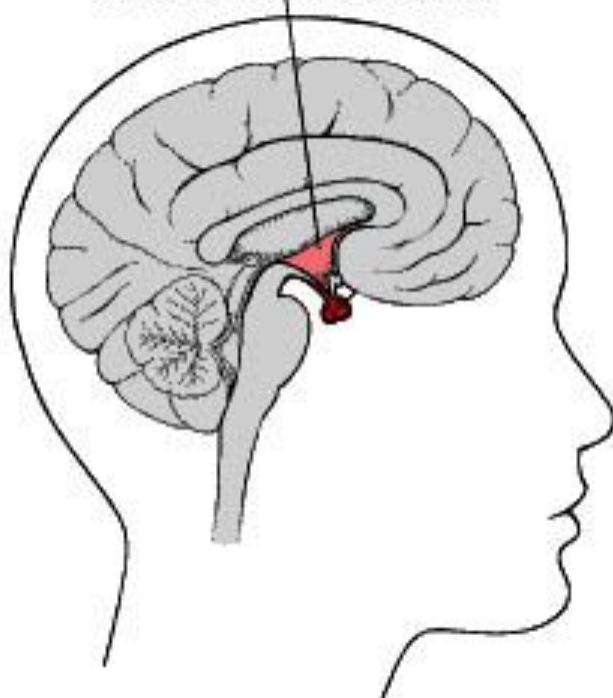
- Сбор и оценка всей поступающей информации от органов чувств.
- Выделение и передача в кору мозга наиболее важной информации.
- Регуляция эмоционального поведения

ГИПОТАЛАМУС - ПОДБУГОРЬЕ

Гипоталамус (hypothalamus) или подбугорье — отдел головного мозга, расположенный ниже таламуса, или «зрительных бугров», за что и получил своё название.

Высший подкорковый центр вегетативной нервной системы и всех жизненно важных функций

ГИПОТАЛАМУС

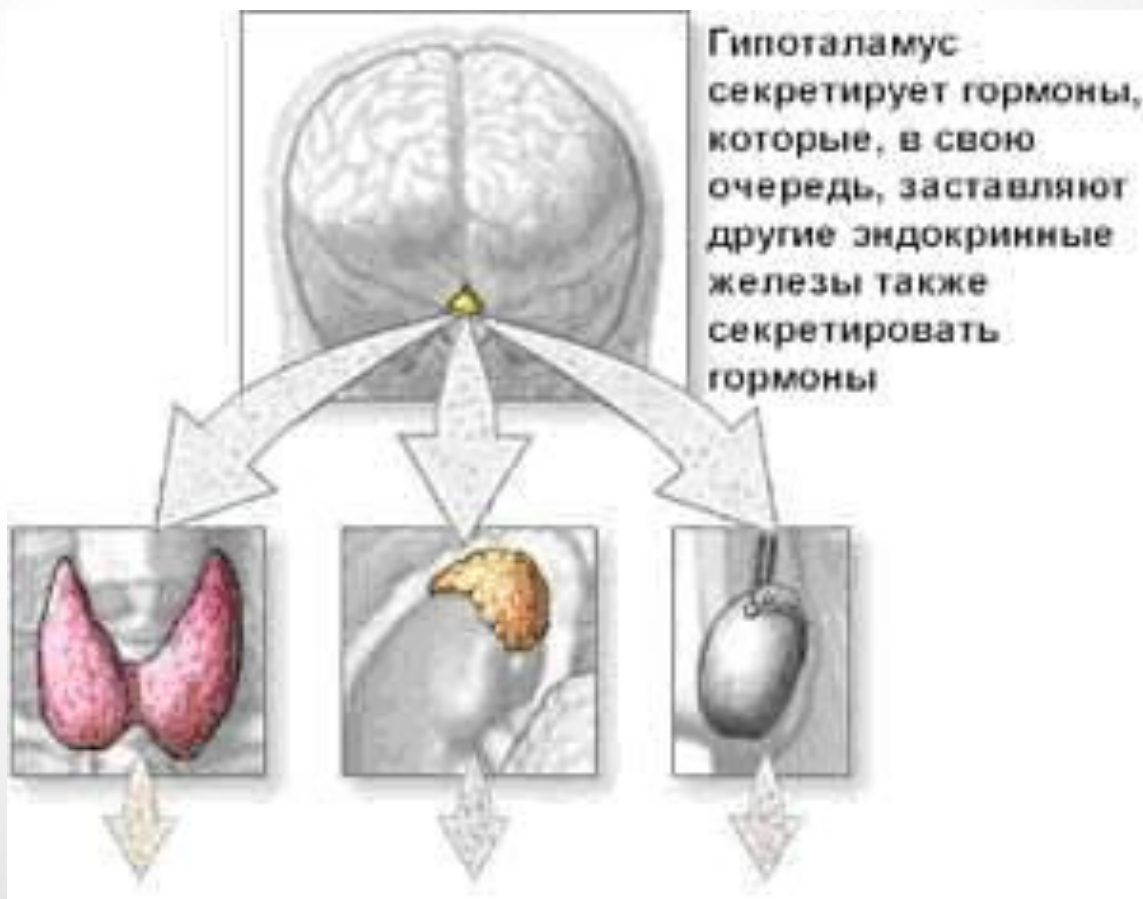

Функции:

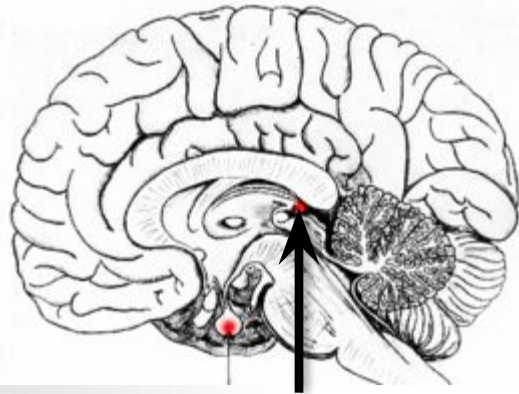
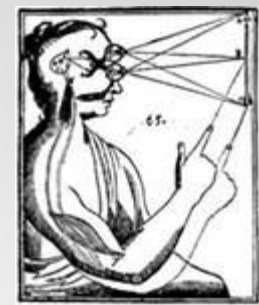- ✓ Обеспечение постоянства внутренней среды и обменных процессов организма.
- ✓ Регуляция мотивированного поведения и защитные реакции (жажда, голод, насыщение, страх, ярость, удовольствие и неудовольствие)
- ✓ Участие в смене сна и бодрствования.

ГИПОТАЛАМО - ГИПОФИЗАРНАЯ СИСТЕМА.

Гипоталамус в ответ на нервные импульсы оказывает стимулирующее или тормозящее действие на переднюю долю гипофиза. Через гипофизарные гормоны гипоталамус регулирует функцию периферических желез внутренней секреции.



ЭПИФИЗ – ШИШКОВИДНАЯ ЖЕЛЕЗА



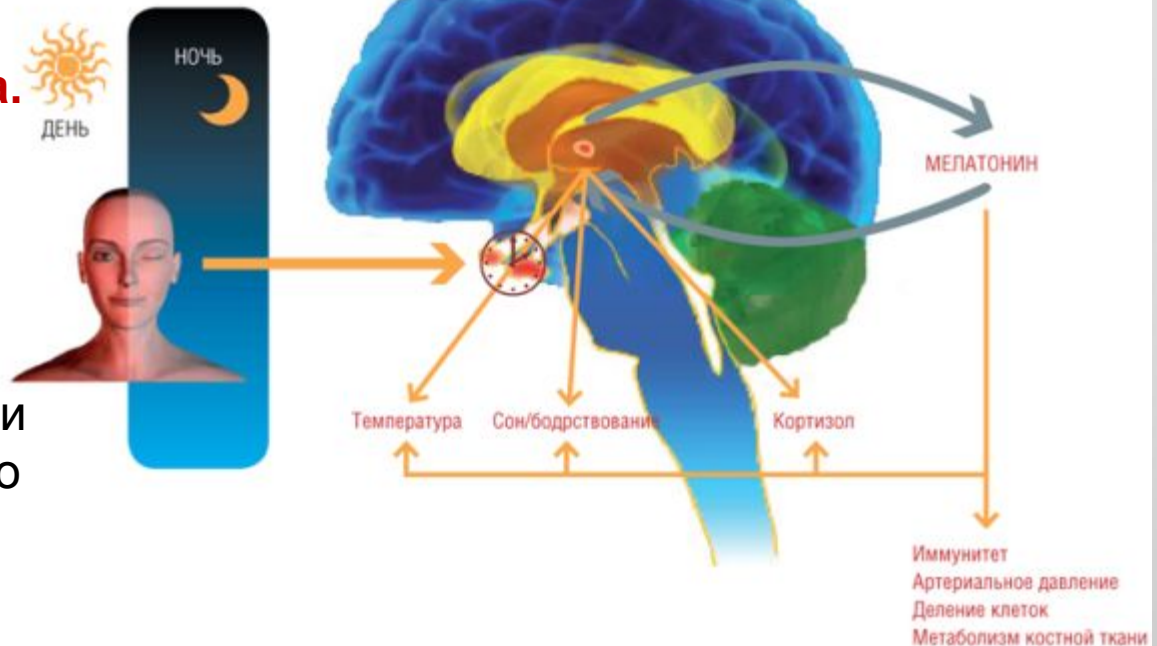
эпифиз

Основные функции эпифиза в организме

- Регуляция сезонных ритмов организма
- Регуляция репродуктивной функции
- Антиоксидантная защита организма
- Противоопухолевая защита
- «Солнечные часы старения»

Мелатонин – гормон эпифиза.

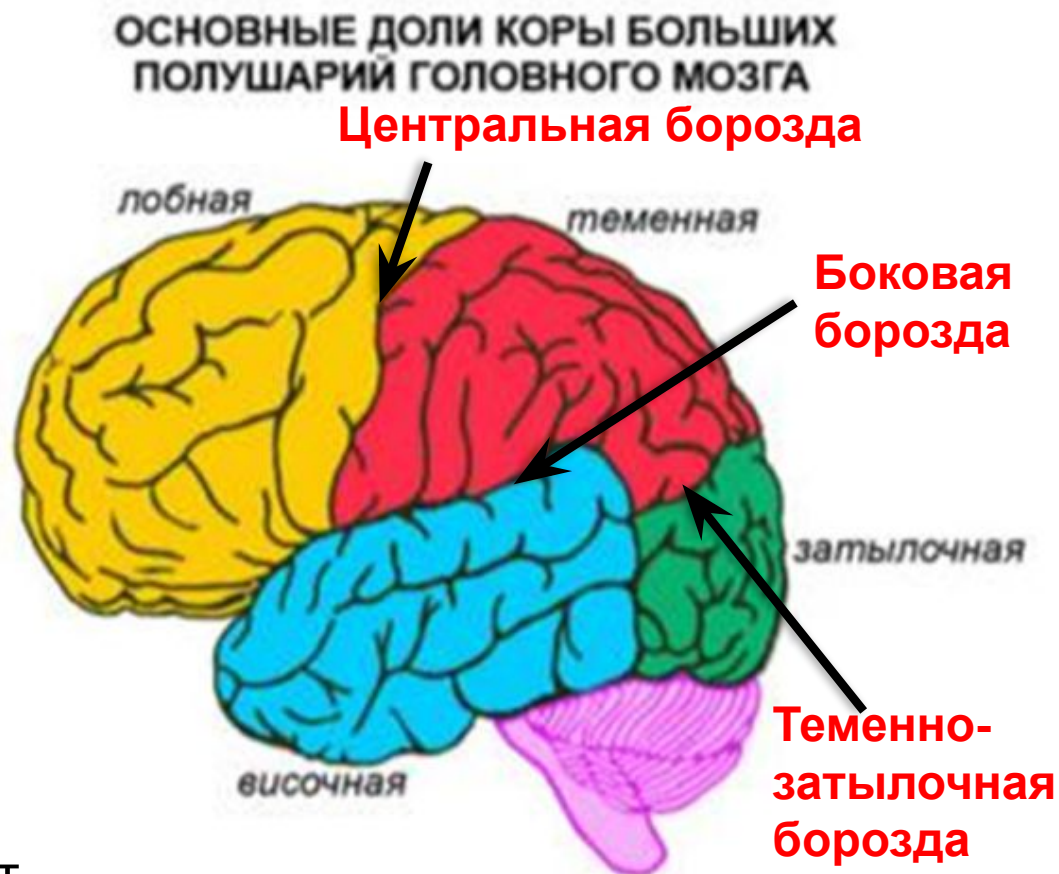И если эпифиз уподобить биологическим часам, то мелатонин можно уподобить маятнику, который обеспечивает ход этих часов и снижение амплитуды которого приводит к их остановке.



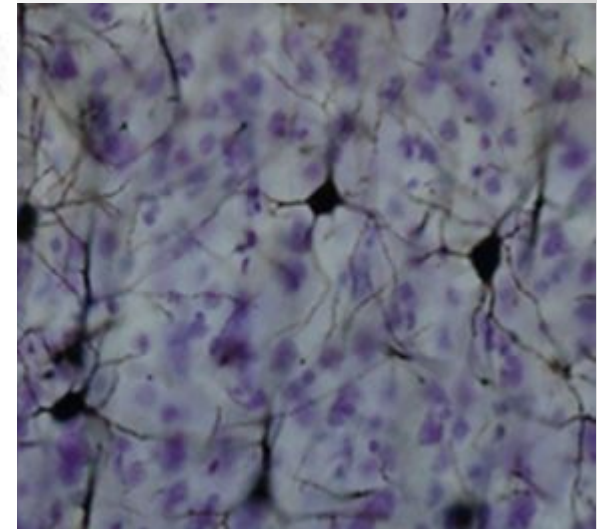
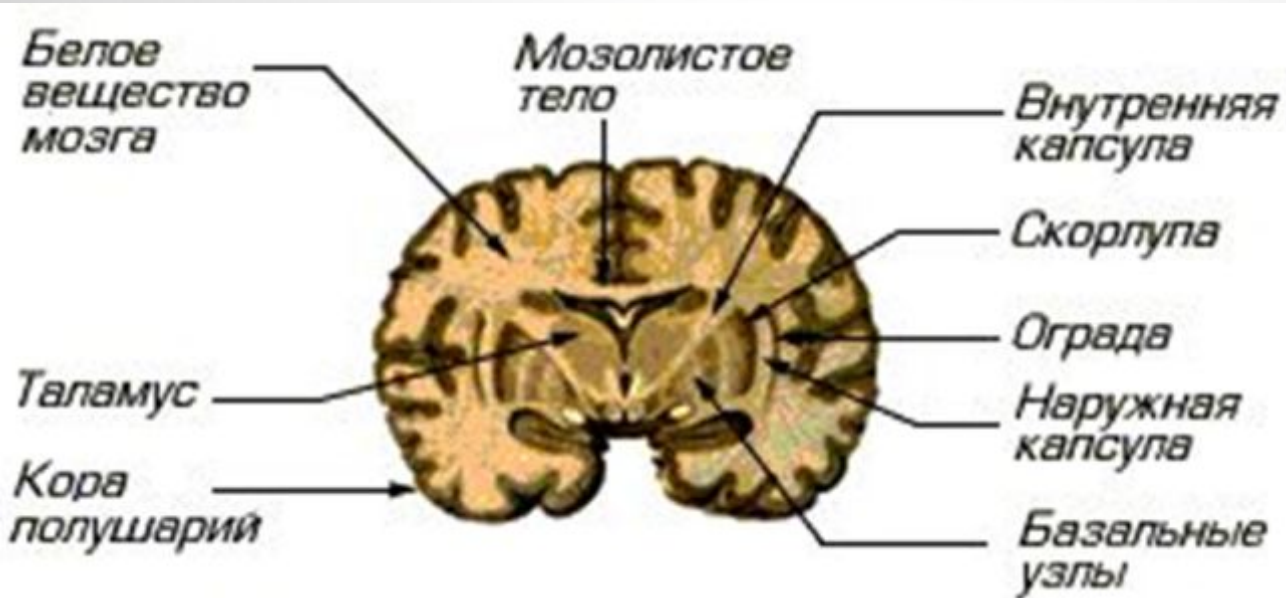
БОЛЬШИЕ ПОЛУШАРИЯ ГОЛОВНОГО МОЗГА

Самая большая часть мозга, составляющая у взрослых примерно 70% его веса. В норме полушария симметричны. Они соединены между собой массивным пучком аксонов (мозолистым телом), обеспечивающим обмен информацией.

Каждое полушарие состоит из четырех долей: лобной, теменной, височной и затылочной. Доли мозговых полушарий отделяются одна от другой глубокими бороздами.



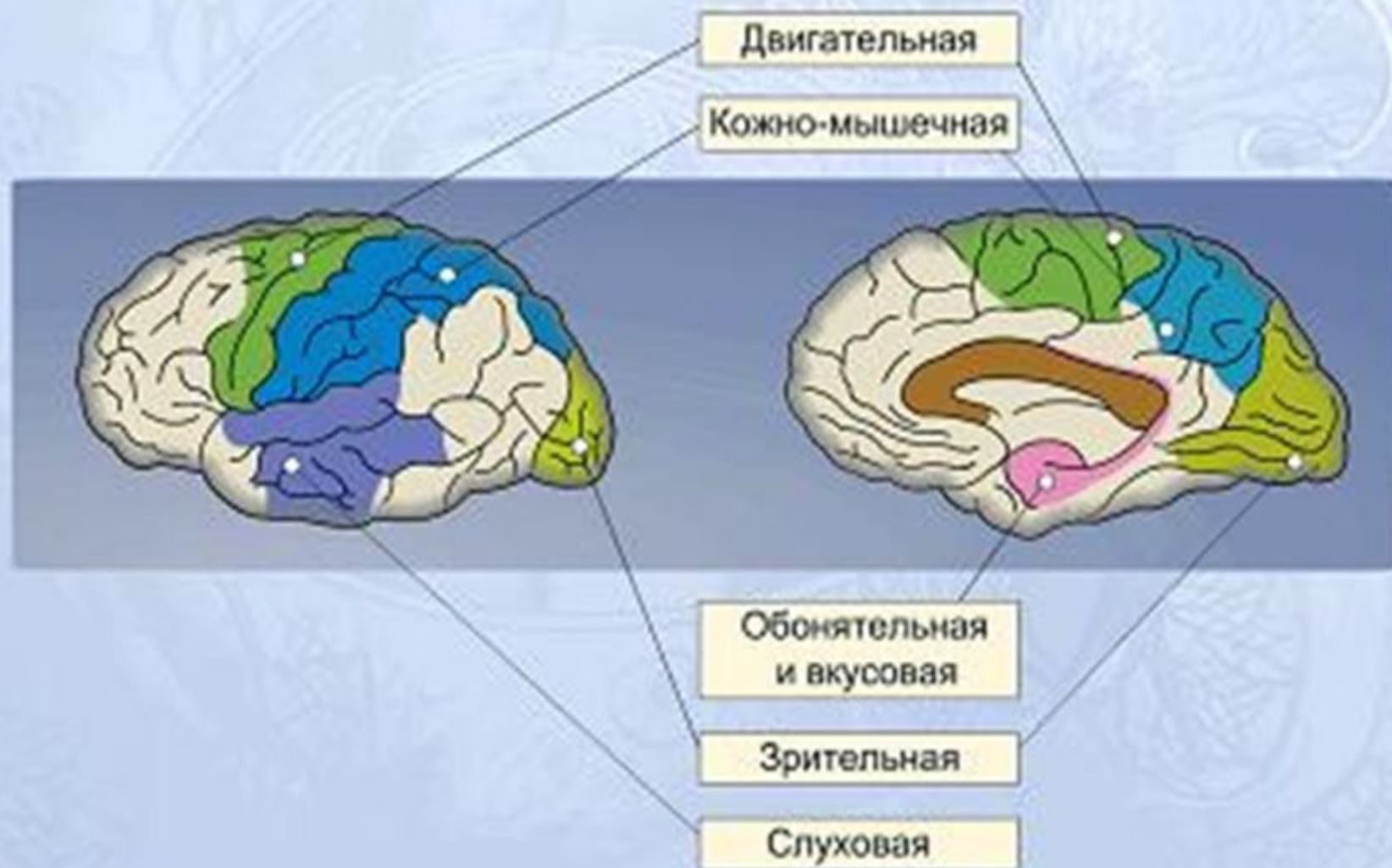
КОРА БОЛЬШИХ ПОЛУШАРИЙ



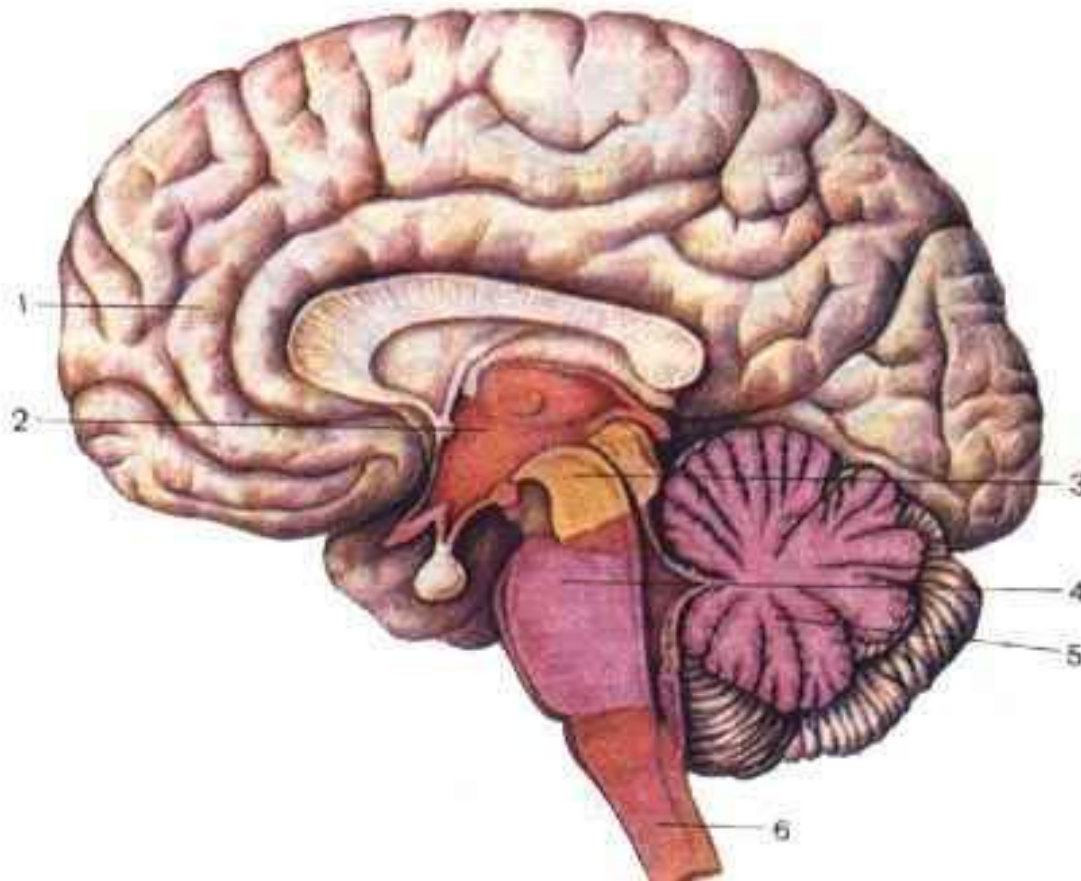
Кора головного мозга играет очень важную роль в осуществлении высшей нервной (психической) деятельности.

У человека кора составляет в среднем 44% от объёма всего полушария в целом. Площадь поверхности коры одного полушария у взрослого человека в среднем равна 220 000 мм². На поверхностные части приходится 1/3, на залегающие в глубине между извилинами — 2/3 всей площади коры.

Большие полушария и зоны коры головного мозга

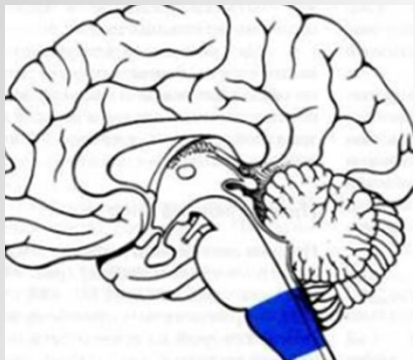


ПОДПИШИТЕ ОТДЕЛЫ ГОЛОВНОГО МОЗГА

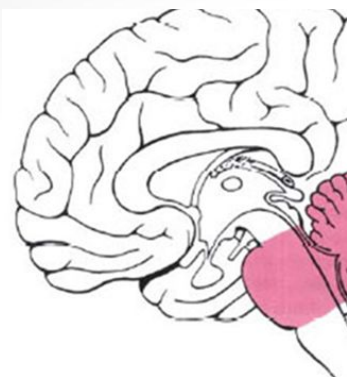


- 1 – конечный мозг
- 2 – промежуточный мозг
- 3 – средний мозг
- 4 – мост
- 5 – мозжечок
- 6 – продолговатый мозг

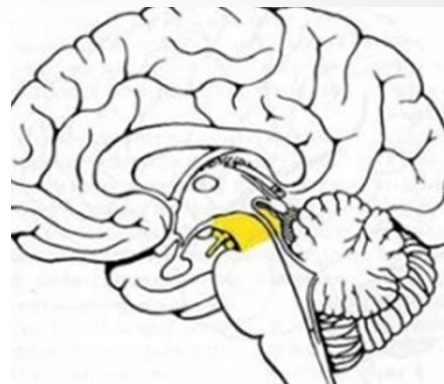
ПОВТОРИ И ЗАПОМНИ.



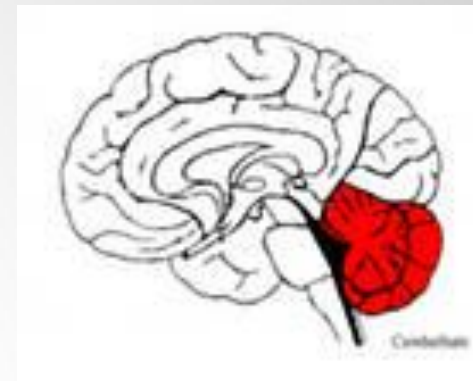
Продолговатый мозг



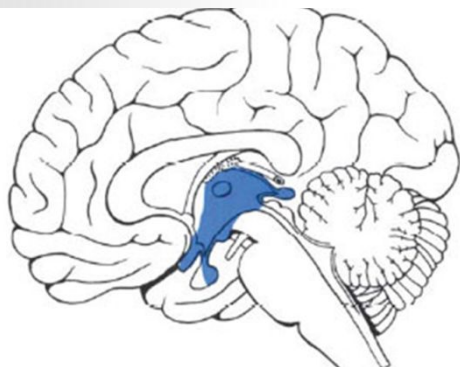
Мост



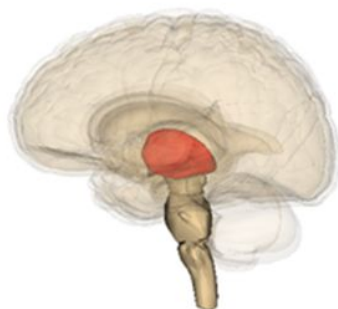Средний мозг



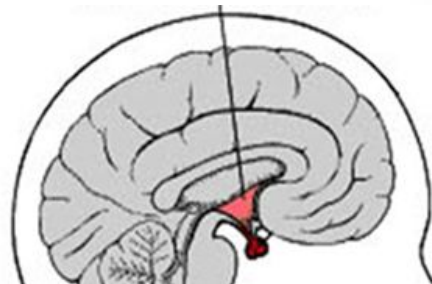мозжечок



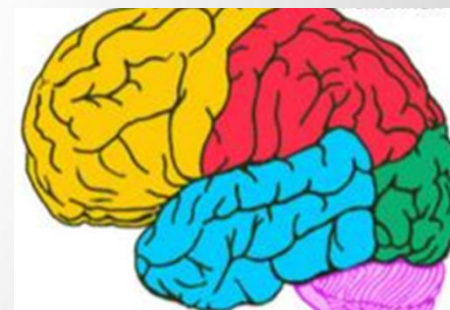
Промежуточный мозг



Таламус

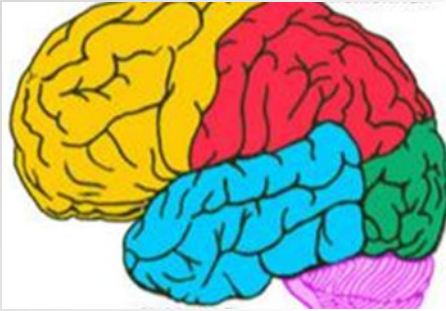

Гипоталамус

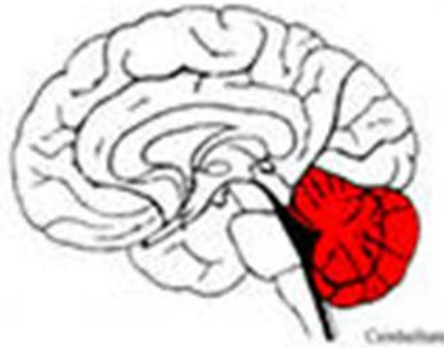

Большие полушария мозга

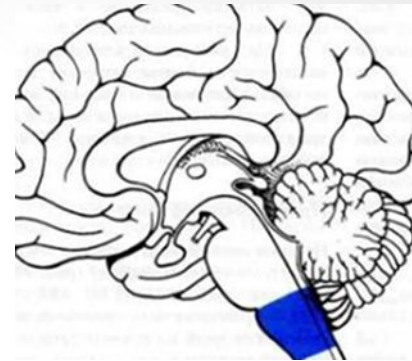
ОПРЕДЕЛИТЕ ОШИБКИ



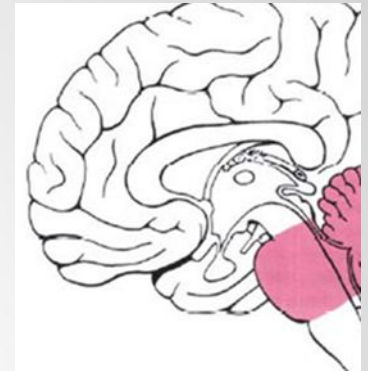
1. Гипоталамус



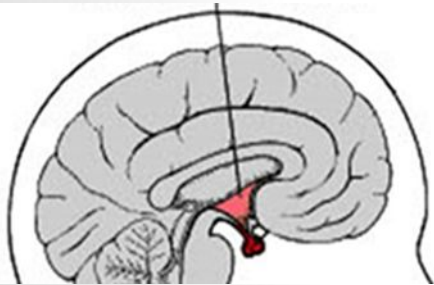
2. Мост



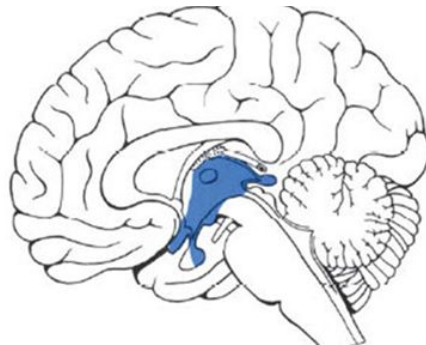
3. Промежуточный мозг



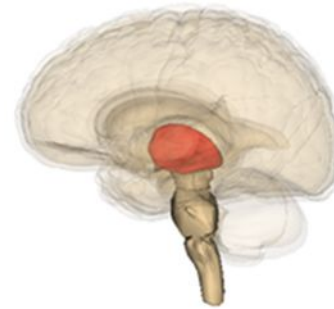4. Таламус



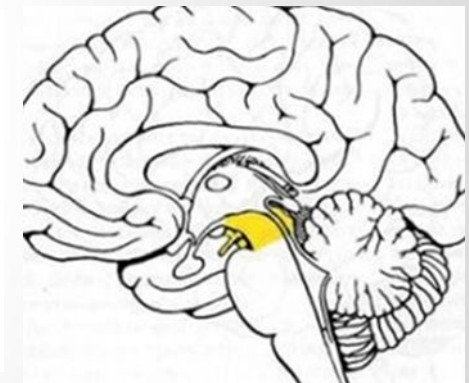
5. Продолговатый мозг



6. Средний мозг



7. Большие полушария



8. Мозжечок

1 – Большие полушария

2 - Мозжечок

3 - Продолговатый мозг

4 – Мост

5 – Гипоталамус

6 -Промежуточный мозг

7 – Таламус

8 – Средний мозг