



■ Опухоли



избыточное, некоординированное с организмом, патологическое разрастание тканей, продолжающееся после действия вызвавших его причин.



Частота





■ Классификация по Смирнову (1951 г.), в основе - дизэмбриогенетический принцип.



По локализации опухоли

классифицируют:





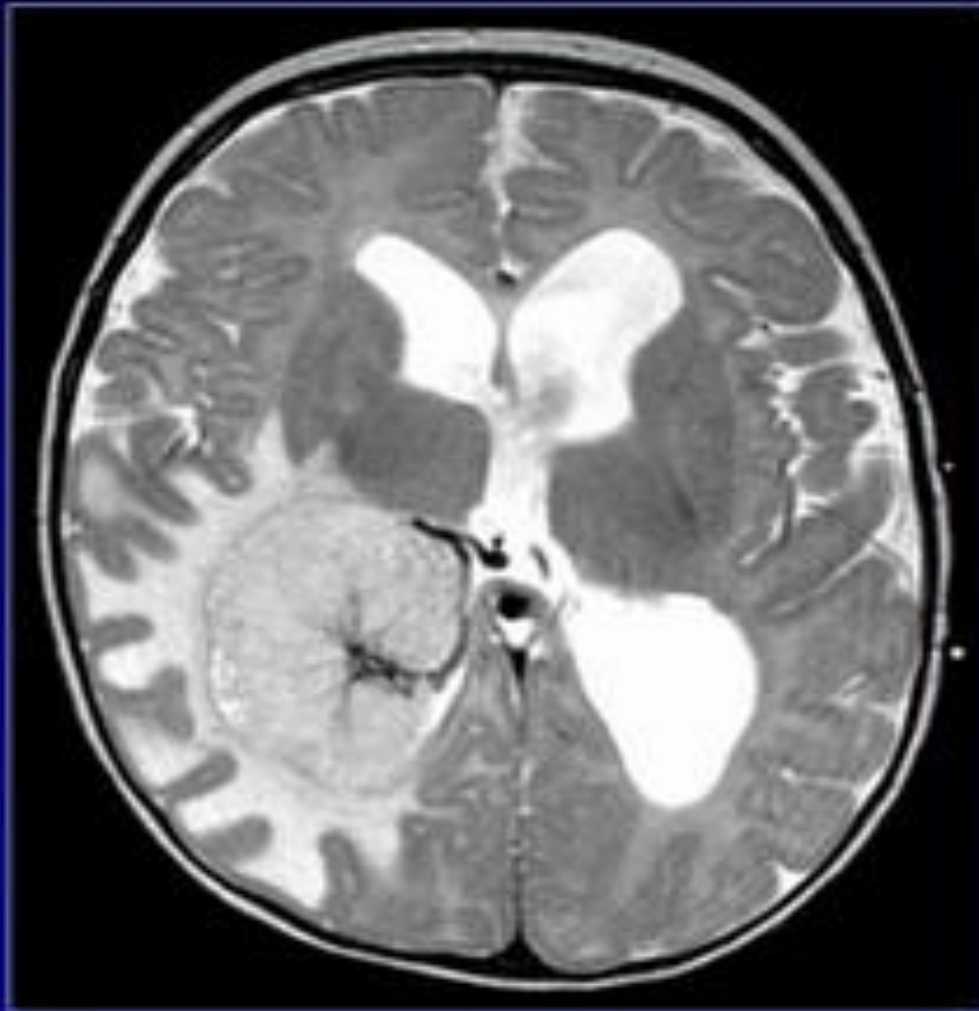По характеру роста (выделяют нейрохирургически):




Особенности развития опухолей головного мозга у детей

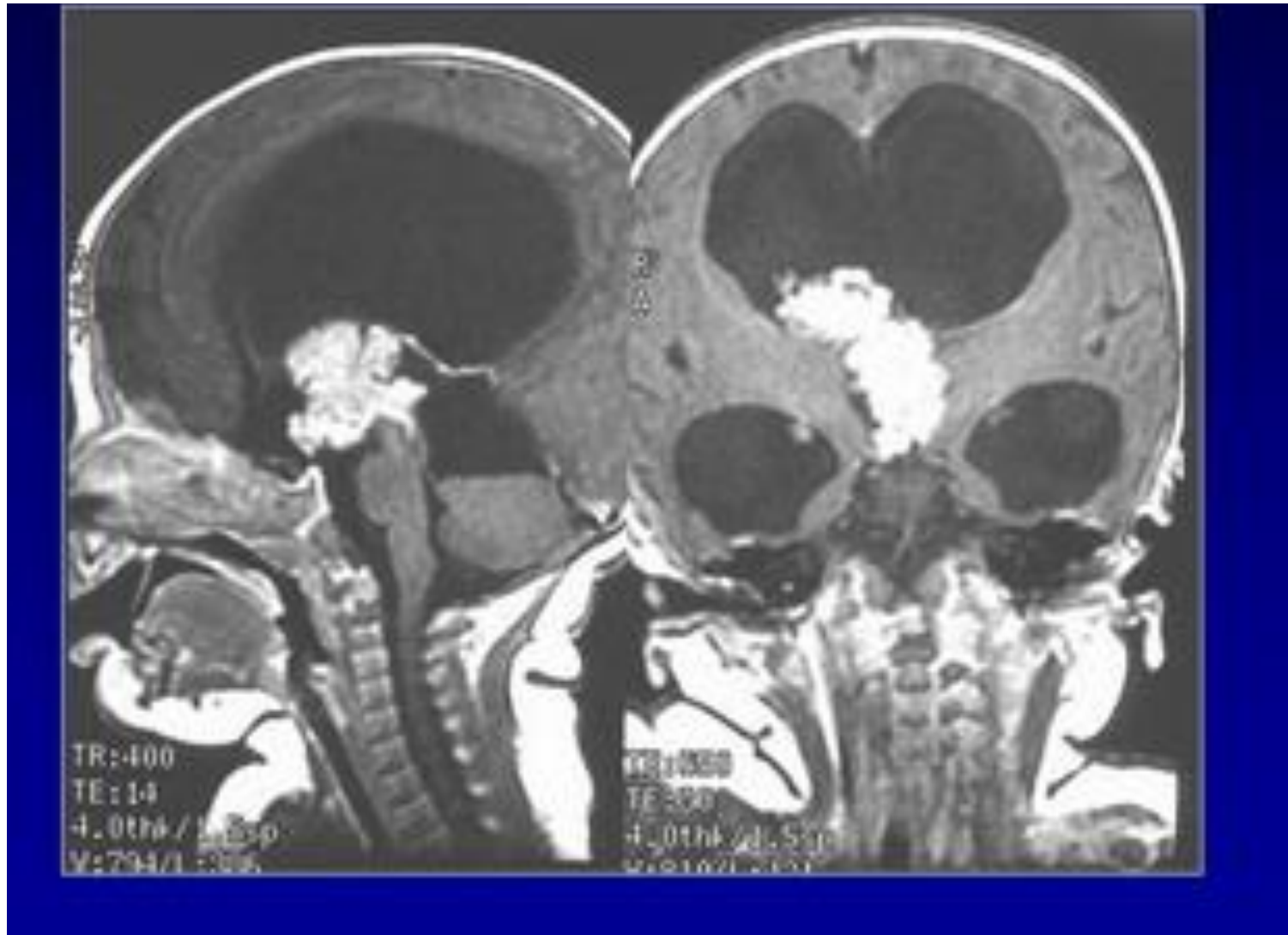


Опухоль новорожденного



- 
- Склонность к возникновению новообразовательных процессов по средней линии, по ходу расположения желудочковой системы, в сочетании с высокой гидрофильностью и гидролабильностью мозговой ткани является причиной развития у детей гидроцефалии при опухолях любой локализации.

Опухоль новорожденного





"болезни опухолей":



Классификация внутримозговых опухолей выделяет 6 классов:

1. Опухоли черепа
2. Опухоли оболочек
3. Опухоли черепно-мозговых нервов

Внутричерепные опухоли

Опухоли соединительной ткани

- Опухоли гипофиза и шишковидной железы

Врожденные опухоли



Краниофарингеома



Краниофарингеома

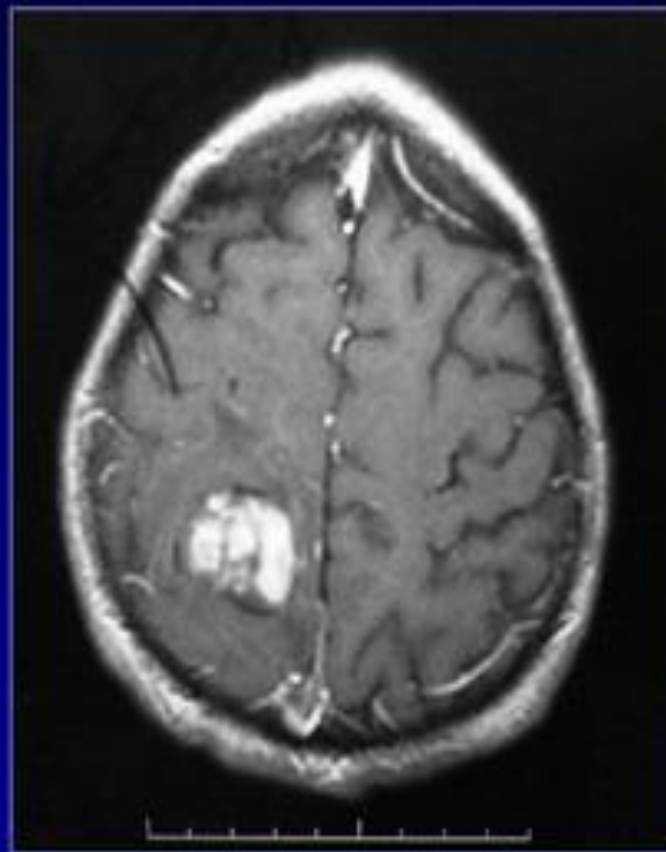


Вторичные метастатические опухоли

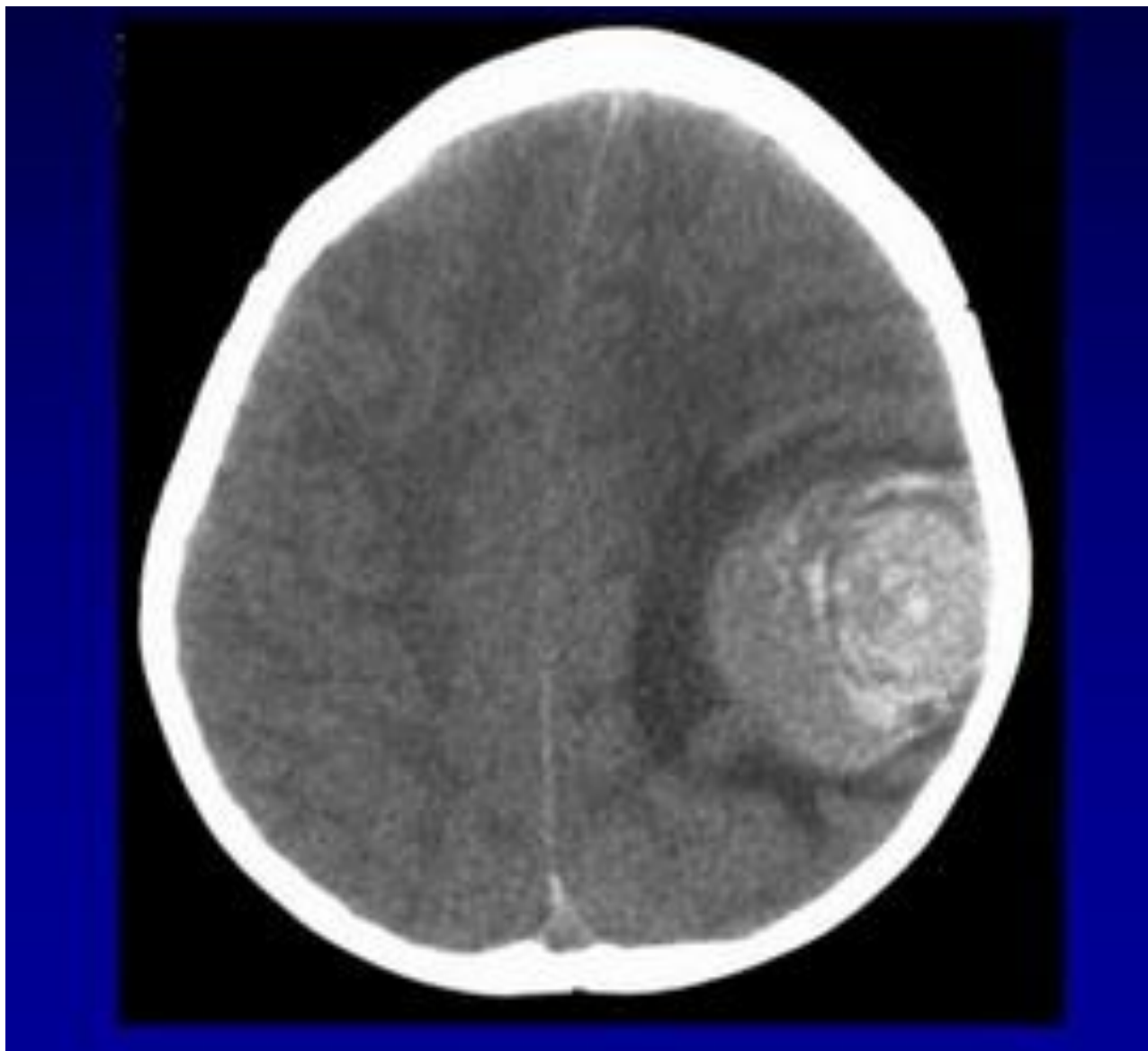


Вторичная (метастатическая опухоль)

- 23 year old male
- Rx ALL
- Achieved 2nd remission with BMT and CSI 6 yrs prior
- New seizures



Метастатическая опухоль ребенка



Метастатические опухоли взрослых наиболее часто происходят из:

1.

2.

3.



Первичные опухоли взрослых включают

1.

2.

3.

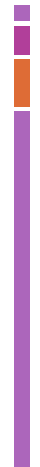В ЗАВИСИМОСТИ ОТ ПОЛА



1.

2.

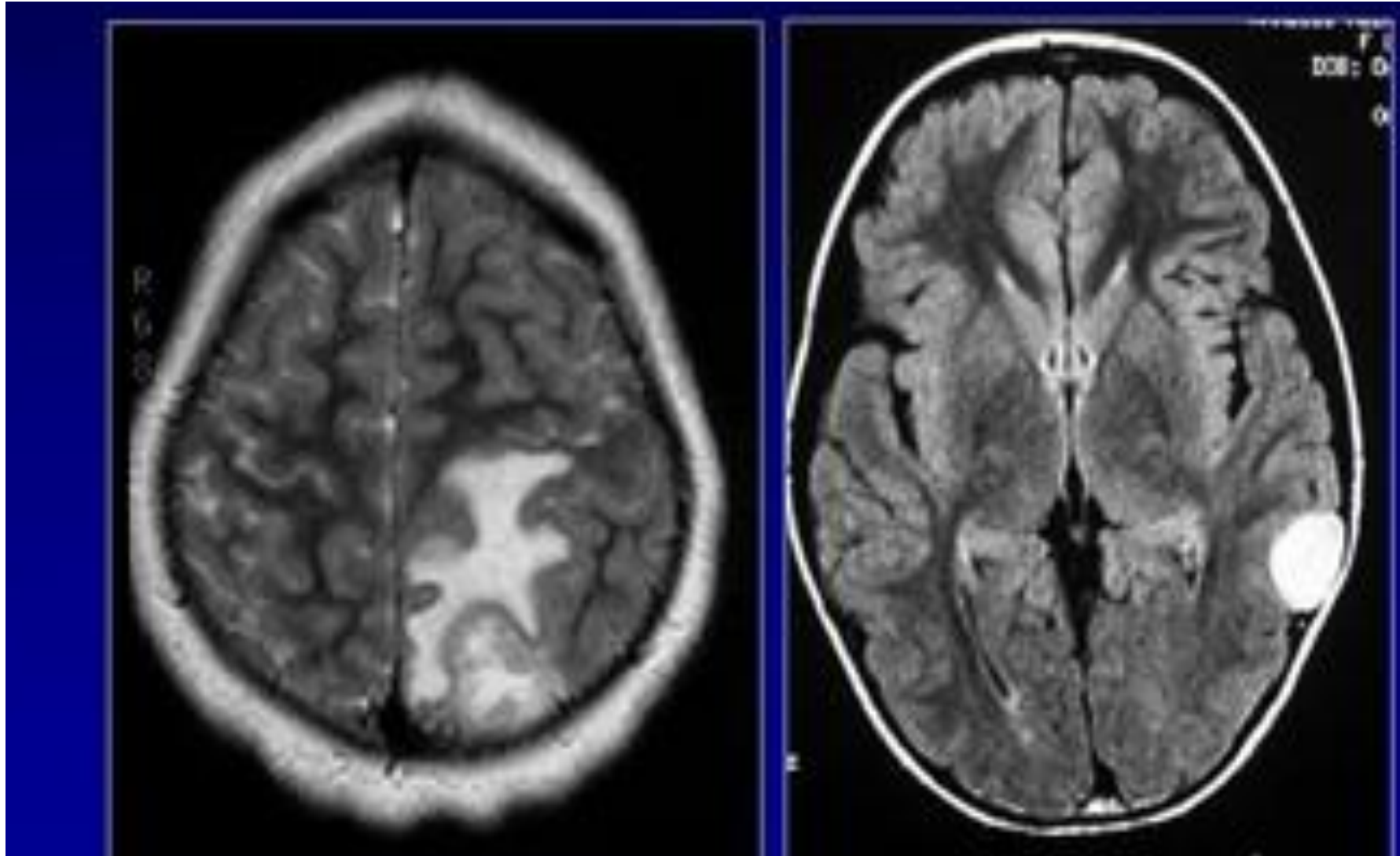
3.



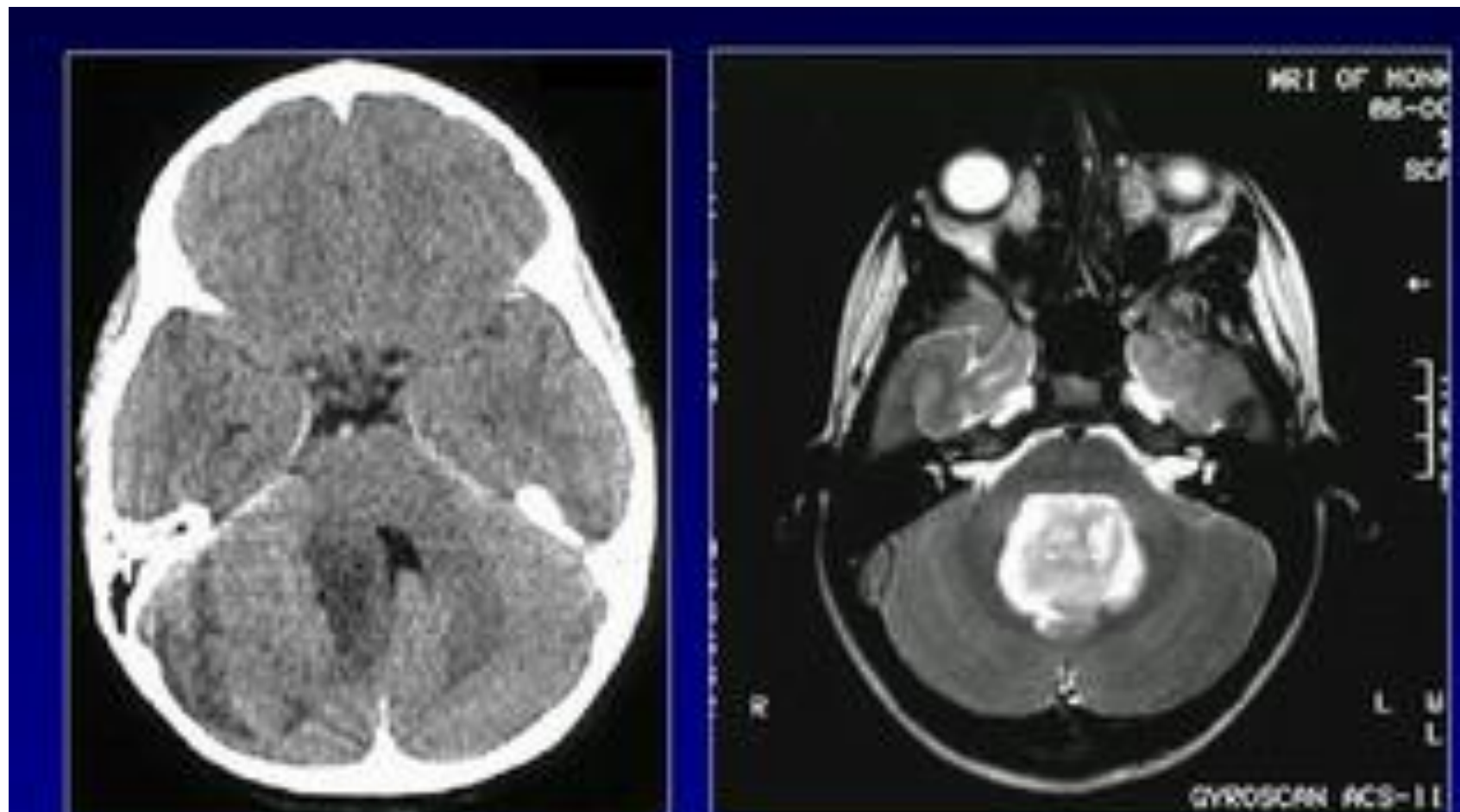
Частота различных типов внутримозговых опухолей



Супратенториальная глиома



Медуллобластома



Эпендимома

10% of childhood brain tumors

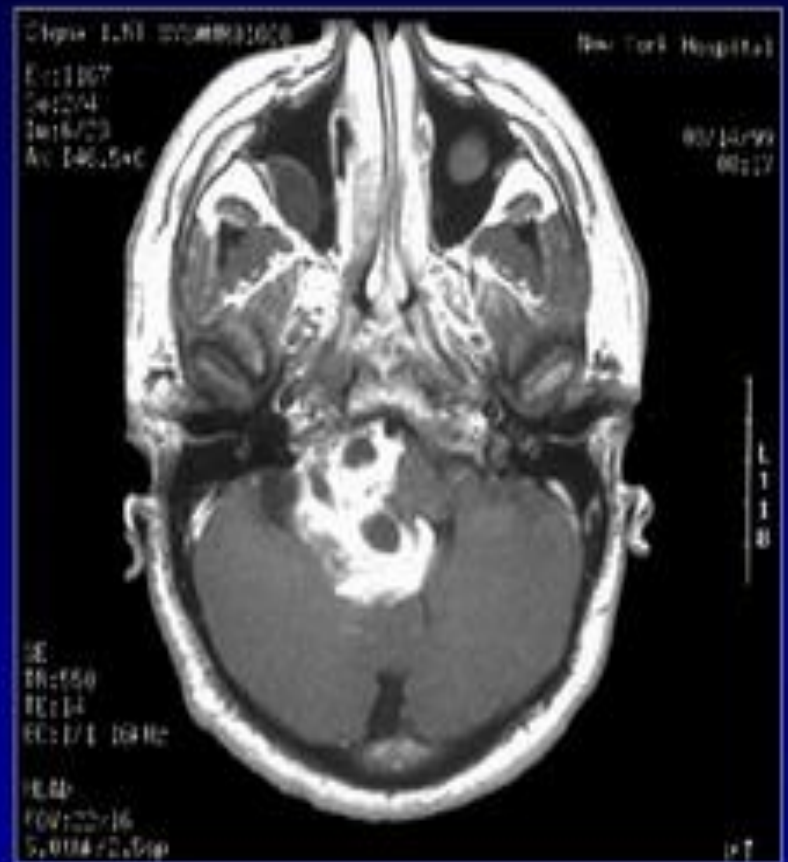Peak age 0-4 yrs

Male:female (1.4:1.0)

Radiology

- Hemorrhage > 10%
- Calcification 25-50%
- Conform to 4th ventricle

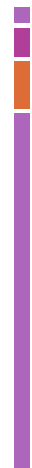NF2



Клиническая картина:



1.



Среди очаговых симптомов выделяют:





выпячиванием чешуи височной кости или теменного бугра на стороне опухоли.

"звук треснувшего горшка".



Таким образом, основными клинико-диагностическими критериями являются

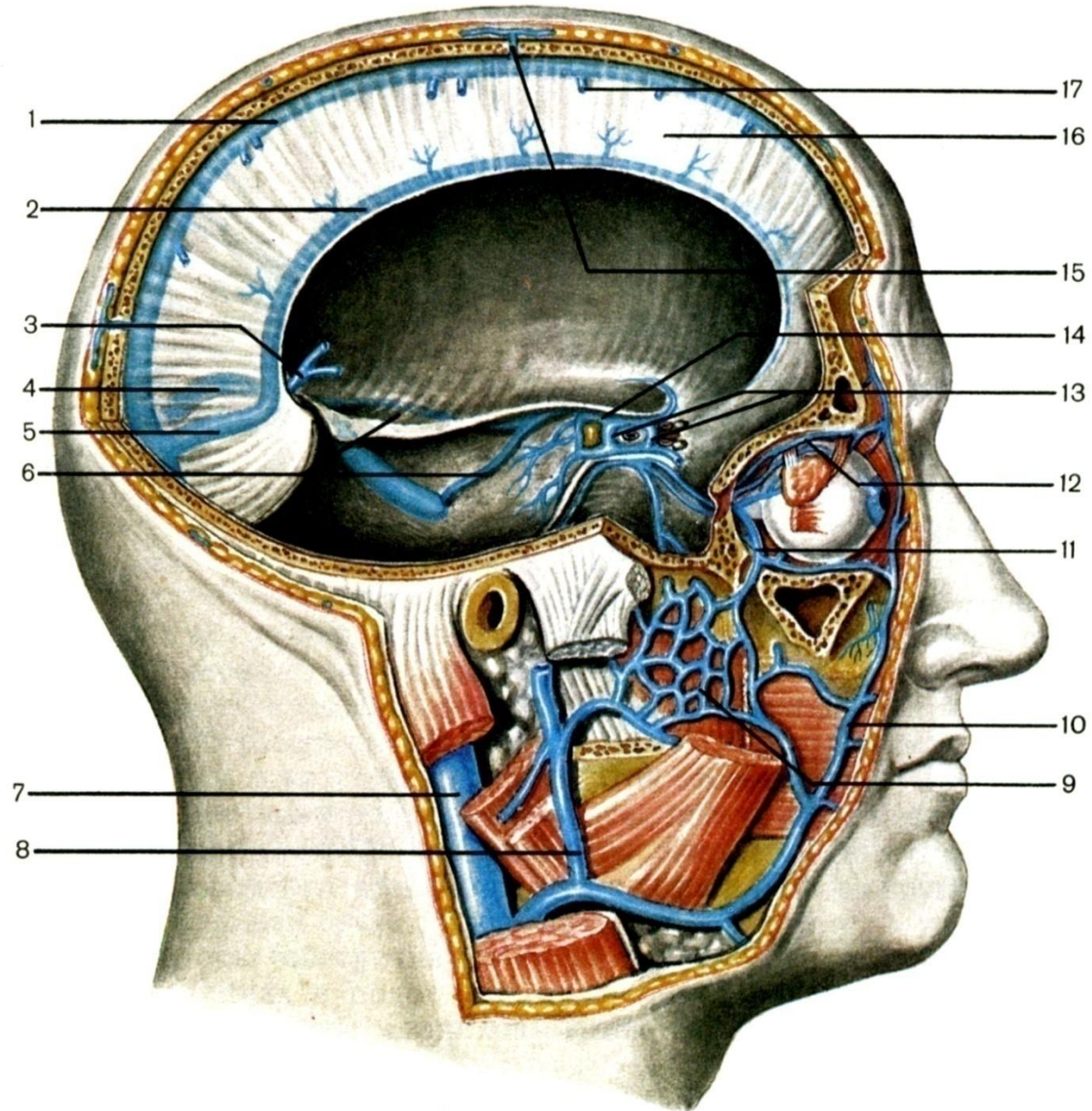


1.изменения на краниограммах

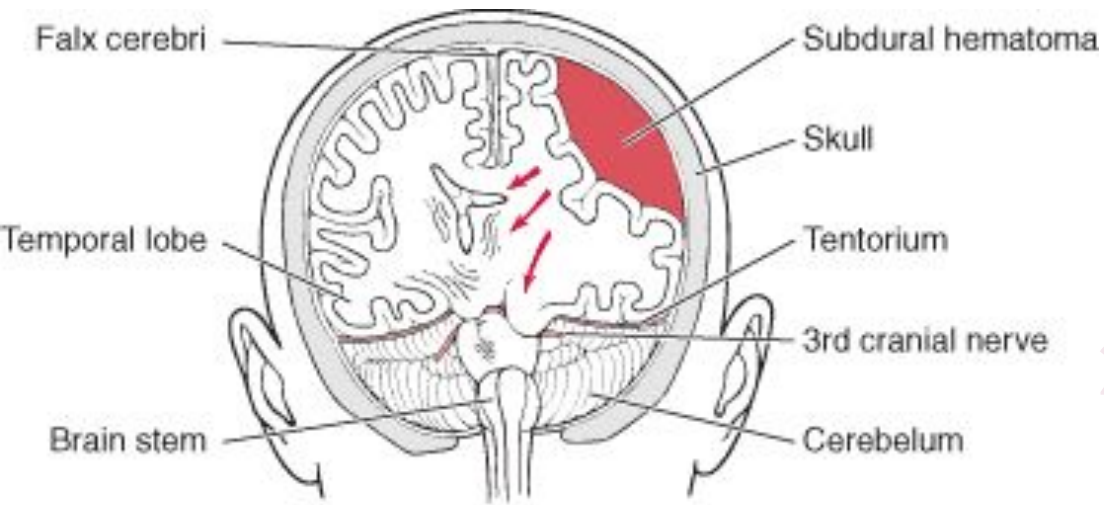
2.повышение ликворного давления

3.изменения цереброспинальной жидкости

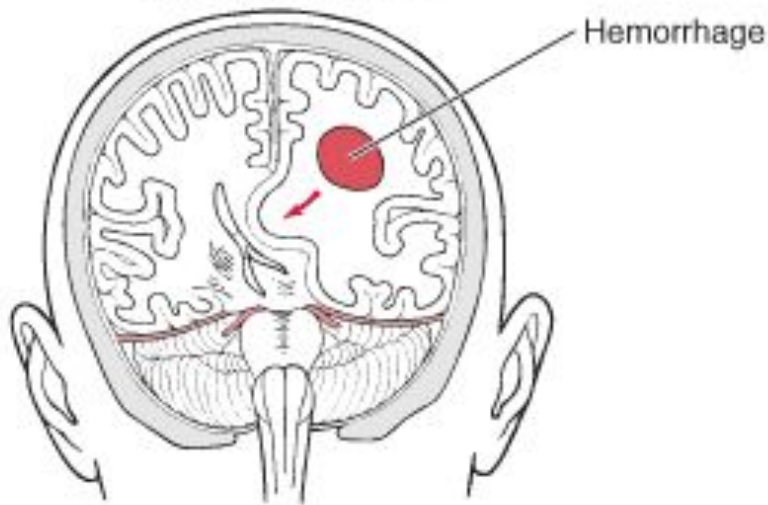
Дислокационные синдромы



Типы дислокационных синдромов



Tentorial Herniation



Subfalcine Herniation

А. Аксиальные:

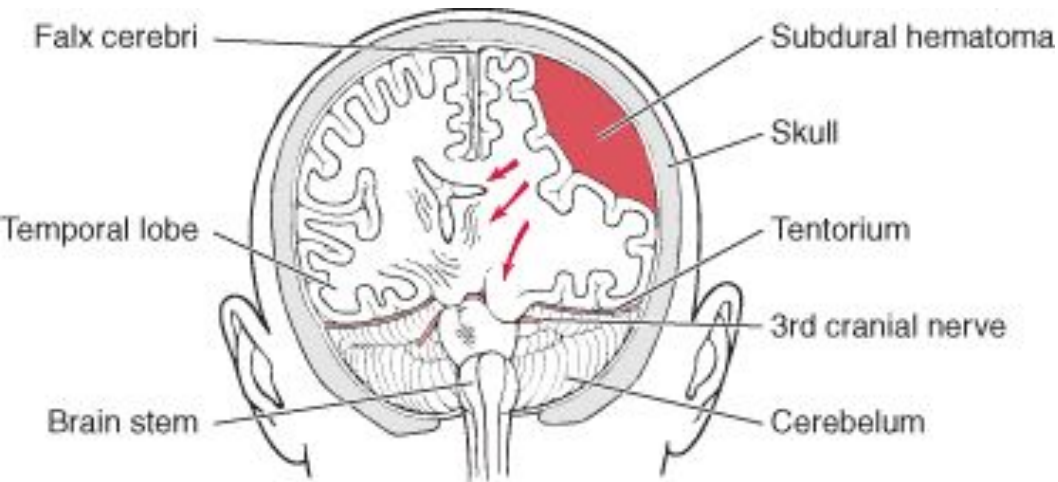
1.

2.

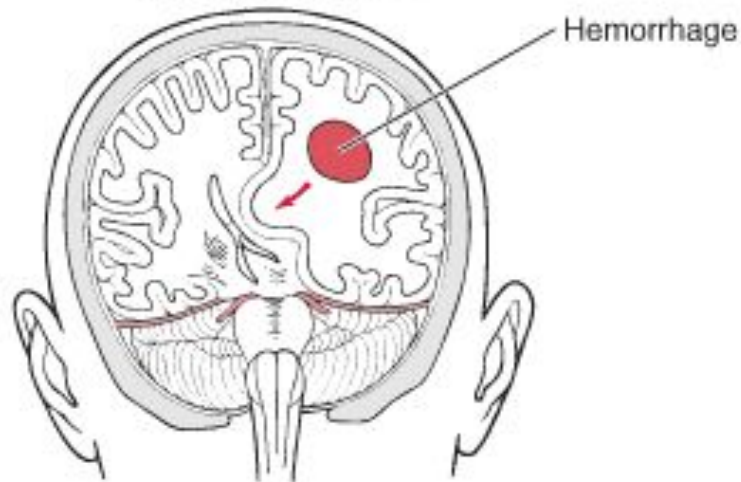
В. Боковые:

1.

Ложные местные симптомы, вызванные подъемом внутричерепного давления

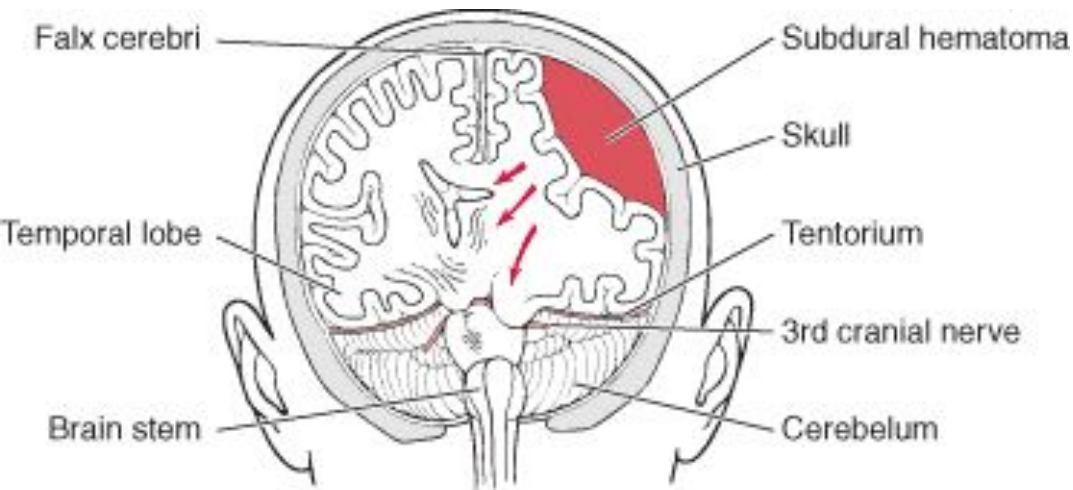


Tentorial Herniation

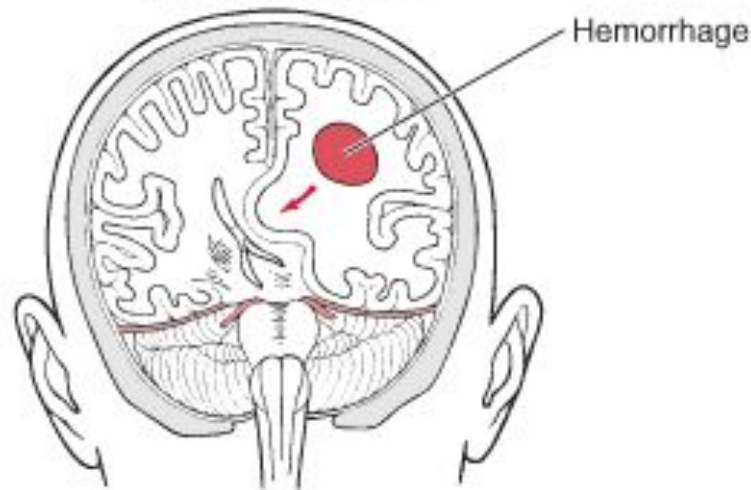


Subfalcine Herniation

Ложные местные симптомы, вызванные подъемом внутричерепного давления

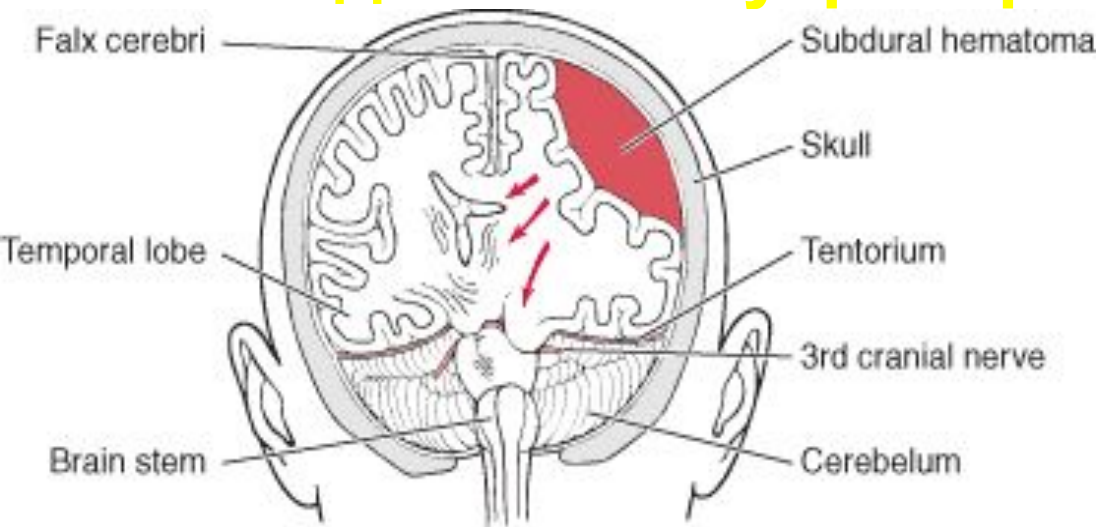

Tentorial Herniation

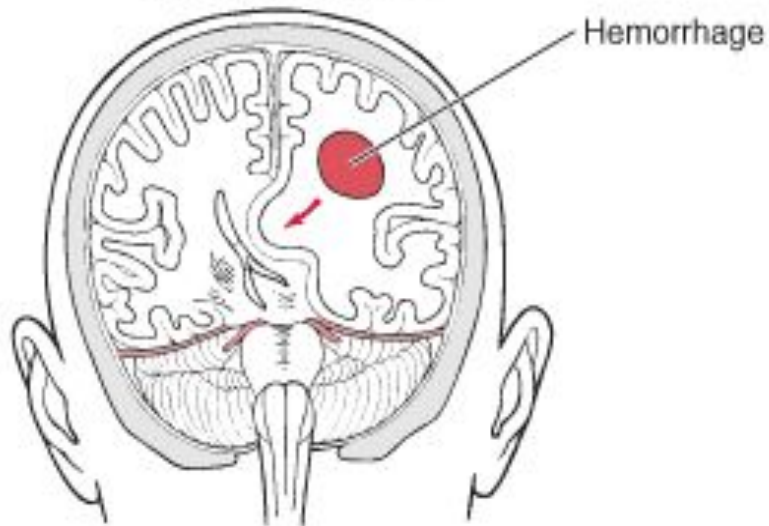


Subfalcine Herniation

Ложные местные симптомы, вызванные подъемом внутричерепного давления



Tentorial Herniation



Subfalcine Herniation

Принципы диагностики опухолей мозга

- 
- 1.
 - 2.
 3. **Параклинические исследования:**

a)

b)

c)

Принципы лечения опухолей мозга

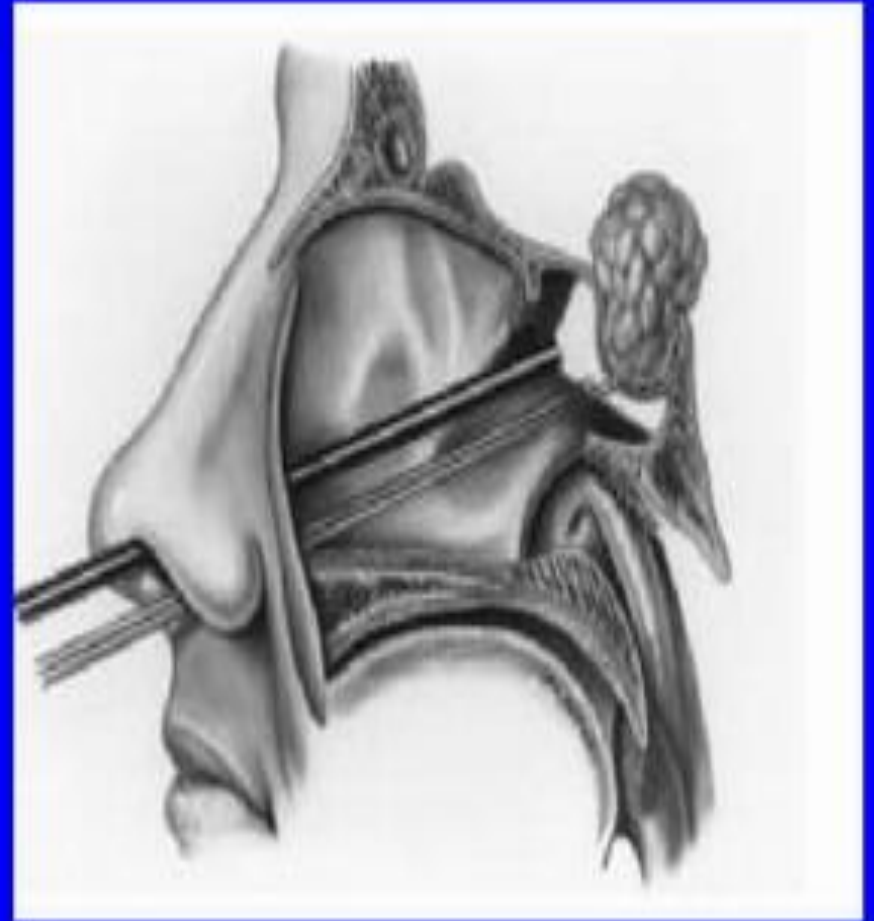
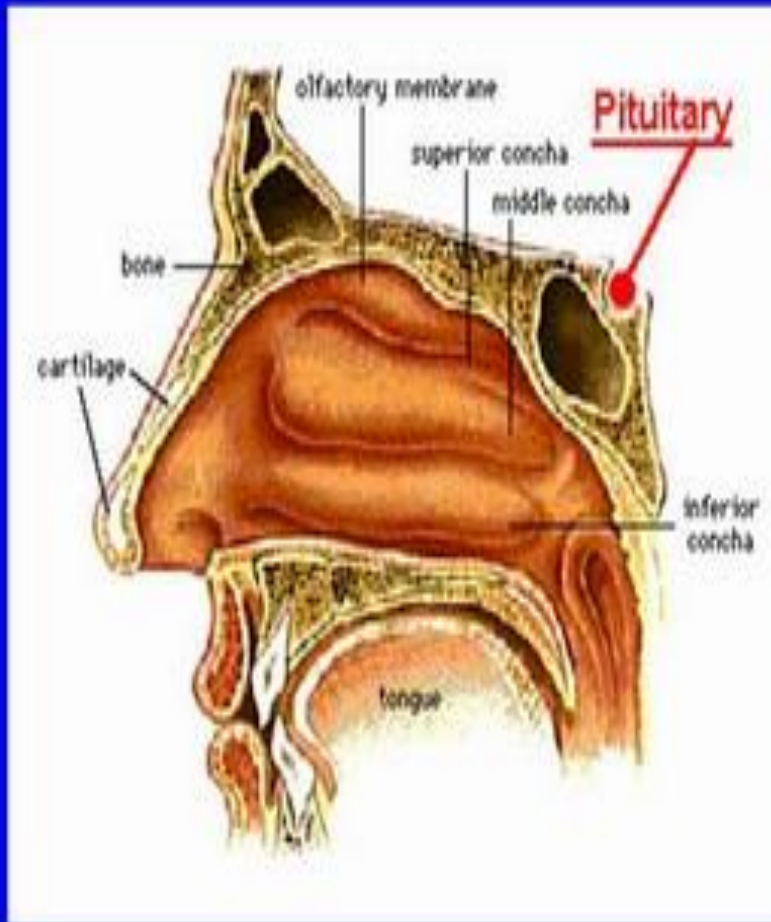
|| a)

b)

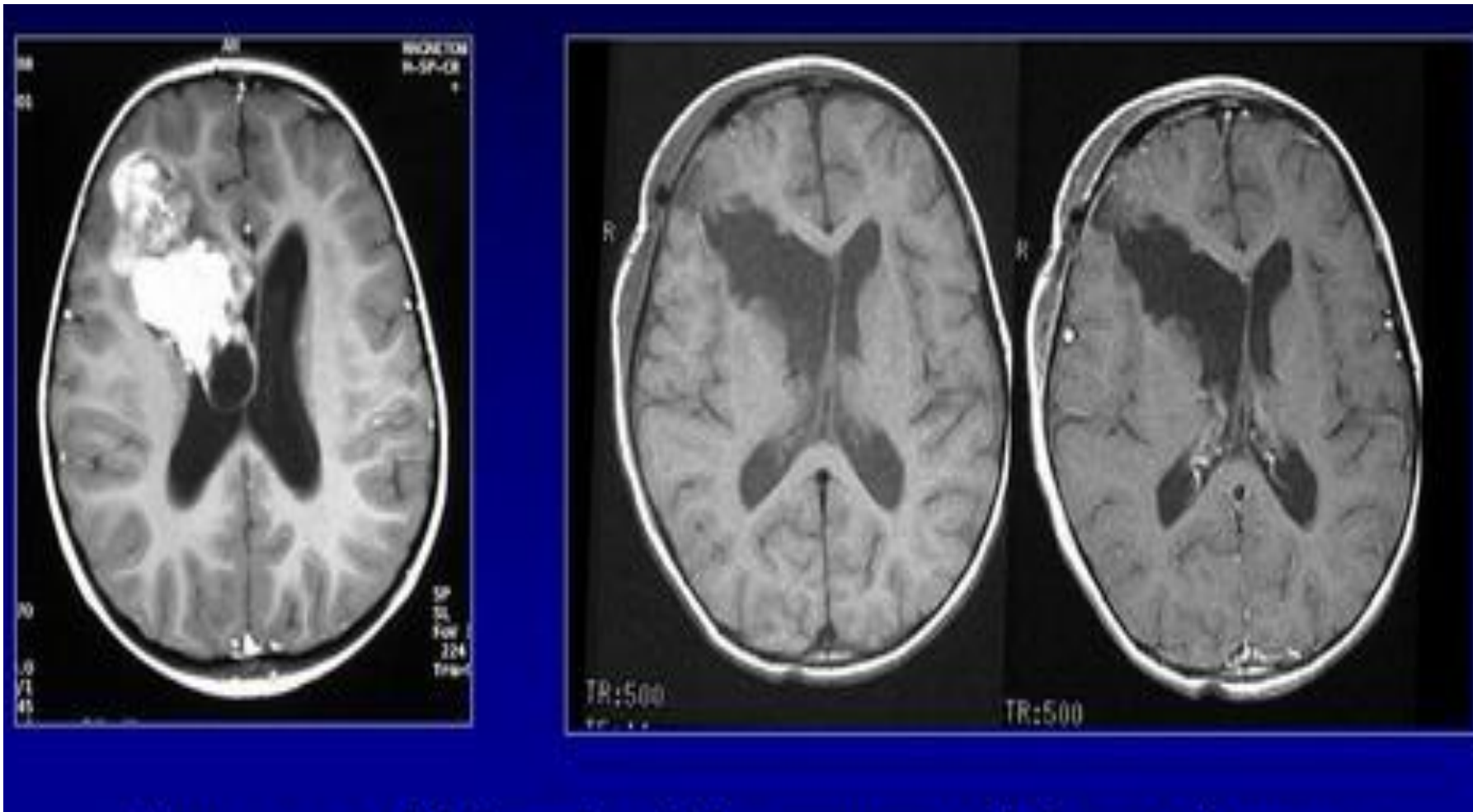
c)

|| d)

Эндоскопическая анатомия



Пример резекции супратенториальной эпендимомы у 3-х летней девочки



Принципы лечения опухолей мозга

*(противосудорожная, осмодиуретики,
кортикостероиды)*

*(азатиоприн, имуран,
метатрексат, кармустин, ломустин)*

бромкриптин

2.5 - 7.5 mg/сутки per os,

В лечении противопоказаны:



1.

2.

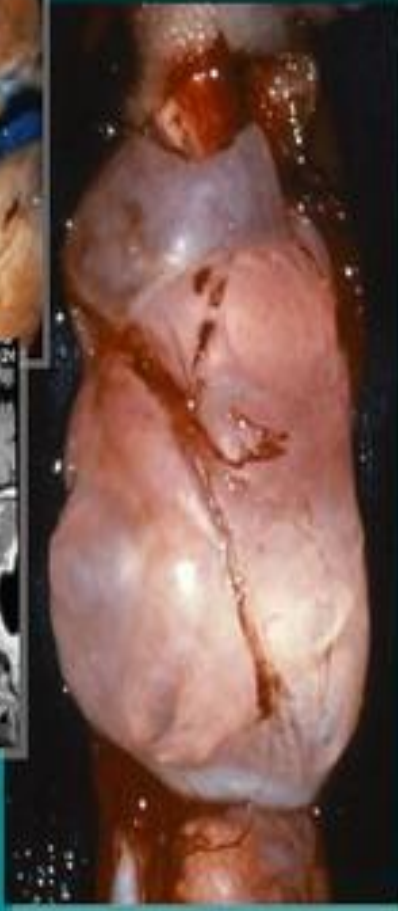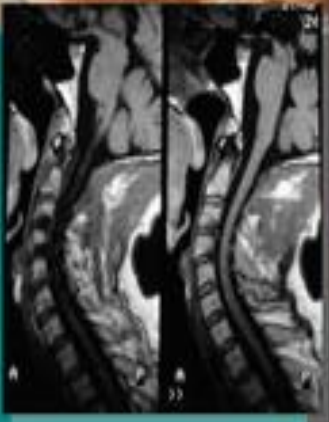
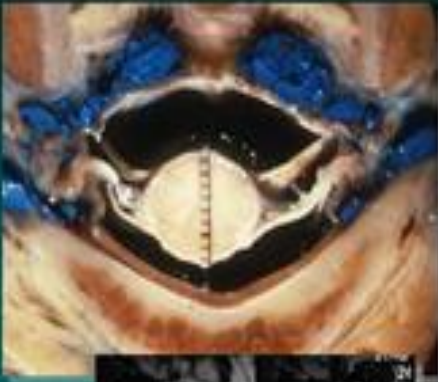3.

4.



Новообразования спинного мозга -

Spinal Tumors



Spinal Tumors



■

■

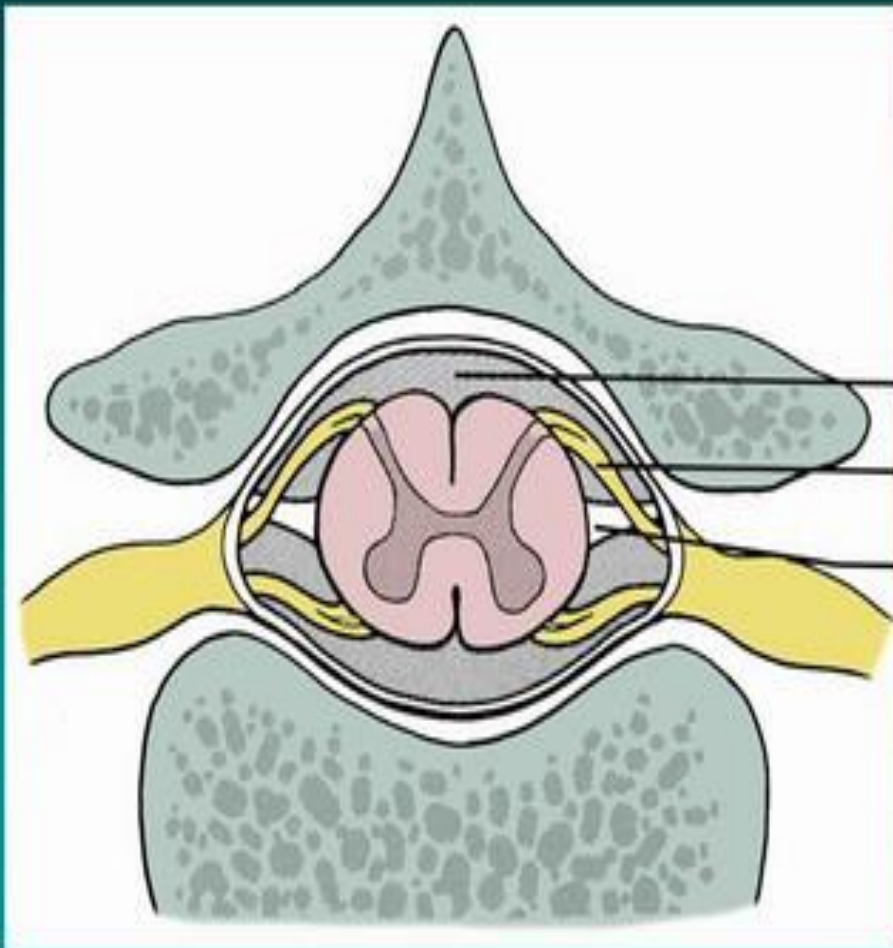
■

■

■

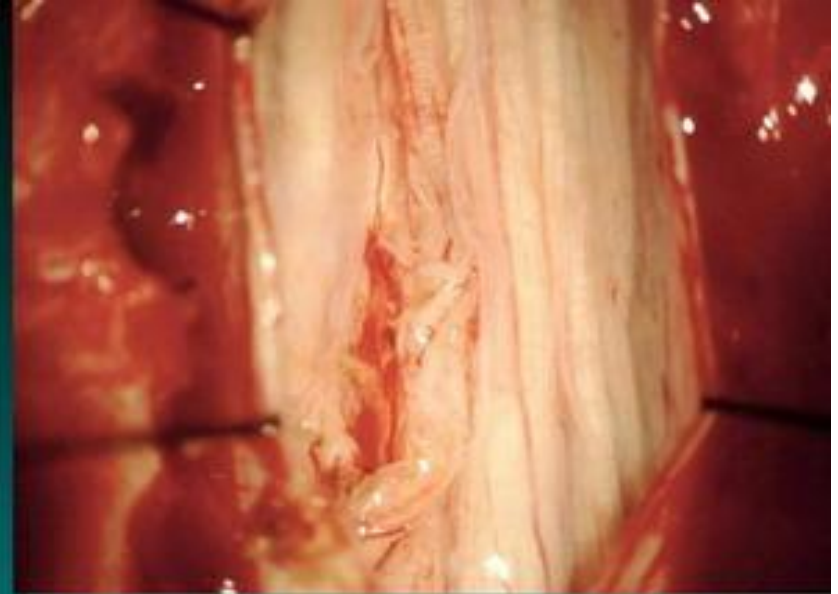
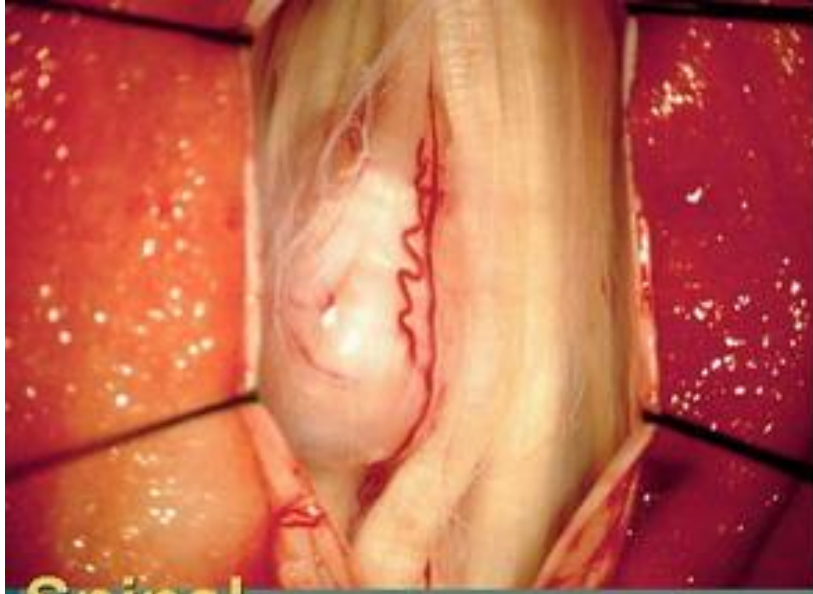
■

■ Локализация

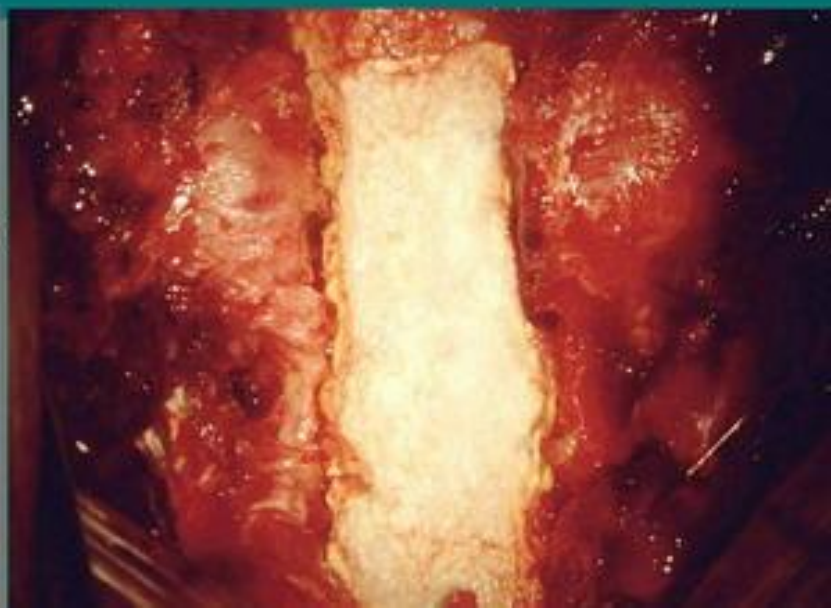
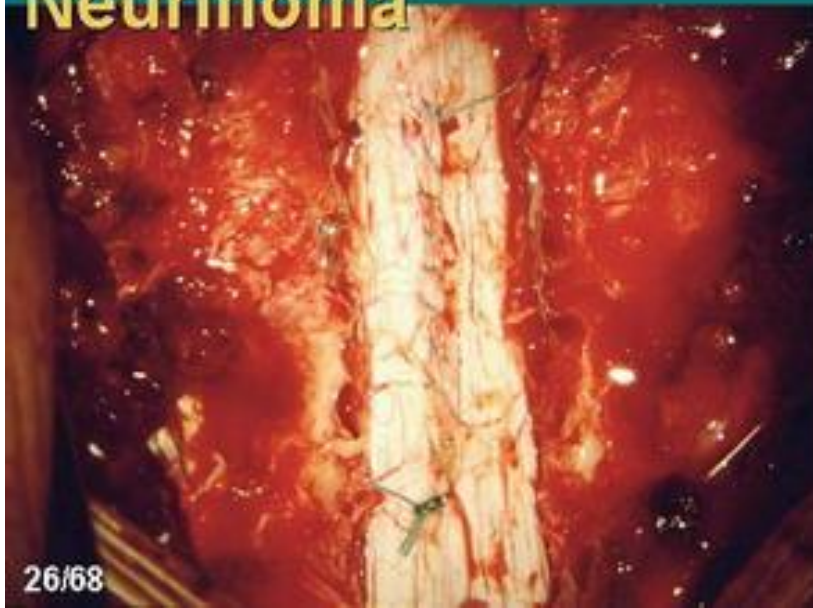
Dentate ligament
Nerve roots
Dura

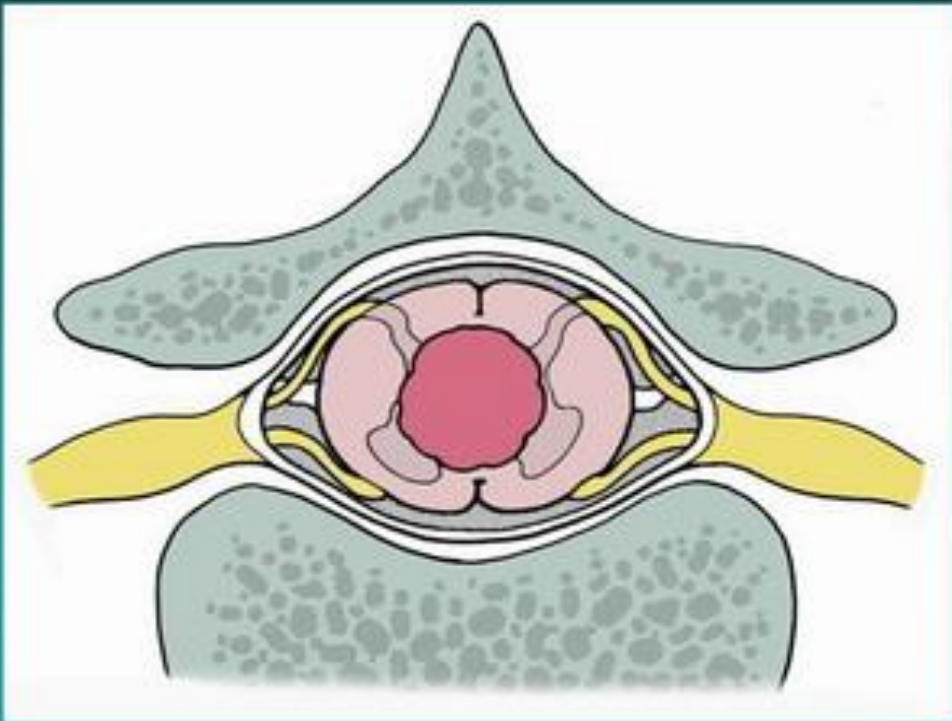
Спинальная невринома



Spinal
Neurinoma



Интрамедуллярные опухоли



➤ ~ 5%



Интрамедуллярные опухоли



-
-



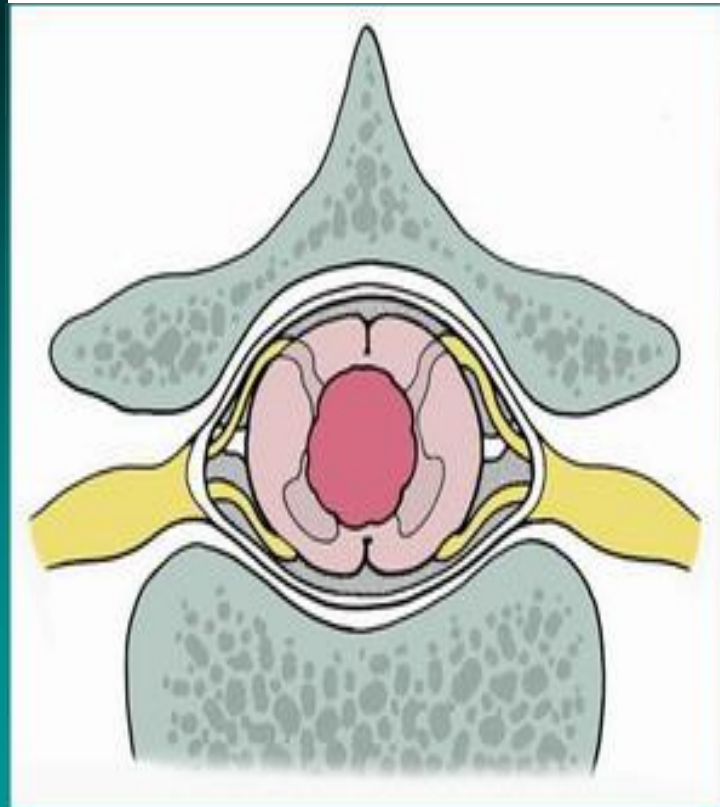
Интрамедуллярные опухоли



Интрамедуллярные опухоли



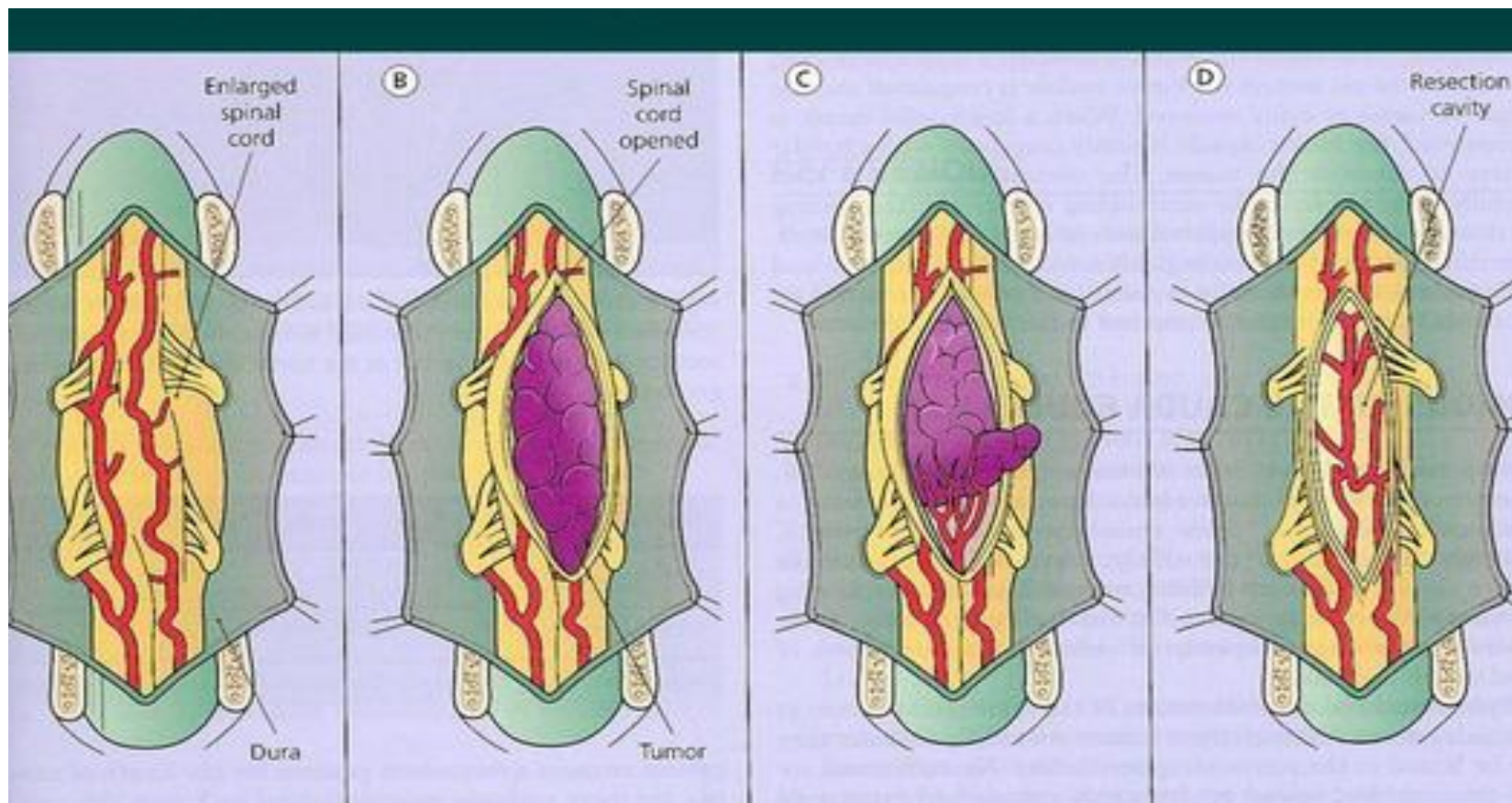
- Astrocytomas ~ 30%
- Ependymomas ~ 30%
- Miscellaneous ~ 30%
 - Glioblastomas
 - Dermoids
 - Epidermoids
 - Teratomas
 - Lipomas
 - Hemangioblastomas
 - Neuromas (extremely rare)
 - Lymphoma
 - Cholesteatoma
 - Metastases (~ 2% spin. Met.)



Интрамедуллярные опухоли

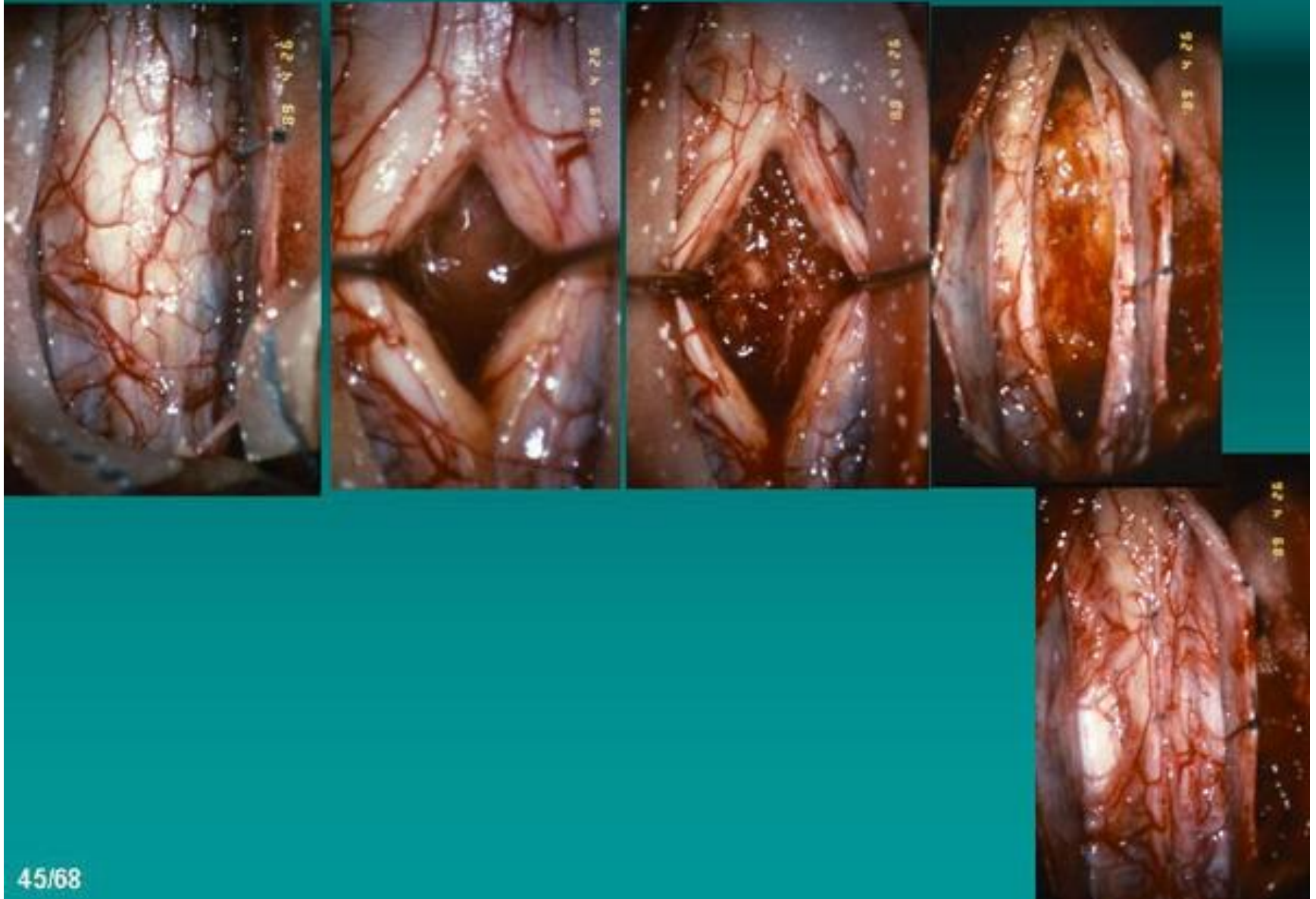


тения)



Интрамедуллярная эпендимома C2-C4

C1-c5 laminectomy; gross total resection

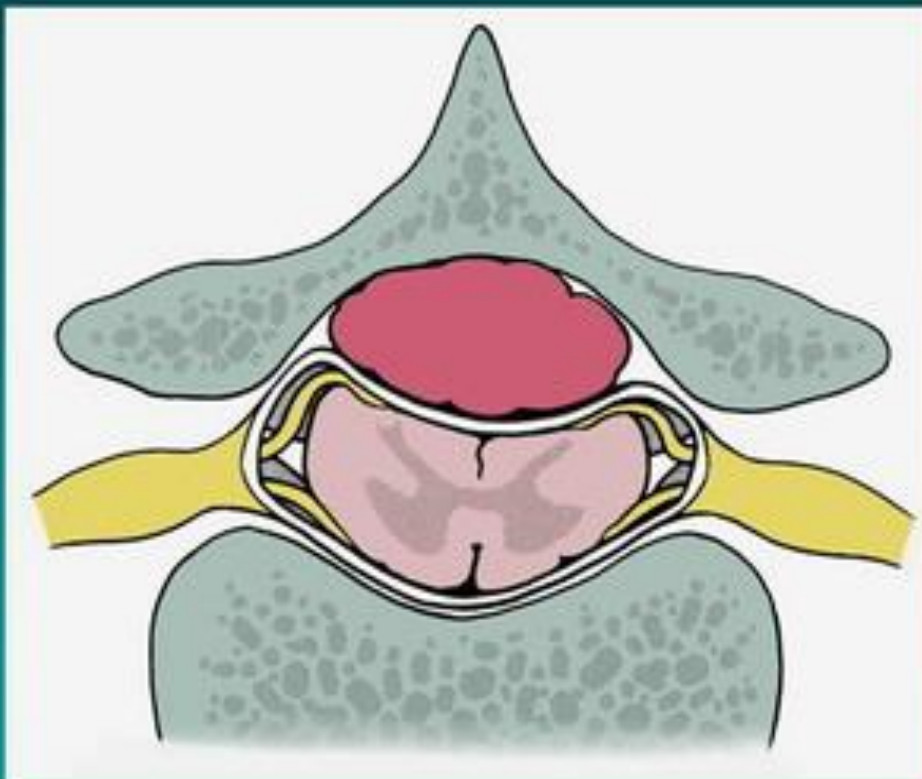


Экстрamedулярные опухоли



ого

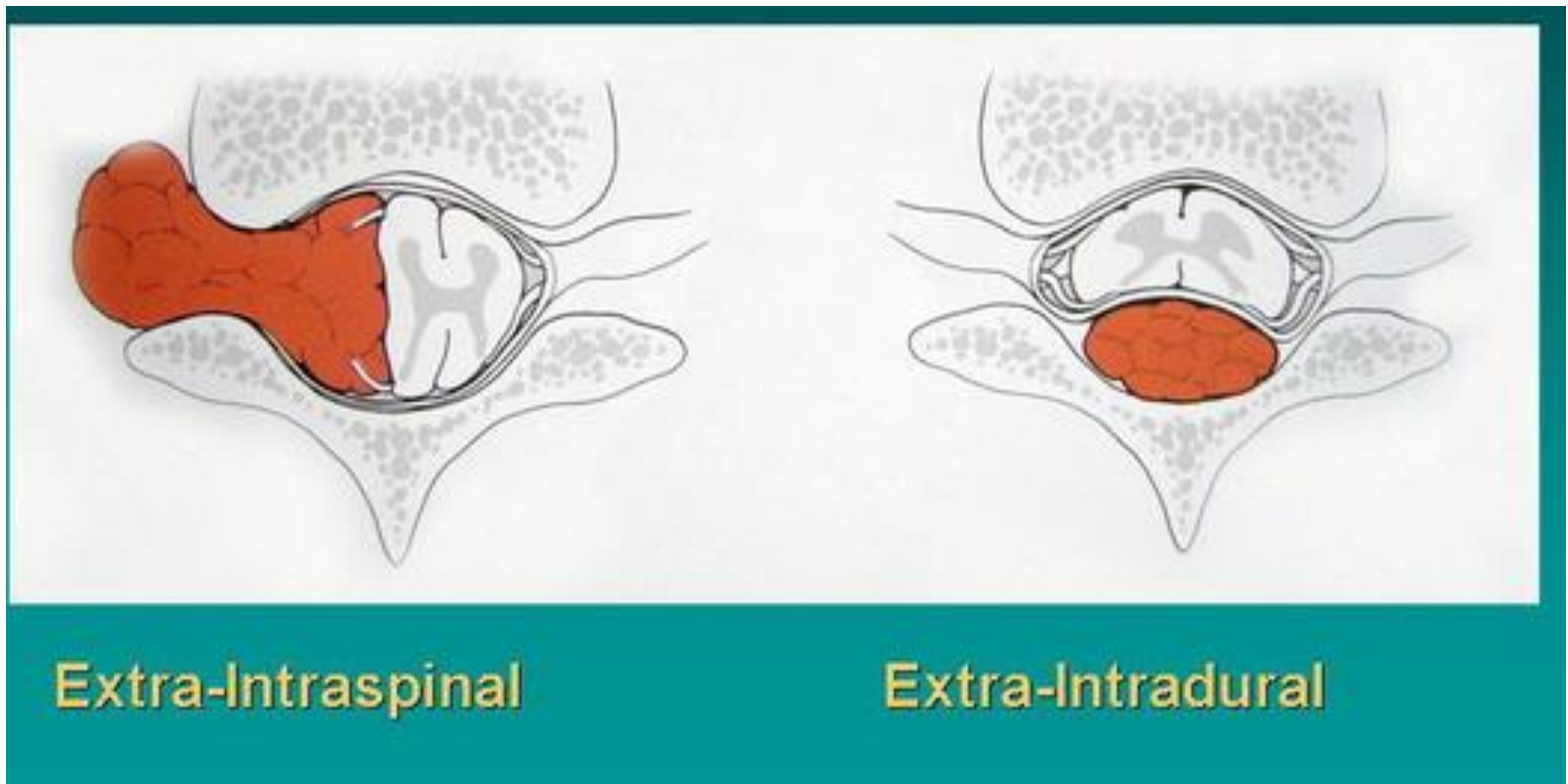
■



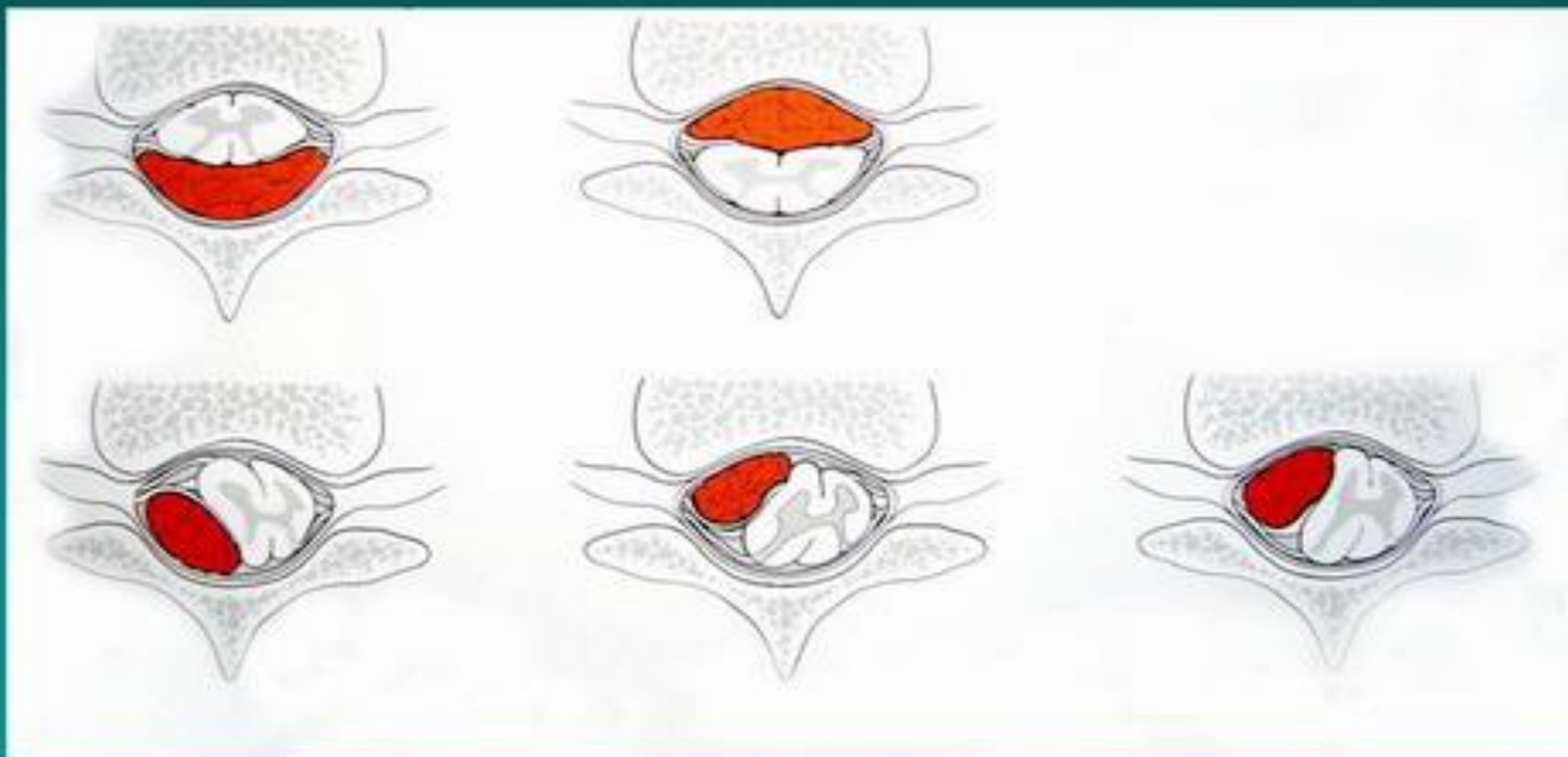
➤ ~ 55%



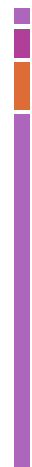Экстрamedулярные опухоли



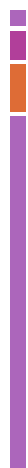Экстрамедуллярные опухоли



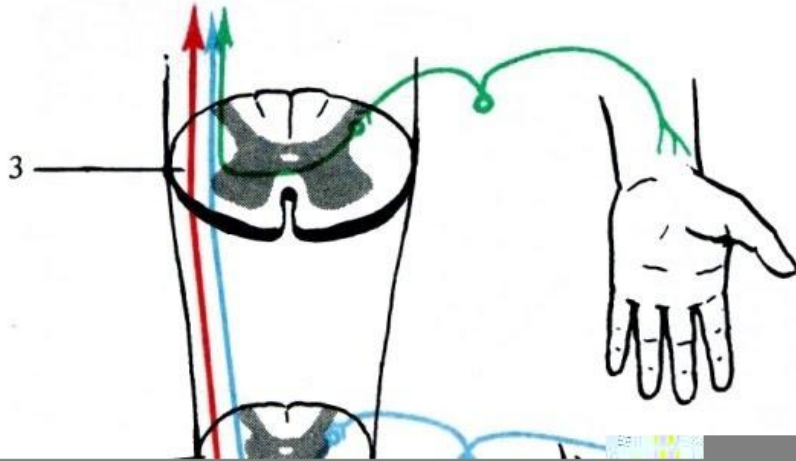
Экстрамедуллярные опухоли




Экстрамедуллярные опухоли




Экстрamedулярные опухоли (1)



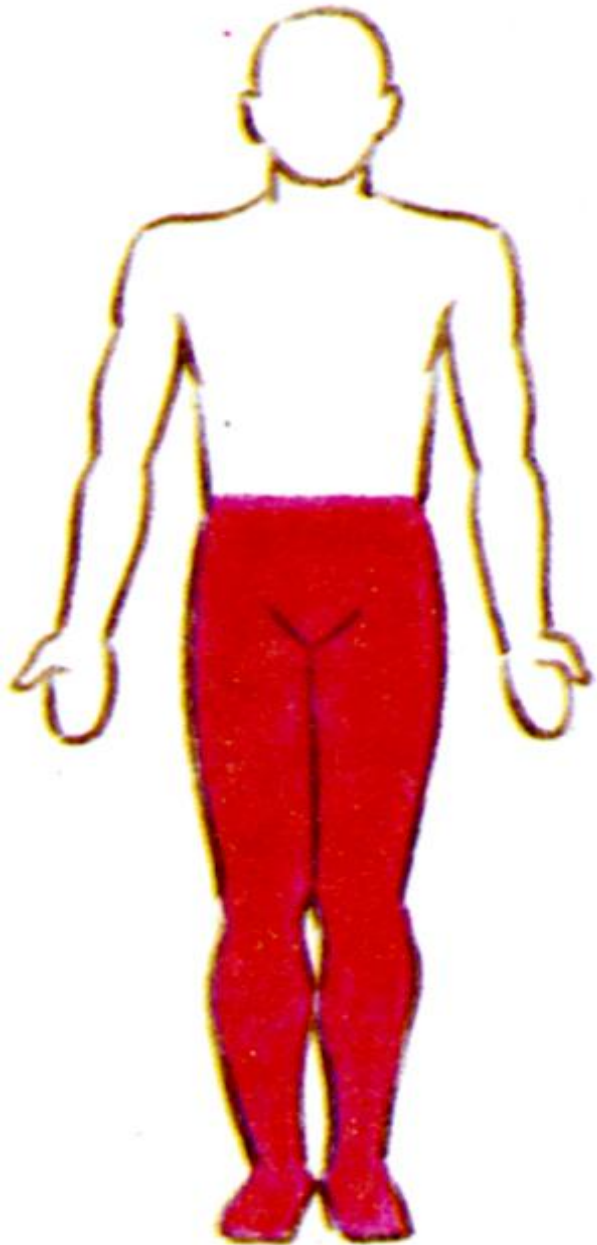
Экстрamedуллярные опухоли (2)



Экстрamedулярные опухоли (3)



Экстрamedулярные опухоли (4)



Дифференциальный диагноз



1.

2.

3.

4.

5.



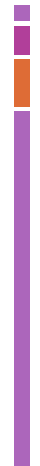Диагностика



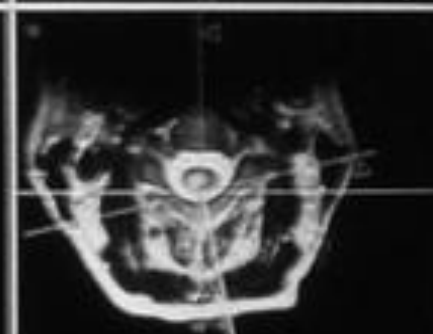
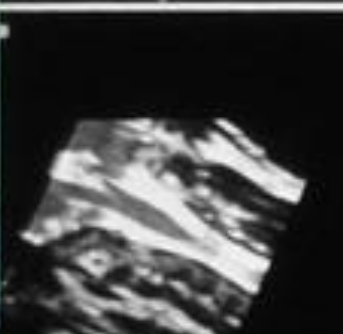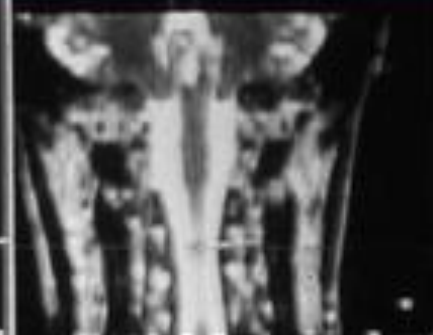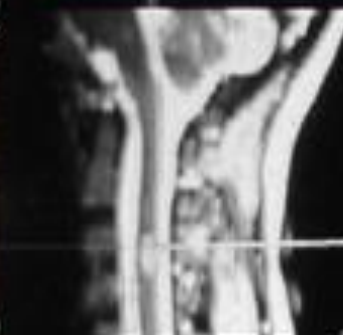
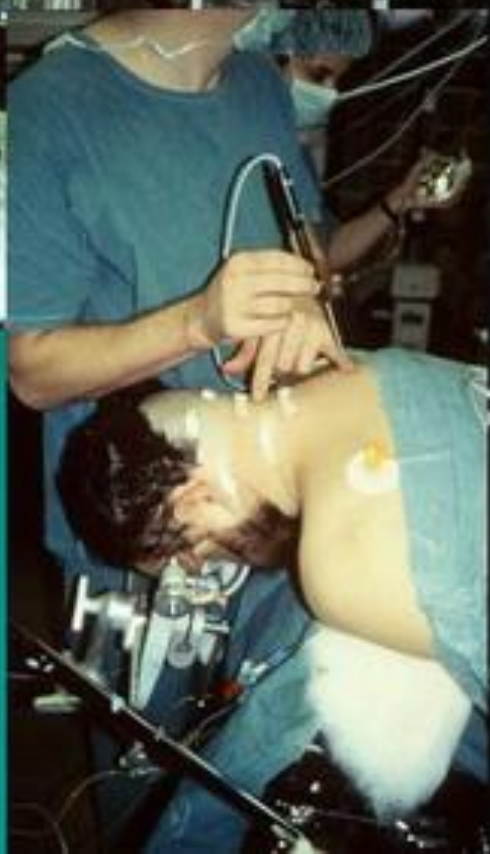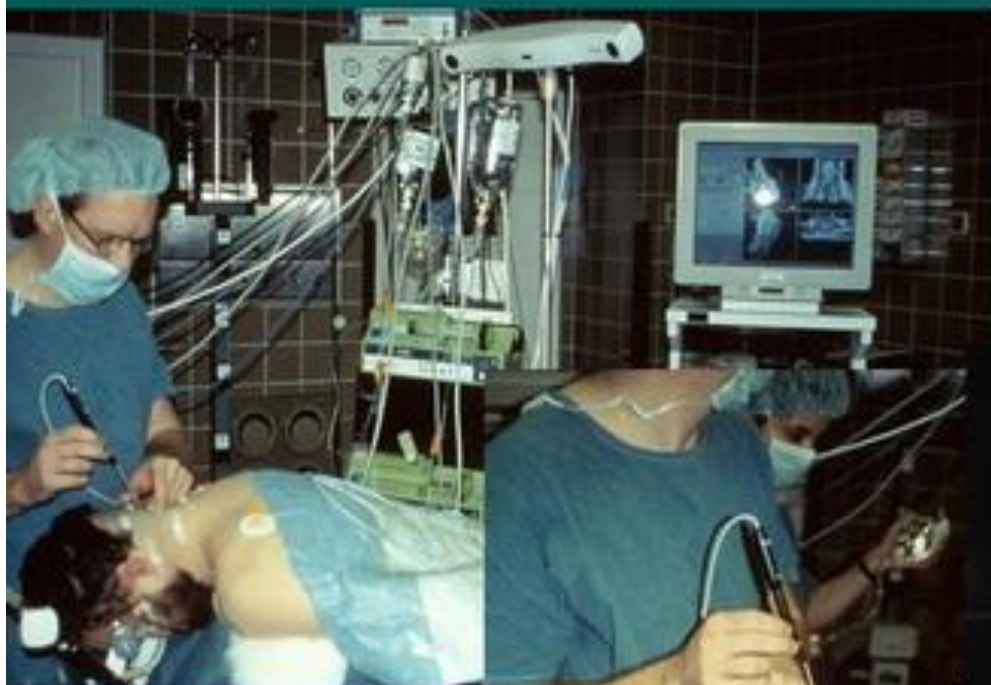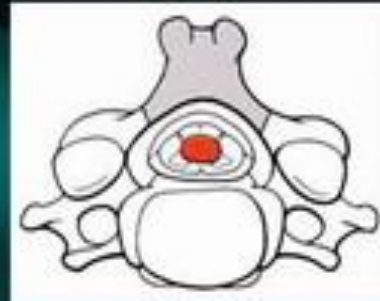а,
ВОНКОР



Лечение опухолей спинного мозга



➤ Neuronavigational Set Up



Благодарю
за
внимание!

