

Видеотрансляция операции
«Лабиринт ШВ» с пластикой
дефекта межпредсердной
перегородки и перемещением
аномально дренирующихся
легочных вен в левое предсердие

Хирург – Директор НМИЦ ССХ
Академик РАН Бокерия Л.А.

Пациент А., 48 лет

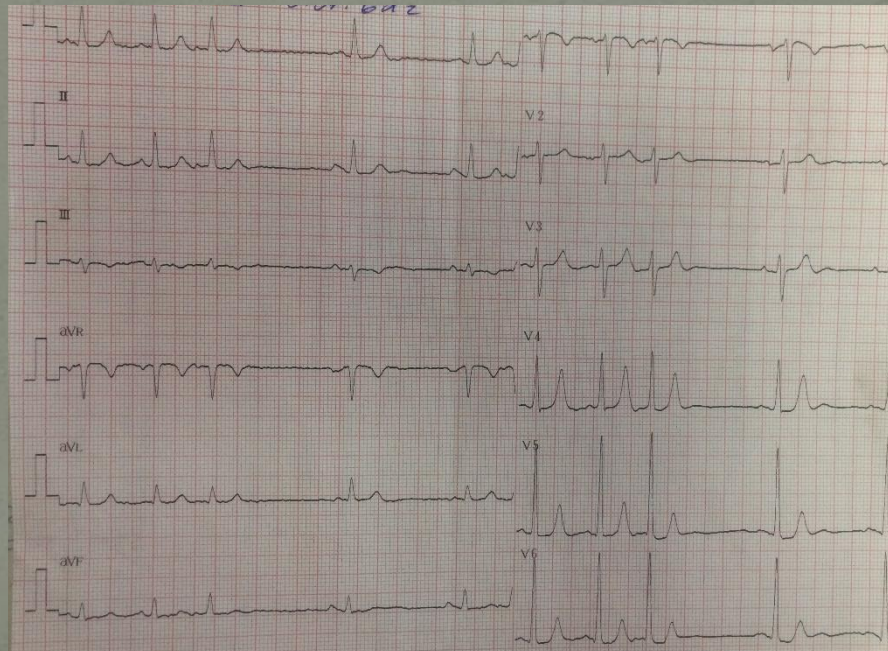
- Диагноз:
- Нарушение ритма сердца: Персистирующая форма фибрилляции предсердий, нормосистолический вариант
- Врожденный порок сердца. Частичный аномальный дренаж легочных вен. Вторичный дефект межпредсердной перегородки (с минимальным верхним краем у верхней полой вены) 18 x 23 мм
- ХСН 2А ФК III

Данные анамнеза

- Считает себя больной с 2010 года, когда впервые почувствовал перебои в работе сердца, выставлен диагноз пароксизмальной формы фибрилляции предсердий
- В течение последующих лет отмечает постепенное ухудшение состояния, с 2017г - постоянная форма фибрилляции предсердий
- Настоящее ухудшение с сентября 2017г, когда усилилась одышка.
- Рекомендовано оперативное лечение порока сердца и нарушения ритма

Данные обследований

- ЭКГ – Ритм фибрилляция предсердий с ЧЖС – 80 ударов в минуту



Данные обследований

- ЭХО-КГ: ЛП 4,2 x 5,4 см .Объем 78 мл.
ПП 6,0 x 6,5см. ДМПП вторичный(с минимальным краем у ВПВ) 18 x 23 мм.
Дилатация правых камер сердца.
- ЧП-ЭХО: Врожденный порок сердца: ЧАЛДВ.
Вторичный ДМПП (с минимальным верхним краем у ВПВ) 18 x 23 мм. Дилатация правых камер сердца.

Данные обследований

- ЭФИ:

- *Антеградно:*

Тип проведения ГПС, точка Венкебаха=380 мс, АЭРП
АВУ=310 мс, ЭРП ПП=210 мс

- *Ретроградно:*

Тип проведения VA-diss, ВВФСУ=1300 мс, КВВФСУ=450
мс

- *Заключение:*

Пароксизмальная форма фибрилляции предсердий.

Планируется выполнение операции
«Лабиринт ШВ» с пластикой дефекта
межпредсердной перегородки и
перемещением аномально
дренирующихся легочных вен в левое
предсердие