

С.Д.АСФЕНДИЯРОВ АТЫНДАҒЫ
ҚАЗАҚ ҰЛТТЫҚ МЕДИЦИНА
УНИВЕРСИТЕТІ



КАЗАХСКИЙ НАЦИОНАЛЬНЫЙ
МЕДИЦИНСКИЙ УНИВЕРСИТЕТ
ИМЕНИ С.Д.АСФЕНДИЯРОВА

Тақырыбы: Тұқым қуалайтын атаксиялар

Орындаған: Кыргаулина А.

Курс: 5

Топ: 12-15-2

Факультет: ЖМ

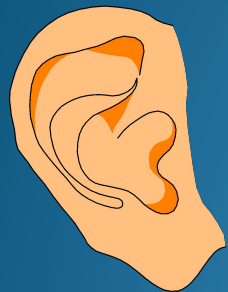Қабылдаған: Нурмухамбетова Б.Р

Алматы 2017


- **Атаксия** (греч. ataxia — ретсіз, «а» — жоқ и «taxis» — жинақы) — бұл координациядағы еркін қозғалыс бұзылысы
- **Атаксия** — бұл бас миының маңдай бөлігі, мишық, терең сезімтал жұлын және бас миы зақымдануындағы қозғалыс координациясының бұзылысы

Тепе теңдік физиологиясы

Үш жүйені біріктіреді:



1. Есту




2. Көру



3. Тірек-қимыл
аппарат

Жүйелер:

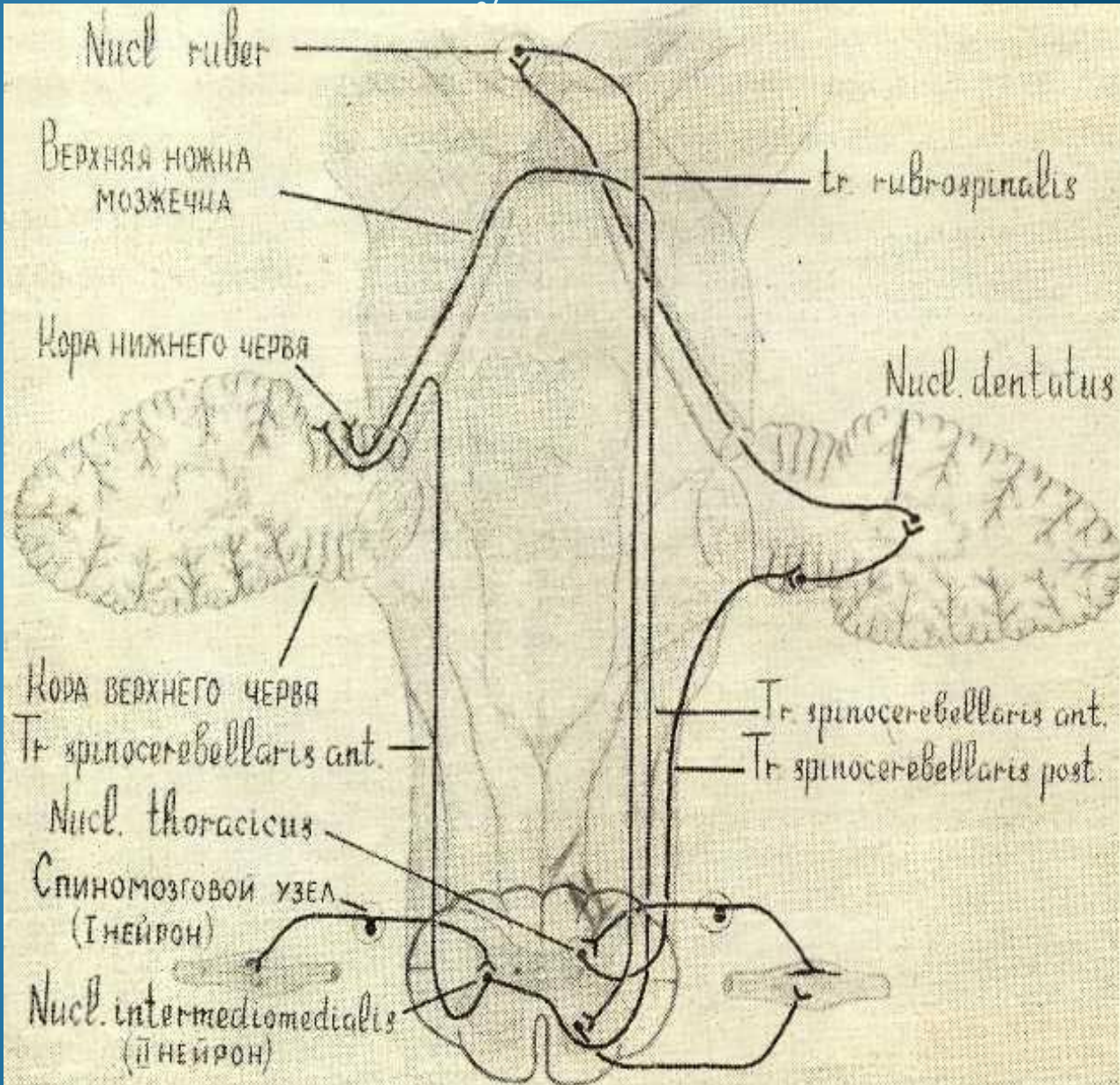
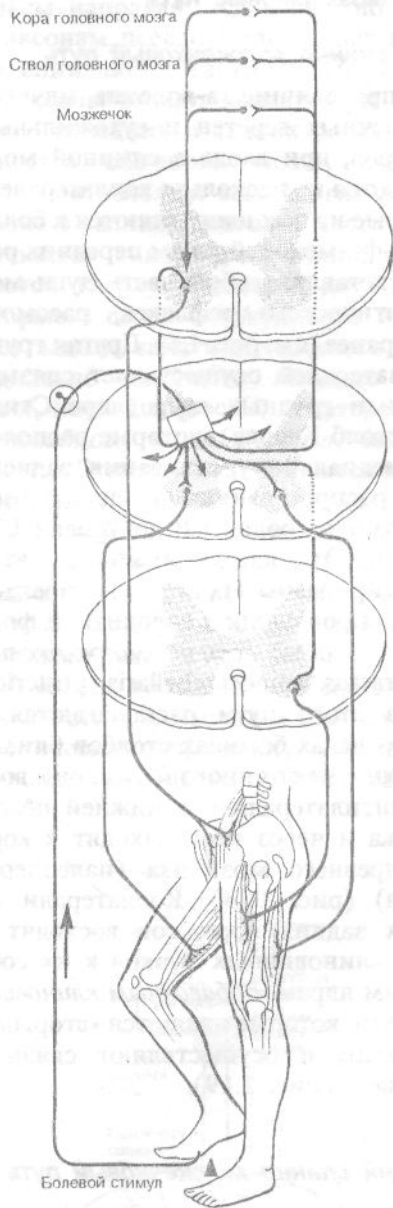
- ▶ Вестибулярлы
- ▶ Мишықтық
- ▶ Көру анализатор
- ▶ Сезітал(терең, беткей)



Постуральды
адаптация

Барлық мәлімет ОЖЖ интеграцияланады:
экстрапирамидті жүйе,
ретикулярлы формация,
Маңдай-самай бөлігі
Үлкен жартышар

Спинно-мозжечковые пути



Біріншілік мишықтық атаксия

Келесі негізгі ауру топтары ажыратылған:

- G11.0 – Туа біткен (прогрессирлемейтін) атаксиялар
- G11.1 – Мишықтық атаксиялар ерте басталумен
- G11.2 - Мишықтық атаксиялар кеш басталумен
- G11.3 - Мишықтық атаксиялар ДНК репарация бұзылысымен
- G11.8 – Басқа тұқым қуалайтын атаксиялар
- G11.9 – Белгісіз тұқым қуалайтын атаксиялар (мишықтық дегенерации)

Фридрейх ауруы

- Аутоcсoмдaн-рeцeccивті түрмeн тұқым қуалайтын ауру
- Фридрейх ауруының гeні тоғызыншы хромосоманың 9q13-q21 локусында орналасады.

Дерттің клиникалық көрінісі.

- Дерттің бірінші симптомдары 10-20 жаста, жиі пубертаттық кезеңнің алдында байқалады.
- Ауру жүру кезіндегі сенімсіздік және ынғайсыздықпен көрініс беретін (науқастар теңселеді, шалынады, әсіресе қараңғыда), динамикалық атаксия .
- Кейінірек атаксияға дизартрия, сіңірлік және сүйекүстілік рефлексстердің тотальды арефлексияға дейін жоғалуы көрініс береді.
- Фридрейх ауруының қарапайым көрінісі болып терең сезімталдылықтың, бұлшықеттік гипотония бұзылысы табылады.
- Мишықтық және сенситивті атаксиялар үдей түсіп, оған әлсіздік және аяқ бұлшықеттерінің атрофиясы қосарланады. (кейін өзгерістер қолға таралады). Науқастар өздігіненен жүріп, өздерін күте алмайды.

Экстраневральды өзгерістер байқа лады

- Прогрессирлеуші кардиомиопатия (жиі гипертрофиялық),
- Қаңқа деформациясы (сколиоз, "Фридрейх" табаны , переразгибанием пальцев в основных фалангах и сгибанием в дистальных)
- Эндокринді бұзылыстар (қантты диабет, гипогонадизм, инфантилизм т.б)
- Катаракта

Ауру прогрессирлеуші ағыммен сипатталады, ауру ұзақтығы алғашқы сиптомдар дамығаннан әдетте 20 жылдан аспайды.

Диагноз критерийлері

- Аутосомды-рецессивті тұқымқуалау түрі
- Жасөспірім кезеңдегі дебюті
- Атаксия, арефлексия, терең сезімталдылық бұзылысы , аяқ бұлшықет атрофиясы және әлсіздігі (кейін қол)
- Қаңқа деформациясы
- Эндокринді бұзылыстар
- Кардиомиопатия
- Катаракта
- МРТ дағы жұлынның атрофиясы
- ДНК-диагностика

Мишықтық атаксиялар ерте

басталумен

1. E витамині дефицитіне байланысты атаксия, клиникасы Фридрейх ұқсас
2. Ранняя мозжечковая атаксия с сохранными сухожильными рефлексами
3. Атаксия гипогонадизммен (синдром Холмс)
4. катаракта, ақыл кемістігімен, көптеген қаңқа аномалияларымен , гипогонадизммен атаксия (Маринеску-Шегрен синдромы)
5. Керендік және ақыл кемістігімен атаксия экстрапирамидті синдромдармен атаксия (эссенциальді тремор)
6. X-тіркескен рецессивті жұлынцеребральды атаксия
7. Эпизодикалық атаксиялар ерте басталумен

Церебеллооливалы Холмс атрофиясы

- Аутосомды доминанты түрде тұқым құалайтын, 11 хромосомада орналасқан , атаксияның сирек кездестін түрі.

Диагноз критеріі

- 40-50 жастағы дебют
- Аутосомды-доминантты т.қ түрі
- Мишықтық атаксия көбіне аяқта, ұзақ уақыт қолда көрініс бермеуімен, дизартрия
- Баяу прогрессирлейтін ауру
- Мишық червінің және жартышары беткейінің изолирленген атрофиясы, көпірмишықтық цистерна бұрышының кеңеюі және ми бағанасында өзгеріс болмауы КТ және МРТ жүргізгендегі.

Атаксия-телеангиэктазия

- Луи-Бар немесе синдром Бодер-Седжвик синдромы кең түрде таралған атаксия түрі. является одной из наиболее распространенных форм наследственных атаксий.
- атаксии-телеангиэктазия гены 11 хромосоманың ұзын иығының 11q22-q23 локусында орналасқан.

Аурудың клиникалық көрінісі

- Атаксия-телеангиэктазия мультижүйелі дерт болып көрінетін, ОЖЖ ,эндокринді, тірек қимыл, ЖҚТЖ , тері мен иммунитеттің зақымдануымен сипатталады.
- Аурудың негізгі симптомы болып жылдам дамушы мишқтық атаксия жатады.
- Аурудың өршуіне байланысты науқастар 10-15 жас аралығында өздігімен қимыл іс-әрекет жаауы мүмкін болмайды.
- Негізгі аурудың экстраневральды көрінісі болып симметриялы түрде дамидын телеангиэктазиялар (көбіне венознды).
- Телеангиэктазияның карапайым локализациясы – көз склерасы, конъюктивасы, қабақ айналасы, құлақ қалқаны, мұрын қыры, шынтақтық бүгу аймағы, тізе асты шұңқыры
- Телеангиэктазия ерекшелігі болып гемморагиялық көріністер болмауы жатады

- Науқастар жиі иммундық ауруларға бейім болып келеді, жиі айырша бездің дисплазиясы түріндегі және терең иммундық бұзылыстармен байқалады.
- Дерт кезінде тері мен шаш өзгерісі, эндокринді бұзылыстар, гипогонадизм, ҚД, өсудің бұзылуы, ісіктік асқынулар оның ішінде қатерлі лимфомалар, медуллобластома, астроцитомалар, ішкі ағзалардың ісіктік зақымданулары көрініс береді.
- Ауру ағымы прогрессирлеуші, прогрессирующее, инфекциялық және онкологиялық асқынуларға байланысты 20-25 жыл науқас өмір сүреді.

Диагноз критерийі

- Аутосомды-рецессивті тұқымқуалау түрі
- Ауру дебюты өмірінің бірінші жылы
- Мишықтық атаксия және координация бұзылысы
- Ұсақ қантамырлардың телеангиэктазиямен өзгеруі
- Айырша безі дисплазиясы
- Онкологиялық және вирусты ауруларға бейімділік
- Прогерия симптомы (раннего старения)
- альфа-фетопротейн сарысуы деңгейінің жоғары болуы
- IgA, IgG2, IgE деңгейі төмен болуы
- МРТ және КТ зерттеулерінде мишық жартышары атрофиясы, бағаналы цистернаның кеңеюі анықталады.

Торсионды дистония

- Орталық жүйке жүйесінің ауруы, ол «айналмалы» гиперкинездармен бұлшықеттік тонус өзгеруі және патологиялық қалыптар түзілуімен көрініс береді.
- Аурудың дамуын орталық нейротрансмиттер (дофамин, ацетилхолин, норадреналин, серотонин және ГАМК)дисбалансы нигро-стриарлы және стрионигральды бағаналы жүйе деңгейде туындатады деп болжаған.

Клиникалық көрінісі

- Ауру айқын клиникалық полиморфизммен сипатталады, клиникалық көрісінде, ағымы мен емдеу реакциясына
- Дистониялық белгілер локализациясына байланысты генерализацияланған және локальды торсионды дистония формаларын ажыратады.
- торсионды дистония локальды формасы фокальды, сегментарлы (с вовлечением двух смежных областей), мультифокальды (с вовлечением двух несмежных областей) және гемидистония (с вовлечением половины тела) деп жіктеледі.
- Ригидті форма
- Бұлшықет тонусының жоғары болуымен фиксирленген патологиялық қалыптар дамуымен сипатталады.
- Дистониялы-гиперкинетикалық форма
- Аурудың үдемелі ағымында айқын дистониялық гиперкинездар сипатталады.

Диагноз критерийі

- Басталуы балалық және жасөспірімдік шақ
- Ауру дамуы біртіндеп, исподволь
- Гиперкинездердің локальды түрінің көрініс беруі біртіндеп генерализацияланғанға алмасуымен.
- Басқа жүйелер сақталуы(МРТ, КТ т.б.)
- Жасырын, анық емес жанұялық торсиондық дистониялық жағдайлар
- Гиперкинездан тоникалық бұзылыс басымдылығы
- ДНК-диагностика

Мишықтық атаксиялар кеш басталумен

Мари-Фуа-Алажуанина ауруы (кеш қыртысты мишықтық атрофия)

- Ерлер (5:1) 50 жастан кейін ауырады
- Алкоголь әуестгі байқалады
- Червь қыртысы , Пуркинье жасушалары, төменгі олива дегенерациясы
- Клиникасы – статикалық және локомоторлы мишықтық атаксия, гипотония, нистагм, ахилл рефлексінің жоғалуы
- МРТ дағы өзгеріс(мишық черві атрофиясы червя мозжечка)

Жұлынцеребеллярлы атаксия 3 типі (Мачадо-Джозефауруы, Азорских островов)

- ▶ аутосомды-доминантты т.қ мишықтық атаксия түрі
- ▶ КЛИНИКА:
 - атаксия
 - тремор
 - гиперрефлексия
 - дистония
 - бульбарлы белгілер
 - дистальные амиотрофии
 - офтальмоплегия
 - жамбастық бұзылыстар
- ▶ Т.қ Жұлынцеребеллярлы дегенерацияларда амантадин (мидантан) және вит. Е тиімді.

Гепато-лентиккулярлы дегенерация

Вильсон-Коновалов ауруы

- (гепатоцеребельді дистрофия) – аралас орталық нерв жүйесі менішкі ағзаларды зақымдайтын ауыр тұқым қуалайтын прогрессирлеуші ауру.
- Тұқым қуалау түрі аутосомды рецессивті.
- Генетикалық зерттеуде 13q14.3 локусында 13 хромосома дефекті.

Гепато-лентиккулярлы дегенерация механизмі патогенезі

- 1. Нарушение выведения избыточной меди из печени вместе с желчью и снижение скорости связывания свободной (ионизированной) меди с церулоплазмином (медьсодержащим белком плазмы крови) приводит к избыточному поступлению ионизированной меди в ткани, что сопровождается активацией перекисного окисления липидов и образованием большого количества свободных радикалов.
- 2. Накопление меди в гепатоцитах вызывает развитие гепатоза и, в дальнейшем, атрофического нодулярного цирроза. После заполнения медью всех тканевых депо, наблюдается выход элемента в кровяное русло, что сопровождается признаками гемолитической анемии и диффузным поражением внутренних органов (в том числе печеночной недостаточностью).

Аурудың клиникалық көріністері

- Портальды гипертензия дамуымен гепатит пен циррозбен қатар, спленомегалия және геморрагиялық синдроммен тромбоцитопения, лейкопения, анемия, ішкі ағзалардың бұзылысы байқалады.

Құрсақтық форма

- 5-17 жастағы дебют.
- Клиникасында тек бауыр бұзылысы.

Аритмогиперкинетикалық форма (ерте)

- 7-15 летжастағы дебют.
- Аритмиялық гиперкинездер (торсионды дистония көріністері)
- Дизартрия
- Дисфагия
- Буын және сүйектегі ауырсыну
- Буындағы анкилоздар
- Айқын бұлшықеттік ригидтілік
- Психикалық бұзылысымен интеллект төмендеуі
- Летальды жағдай 2-3 жыл аралығында

Дірілдік-ригидті форма

- 15-25 жастағы дебют
- Бірмезгілді діріл және бұлшықет ригидтілігі дамуымен
- Дисфагия, дизартрия
- Летальный жағдай 5-6 жылда

Дірілдік (доброкачественная) форма

- дебют 20-25 жас не кешірек
- Ауру ұзақтығы 10-15 жыл
- Аффективті психика бұзылысы
- Бұлшықет тонусының минимальды өзгерісінде дірілдік компонент басым

Экстрапирамидті-қыртысты форма

- Экзогендік тітіркендіргіш фактор әсер еткенде дамиды
- Ауруға пирамидалы жүйе бұзылысы, эпилептикалық ұстамалар және айқын психикалық өзгерістер қосарлануымен сипатталады.

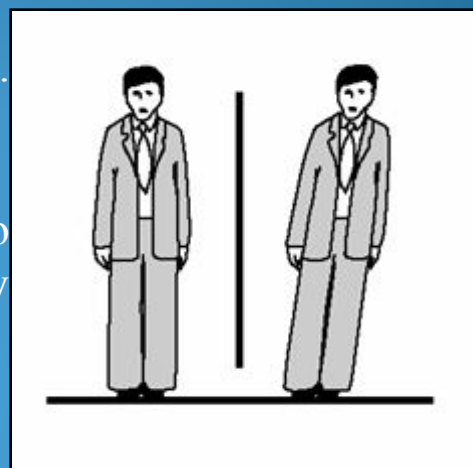
Диагноз критерийі

- Ішкі органдар және ОЖЖ аралас бұзылысы
- Ауtosомды-рецессивті тұқымқуалау түрі
- Ауру дебюті жас кезінде (тремор, ригидтілік, патологиялық қалыптар түзілуі, ауырсынумен тоникалық спазмдар, дизартрия, дисфагия, деменция)
- Экстраневральды симптомдар (ауырдағы ауыру сезімі, спленомегалия, порталды гипертензия, қанағыштық, сүйектегі ауру сезімі, ерте тіс бұзылысы)
- Мыс- ақуыздық алмасу бұзылысы (выявление кольца кайзера-Флейшнера на роговице, снижение концентрации церуллоплазмина менее 1,3 ммоль\л в плазме крови, гиперэкскреция меди более 1,25 ммоль\сут с мочой, повышение концентрации ионов меди в сыворотке крови, снижение концентрации связанной меди в сыворотке крови, повышение концентрации меди в тканях)
- ДНК-диагностика мәліметтері

Традиционные диагностические тесты

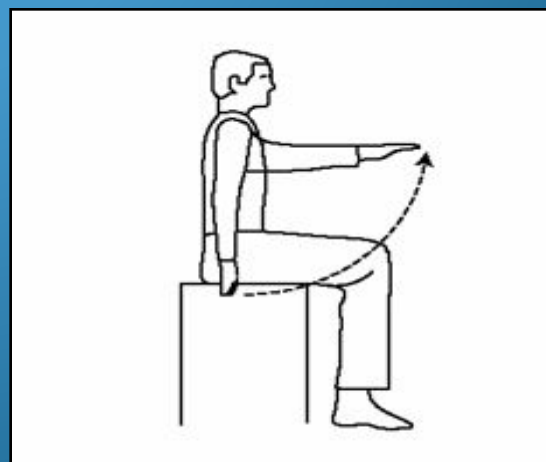Проба Ромберга (применяется с 1846 г.)

Пациент стоит, держа ступни вместе и закрыв глаза. Нормальный человек стоит ровно, а пациент с головокружением отклоняется от вертикального положения, делая попытку скомпенсировать чувство движения, которое он ощущает. Он наклоняется в ту сторону, на которой имеется поражение лабиринта.



Указательная проба Барани (применяется с 1910 года)

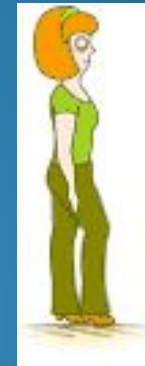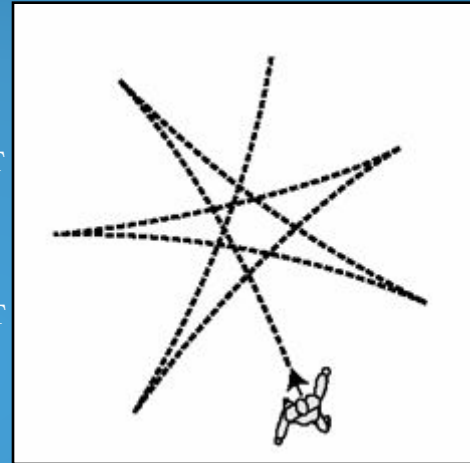
Пациент сидит на стуле перед каким-нибудь объектом. Его просят закрыть глаза и несколько раз указать на объект. Если функция лабиринта нарушена, у пациента возникает иллюзия движения объекта, и он промахивается.



Традиционные диагностические тесты для выявления головокружения

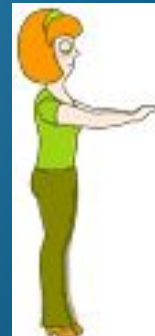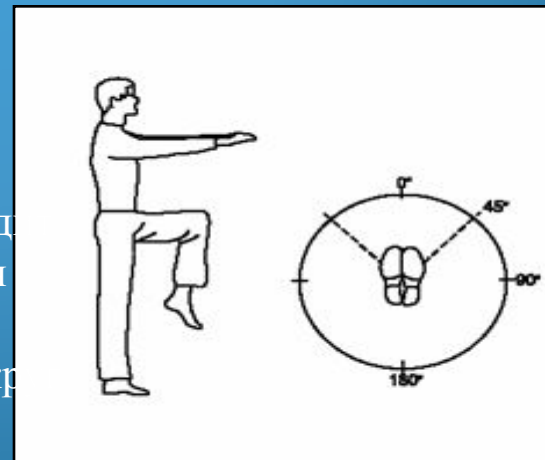
Проба Бабинского-Вейля (применяется с 1913 года)

Пациент с закрытыми глазами несколько раз делает пять шагов вперед и пять шагов назад в течение 30 секунд. Если имеется одностороннее вестибулярное поражение, маршрут пациента будет иметь форму звезды.



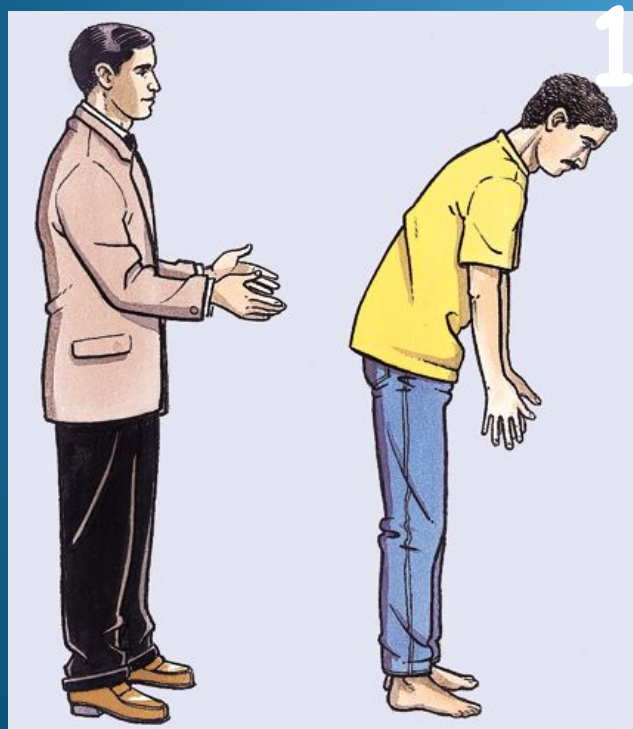
Проба Унтерберга (применяется с 1938 года)

Пациент стоит с закрытыми глазами и вытягивает руки вперед, держа их горизонтально. Затем он ходит на одном месте в течение одной минуты, поднимая колени вверх насколько возможно. Если имеется вестибулярное поражение, пациент вращается вокруг своей оси.




Тест на постуральную реакцию после коротких толчков

Различные типы ответа на неожиданный толчок:



Норма



Норма



Патология

Пайдаланған әдебиеттер

1. <http://www.neuronet.ru/bibliot/b001/perinat.html>

(*Методические рекомендации 2003гг*)

2. <http://www.cmr.kz/index.php?s=55>

Научный журнал journal.ssmu.kz