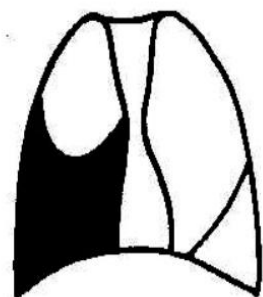
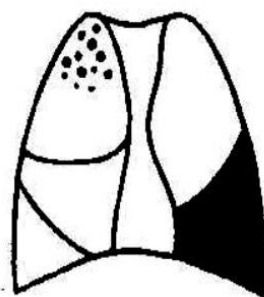


***Рентгенодиагностика  
злокачественных и  
метастатических  
опухолей легких***

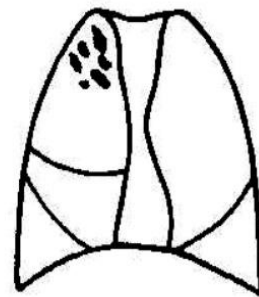
# БРОНХИОЛОАЛЬВЕОЛЯРНЫЙ РАК ЛЕГКОГО



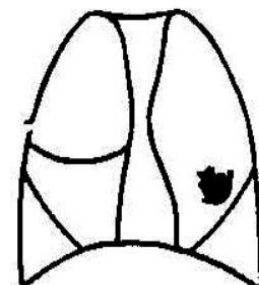
массивный плеврит




плеврит с узлами в легком



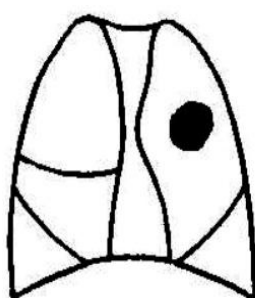
инфильтрация доли



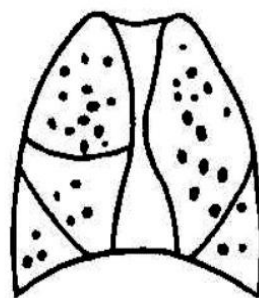
пневмониеподобный  
фокус



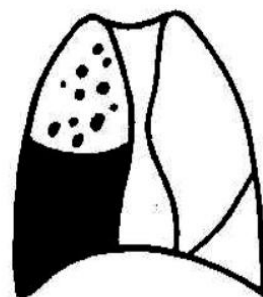
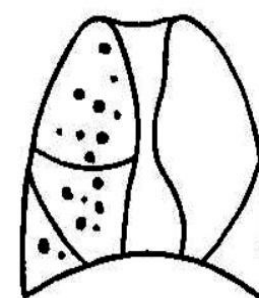
прикорневое уплотнение



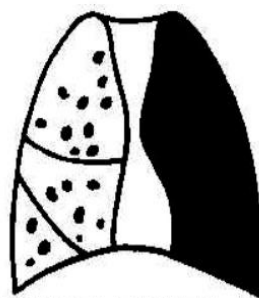
солитарный узел



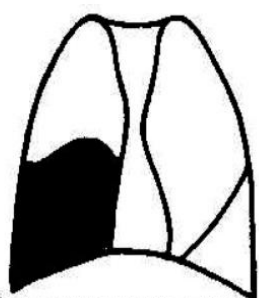
двусторонние и  
односторонние  
узловатые изменения в долях




уплотнение части доли  
с узелковыми изменениями в легком



уплотнение всего легкого

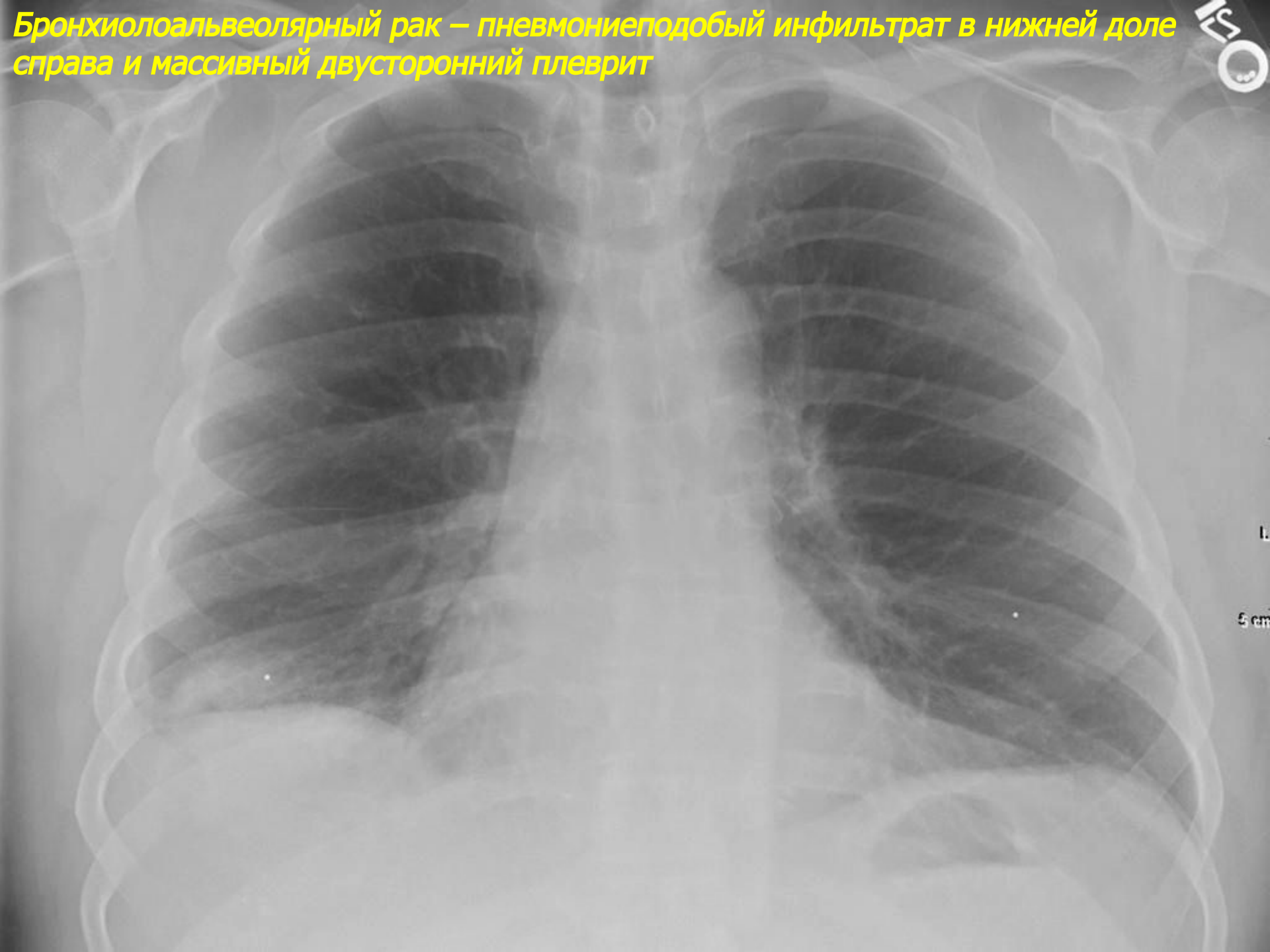


уплотнение всей доли

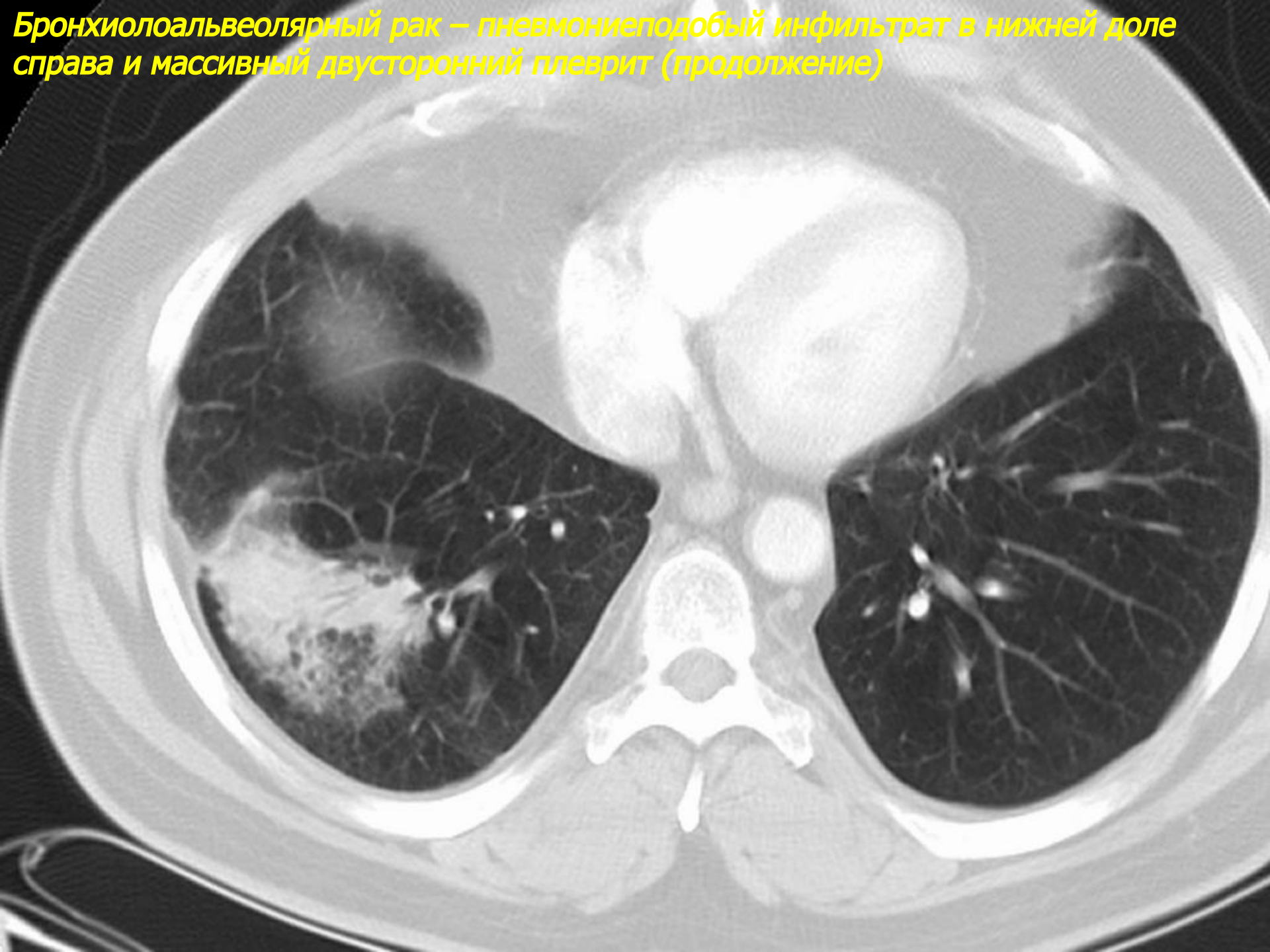


уплотнение легкого

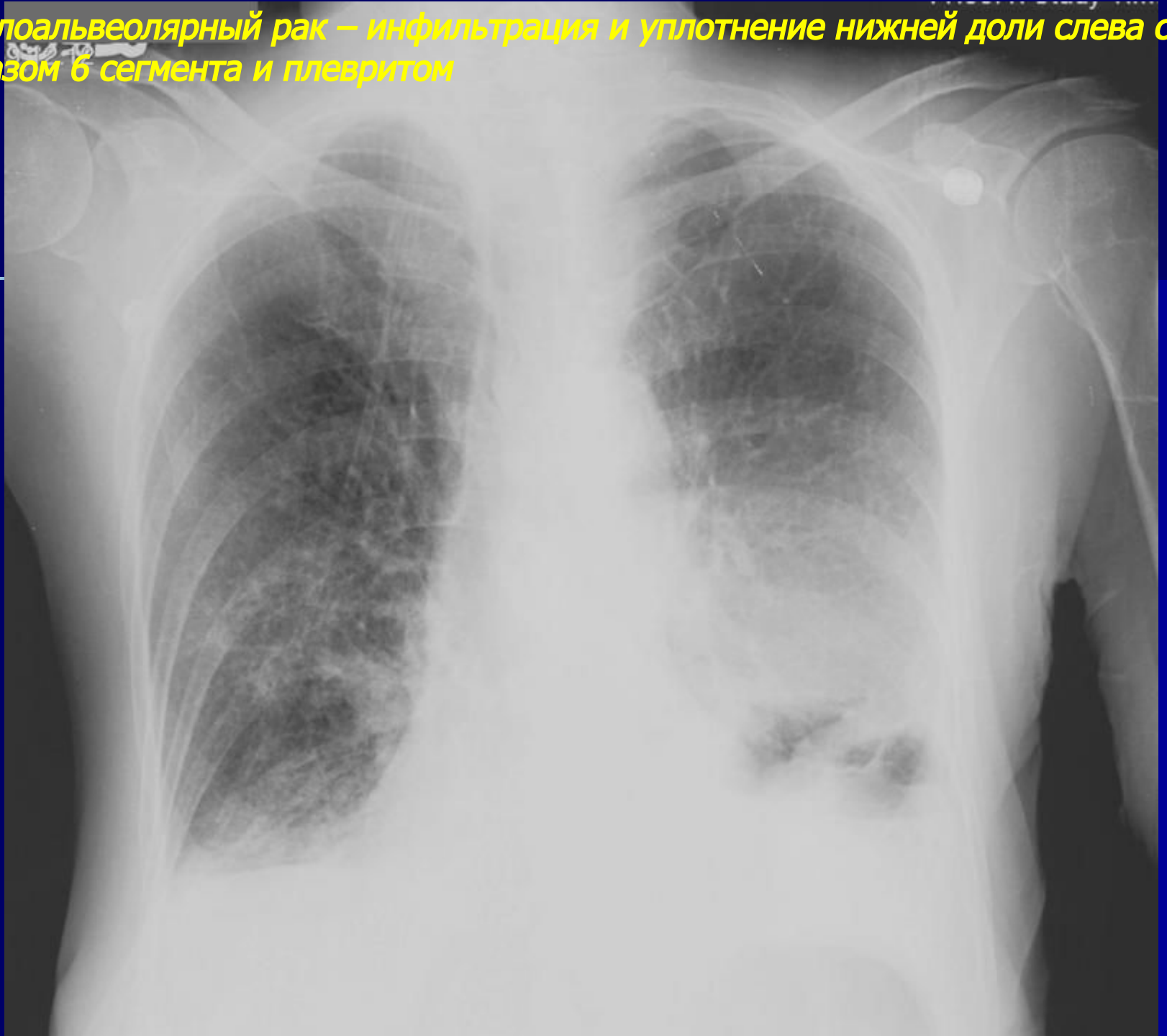
**Бронхиолоальвеолярный рак – пневмониеподобный инфильтрат в нижней доле справа и массивный двусторонний плеврит**



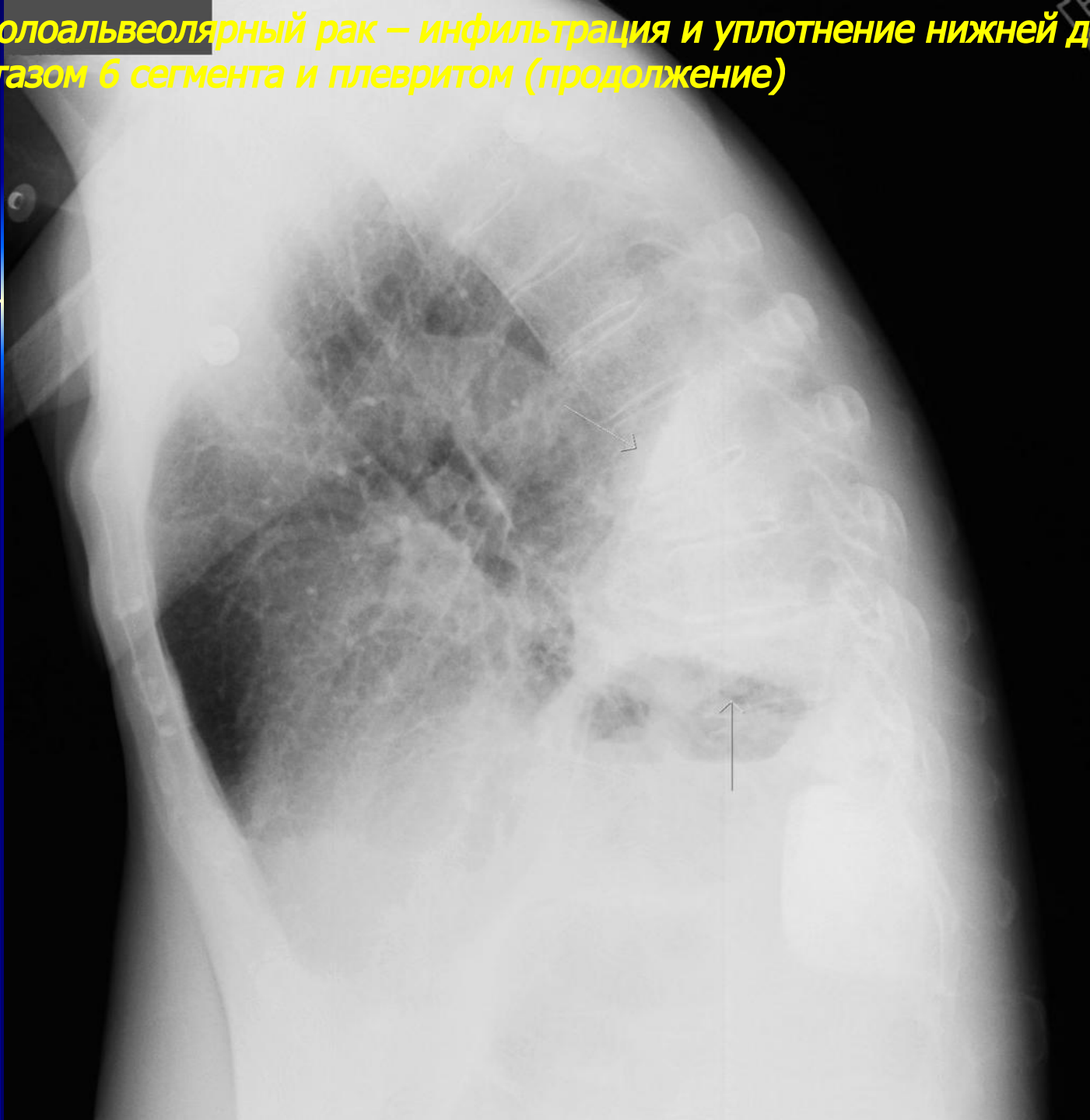
**Бронхиолоальвеолярный рак – пневмониеподобный инфильтрат в нижней доле справа и массивный двусторонний плеврит (продолжение)**



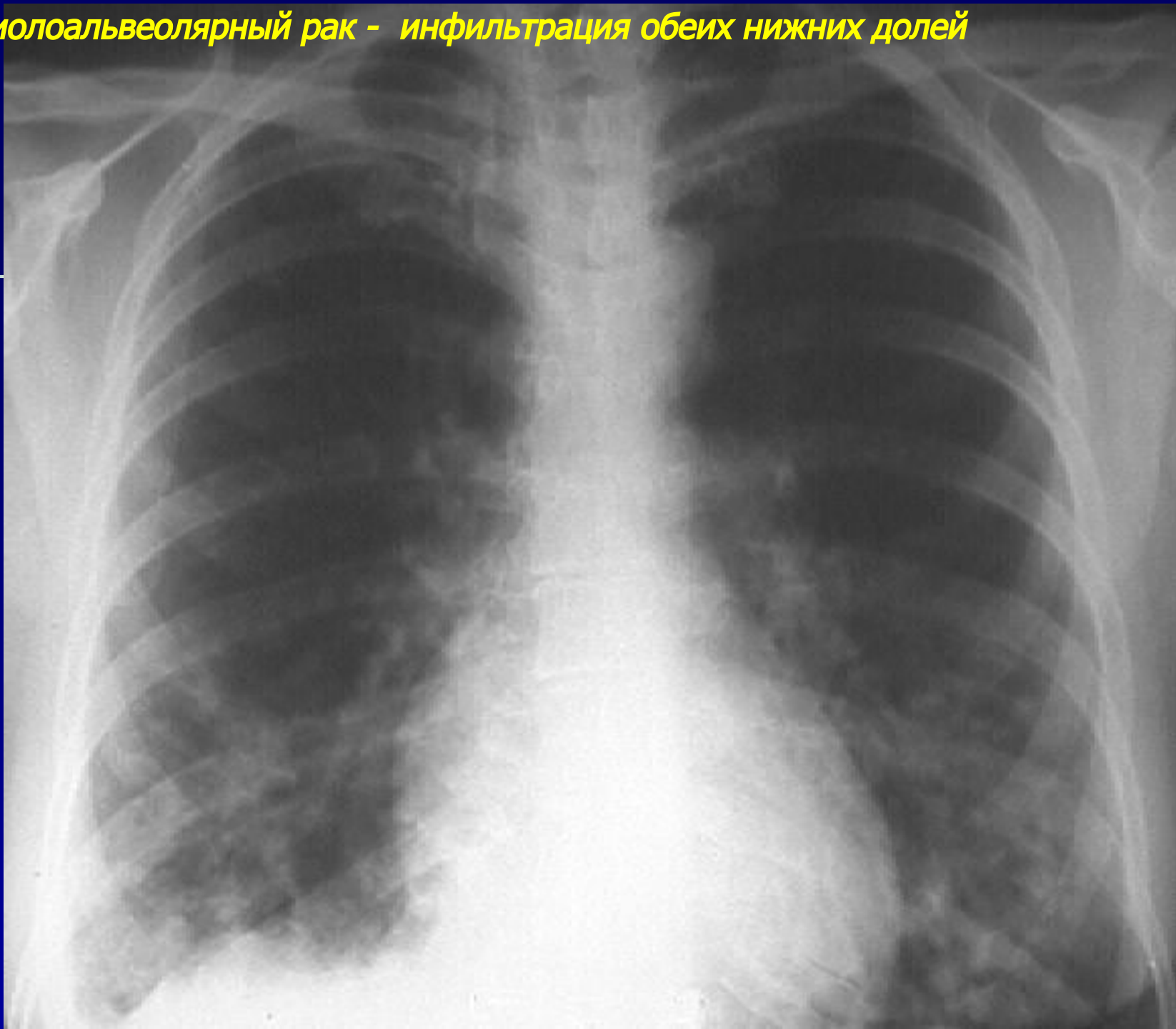
**Бронхиолоальвеолярный рак – инфильтрация и уплотнение нижней доли слева с ателектазом 6 сегмента и плевритом**



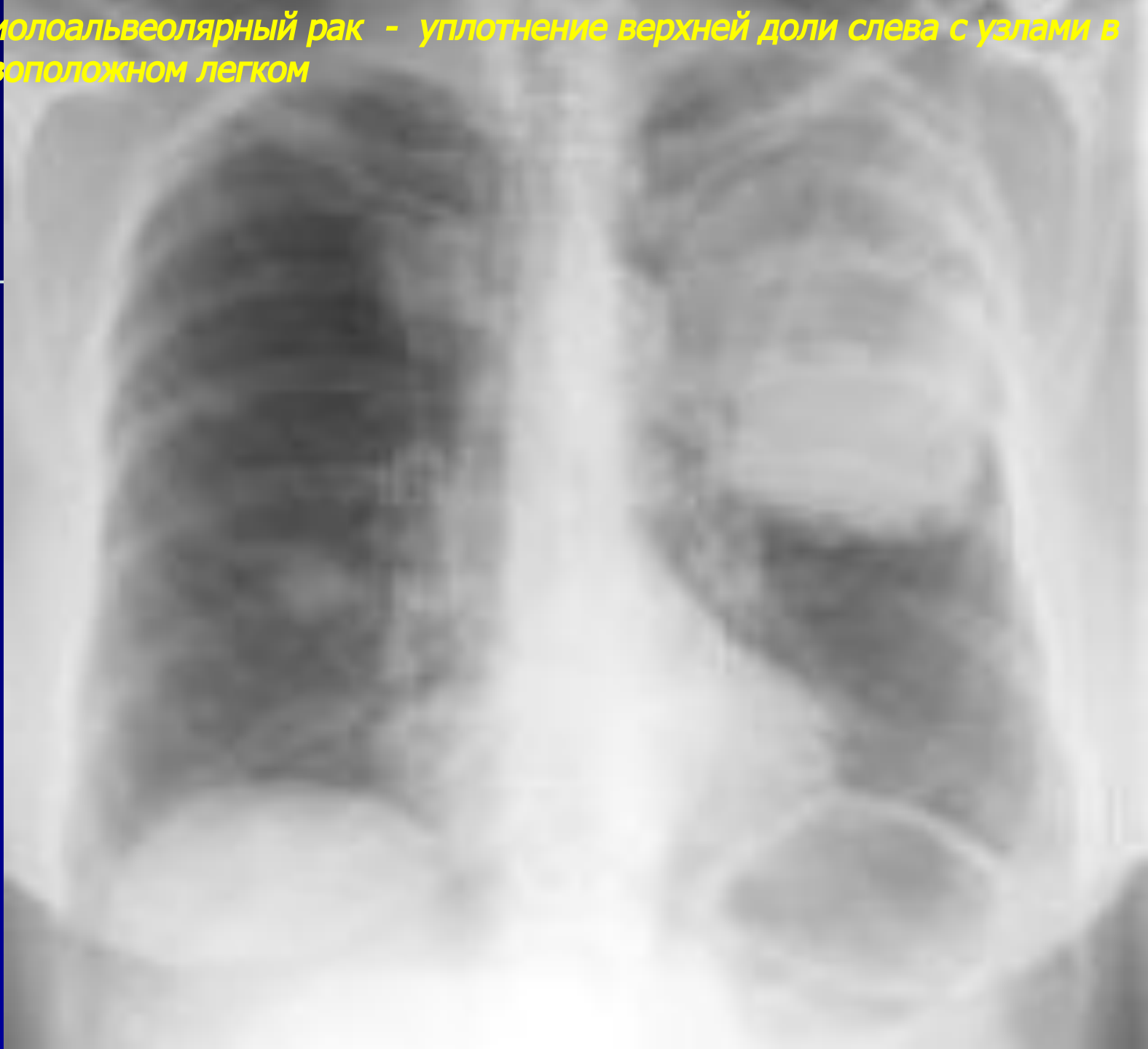**Бронхиолоальвеолярный рак – инфильтрация и уплотнение нижней доли слева с ателектазом 6 сегмента и плевритом (продолжение)**



**Бронхиолоальвеолярный рак - инфильтрация обеих нижних долей**

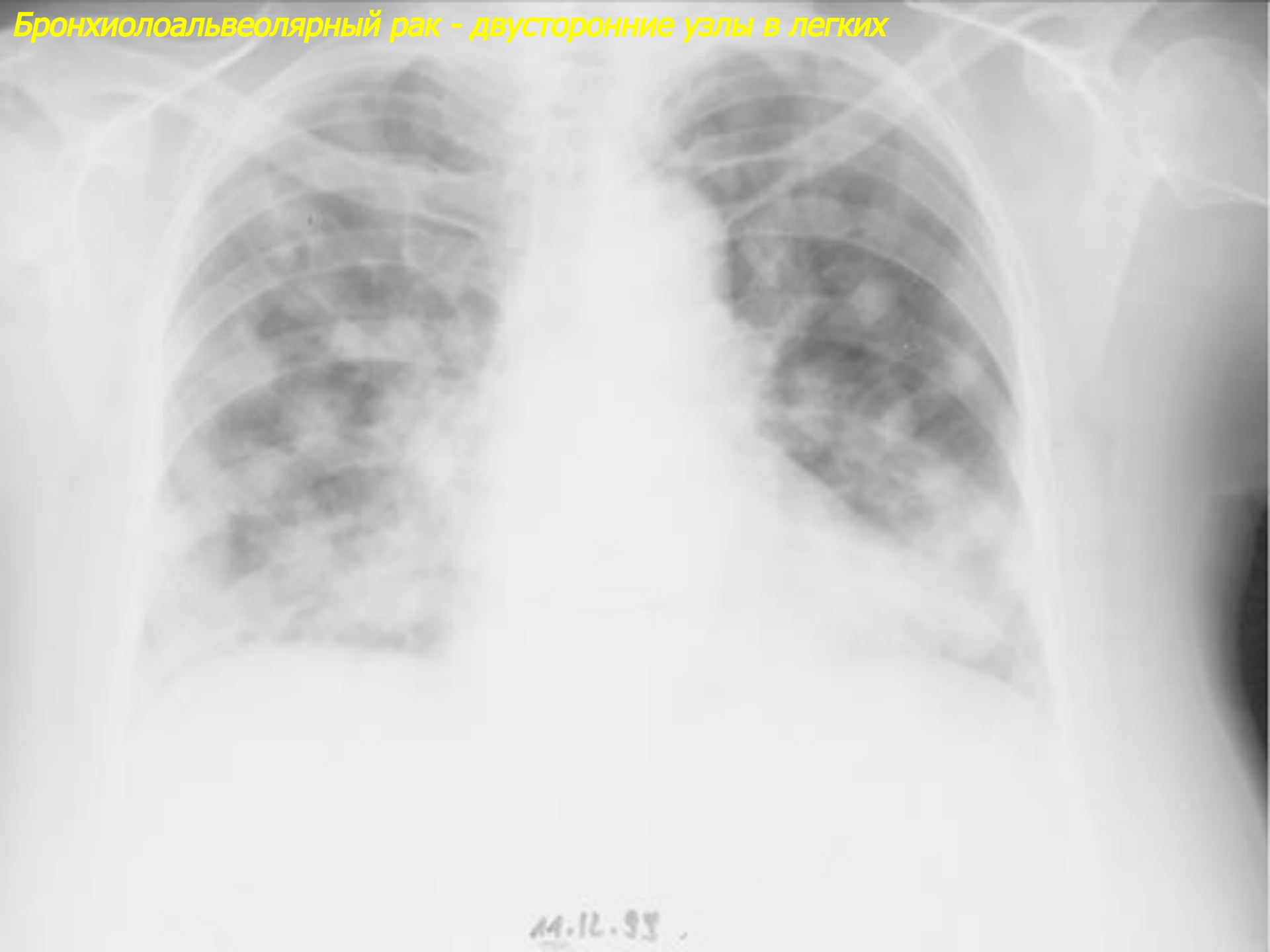


**Бронхиолоальвеолярный рак - уплотнение верхней доли слева с узлами в противоположном легком**



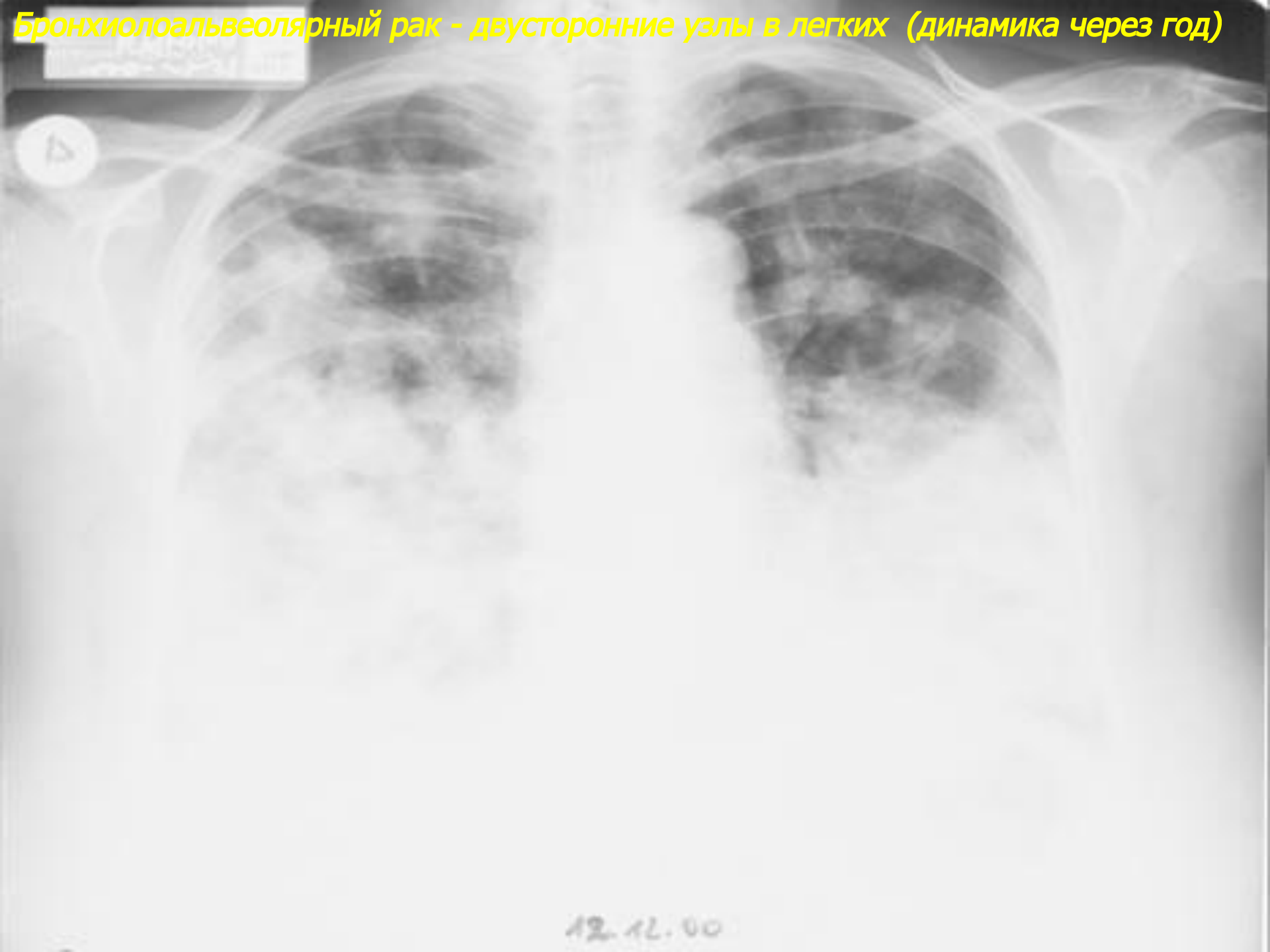


*Бронхиолоальвеолярный рак - двусторонние узлы в легких*



14.12.95 .

Бронхиолоальвеолярный рак - двусторонние узлы в легких (динамика через год)

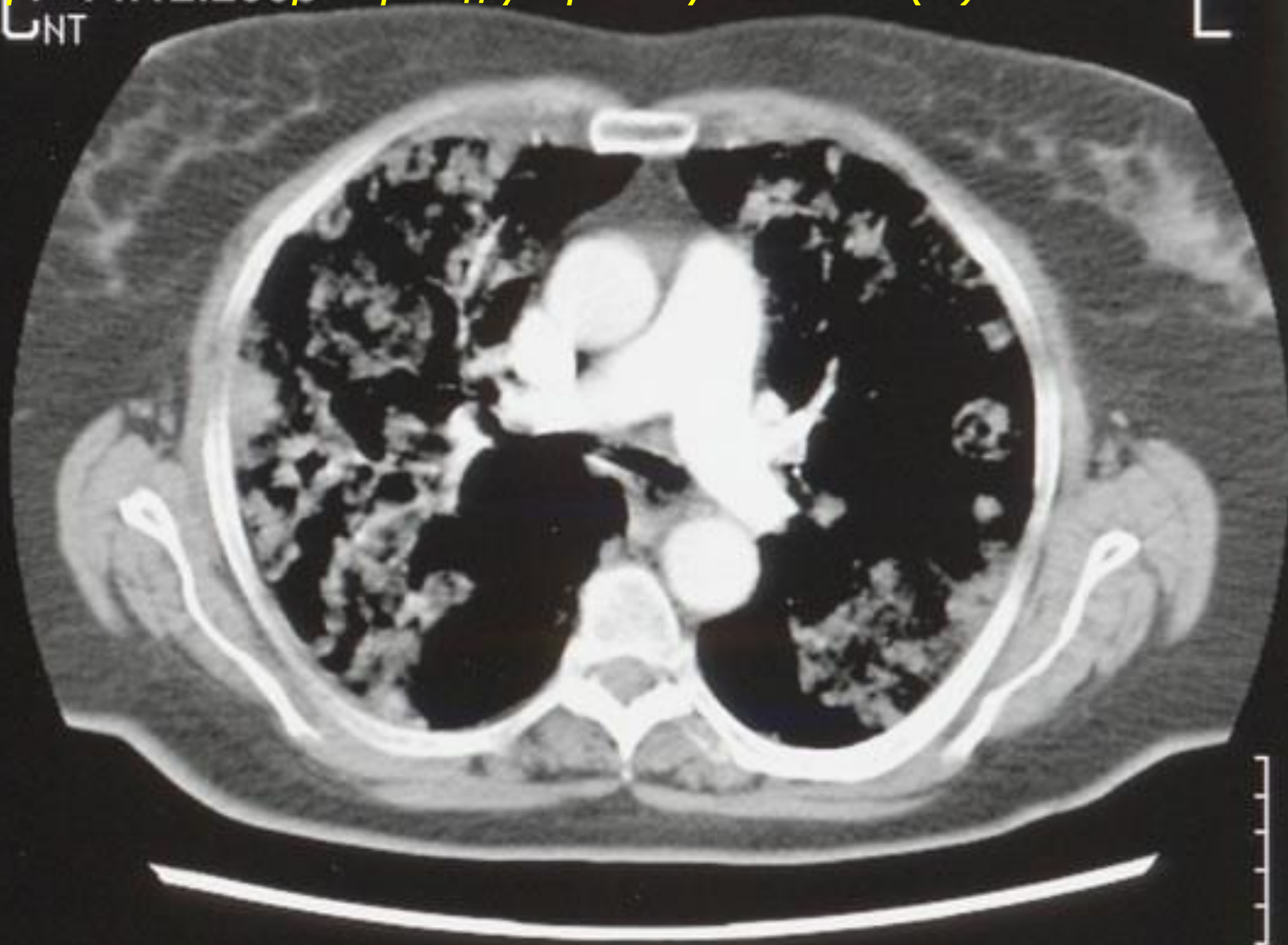


12.12.00

14.12.2000  
Бронхиопольвеолярный рак - двусторонние узлы в легких (КТ)

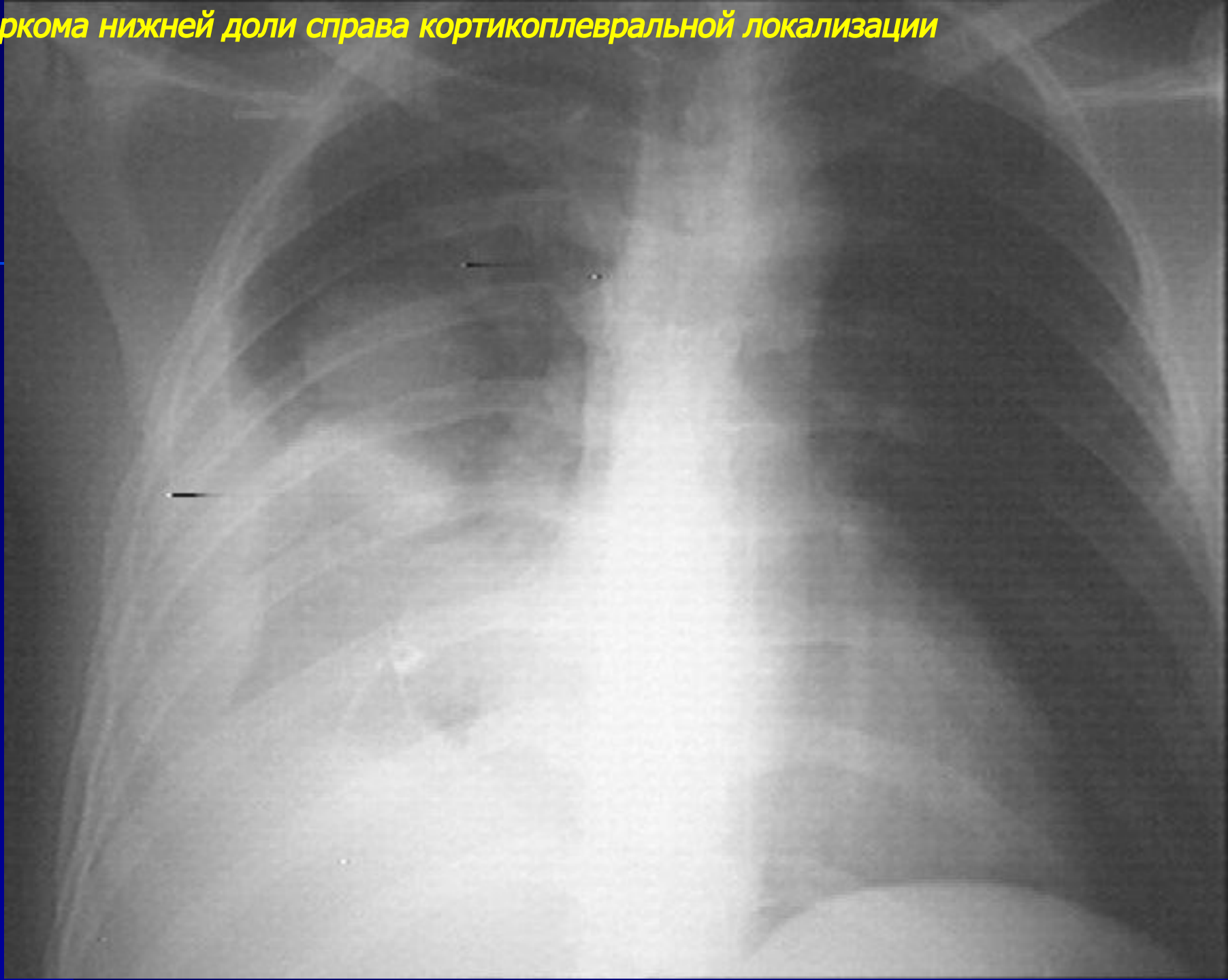
LNT

L

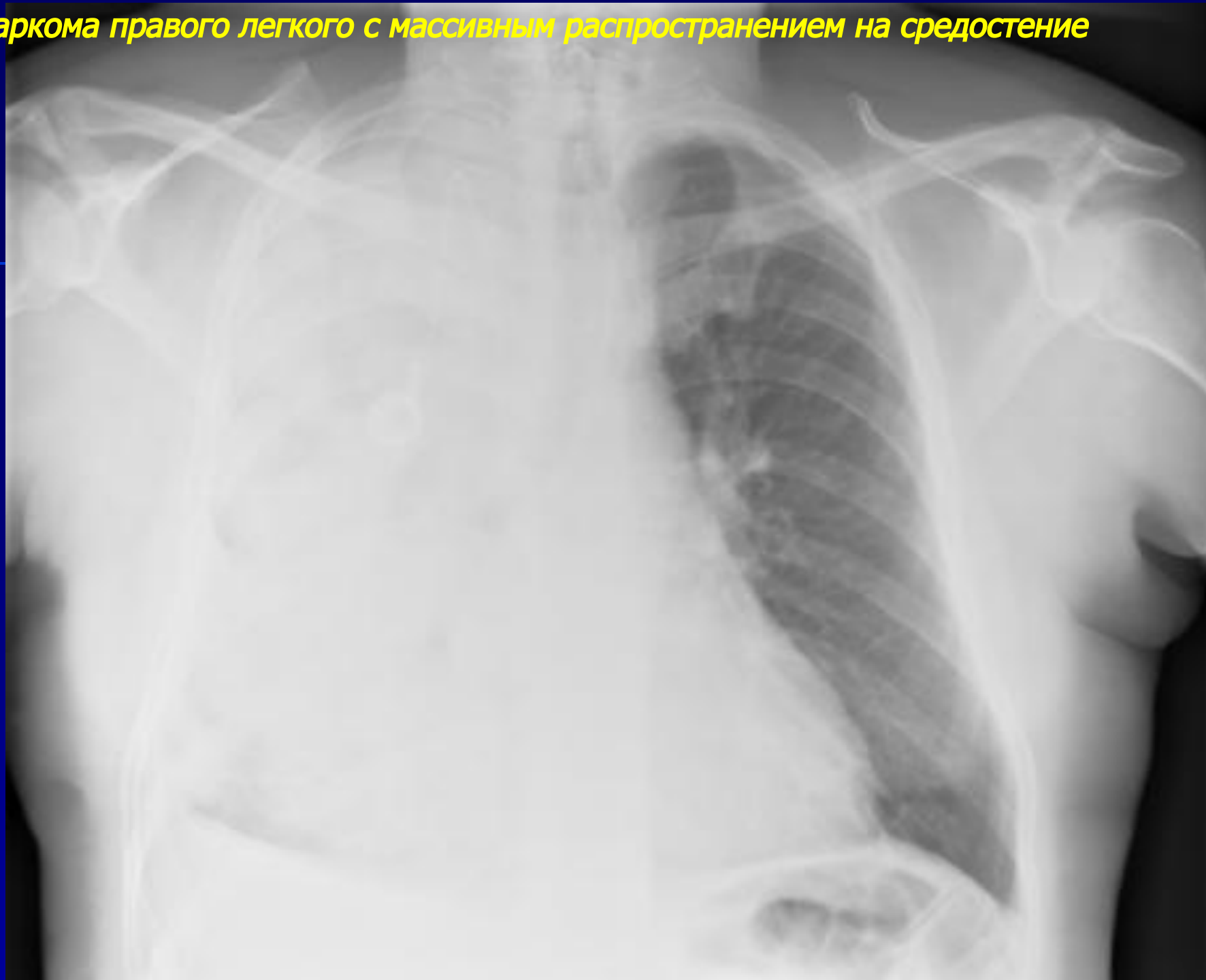


# *Саркома легкого*

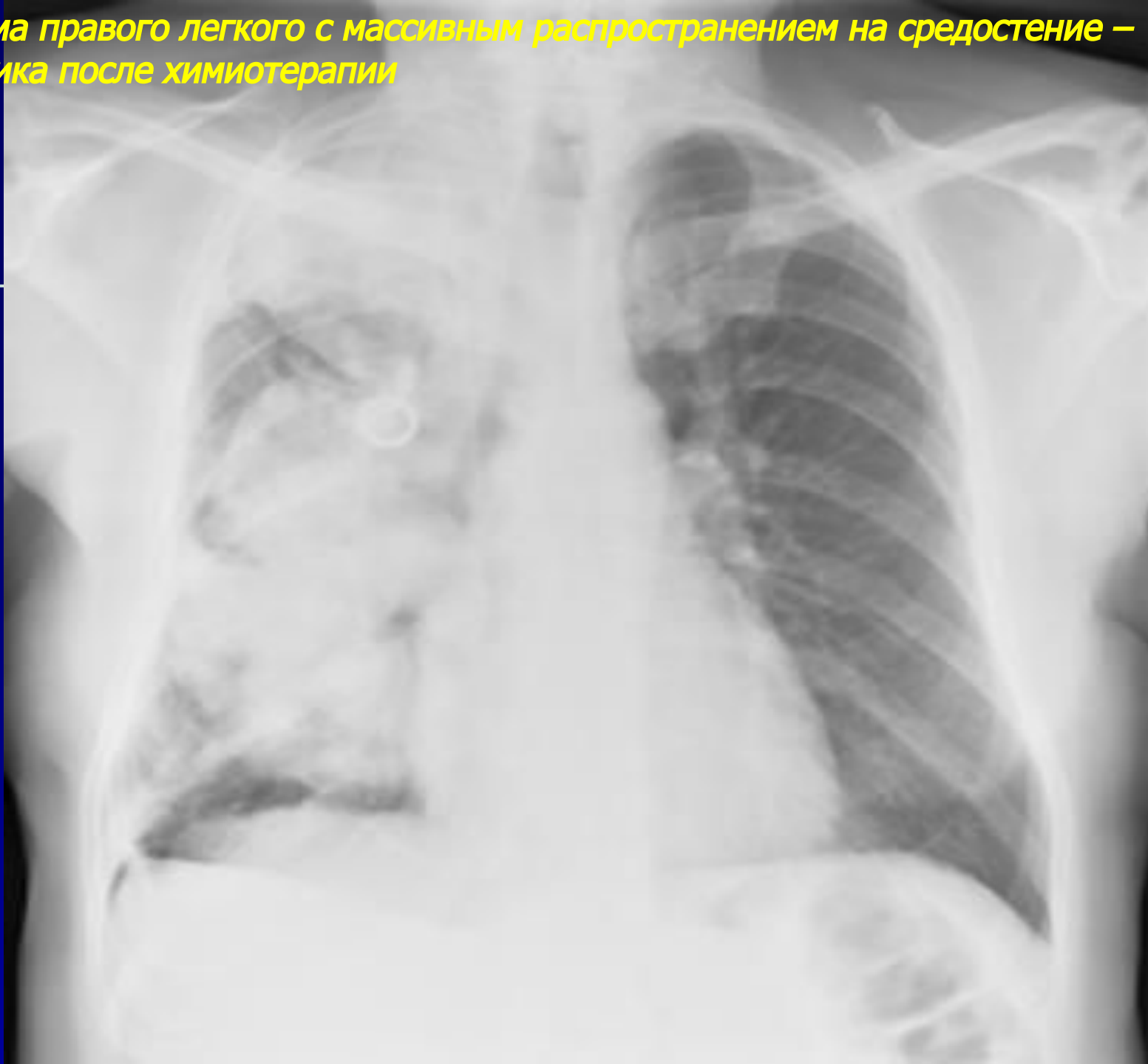
*Саркома нижней доли справа кортикоплевральной локализации*



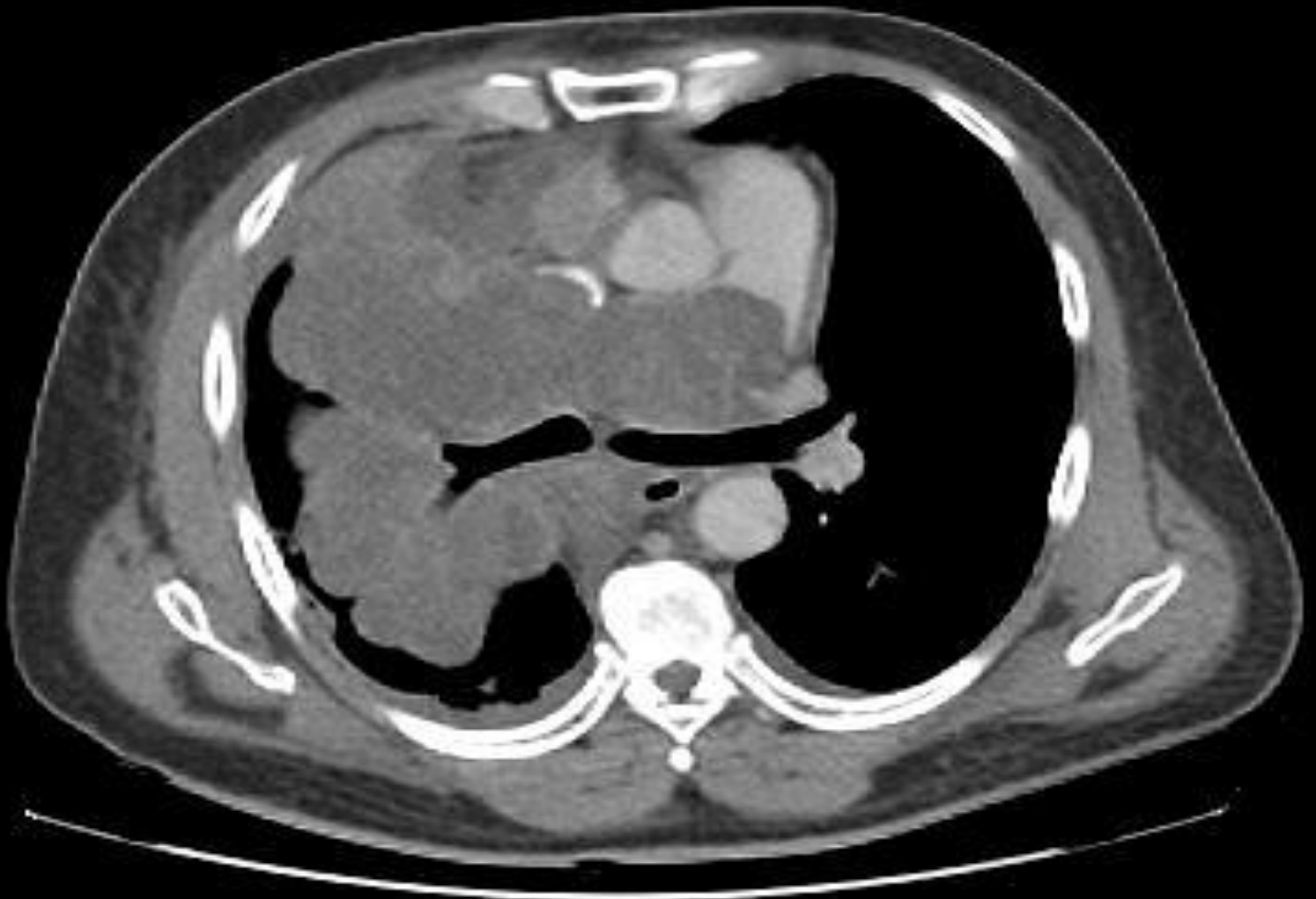*Саркома правого легкого с массивным распространением на средостение*



*Саркома правого легкого с массивным распространением на средостение – динамика после химиотерапии*



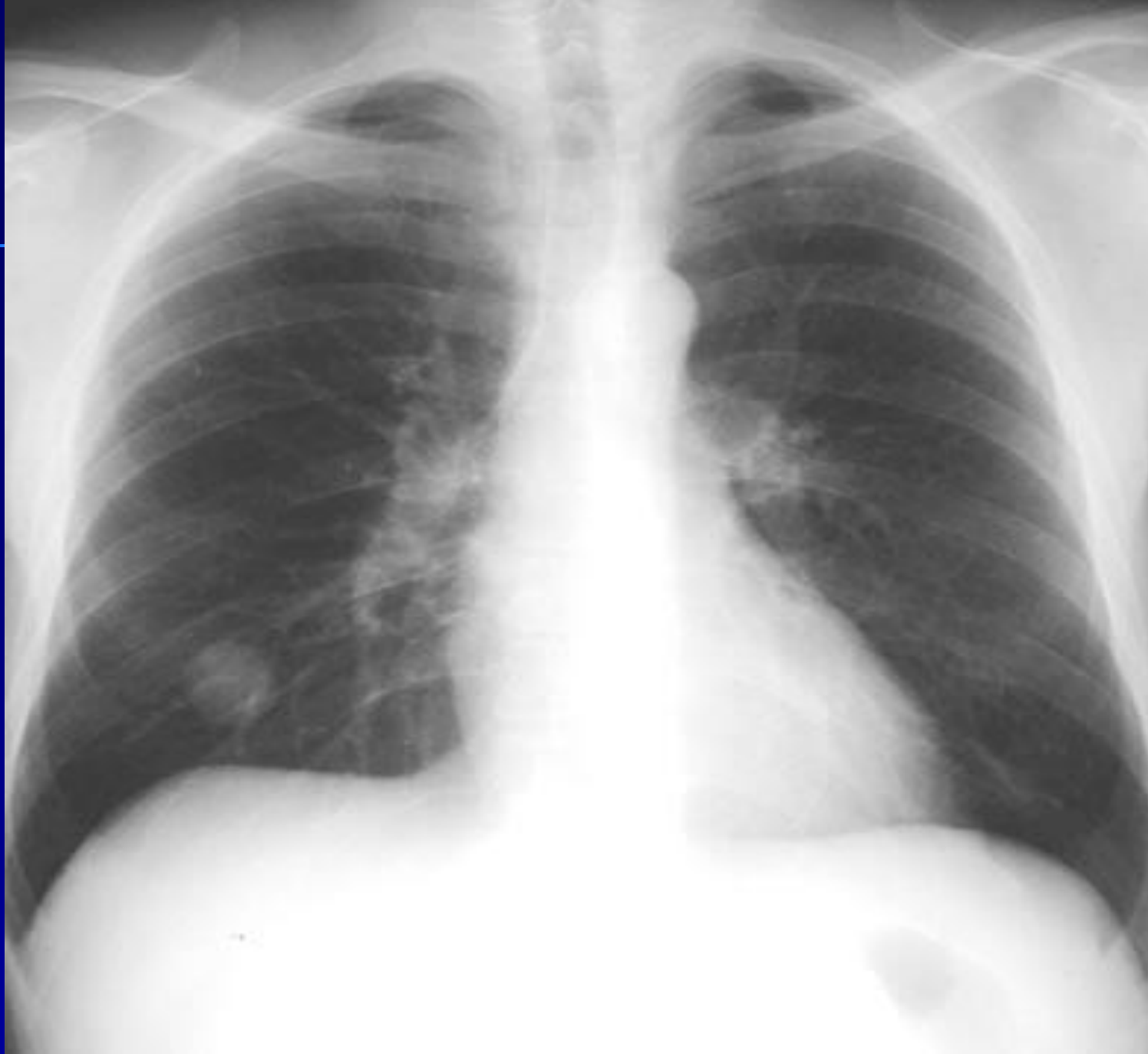*Саркома правого легкого с массивным распространением на средостение (КТ)*



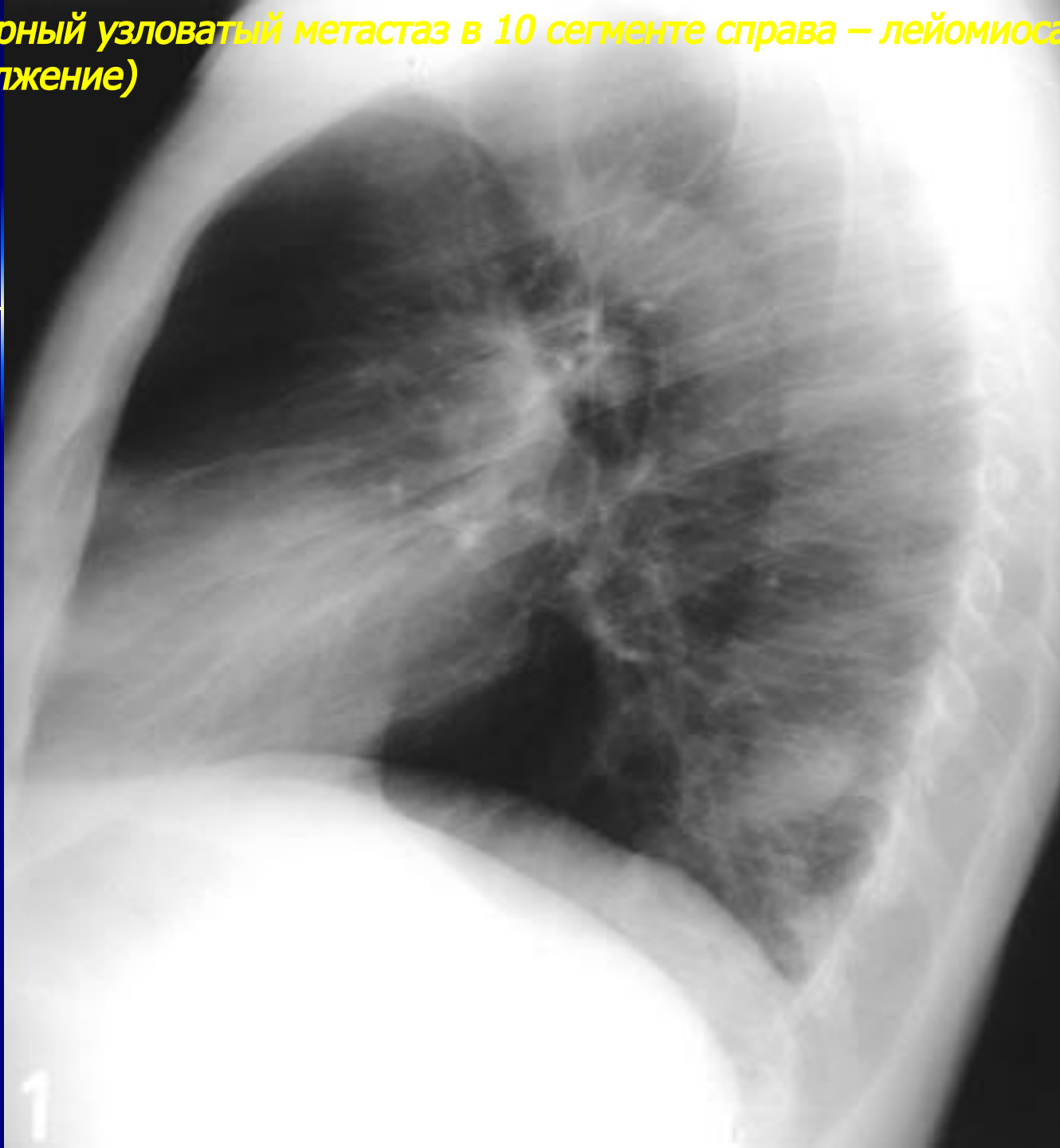

**МЕТАСТАТИЧЕСКИЕ**  
**ОПУХОЛИ ЛЕГКИХ**

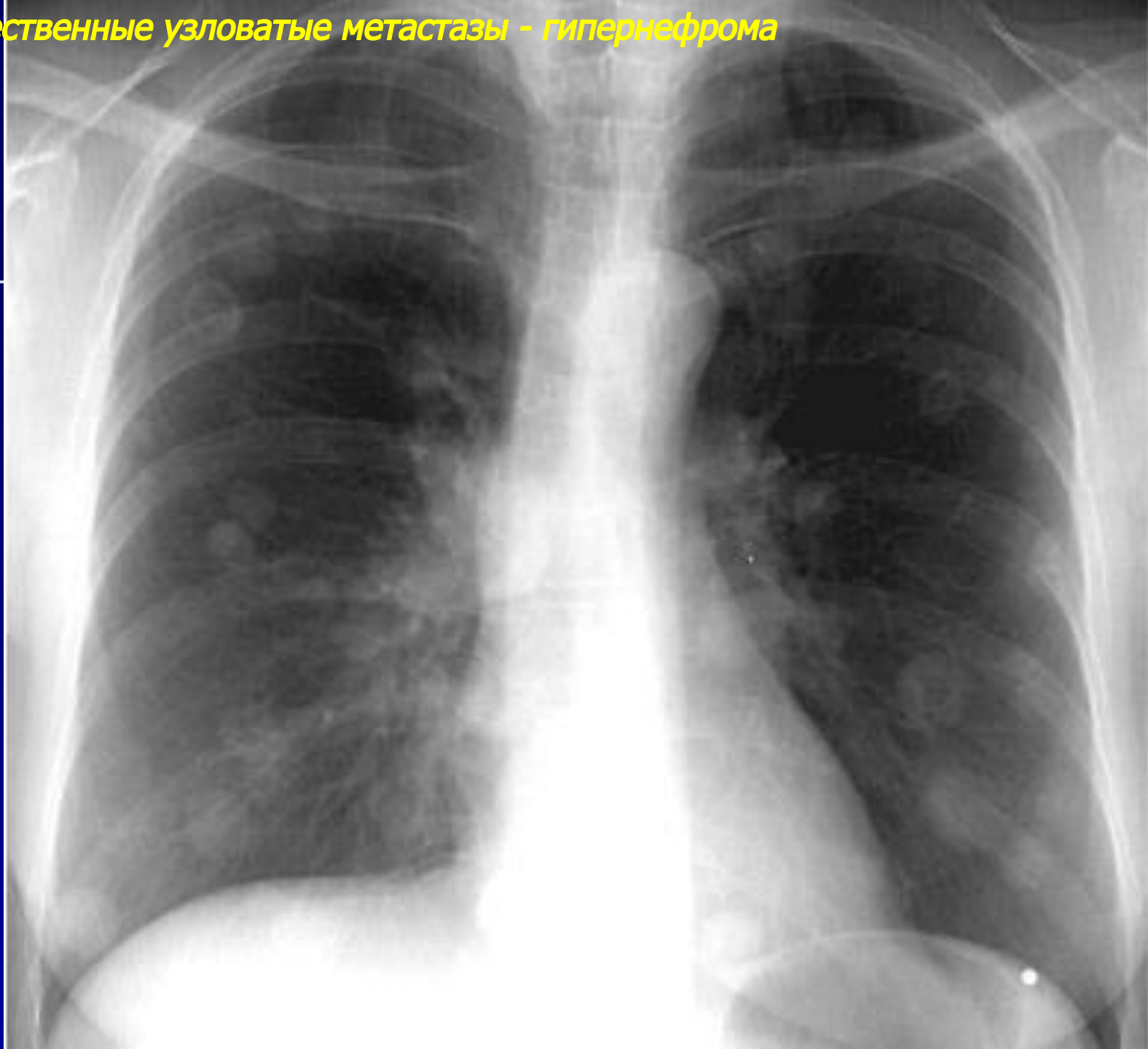
**Солидарный узловатый метастаз в 10 сегменте справа – лейомиосаркома**



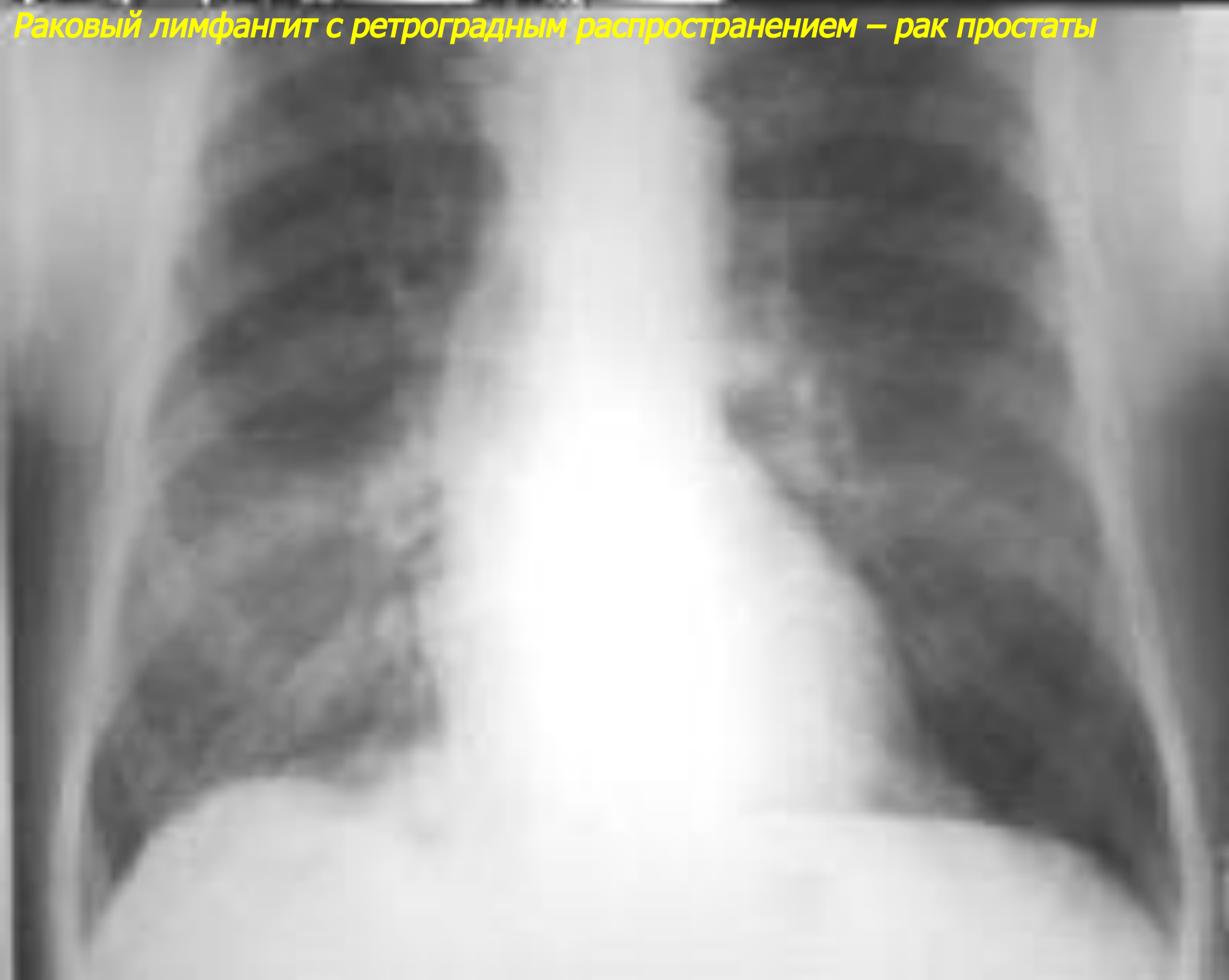
**Солитарный узловатый метастаз в 10 сегменте справа – лейомиосаркома  
(продолжение)**



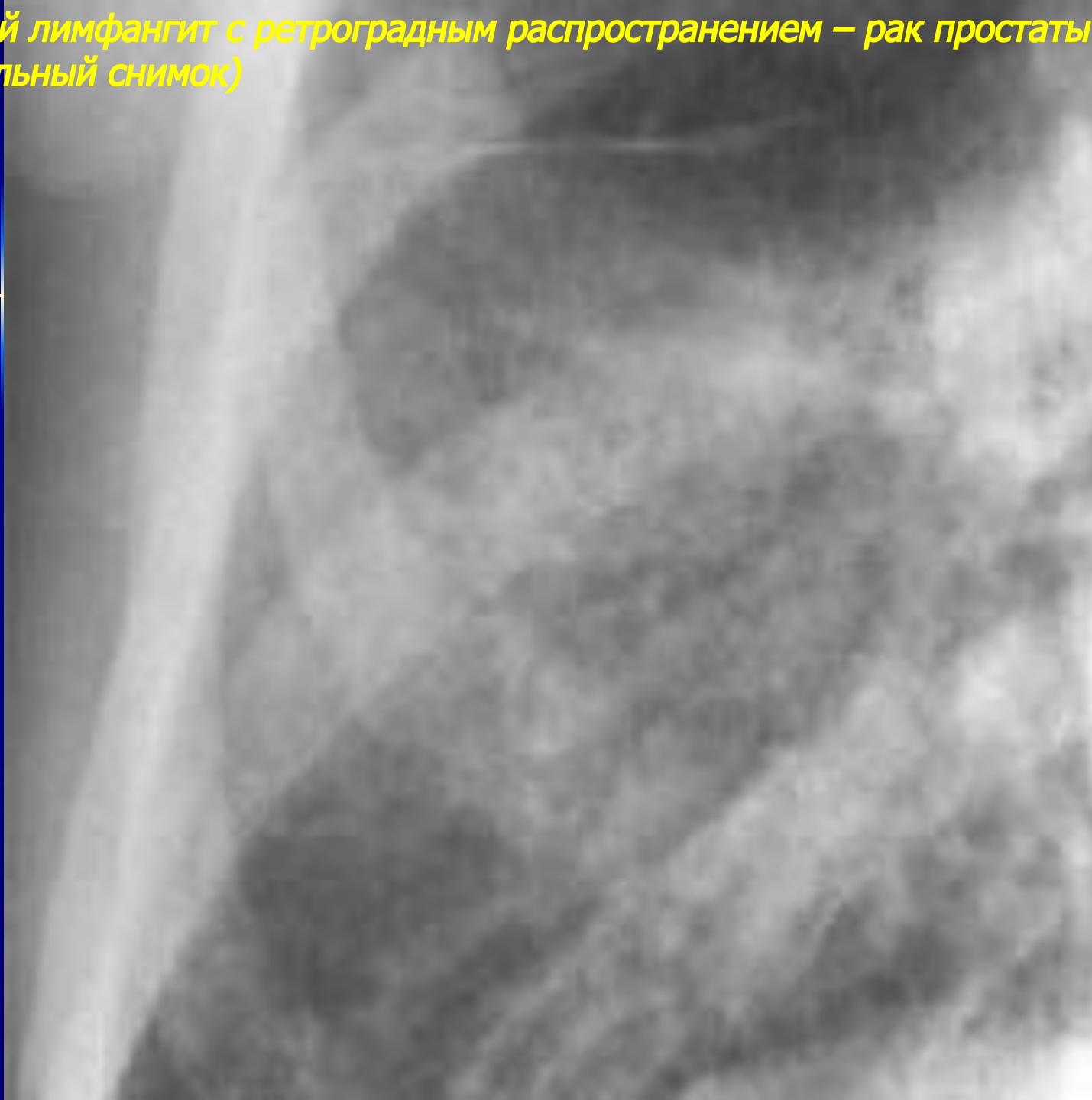**Множественные узловые метастазы - гипернефрома**



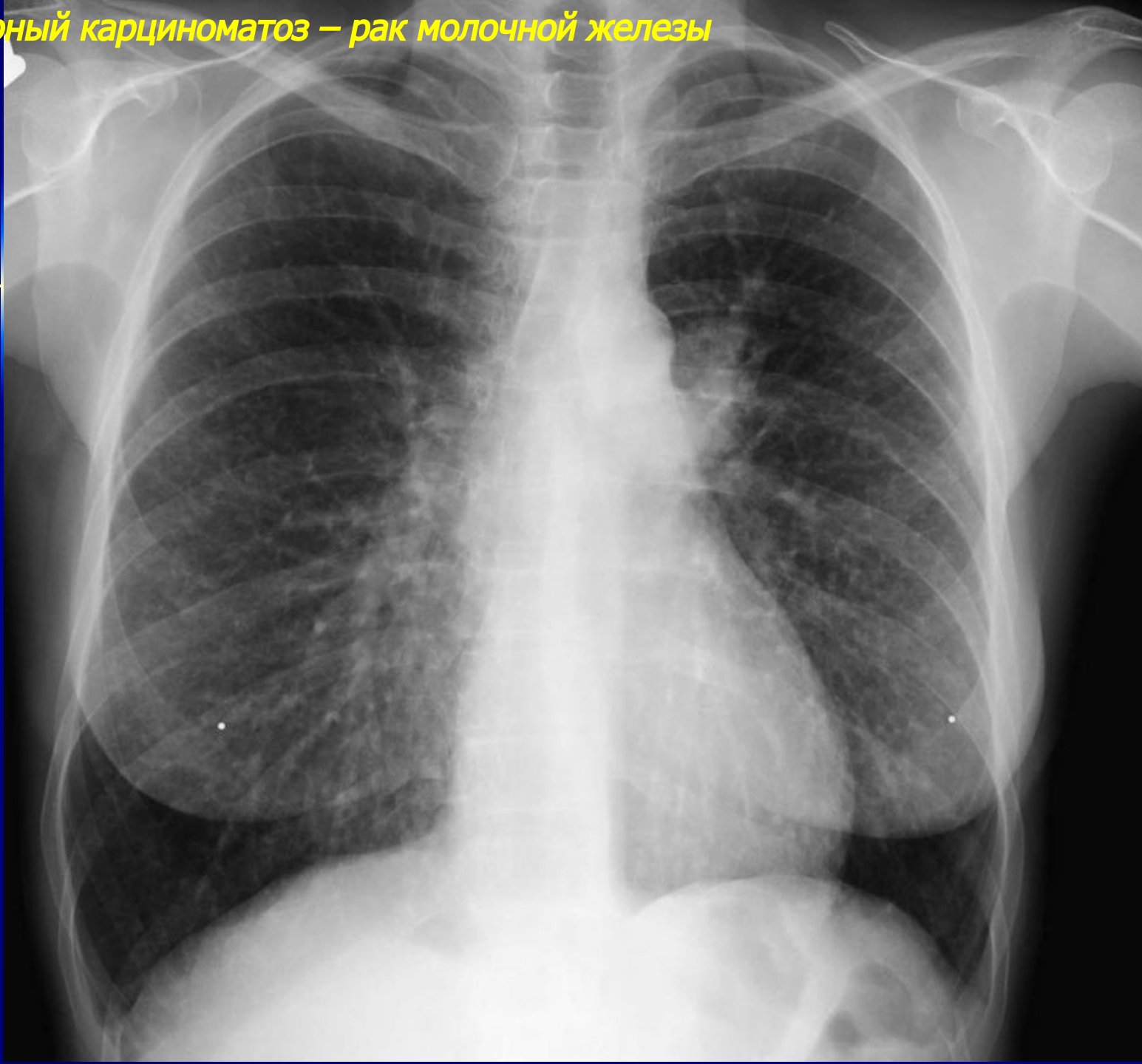
*Раковый лимфангит с ретроградным распространением – рак простаты*



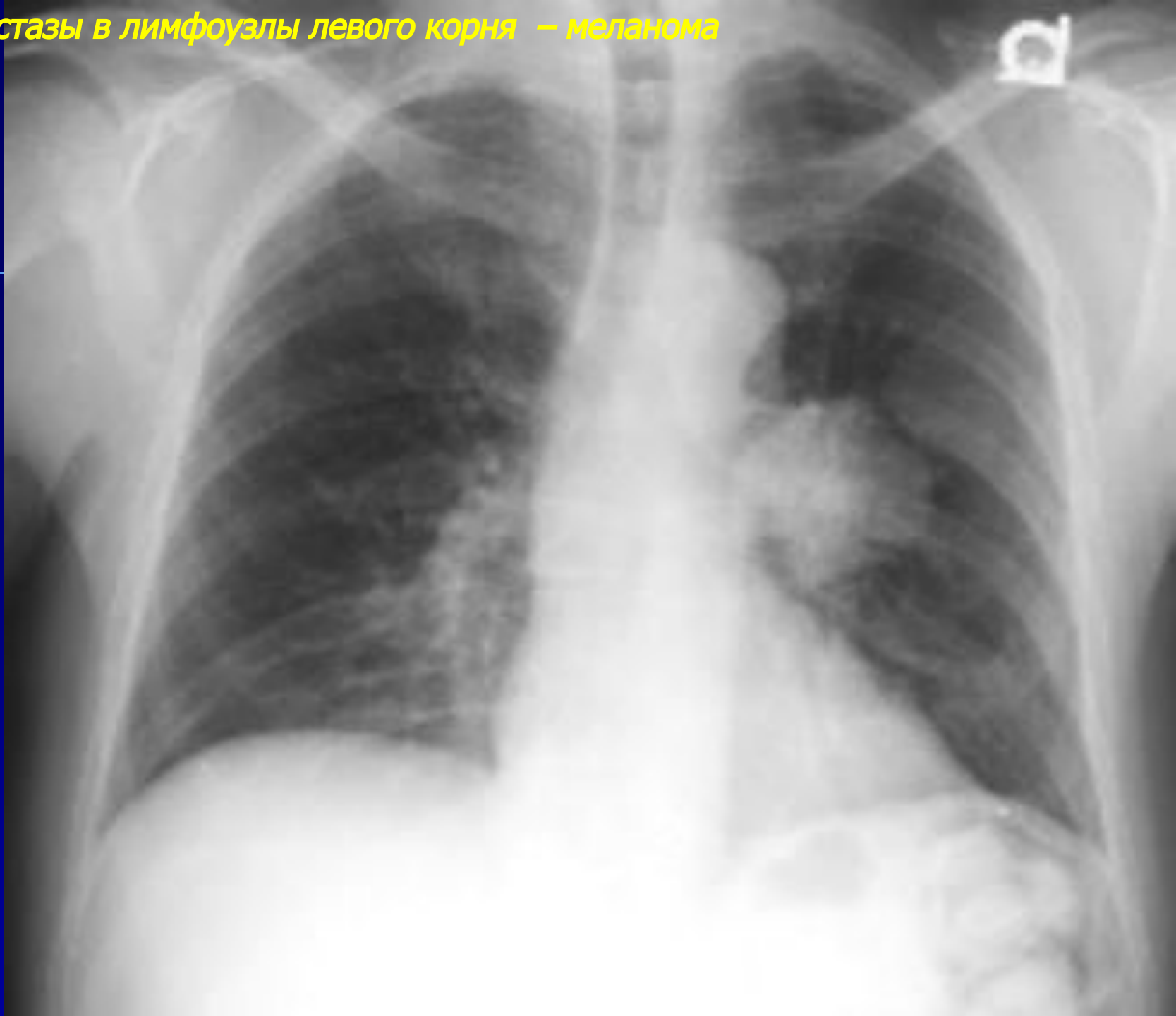
**Раковый лимфангит с ретроградным распространением – рак простаты  
(прицельный снимок)**



**Милиарный карциноматоз – рак молочной железы**

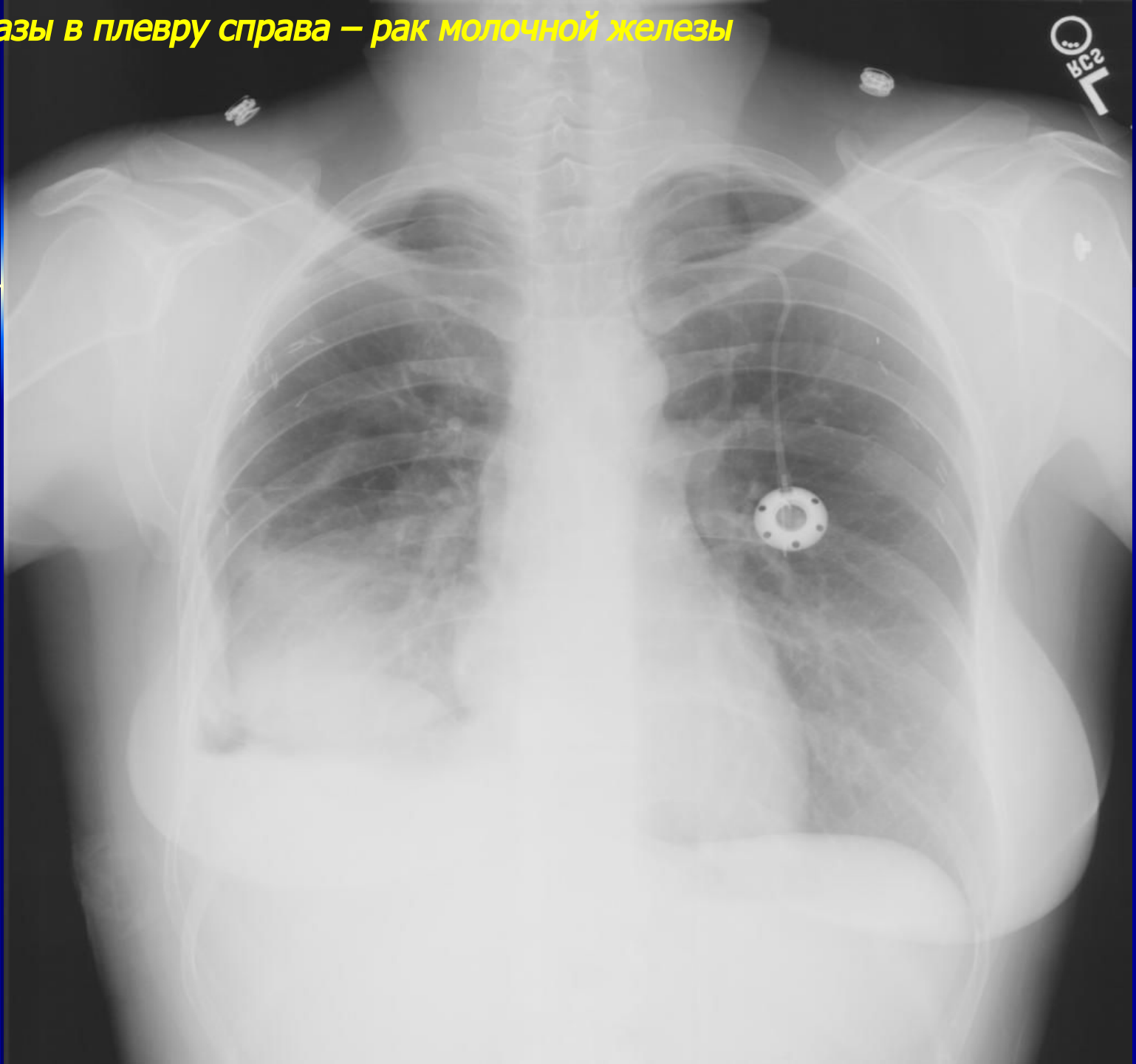


**Метастазы в лимфоузлы левого корня — меланома**



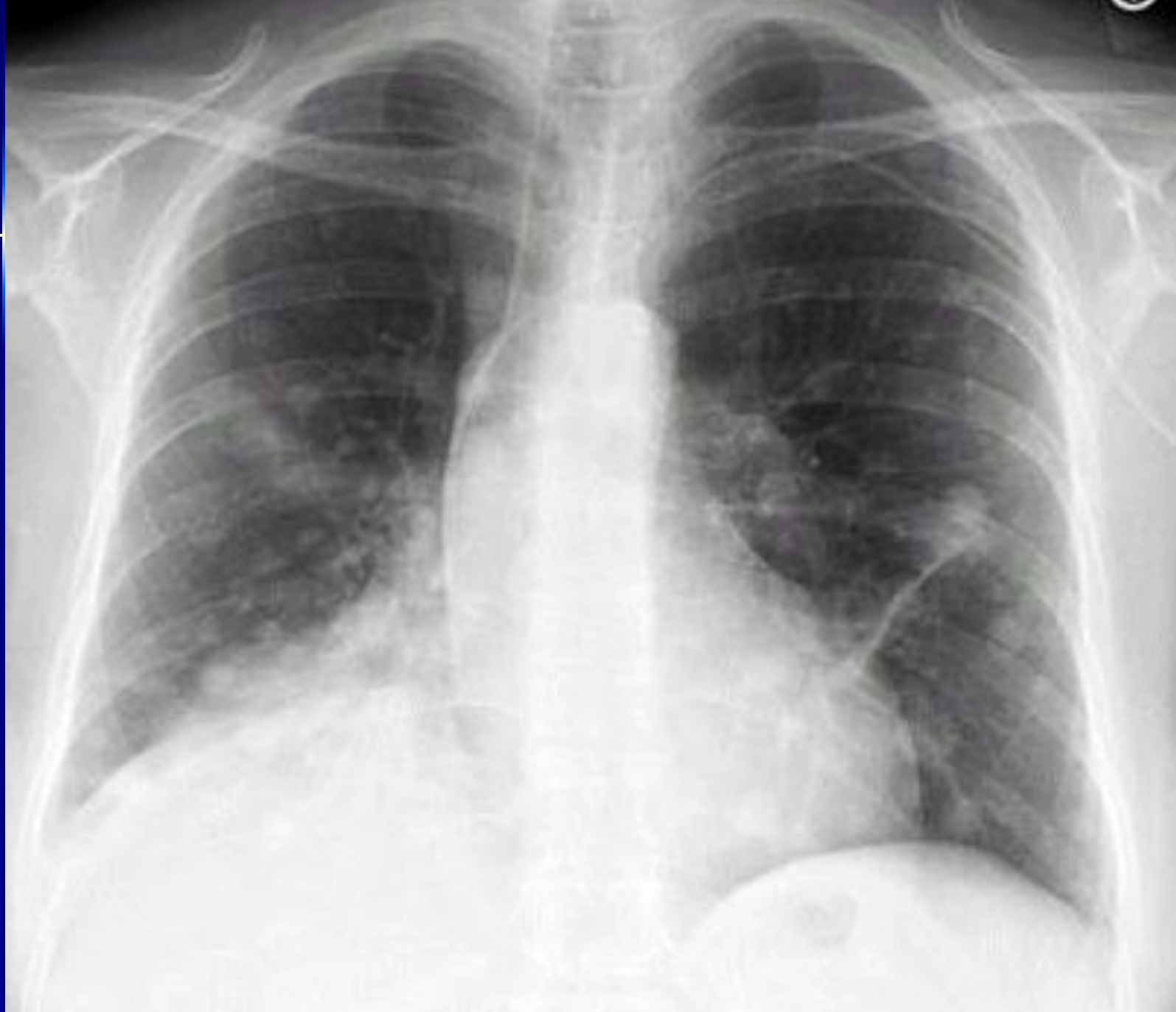

**Метастазы в плевру справа – рак молочной железы**

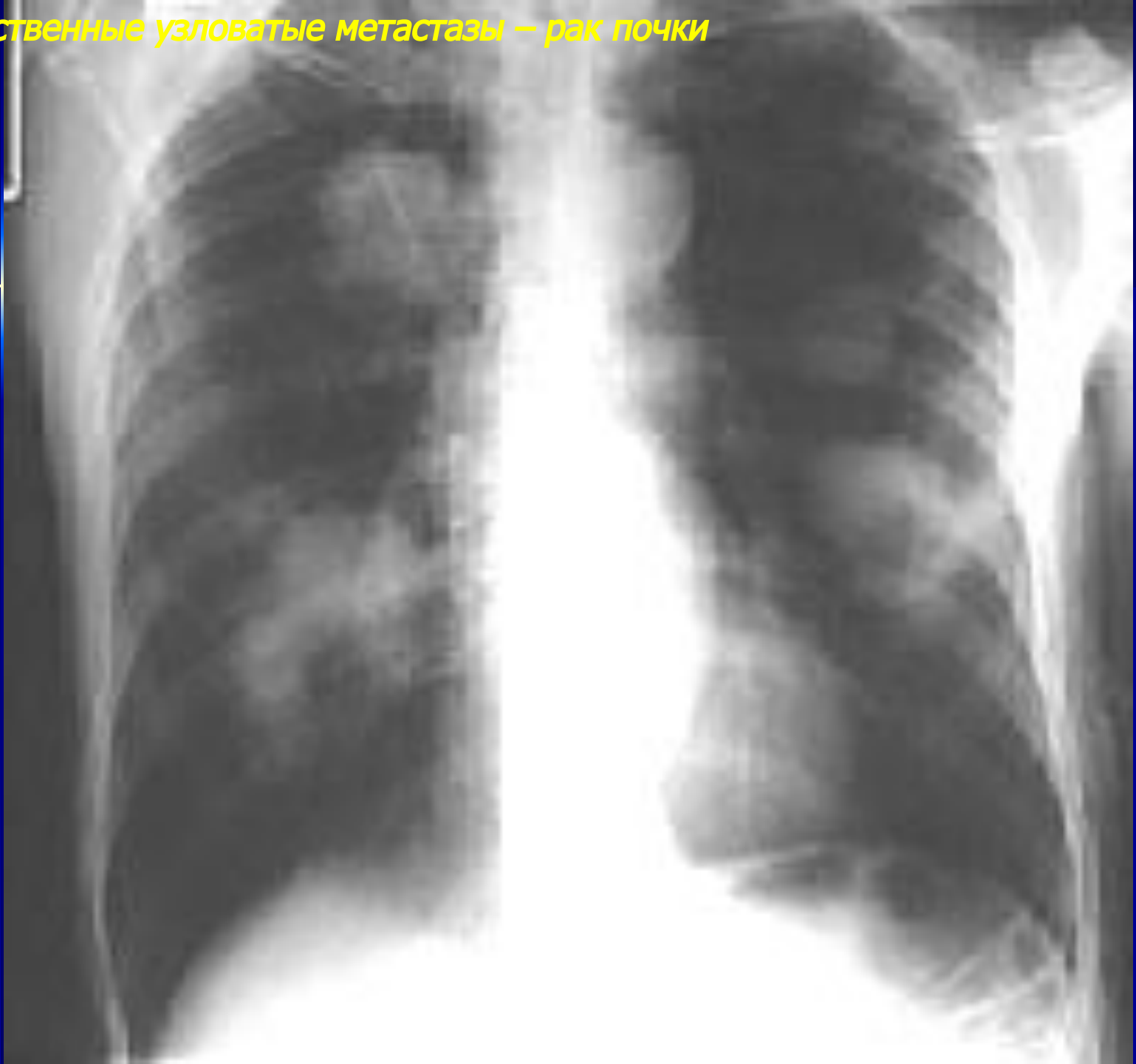


**Особенности легочных  
метастазов опухолей  
отдельных локализаций**

**Множественные узловые метастазы – хорионэпителиома матки**

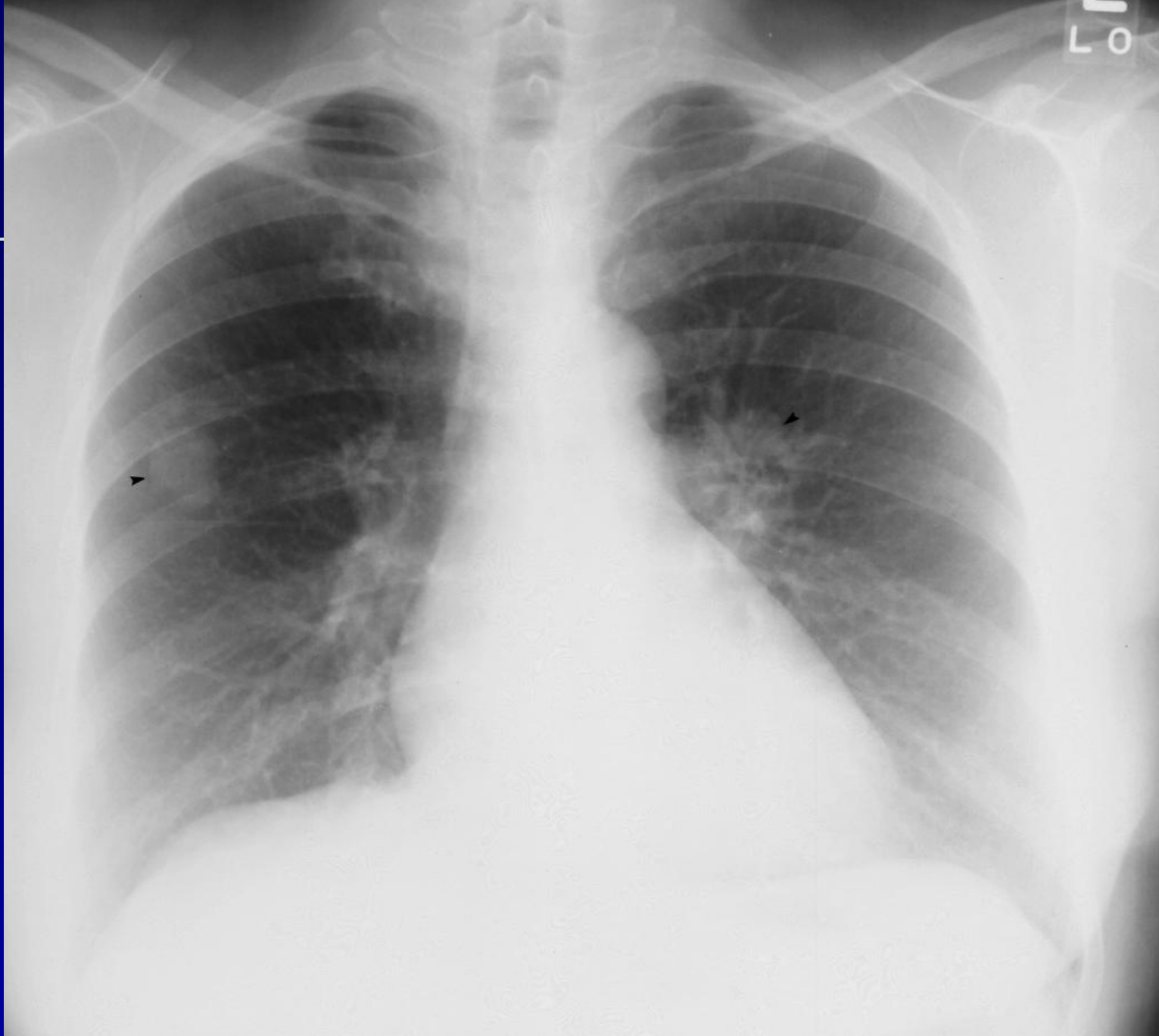


**Множественные узловые метастазы – рак почки**

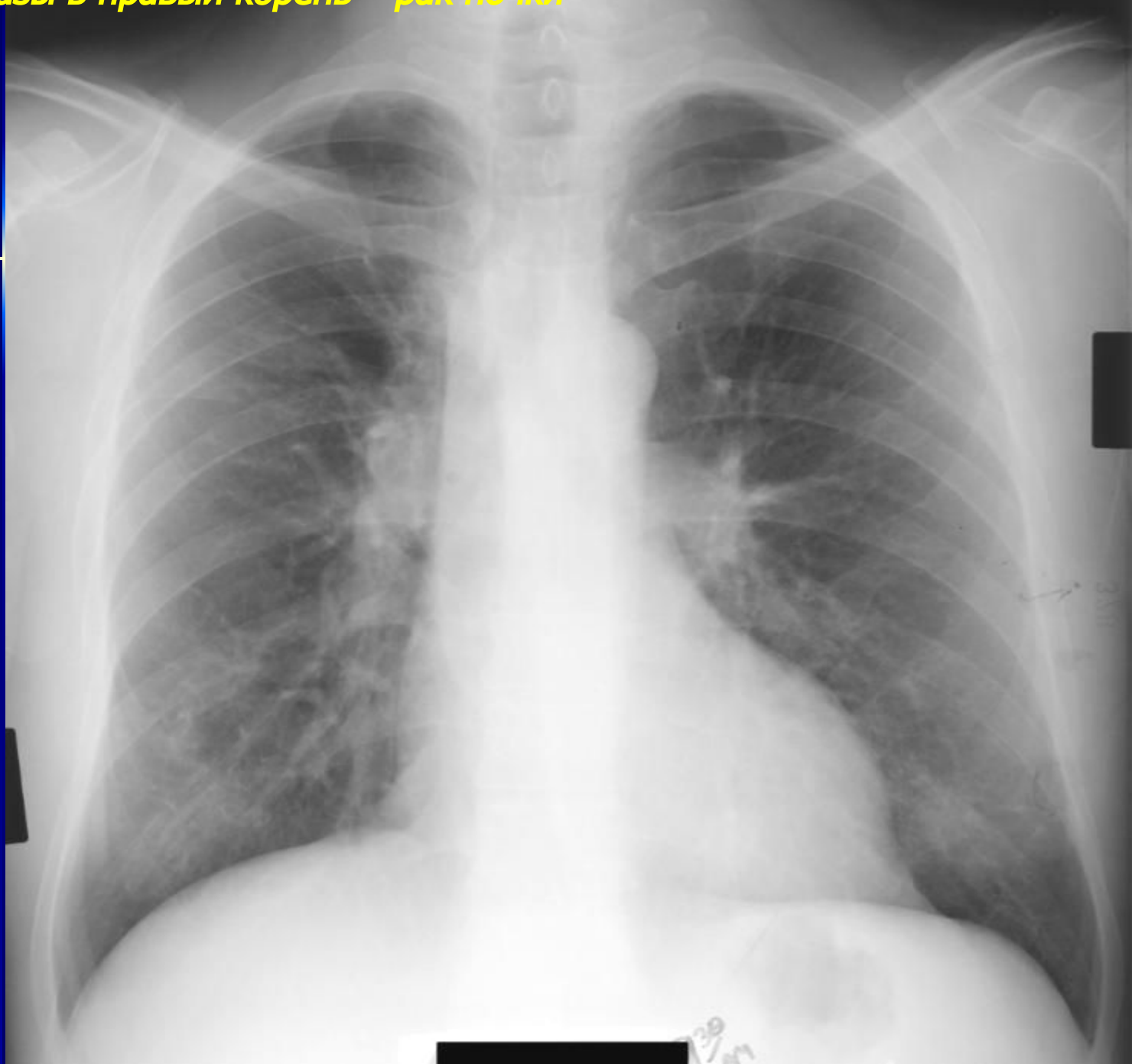


**Солитарный узловатый метастаз – рак почки**

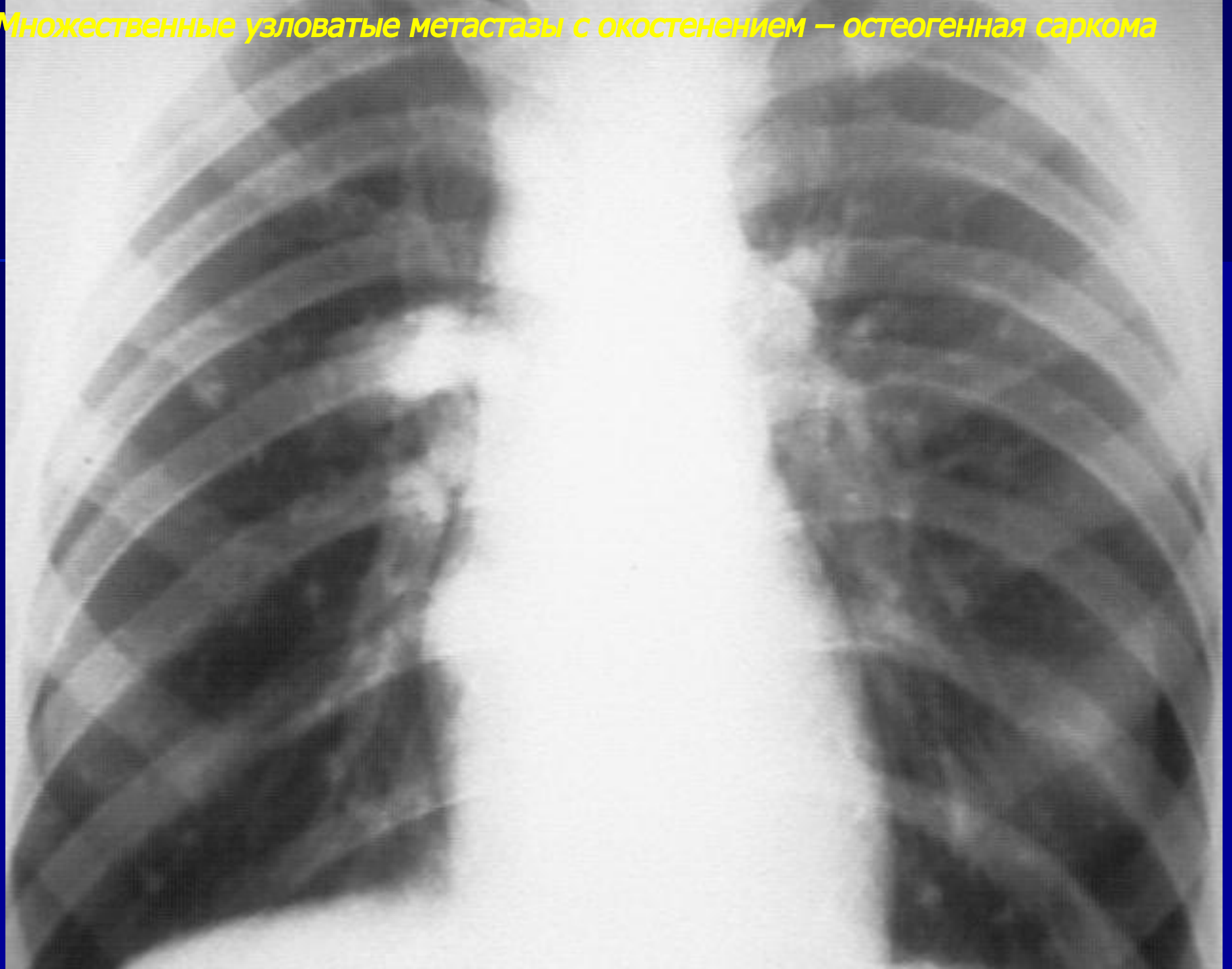
L  
LO



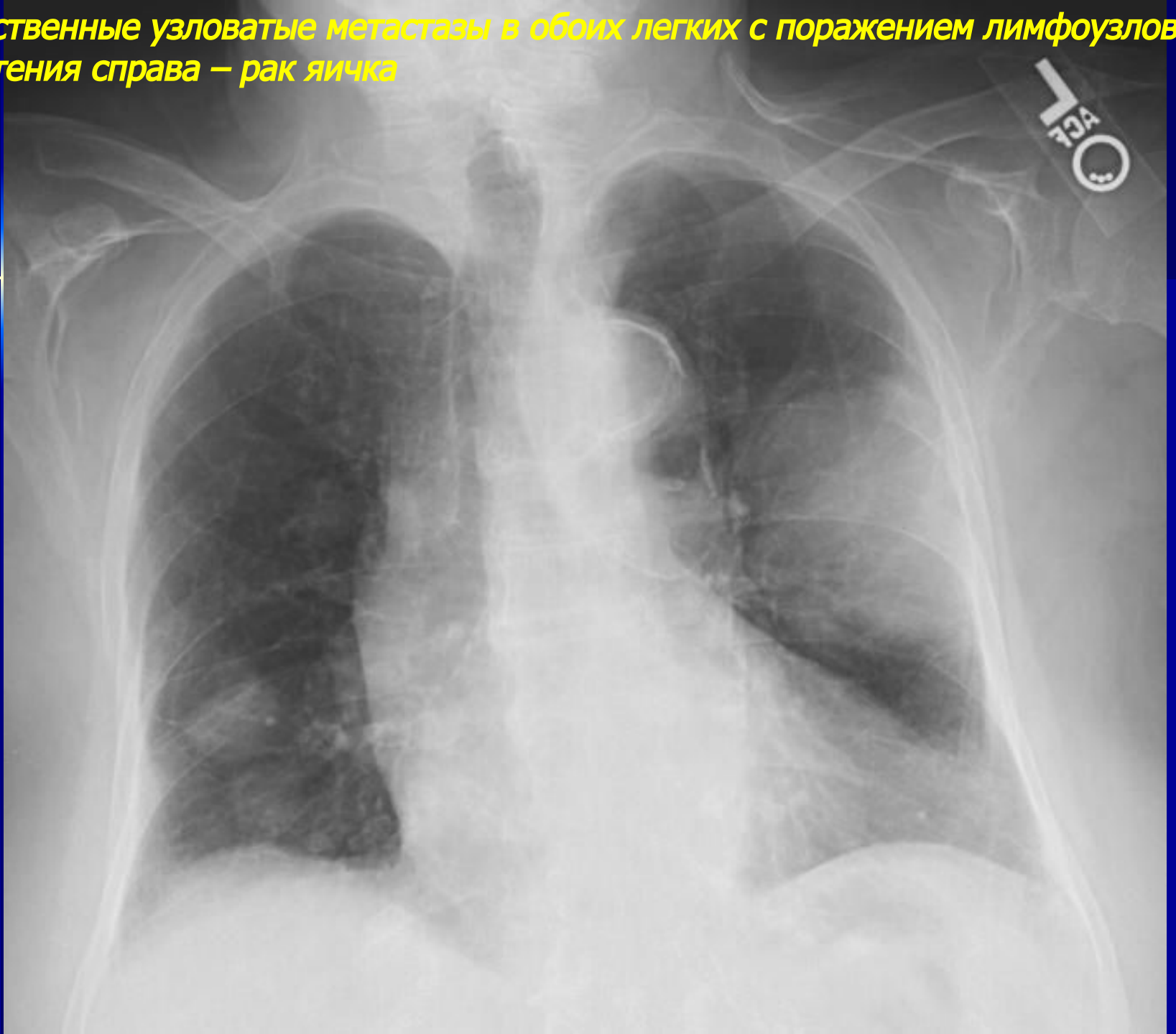
**Метастазы в правый корень – рак почки**



**Множественные узловатые метастазы с окостенением – остеогенная саркома**

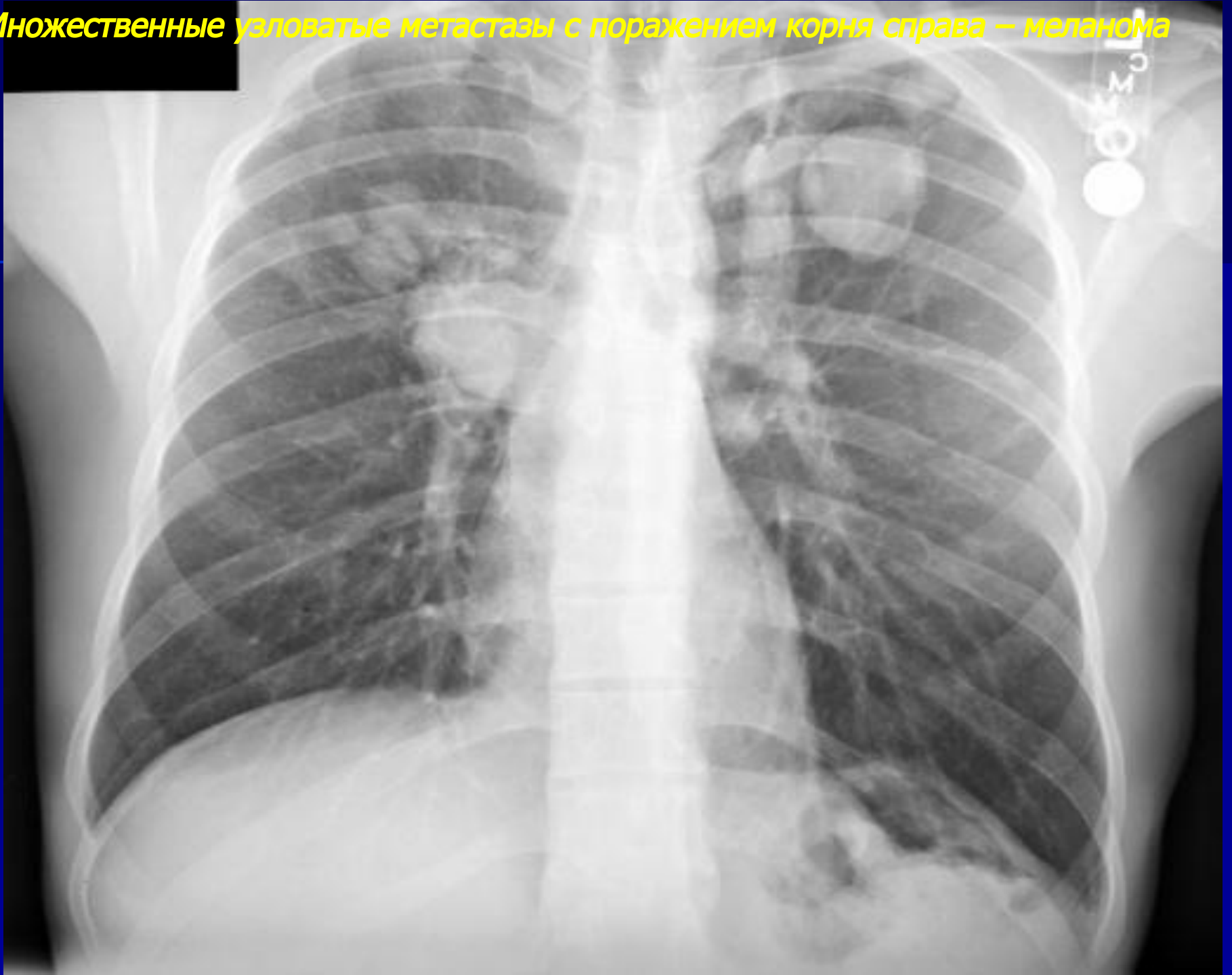

**Множественные узловатые метастазы в обоих легких с поражением лимфоузлов средостения справа – рак яичка**

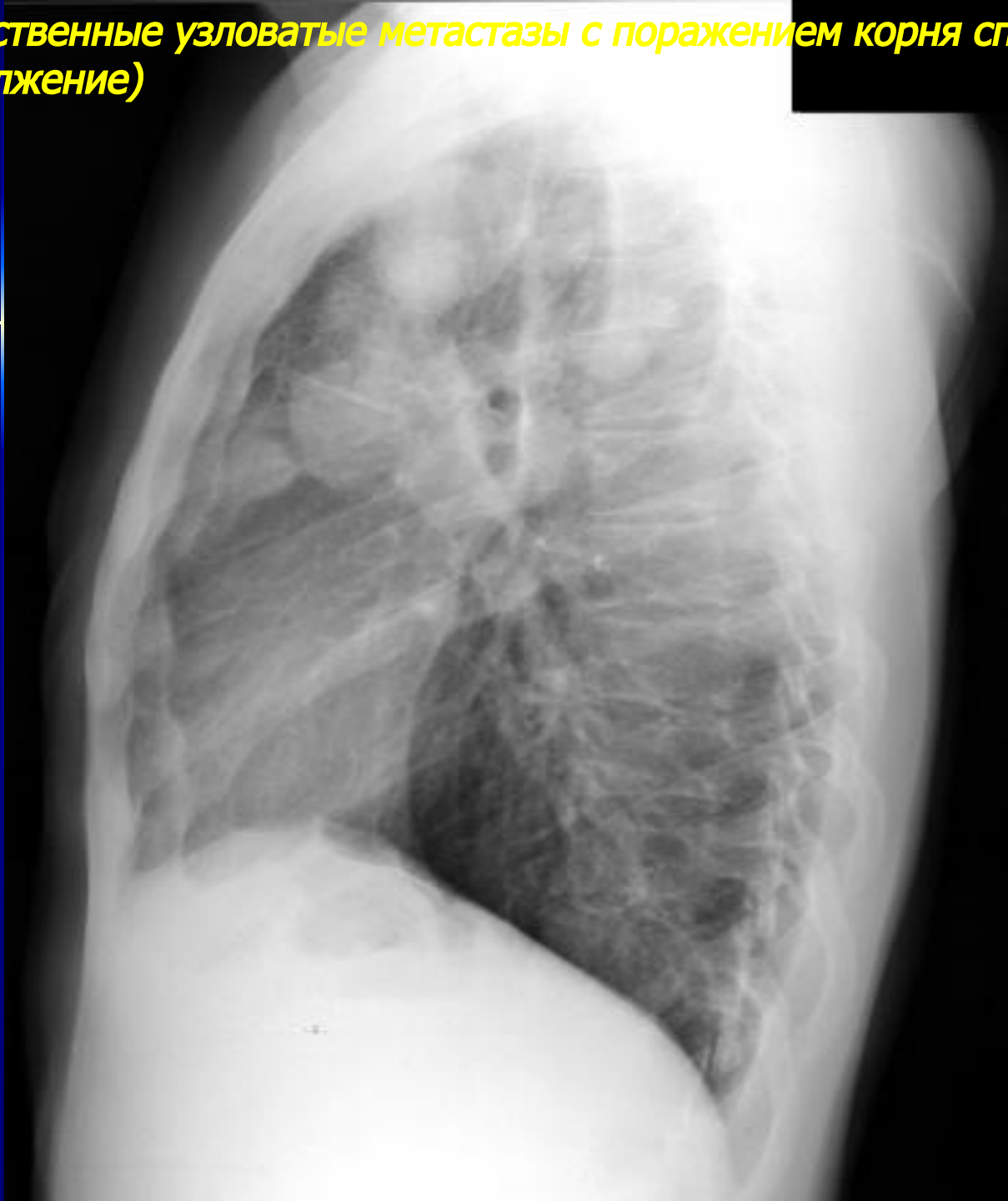



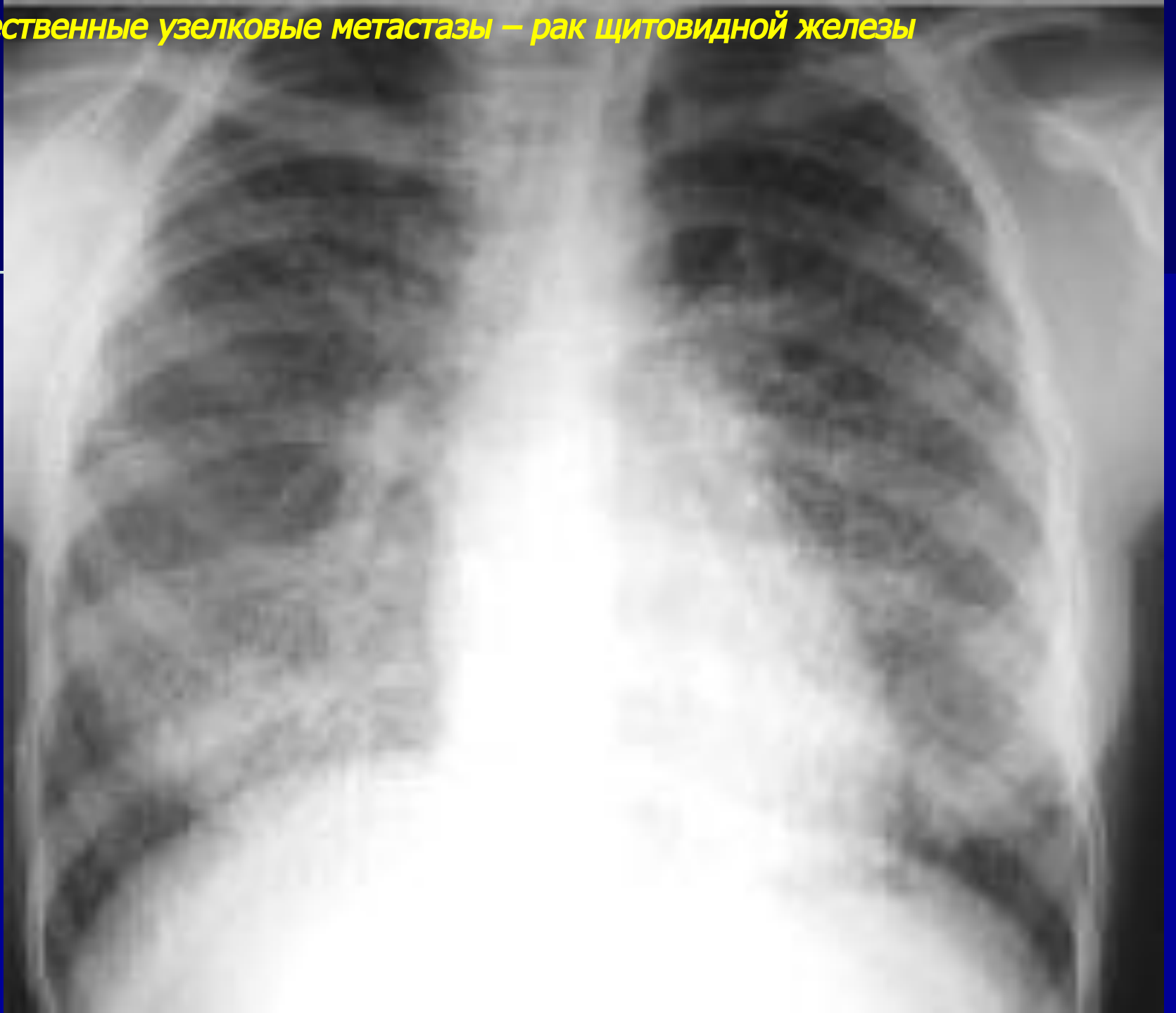**Множественные узловые метастазы с поражением корня справа — меланома**



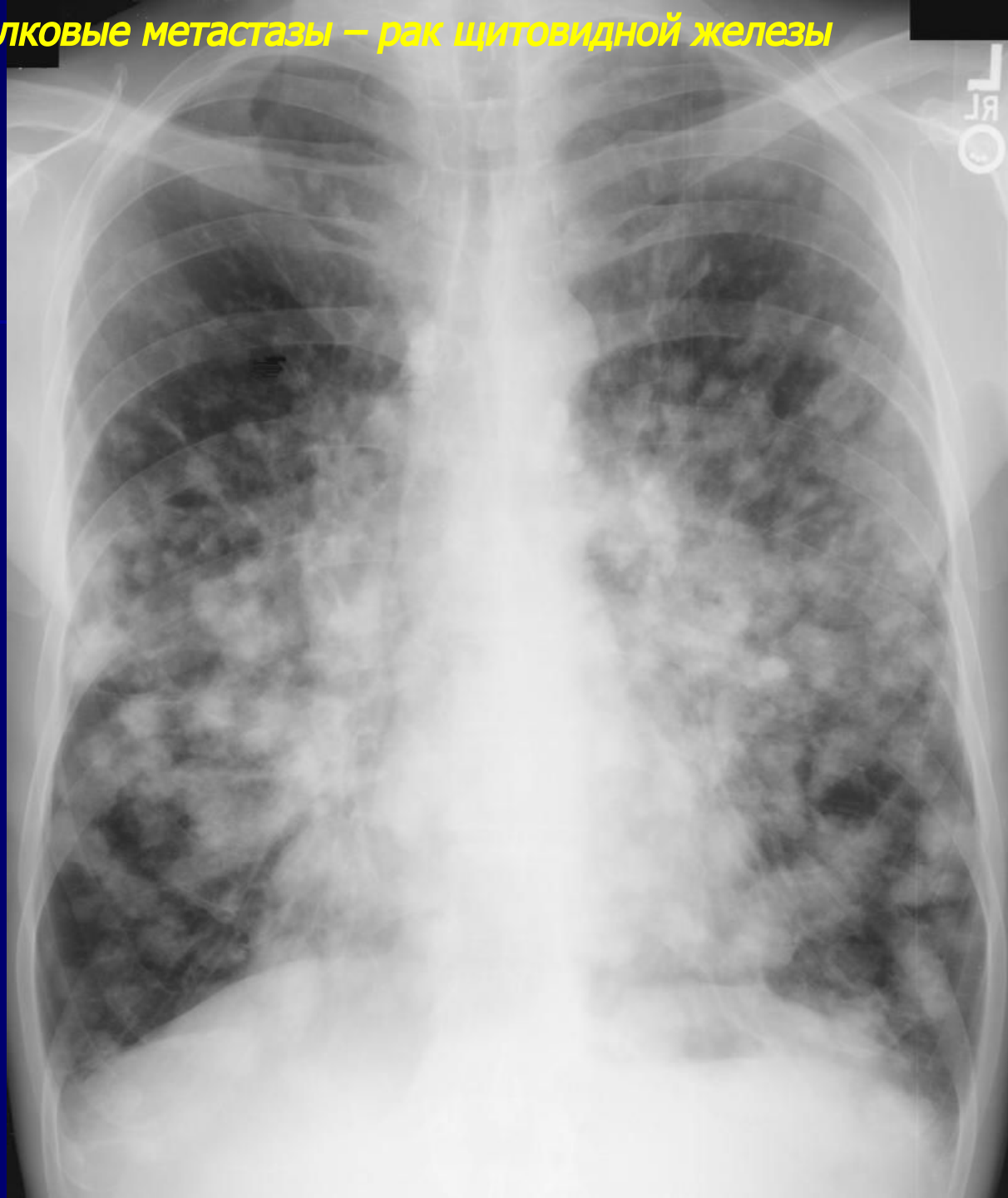**Множественные узловатые метастазы с поражением корня справа – меланома  
(продолжение)**



**Множественные узелковые метастазы – рак щитовидной железы**

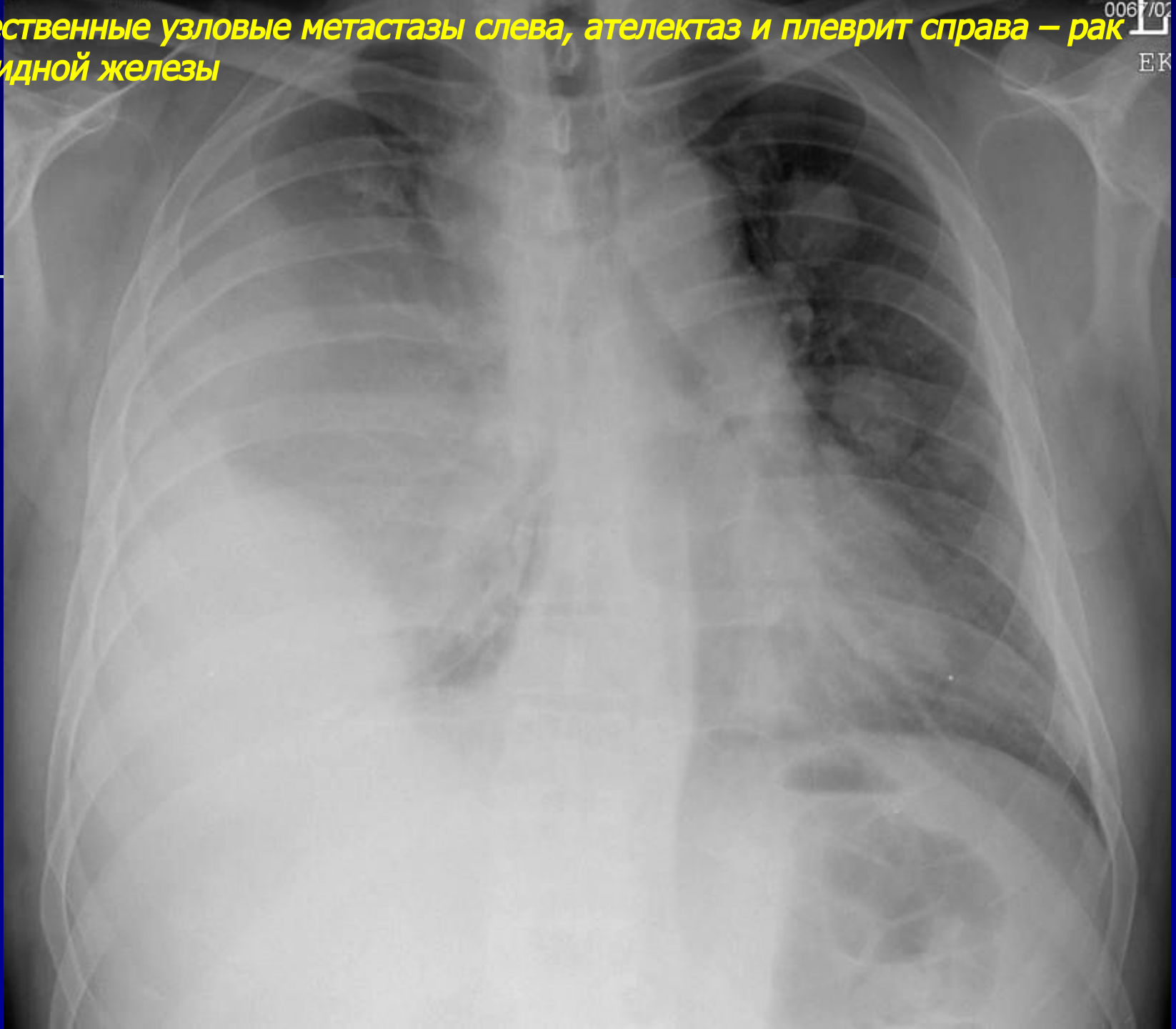


**Множественные узелковые метастазы – рак щитовидной железы**

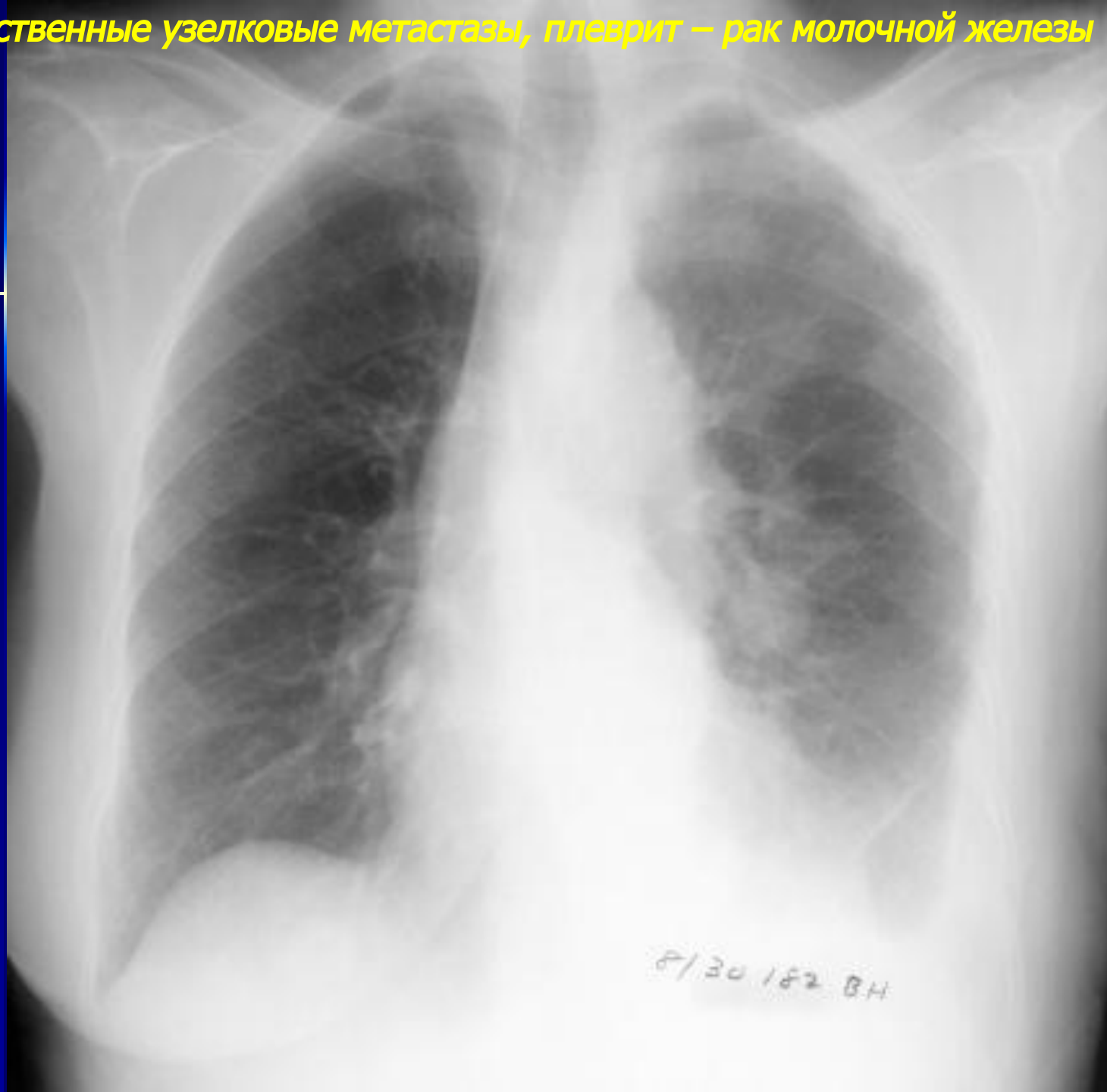


**Множественные узловые метастазы слева, ателектаз и плеврит справа – рак щитовидной железы**

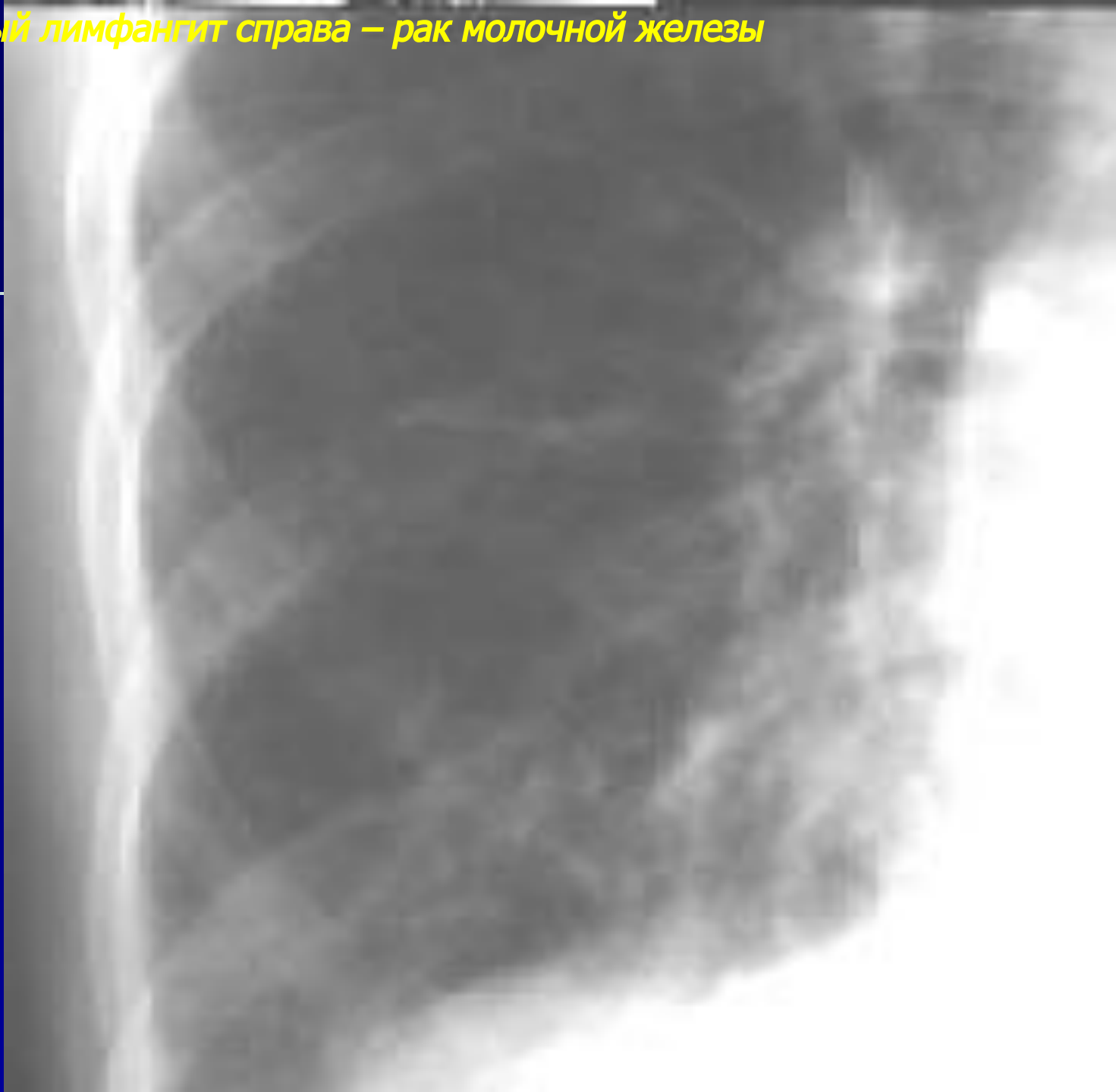
0067/02  
ЕК



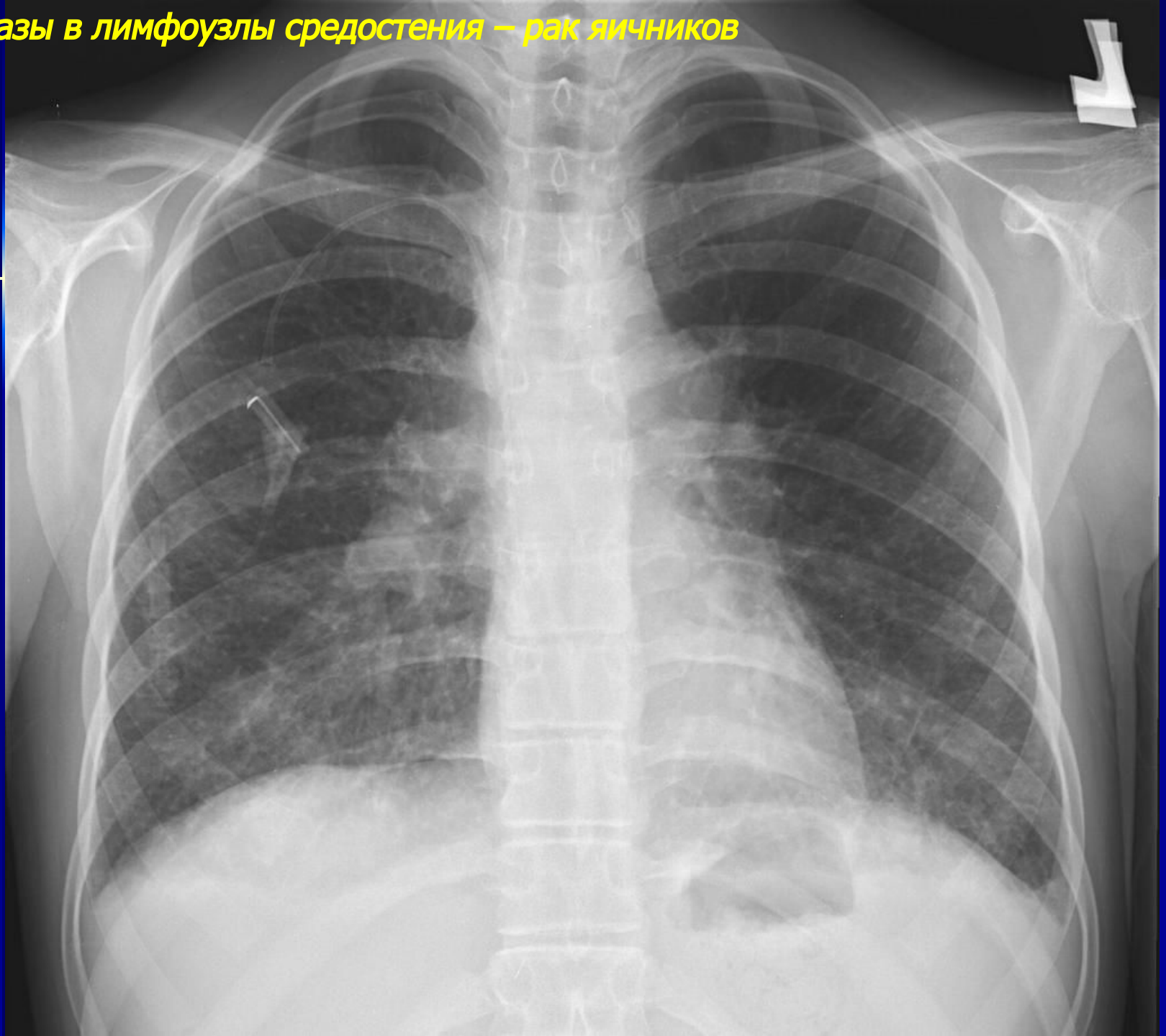
**Множественные узелковые метастазы, плеврит – рак молочной железы**



*Раковый лимфангит справа – рак молочной железы*

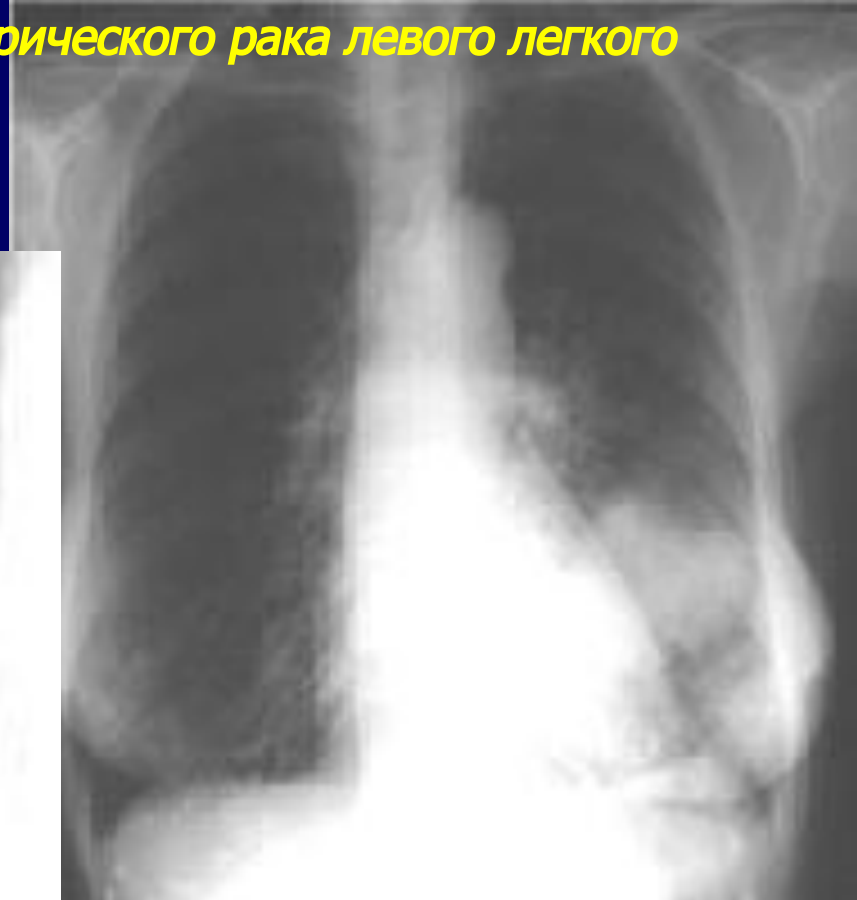
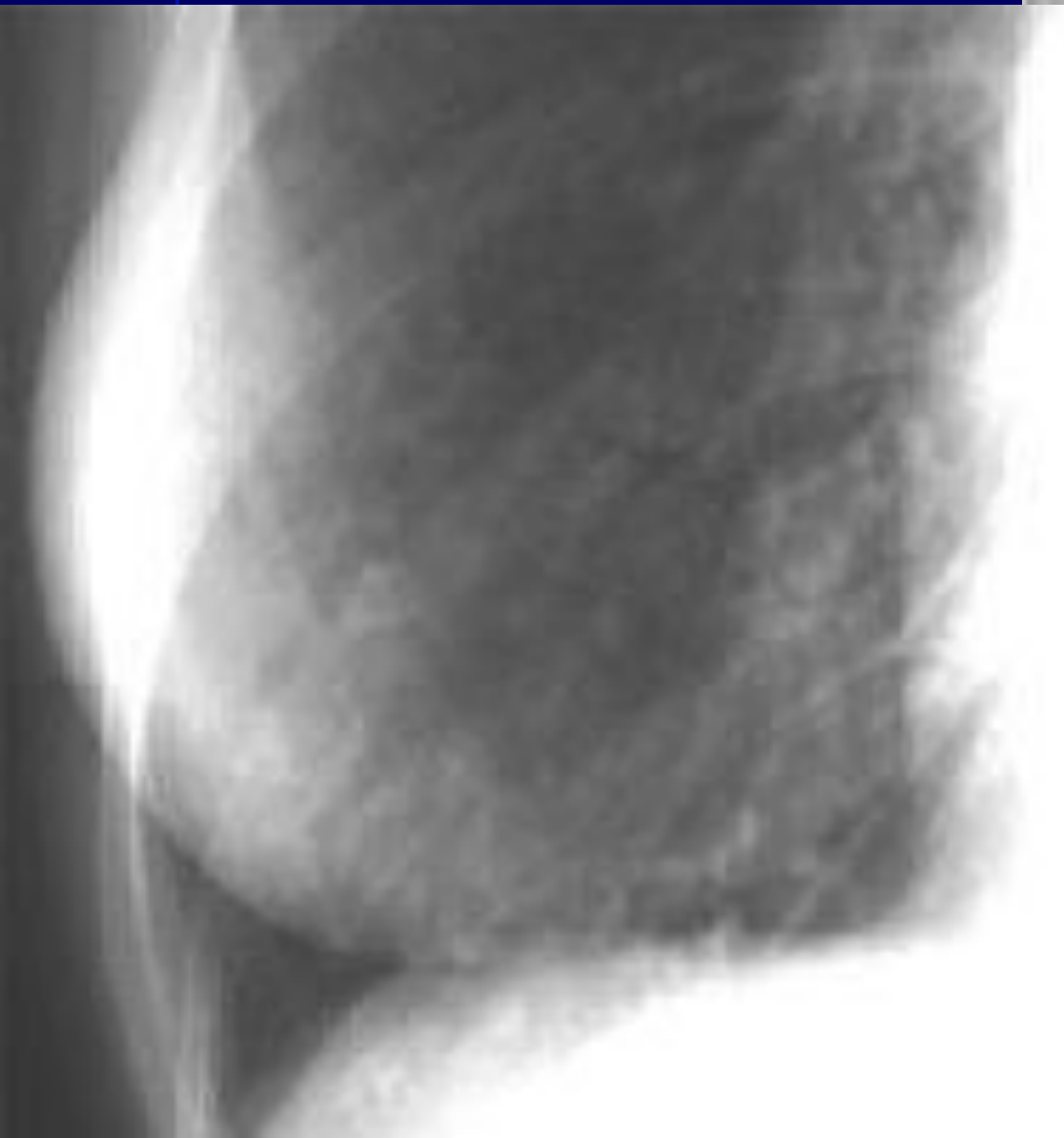
**Метастазы в лимфоузлы средостения – рак яичников**

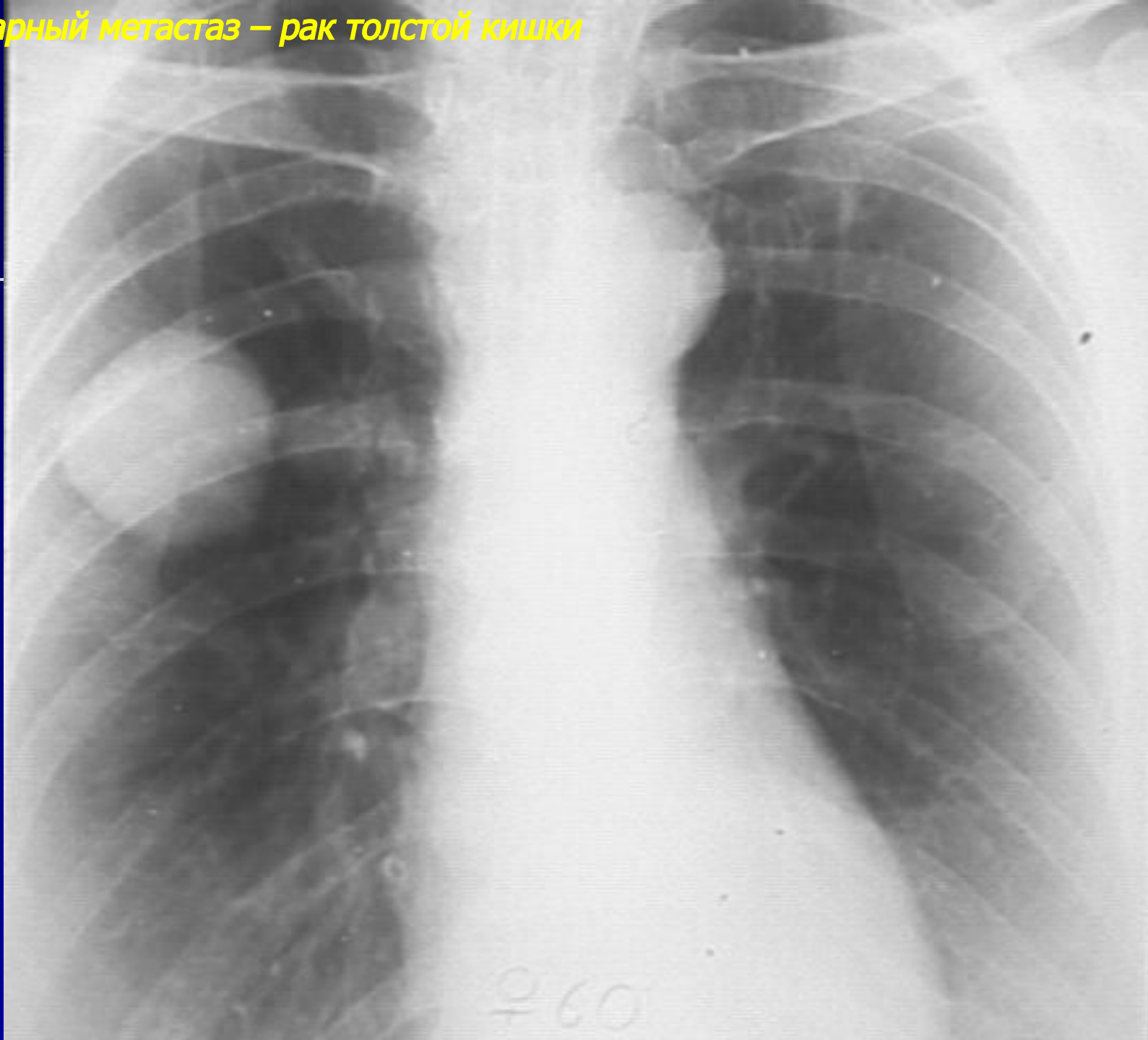




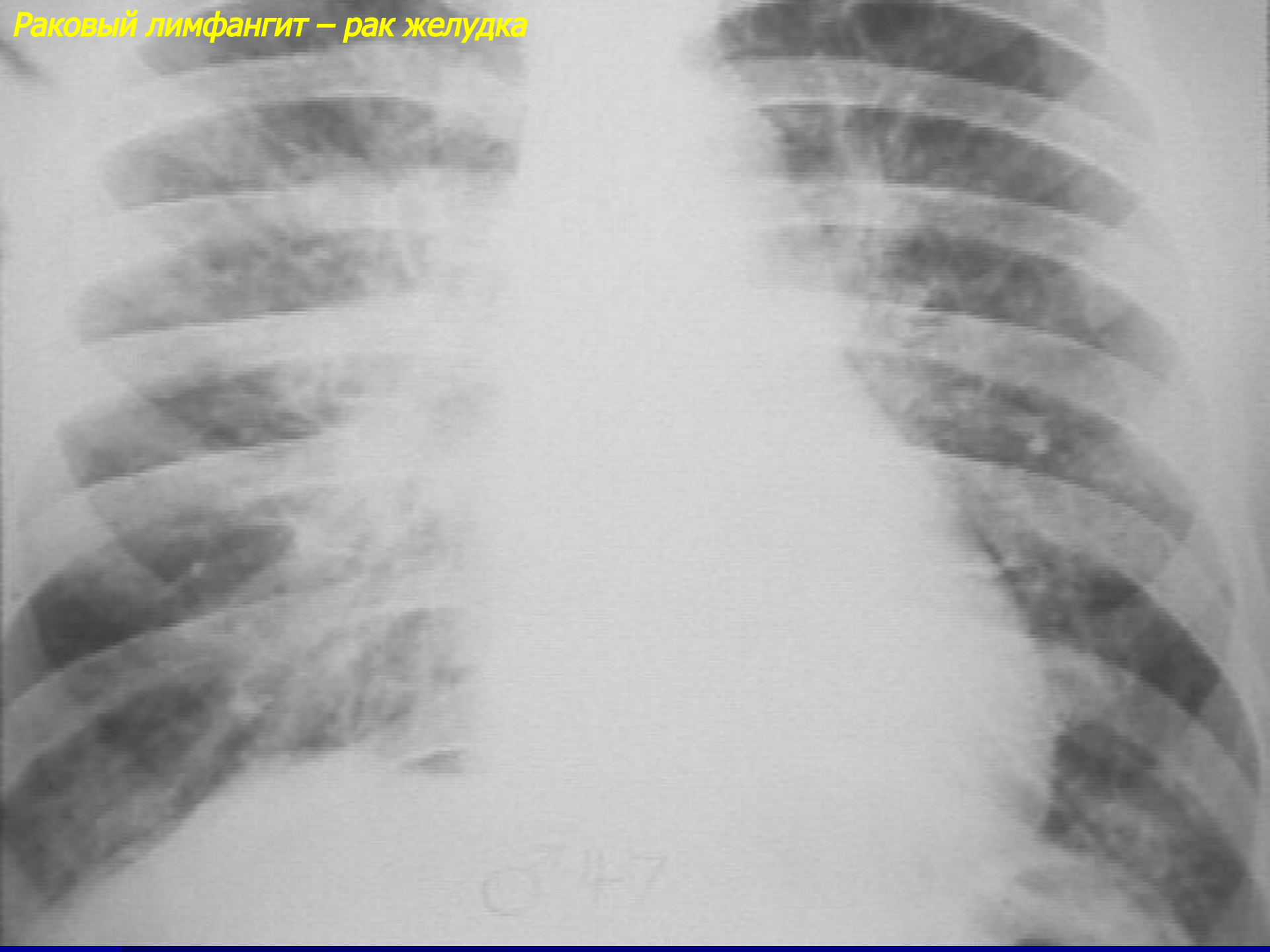
**Раковый лимфангит справа - метастаз периферического рака левого легкого**



*Солитарный метастаз – рак толстой кишки*



Раковый лимфангит – рак желудка



0747