



**КАФЕДРА
ФАКУЛЬТЕТСКОЙ
ХИРУРГИИ**

**ХИРУРГИЧЕСКОЕ ЛЕЧЕНИЕ
ЯЗВ ЖЕЛУДКА
И ДВЕНАДЦАТИПЕРСТНОЙ
КИШКИ**

САНКТ-ПЕТЕРБУРГ

2010



- Язвенная болезнь – это этиологически, патогенетически, а также клинически неоднородное состояние, объединяющим началом для которого является формирование хронического рецидивирующего язвенного дефекта на слизистой оболочке гастродуоденальной зоны.



Этиология

1. Наследственная предрасположенность.
2. *Helicobacter pilori* (выделение уреазы, токсическое действие бактерий, выделение цитолитических и вакуолизирующих ферментов).
3. Другие факторы (курение, злоупотребление алкогольными напитками, лекарственные препараты, психоэмоциональные перегрузки, беспорядочное и неправильное питание и др.).



- Формирование хронического язвенного дефекта происходит при нарушении физиологического равновесия между факторами защиты и агрессии



Диагностика

- Фиброгастродуоденоскопия

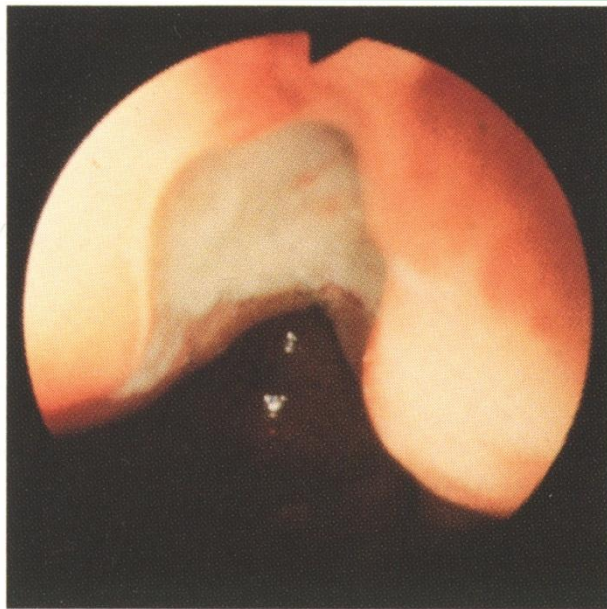


Figure 5.1 Typical benign gastric ulcer at the incisura angularis. Note the characteristic clean white base.

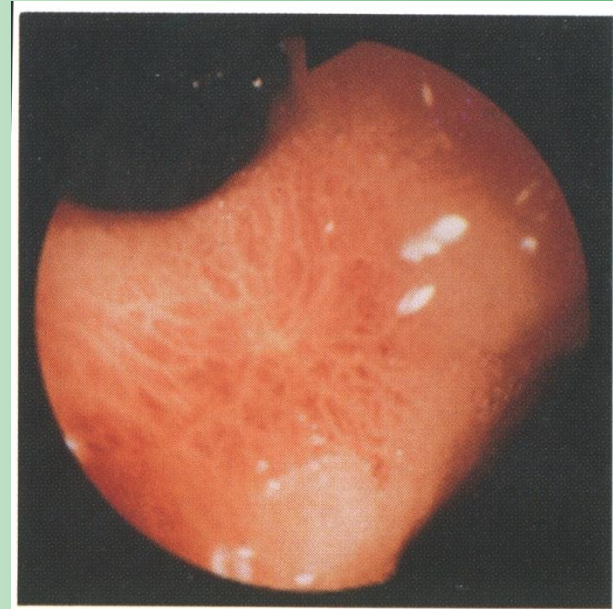

Figure 5.11 The fine red scar represents an almost healed benign ulcer at the incisura angularis.



Диагностика

- Фиброгастродуоденоскопия

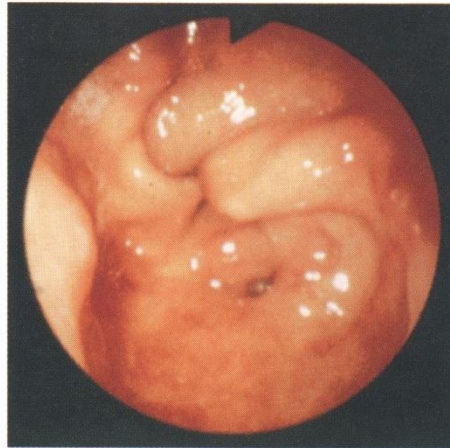

Figure 5.13 Antral deformity due to recurrent ulceration.

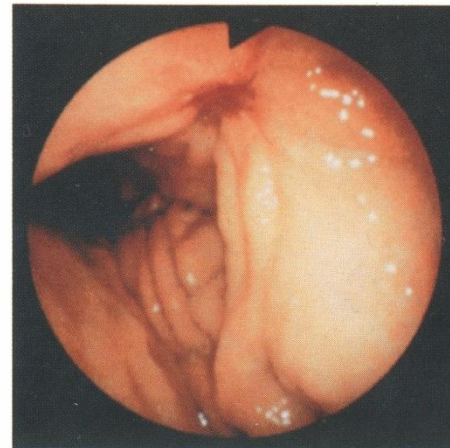
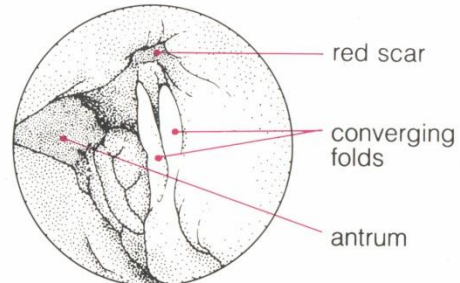
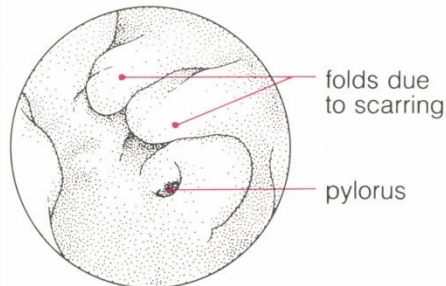


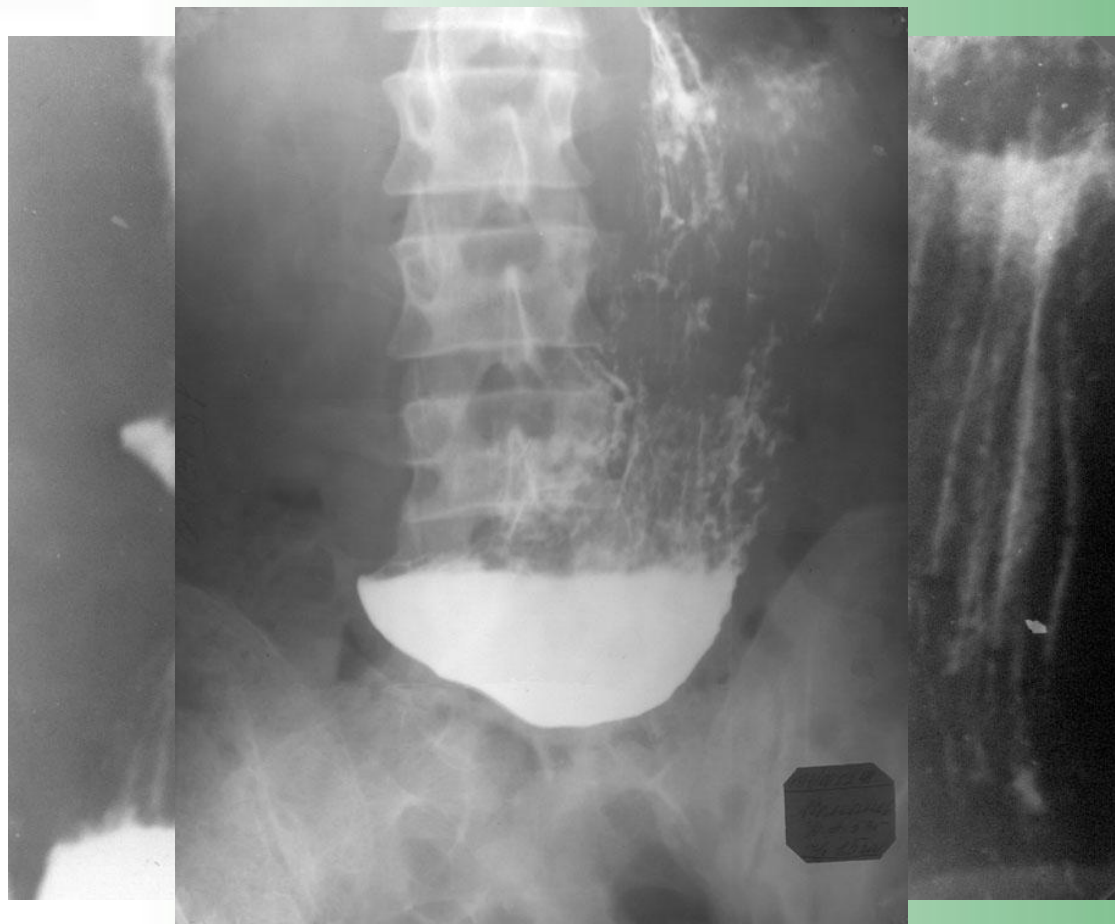
Figure 5.14 Healing ulcer. Note the converging folds running up to the red scar and the archlike deformity.





Диагностика

- Рентгеноскопия желудка





Классификация язвенной болезни

- 1. По локализации
- 2. Фазы язвенной болезни (обострение, неполная ремиссия, ремиссия)
- 3. По стадиям развития язвы:
 - а) активная стадия, б) стадия заживления, в) стадия рубцевания (красный рубец, белый рубец).
- 4. По осложнениям (пенетрация, кровотечение, перфорация, стенозирование, малигнизация)



ХИРУРГИЧЕСКОЕ ЛЕЧЕНИЕ

- Показания:
 - абсолютные,
 - относительные.
- Операции:
 - радикальные
 - паллиативные



ХИРУРГИЧЕСКОЕ ЛЕЧЕНИЕ

РАДИКАЛЬНЫЕ ОПЕРАЦИИ:

Резекция желудка

Стволовая ваготомия

Селективная ваготомия

Проксимальная ваготомия

Лапароскопическая ваготомия

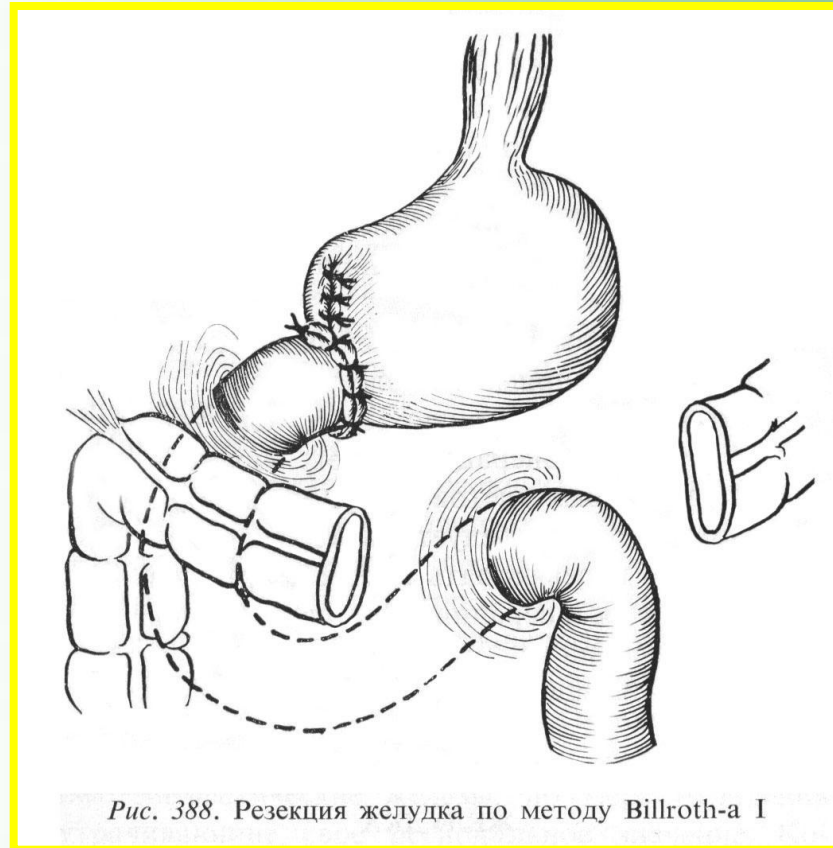


Типы резекций желудка

- Дистальные
- Проксимальные
- Клиновидные
- Сегментарные



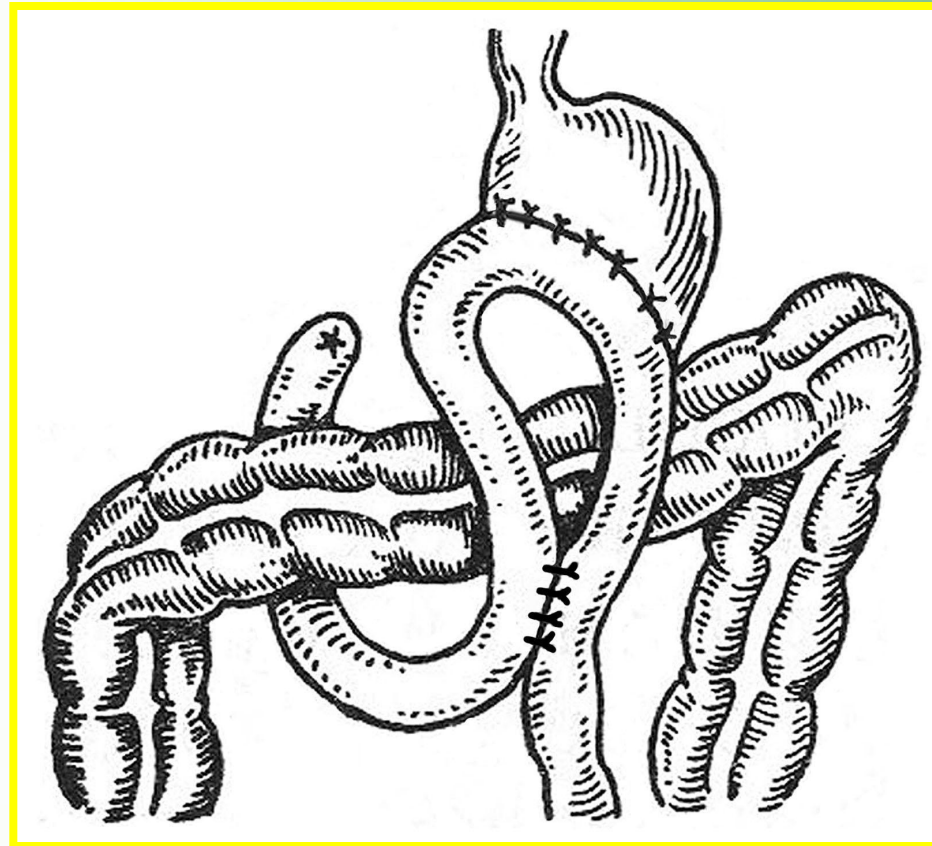
Резекция желудка



- По Бильрот-I (1884 г.)



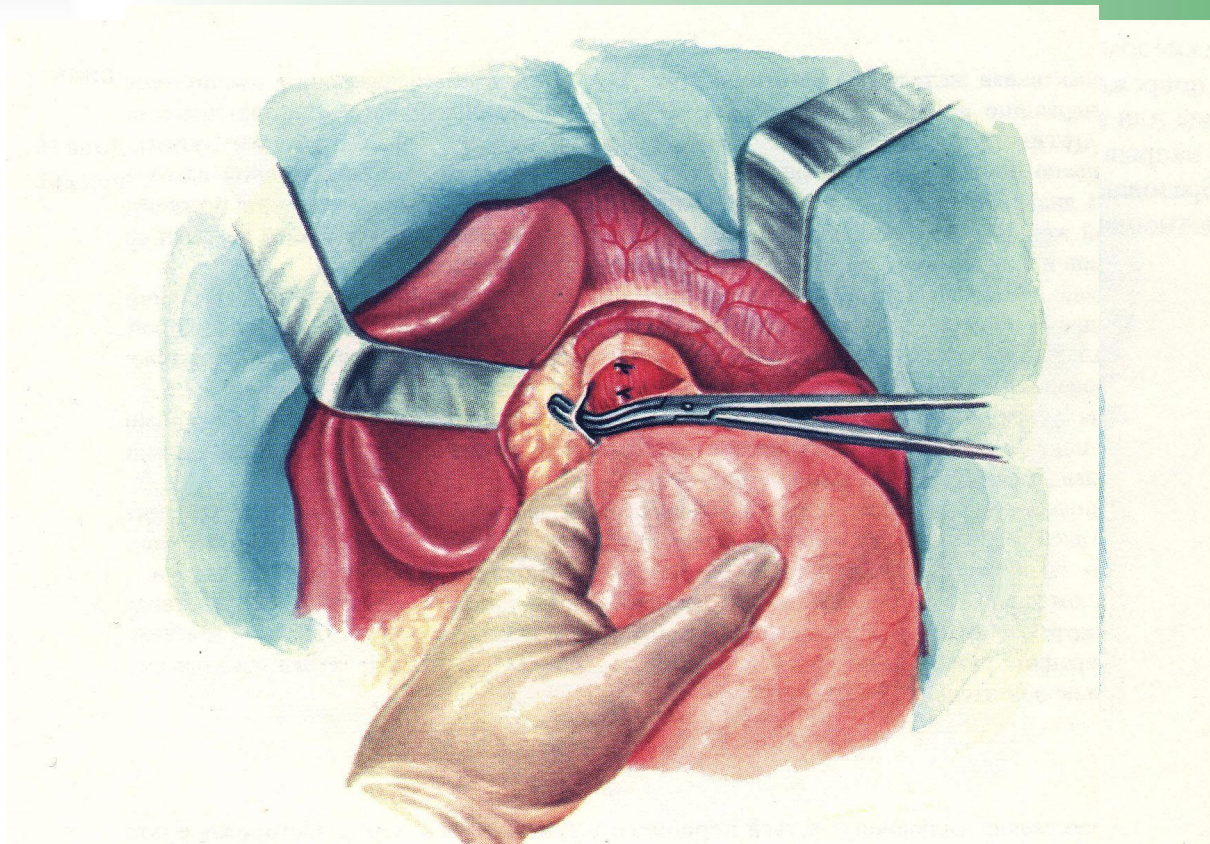
Резекция желудка



- По Бильрот-II (1885 г.)

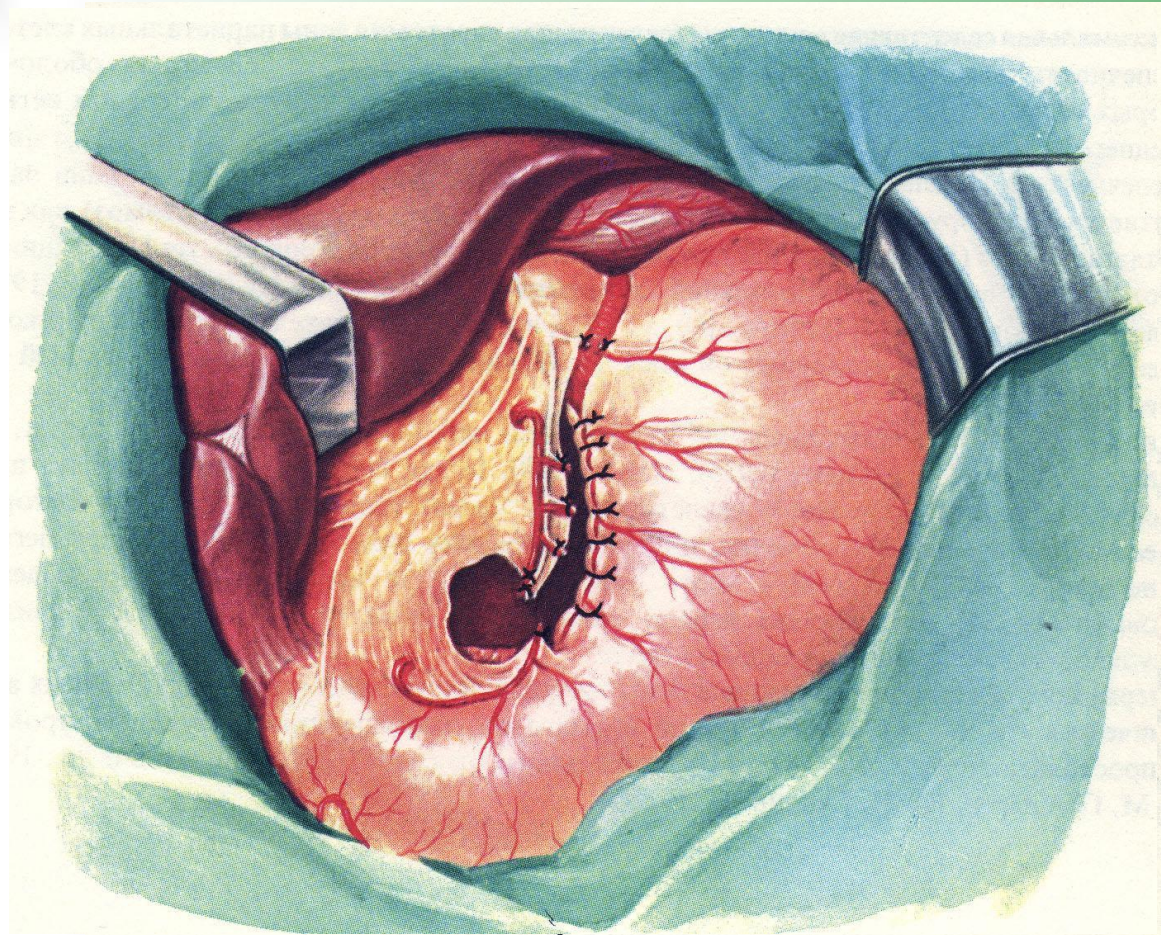


Стволовая ваготомия



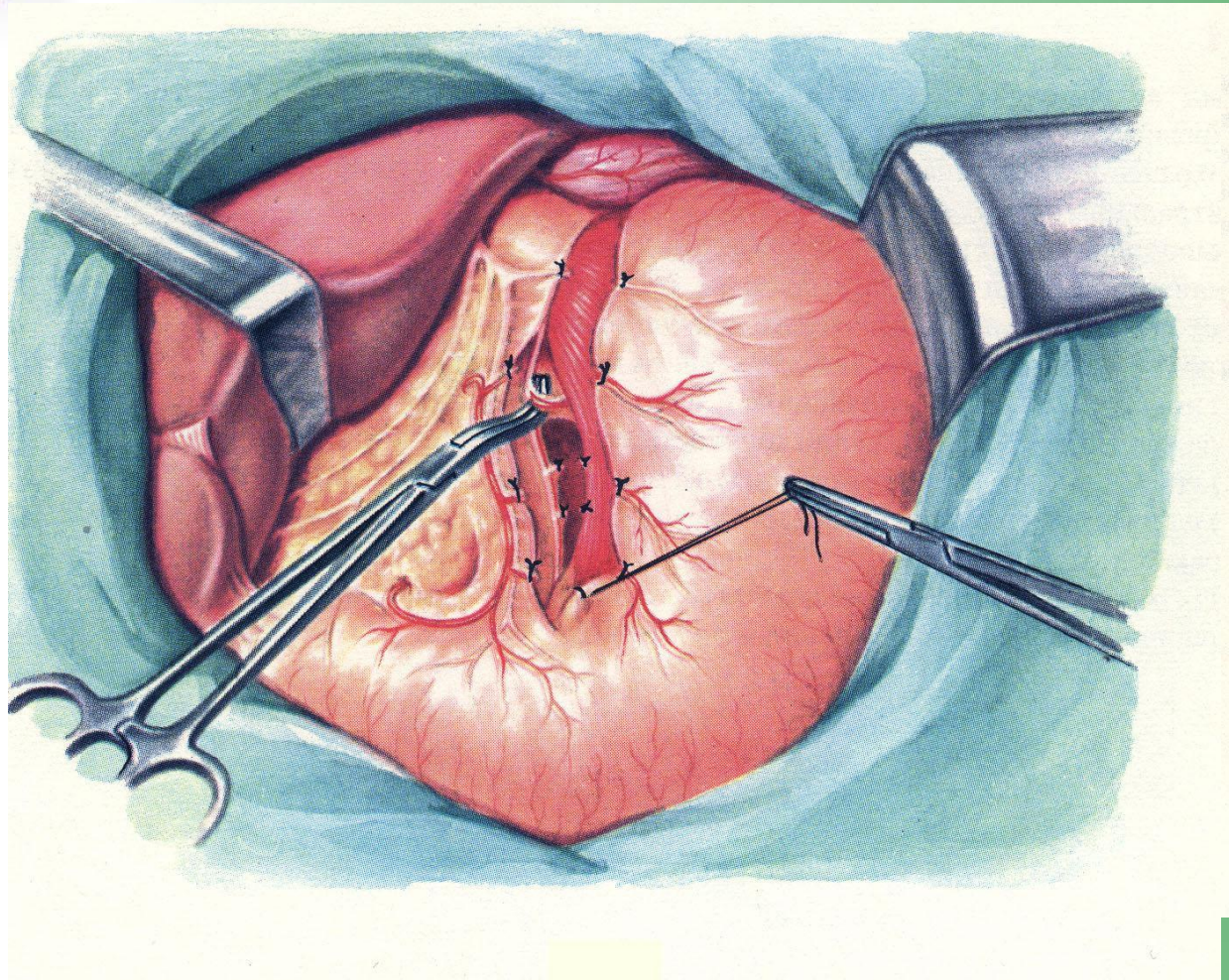


Селективная ваготомия





Проксимальная ваготомия





Пострезекционные синдромы.

- Агастральный синдром
- Синдром приводящей петли
- Демпинг-синдром.