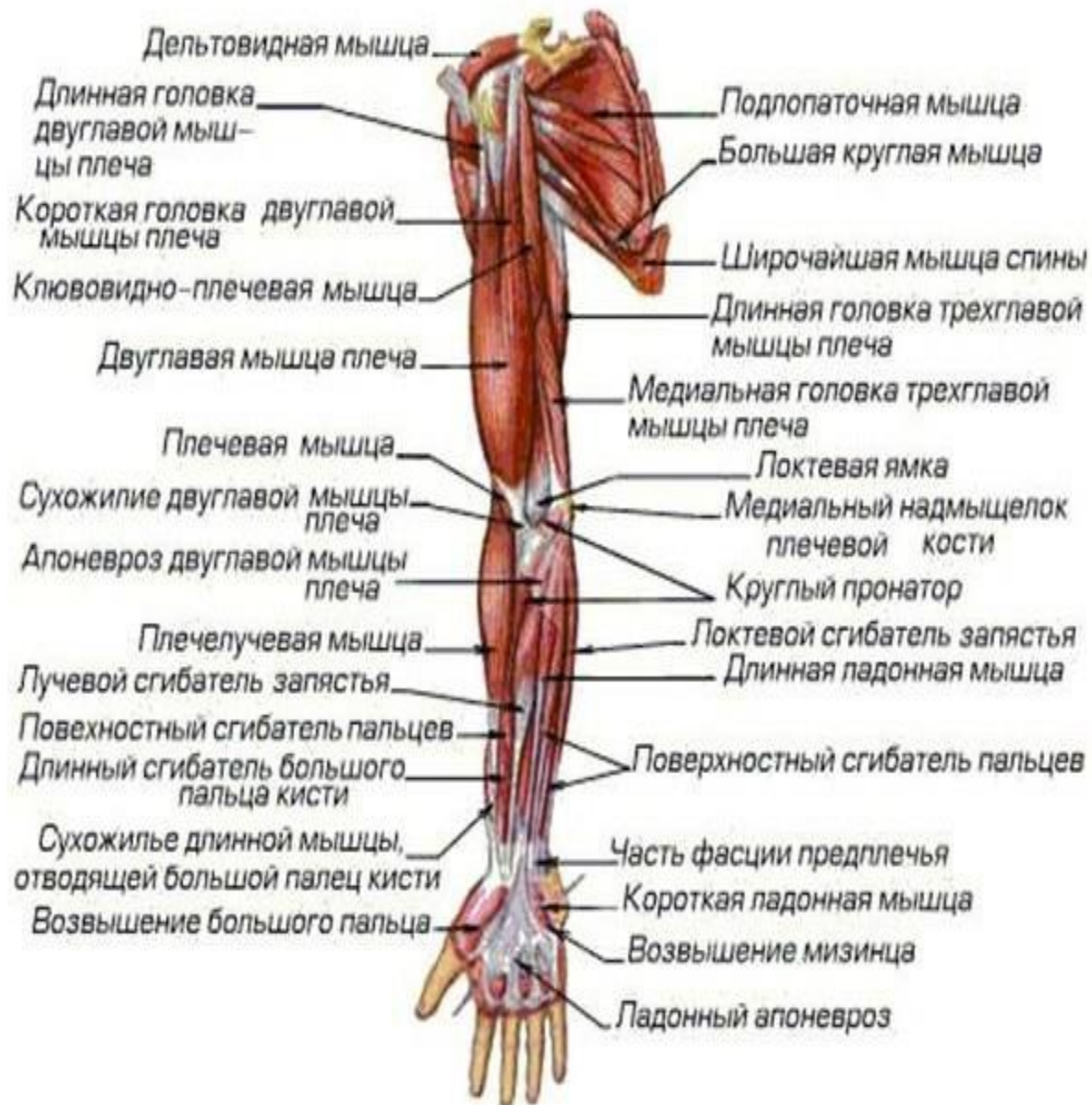



Некоторые мышцы, приводящие в движение кости пояса верхней конечности, были уже описаны среди мышц спины (*m. trapezius, m. latissimus dorsi, m. levator scapulae, mm. rhomboidei minor et major*) и груди (*mm. pectorals major et minor, m. serratus anterior*). **Все эти мышцы действуют на грудино-ключичный сустав, соединяющий плечевой пояс со скелетом туловища.**

К мышцам собственно пояса
верхней конечности относятся:
дельтовидная, надостная,
подостная, подлопаточная,
малая и большая круглые
мышцы. Они группируются в
области лопатки и обеспечивают
движения в плечевом суставе.

Самое поверхностное положение среди них занимает дельтовидная мышца.

Эта мышца начинается от

1. латеральной части ключицы, 2.

акромиального отростка

2. всей ости лопатки. Волокна мышцы

спускаются на плечевую кость и прикр.

дельтовидной бугристости.

Ее передняя часть сгибает плечо,

средняя – отводит, а

задняя разгибает плечо.

1. Надостная мышца

начинается от надостной ямки лопатки, огибает сверху плечевой сустав и

прикрепляется в верхней части большого бугорка плечевой кости

функция – отведение плеча совместно с дельтовидной мышцей.

2. Подостная мышца

начинается от подостной ямки лопатки и **прикрепляется к большому бугорку**

Функция- супинация плеча и укрепление плечевого сустава

3. Малая круглая мышца

начинается от латерального края лопатки
прикрепляется на большом бугорке

Она супинирует плечо, а также укрепляет сустав, как и две предыдущие, удерживает головку кости в суставной впадине.

Большая круглая мышца

начало на латеральном крае лопатки ниже

малой и

прикрепляется к малому бугорку ниже места

прикрепления подлопаточной мышцы.

пронирует и приводит плечо.

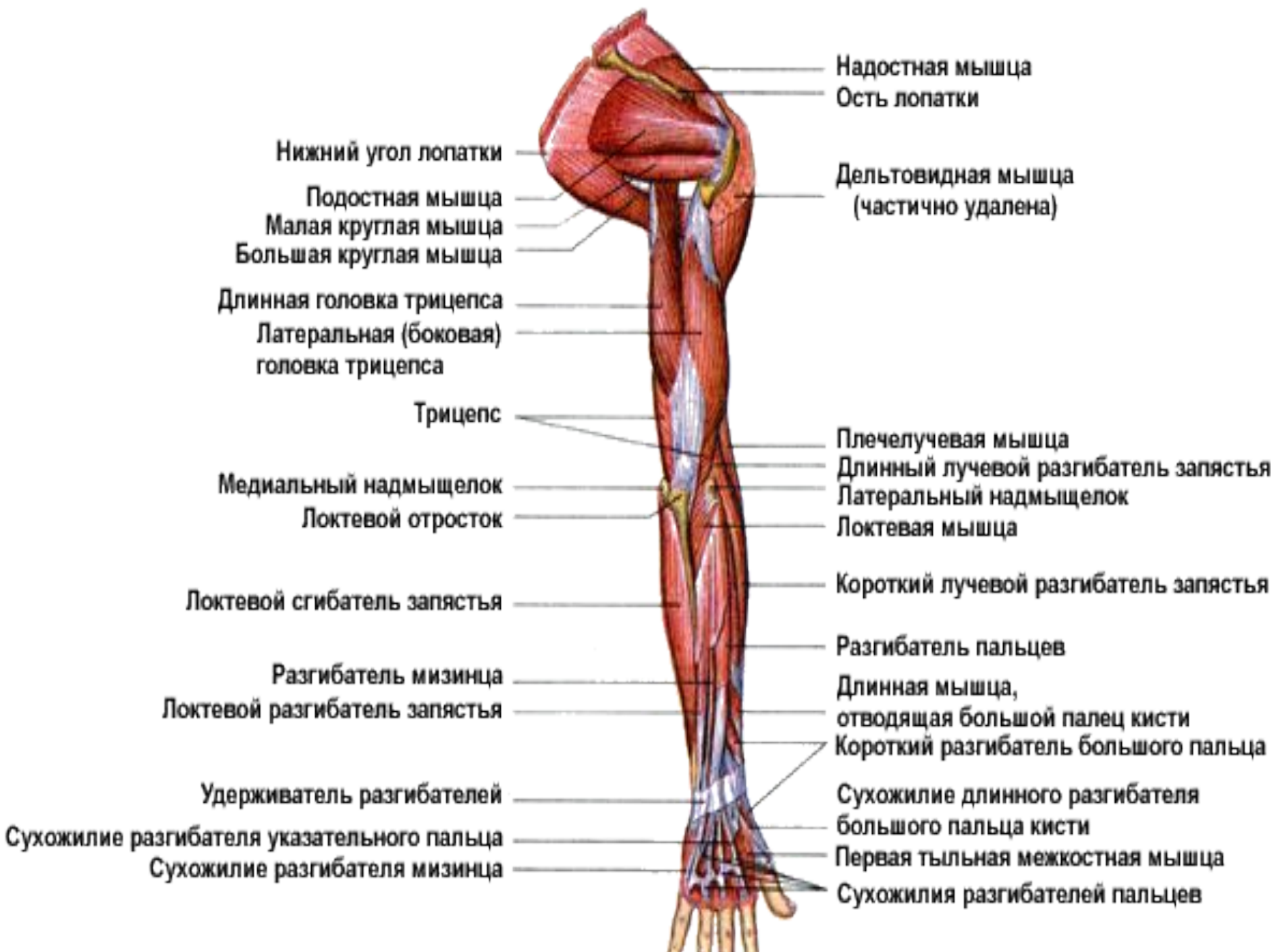Подлопаточная мышца)

Начало - подлопаточная ямка.

**Прикрепляется мышца на малом бугорке
плечевой кости,**

**!!!то есть, как и предыдущая, начинаясь сзади
грудной клетки, выходит на переднюю
поверхность плеча.**

**Ф-я: пронирует плечо и тоже стабилизирует
положение костей в плечевом суставе.**



Надостная мышца
Ость лопатки

Дельтовидная мышца
(частично удалена)

Нижний угол лопатки
Подостная мышца
Малая круглая мышца
Большая круглая мышца

Длинная головка трицепса
Латеральная (боковая)
головка трицепса

Трицепс

Медиальный надмыщелок
Локтевой отросток

Плечелучевая мышца
Длинный лучевой разгибатель запястья
Латеральный надмыщелок
Локтевая мышца

Локтевой сгибатель запястья

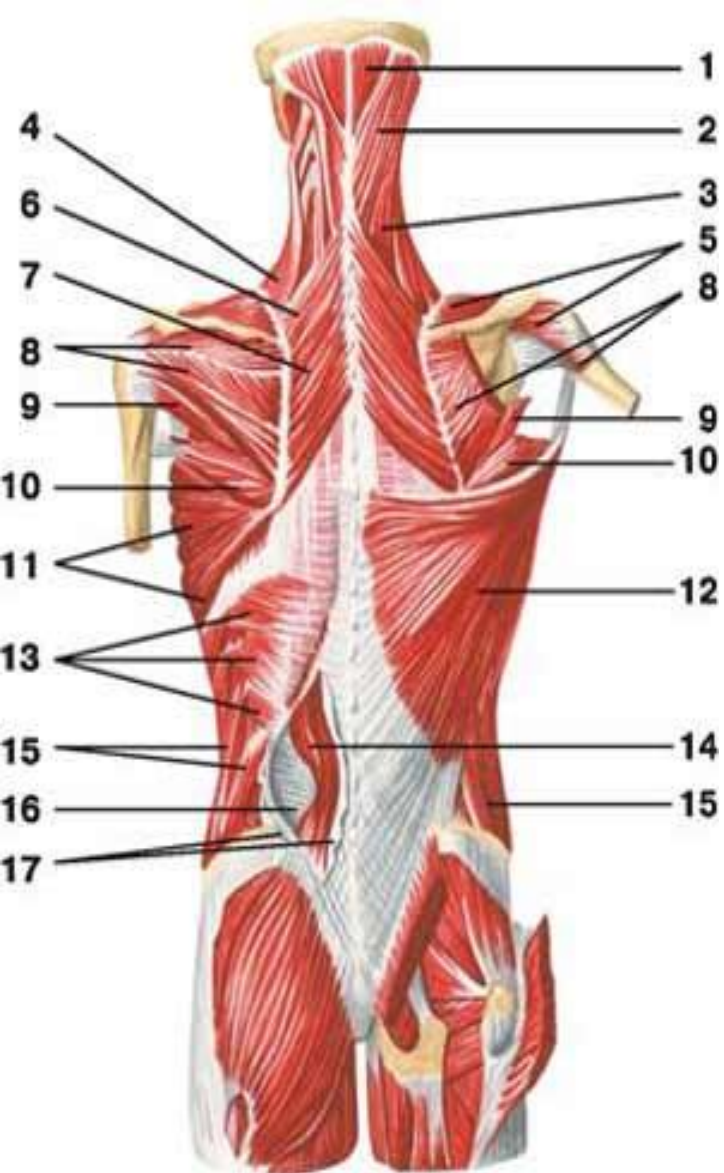
Короткий лучевой разгибатель запястья

Разгибатель мизинца
Локтевой разгибатель запястья

Разгибатель пальцев
Длинная мышца,
отводящая большой палец кисти
Короткий разгибатель большого пальца

Удерживатель разгибателей
Сухожилие разгибателя указательного пальца
Сухожилие разгибателя мизинца

Сухожилие длинного разгибателя
большого пальца кисти
Первая тыльная межкостная мышца
Сухожилия разгибателей пальцев



МЫШЦЫ СПИНЫ ПОВЕРХНОСТНЫЙ И ГЛУБОКИЙ СЛОИ

- 1 — полуостистая мышца: головной отдел;
- 2 — ременная мышца головы;
- 3 — ременная мышца шеи;
- 4 — мышца, поднимающая лопатку;
- 5 — **надостная мышца плеча;**
- 6 — малая ромбовидная мышца;
- 7 — большая ромбовидная мышца;
- 8 — **подостная мышца**
- 9 — **малая круглая мышца;**
- 10 — **большая круглая мышца;**
- 11 — передняя зубчатая мышца;
- 12 — **широчайшая мышца спины;**
- 13 — нижняя задняя зубчатая мышца;
- 14 — мышца, выпрямляющая позвоночник;
- 15 — наружная косая мышца живота;
- 16 — грудопоясничная фасция: глубокий листок;
- 17 — грудопоясничная фасция: поверхностный листок

Подмышечная область) имеет углубление, хорошо заметное при отведенной руке – подмышечную ямку. Это углубление еще больше увеличится, если удалить кожу и подлежащую фасцию, что превратит его в подмышечную. Эта полость имеет форму пирамиды с четырьмя стенками.

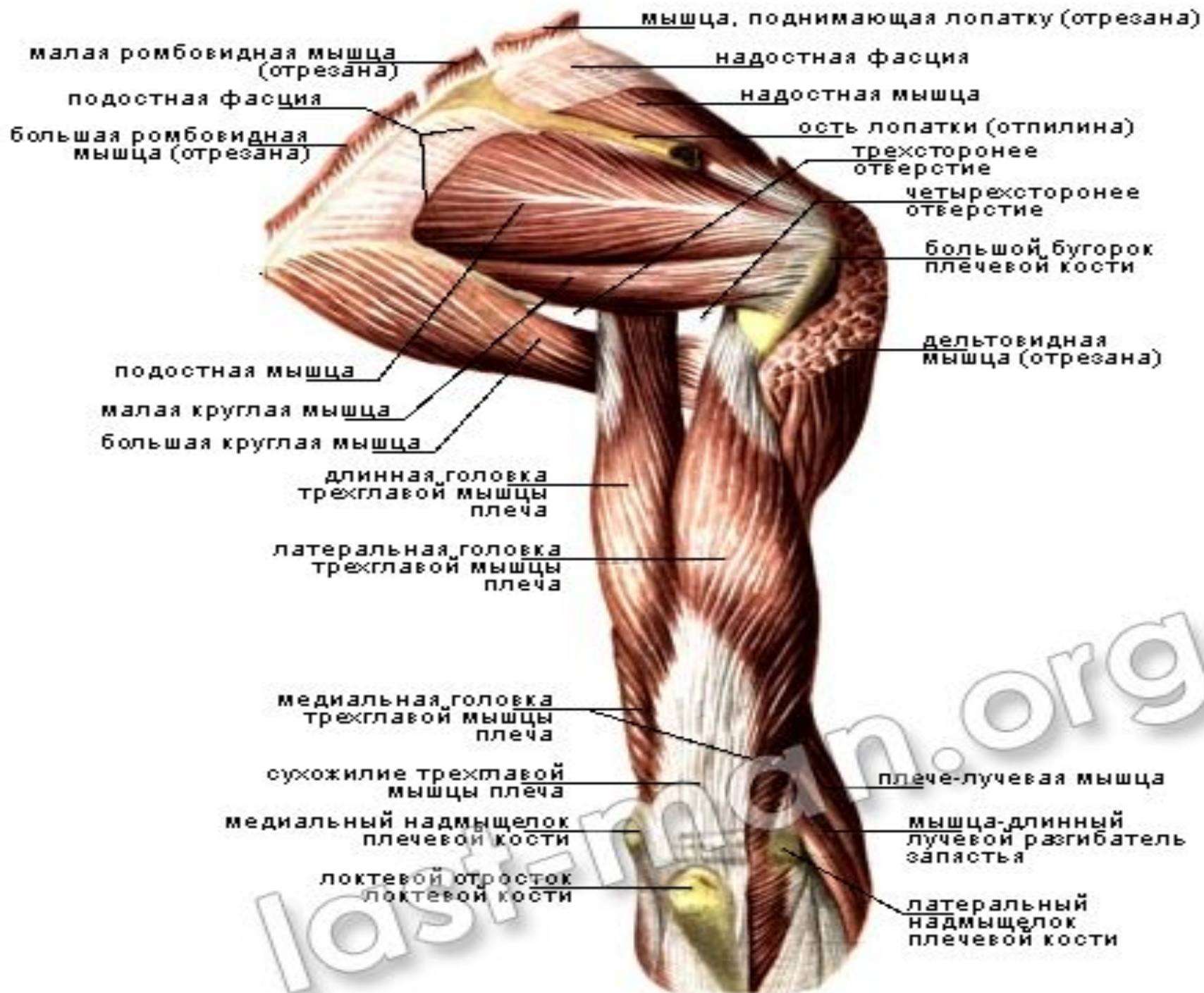
Передняя стенка образована большой и малой грудными мышцами.

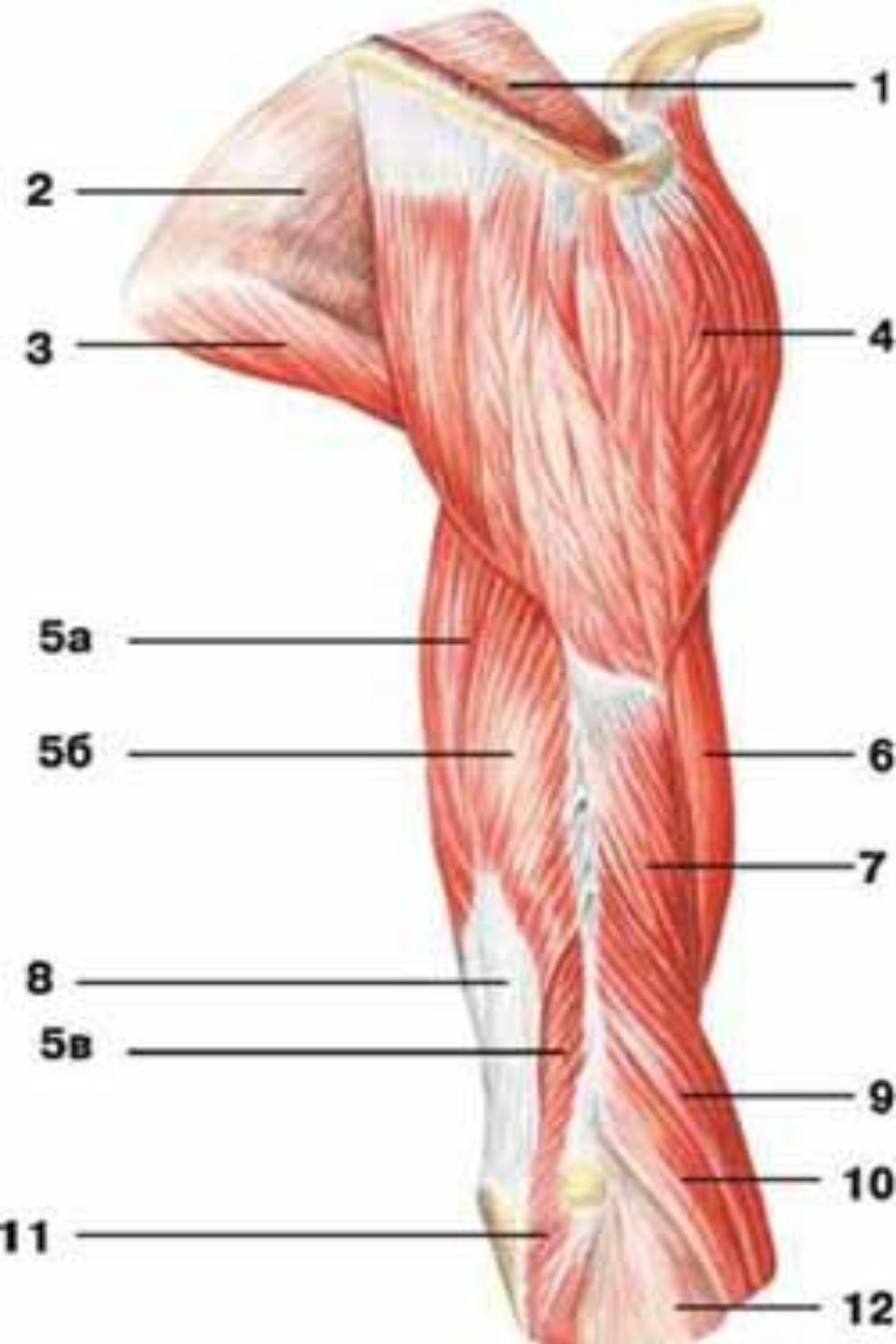
Медиальная – это грудная клетка, покрытая передней зубчатой мышцей.

Задняя – это широчайшая мышца спины, большая круглая и подлопаточная мышцы.

Латеральная стенка, самая узкая, образована

На задней стенке подмышечной полости имеются два отверстия, разделенные длинной головкой трехглавой мышцы плеча. Четырехстороннее отверстие (foramen quadrilaterum) ограничено снаружи плечевой костью, сверху подлопаточной мышцей, внутри – длинной головкой трехглавой мышцы плеча и снизу – большой круглой мышцей. В нем проходят подмышечный нерв и задняя огибающая плечо артерия. Трехстороннее отверстие (foramen trilaterum) лежит медиальнее и ограничено снаружи длинной головкой трехглавой мышцы плеча, сверху – подлопаточной мышцей и снизу – большой круглой мышцей. В нем проходит артерия, огибающая лопатку.





Мышцы плеча и плечевого пояса вид сбоку

- 1 — надостная фасция;
- 2 — подостная фасция;
- 3 — большая круглая мышца;
- 4 — дельтовидная мышца;
- 5 — трехглавая мышца плеча: а) длинная головка, б) боковая головка, в) медиальная головка;
- 6 — двуглавая мышца плеча;
- 7 — плечевая мышца;**
- 8 — сухожилие трехглавой мышцы плеча;
- 9 — плечелучевая мышца;**
- 10 — длинный лучевой разгибатель запястья;
- 11 — локтевая мышца**

Мышцы плеча. Среди мышц плеча выделяются передняя и задняя группы. Переднюю группу составляют три мышцы, сгибатели плеча и предплечья; заднюю – разгибатели.

Двуглавая мышца плеча (m. biceps brachii) имеет длинную и короткую головки. Первая берет начало от надсуставного бугорка лопатки и ложится в межбугорковую борозду.

Вторая расположена медиальнее длинной головки и начинается от клювовидного отростка лопатки. В нижней части передней поверхности плеча обе головки сливаются и образуют единое брюшко, переходящее в сухожилие, которое прикрепляется к бугристости лучевой кости.

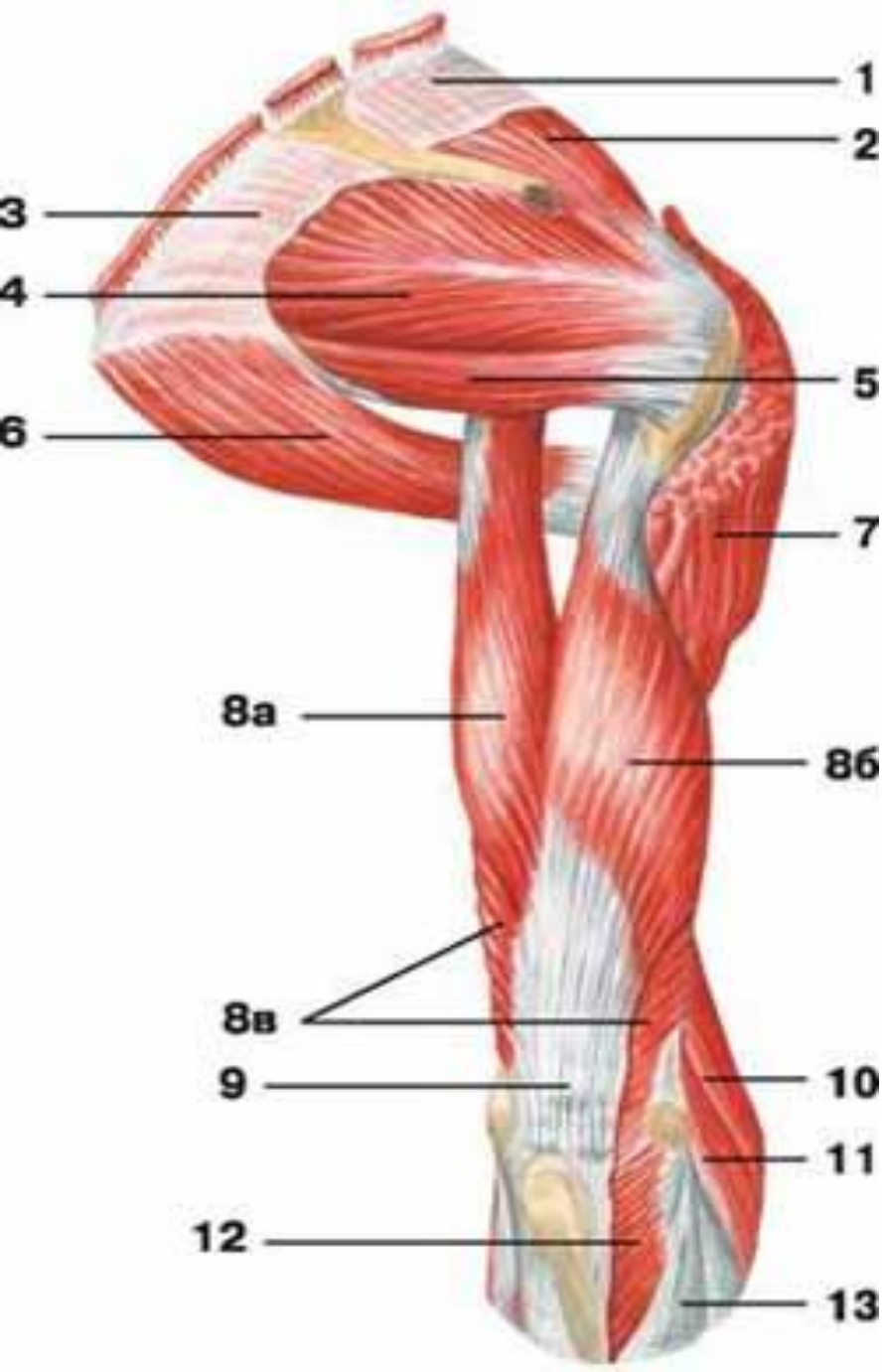
сгибает плечо в плечевом суставе и предплечье в локтевом суставе; несколько супинирует предплечье.

2. Клювовидно-плечевая мышца (m. coracobrachialis) **начинается от** **клювовидного отростка лопатки вместе с** **короткой головкой m. biceps brachii и** **прикрепляется к !!!медиальному краю** **плечевой кости на уровне дельтовидной** **бугристости. Это – сгибатель плеча.**

3. Плечевая мышца (m. brachialis) **начинается на передней поверхности** **нижней половины плечевой кости и** **прикрепляется к бугристости локтевой** **кости;**

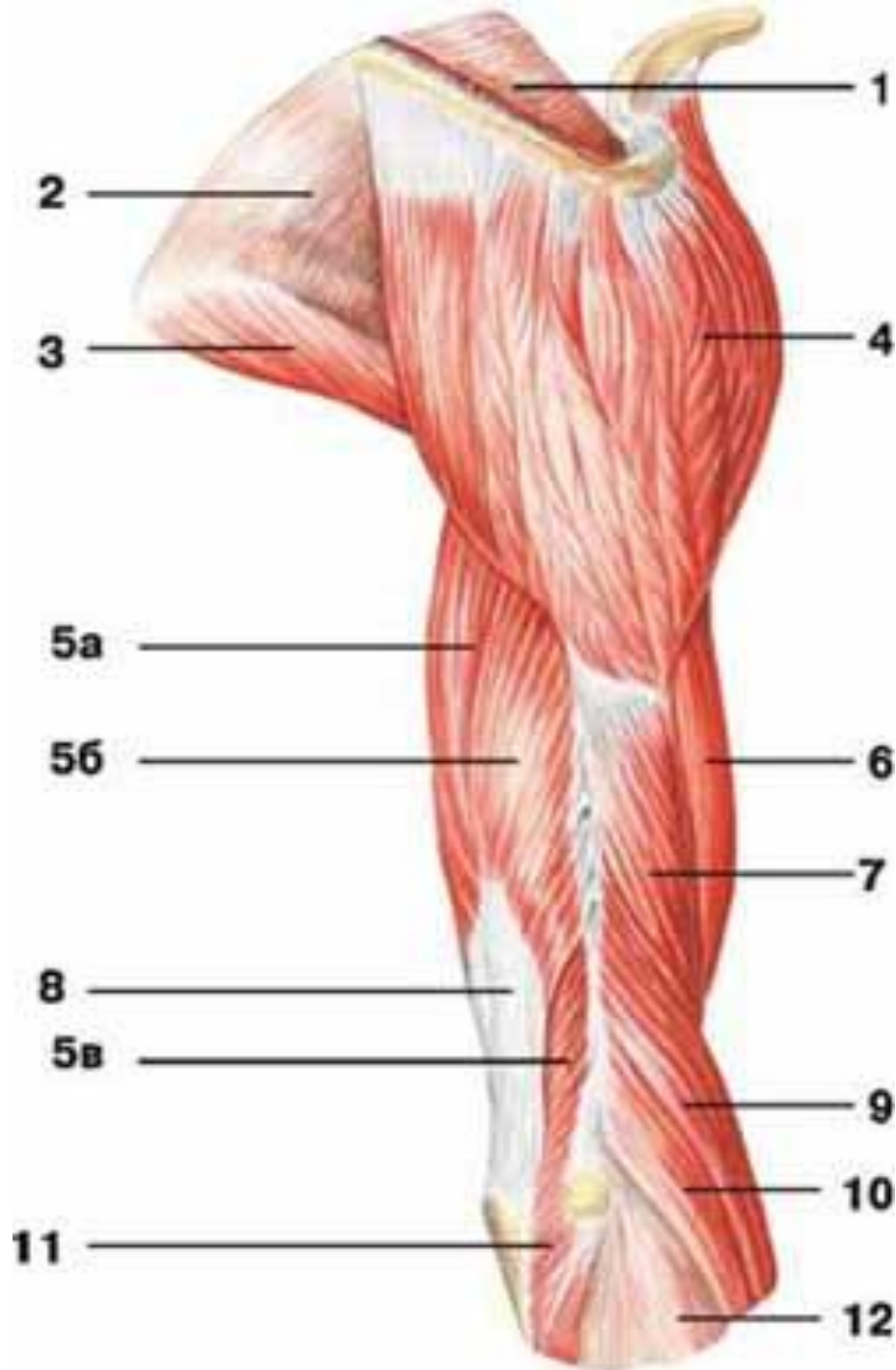
мощный сгибатель !!!предплечья.

Трехглавая мышца плеча (m. triceps brachii), составляет заднюю группу мышц плеча. Это – основной **!!!разгибатель плеча и предплечья**. Мышца имеет три головки: длинная головка начинается от подсуставного бугорка лопатки, а медиальная и латеральные головки – от плечевой кости. Латеральная головка берет начало выше и латеральнее борозды лучевого нерва. Медиальная головка имеет более обширное начало ниже и медиальнее этой борозды, занимая **большую часть задней поверхности кости**. На середине плеча головки, сливаясь, образуют сухожилие, которое прикрепляется к верхней части !!! локтевого отростка локтевой кости. Внизу к нему примыкает небольшая локтевая мышца



Мышцы плеча и плечевого пояса **вид сзади**

- 1 — надостная фасция;
- 2 — **надостная мышца;**
- 3 — подостная фасция;
- 4 — **подостная мышца;**
- 5 — **малая круглая мышца;**
- 6 — **большая круглая мышца;**
- 7 — **дельтовидная мышца;**
- 8 — трехглавая мышца плеча: а) длинная головка, б) боковая головка, в) медиальная головка;
- 9 — сухожилие трехглавой мышцы плеча;
- 10 — плечелучевая мышца;
- 11 — длинный лучевой разгибатель запястья;
- 12 — локтевая мышца;



Мышцы плеча и плечевого пояса **вид сбоку**

1 — надостная фасция;
2 — подостная — большая
круглая мышца; ая
фасция;

3

4 — дельтовидная
мышца;

5 — трехглавая мышца
боковая головка, в)
медиальная головка;

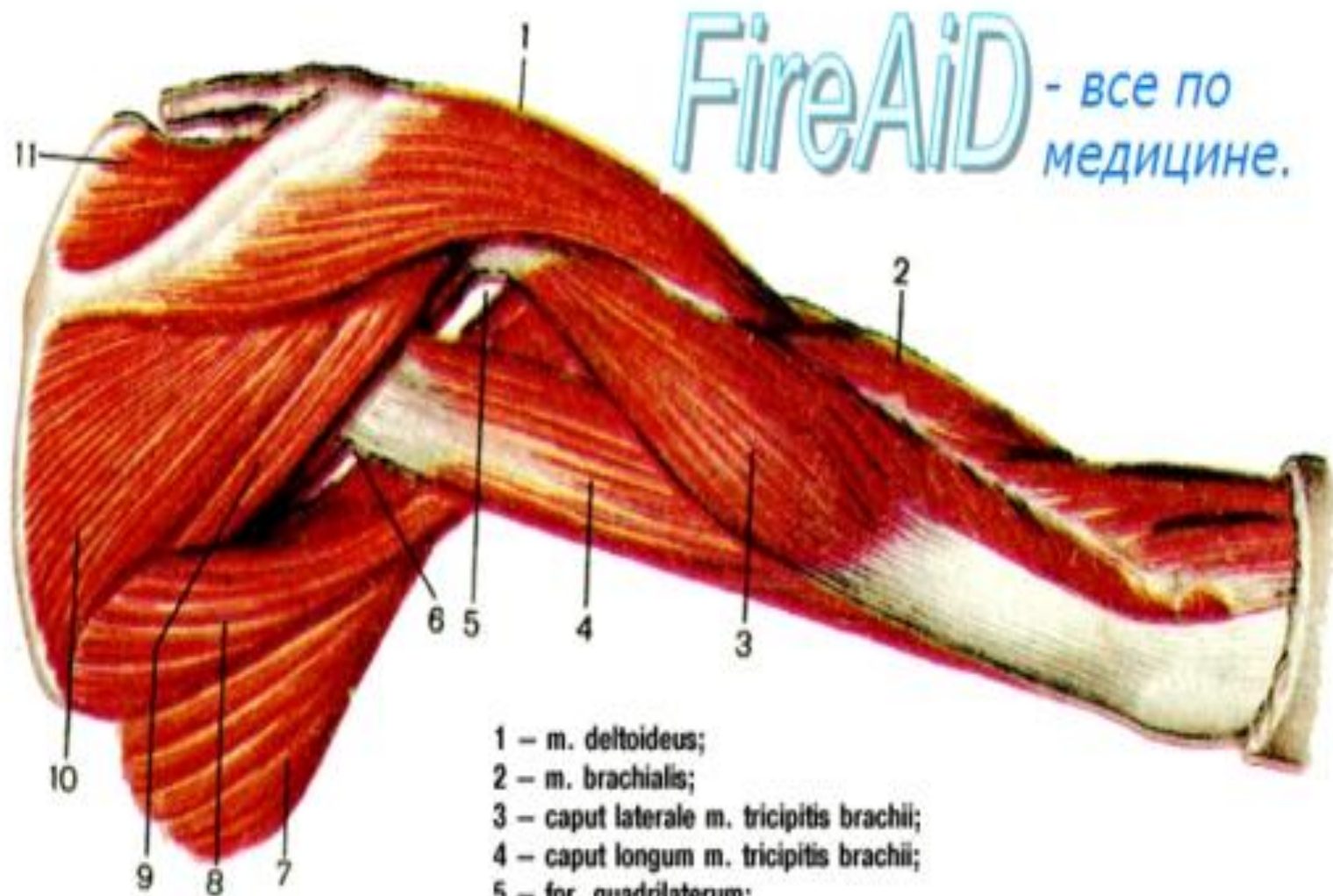
6 — двуглавая мышца
плеча;

7 — плечевая мышца;

8 — сухожилие
трехглавой мышцы
плеча;

плеча:

Рис. 138. Мышцы плечевого пояса и плеча, правого; вид сзади.



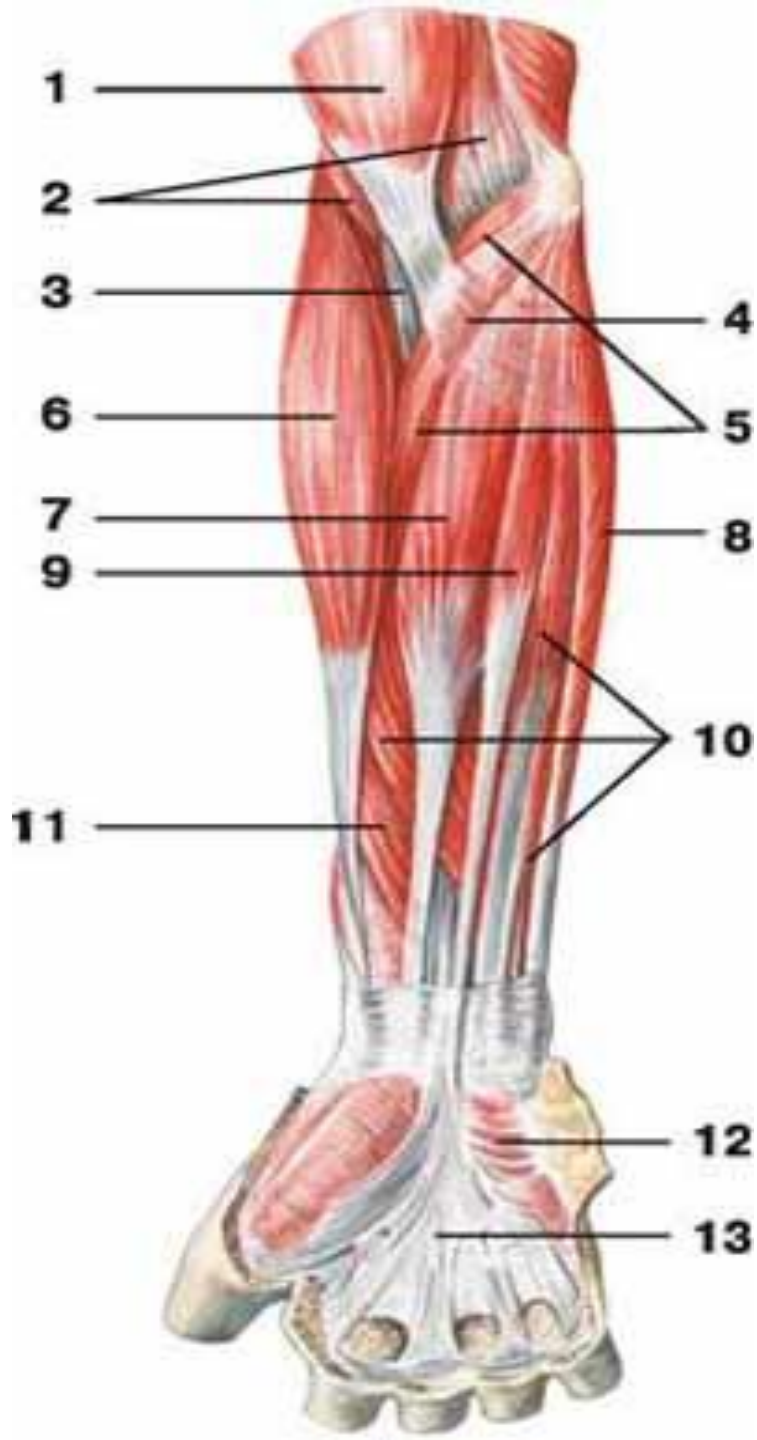FireAiD - все по
медицине.

- 1 – m. deltoideus;
- 2 – m. brachialis;
- 3 – caput laterale m. tricipitis brachii;
- 4 – caput longum m. tricipitis brachii;
- 5 – for. quadrilaterum;
- 6 – for. trilaterum;
- 7 – m. latissimus dorsi;
- 8 – m. teres major;
- 9 – m. teres minor;
- 10 – m. infraspinatus;
- 11 – m. supraspinatus.

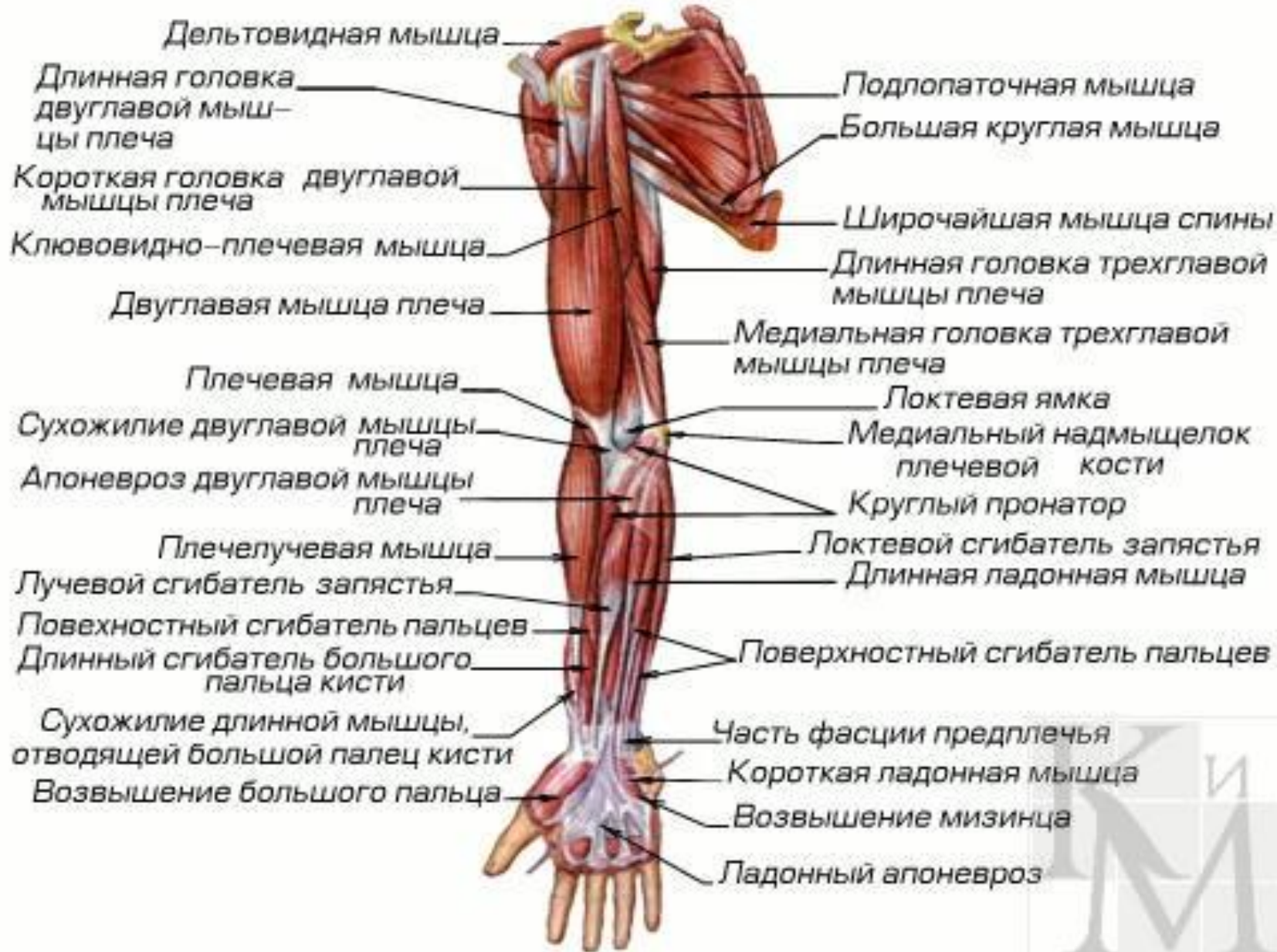Мышцы предплечья устроены наиболее сложно. Они действуют на многие суставы верхней конечности: **локтевой и лучезапястный суставы и суставы пальцев кисти**. производят сгибание и разгибание кисти и пальцев кисти, пронирование и супинирование кисти и предплечья, принимая также участие в сгибании и разгибании предплечья.

Передняя группа мышц предплечья-мышцы-пронаторы и сгибатели кисти и ее пальцев;

задняя – мышцы-супинаторы и разгибатели кисти и ее пальцев. **Большая часть мышц передней группы берет начало от !!! медиального надмыщелка плеча,** **мышцы задней группы в основном начинаются от!!! латерального надмыщелка.**



- 1 — двуглавая мышца плеча;
2 — плечевая мышца;
3 — сухожилие двуглавой
мышцы плеча;
4 — апоневроз двуглавой
мышцы плеча;
5 — **круглый пронатор**;
6 — **плечелучевая мышца**;
7 — **лучевой сгибатель
кисти**;
8 — **локтевой сгибатель
кисти**;
9 — **длинная ладонная
мышца**;
10 — **поверхностный
сгибатель пальцев**;
11 — **длинный сгибатель
большого пальца кисти**;
12 — **короткая ладонная
мышца**;
13 — ладонный апоневроз



Передняя группа мышц предплечья

Круглый пронатор

начинается от медиального надмыщелка плеча, образуя медиальный край локтевой яzzn!!!

прикрепляется к **!!!**середине переднего края лучевой кости.

Функция – мощный пронатор предплечья.

квадратный пронатор (m. pronator quadratus), который прикрепляется к дистальным отрезкам костей предплечья и располагается наиболее глубоко под сухожилиями всех мышц.

1. Лучевой сгибатель запястья

начинается от медиального надмыщелка плеча, прикрепляется к основанию второй и частично третьей пястной кости. Вместе с локтевым сгибателем запястья сгибает кисть, а вместе с лучевыми разгибателями запястья отводит кисть.

2. Длинная ладонная мышца (начинается там, где и предыдущая, имеет вплетается в ладонную фасцию, образуя треугольный ладонный апоневроз, который и натягивает при сокращении.

3. Локтевой сгибатель запястья Начинается двумя головками. Нач. а) одна головка от медиального надмыщелка, б) **другая – от медиальной поверхности локтевого отростка** и верхней части заднего края локтевой кости. Прикрепляется к а.) гороховидной и б.) крючковидной костям запястья и в.) основанию пятой пястной кости.

1. Сгибает кисть вместе с лучевым сгибателем запястья и
2. приводит кисть вместе с локтевым разгибателем запястья.

ПОВЕРХНИСТЫЙ СГИБАТЕЛЬ

начинается от

1. медиального надмыщелка плеча,
2. локтевой коллатеральной связки локтевого сустава,
3. медиальной поверхности венечного отростка локтевой кости и
4. переднего края лучевой кости. Вблизи запястья брюшко мышцы дает начало четырем сухожилиям, которые проходят далее на кисть и пальцы и, расщепившись на две ножки, прикрепляются к средней фаланге II–V пальцев. Эта мышца является сгибателем средней и проксимальной фаланг этих пальцев.

Глубокий сгибатель пальцев

начинается от медиальной и передней поверхности большей части локтевой кости и межкостной мембраны, На середине пути к запястью формируются четыре сухожилия, которые проходят на кисть под удерживателем сгибателей, а далее, пройдя между ножками сухожилий поверхностного сгибателя пальцев, достигают дистальных фаланг, к которым и прикрепляются. Основная функция – сгибатель дистальных фаланг, но также содействует сгибанию пальцев и в других суставах и кисти в целом.

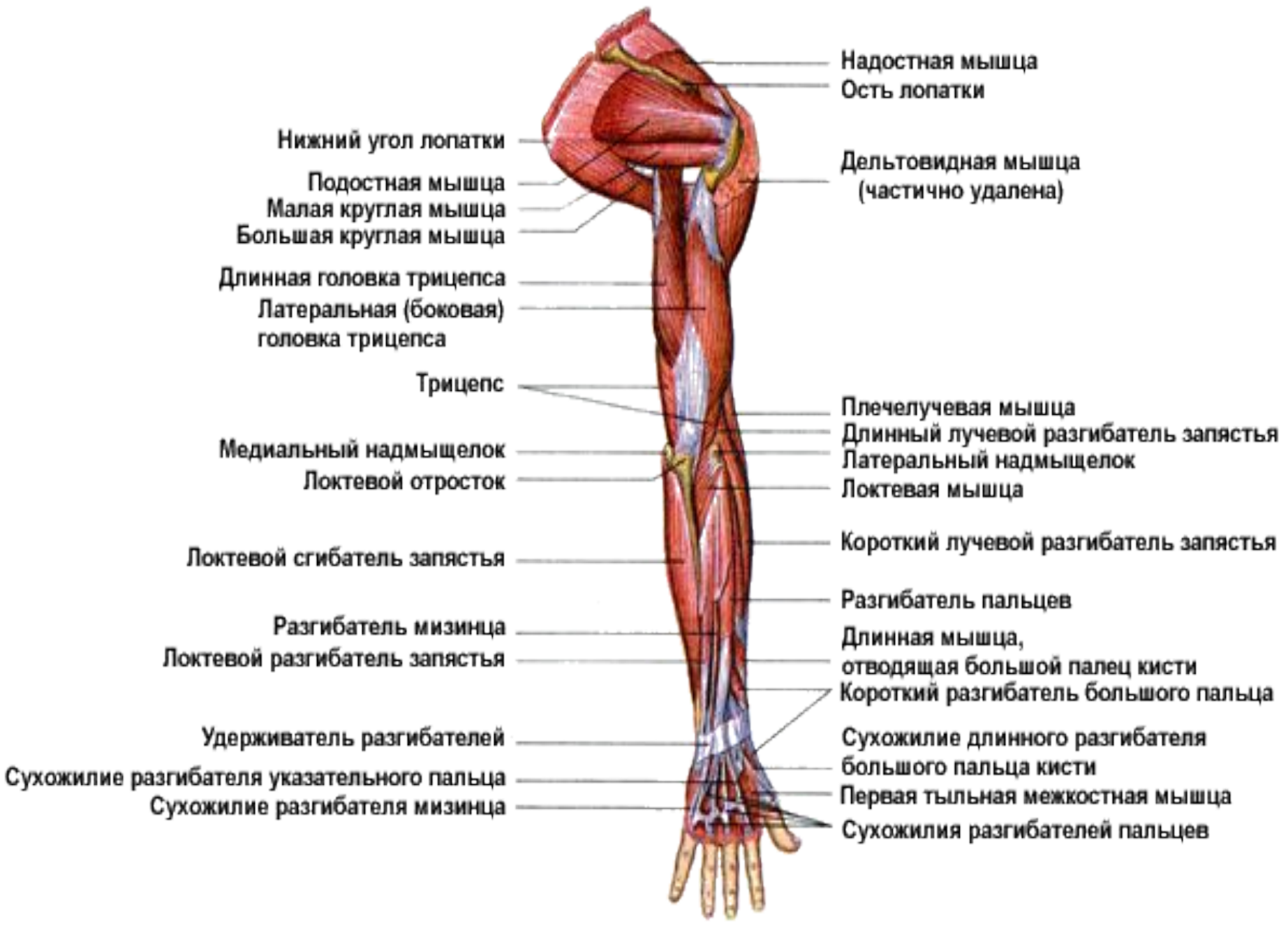Длинный сгибатель большого пальца кисти

начинается на лучевой кости выше квадратного пронатора, а также от прилегающей межкостной мембраны;

часть волокон начинается от венечного отростка локтевой кости.

прикрепляется к основанию дистальной фаланги большого пальца.

Сгибает большой палец.



Нижний угол лопатки

Подостная мышца

Малая круглая мышца

Большая круглая мышца

Длинная головка трицепса

Латеральная (боковая) головка трицепса

Трицепс

Медиальный надмыщелок

Локтевой отросток

Локтевой сгибатель запястья

Разгибатель мизинца

Локтевой разгибатель запястья

Удерживатель разгибателей

Сухожилие разгибателя указательного пальца

Сухожилие разгибателя мизинца

Надостная мышца

Ость лопатки

Дельтовидная мышца

(частично удалена)

Плечелучевая мышца

Длинный лучевой разгибатель запястья

Латеральный надмыщелок

Локтевая мышца

Короткий лучевой разгибатель запястья

Разгибатель пальцев

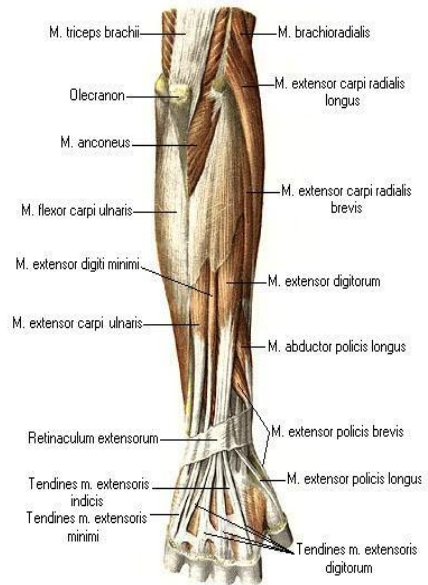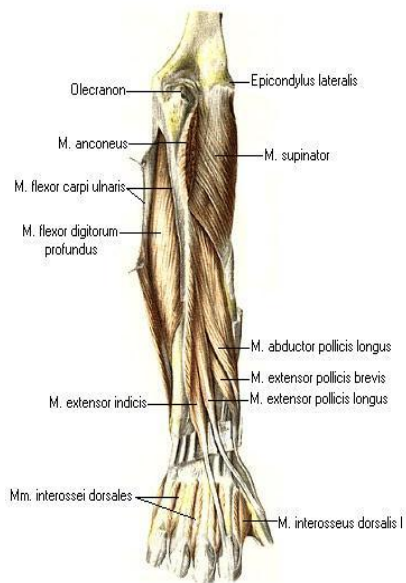
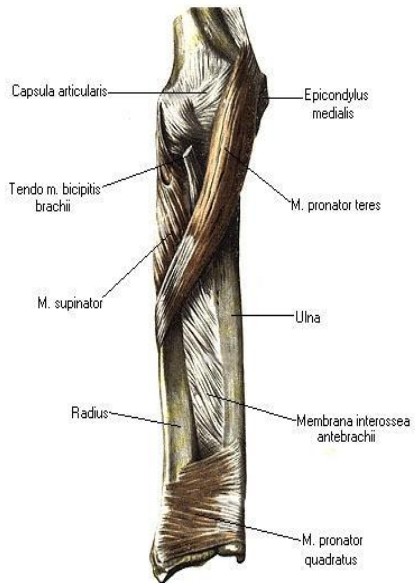
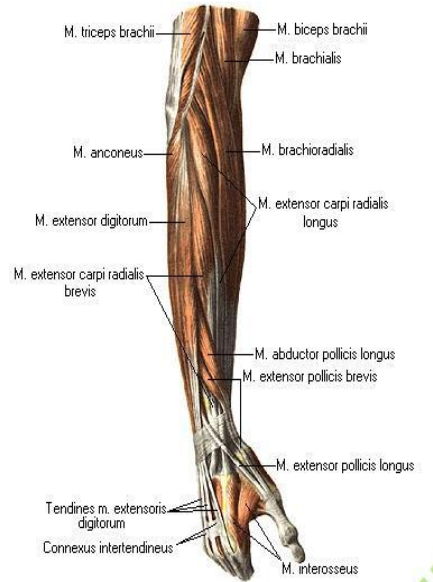
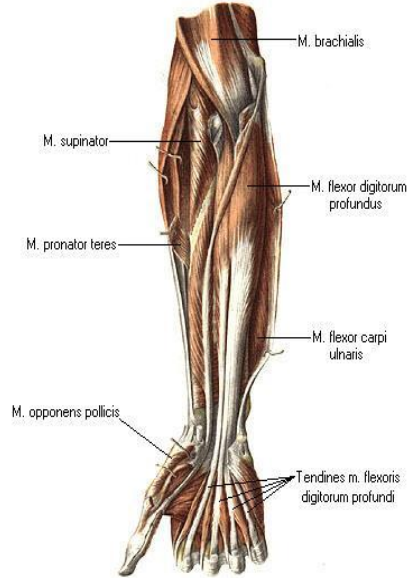
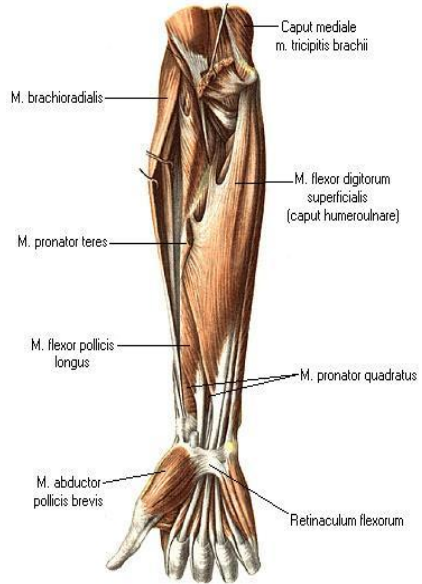
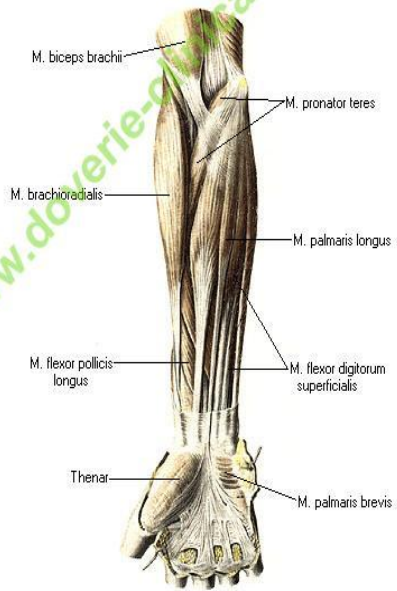
Длинная мышца, отводящая большой палец кисти

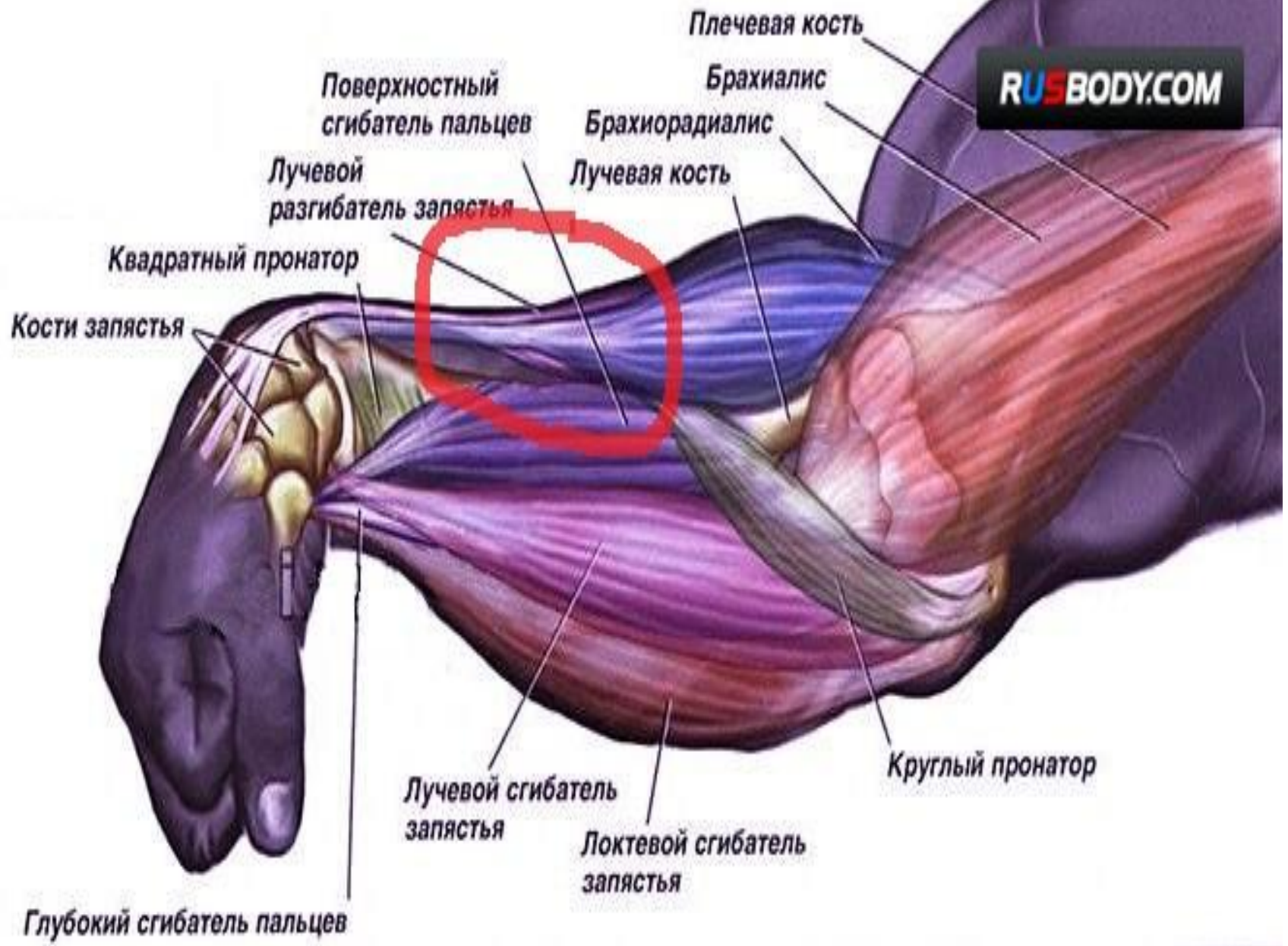
Короткий разгибатель большого пальца

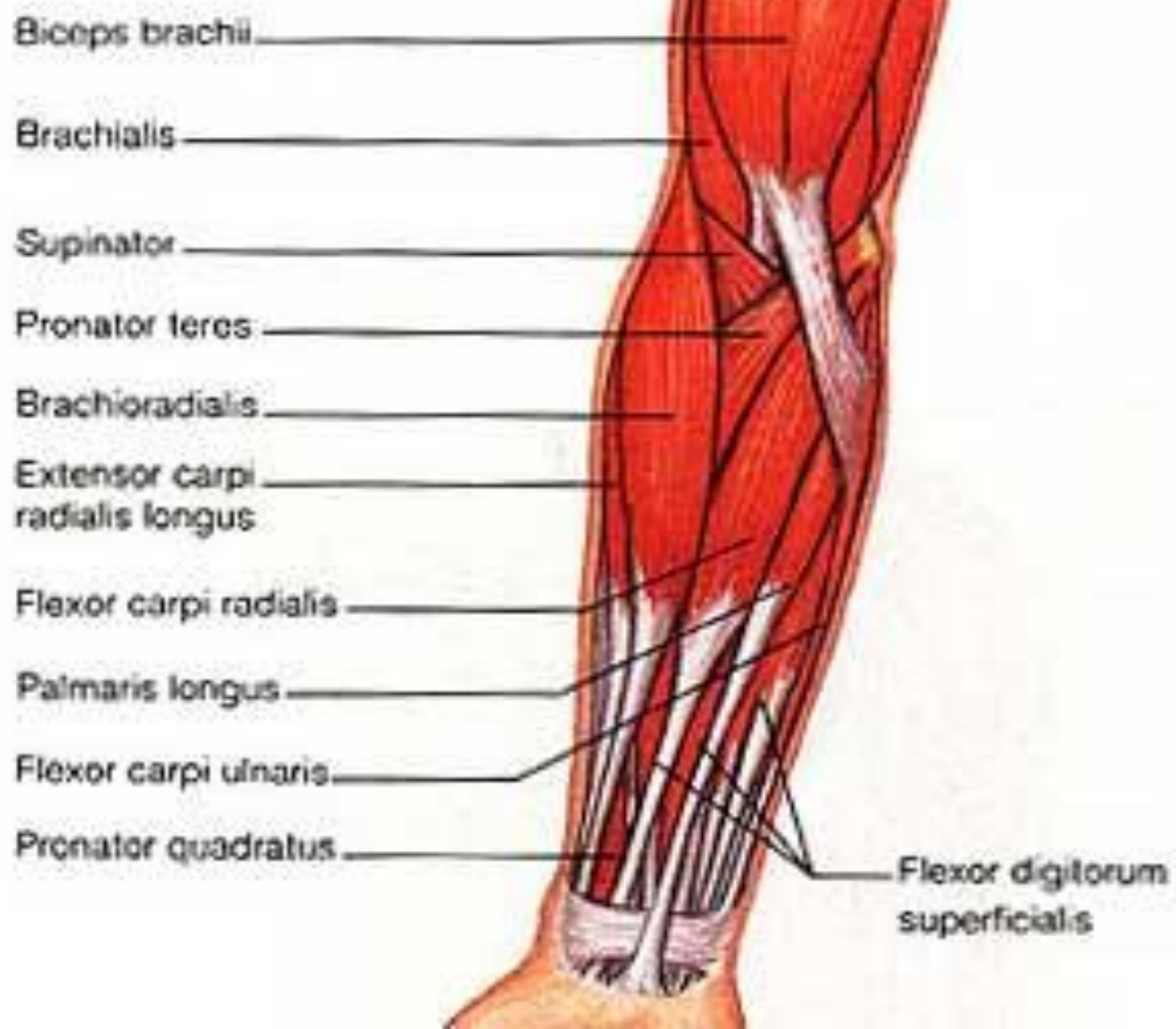Сухожилие длинного разгибателя большого пальца кисти

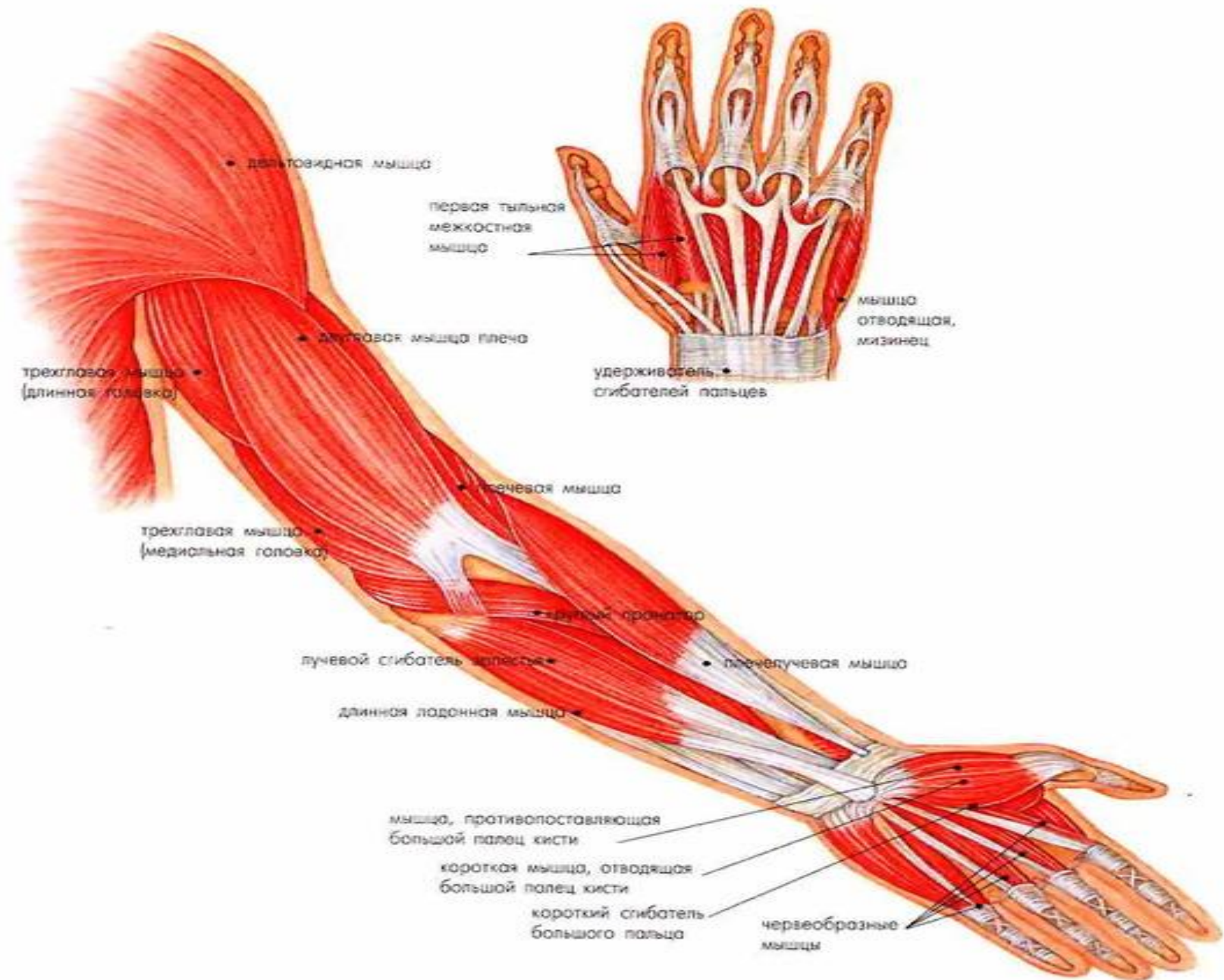
Первая тыльная межкостная мышца

Сухожилия разгибателей пальцев

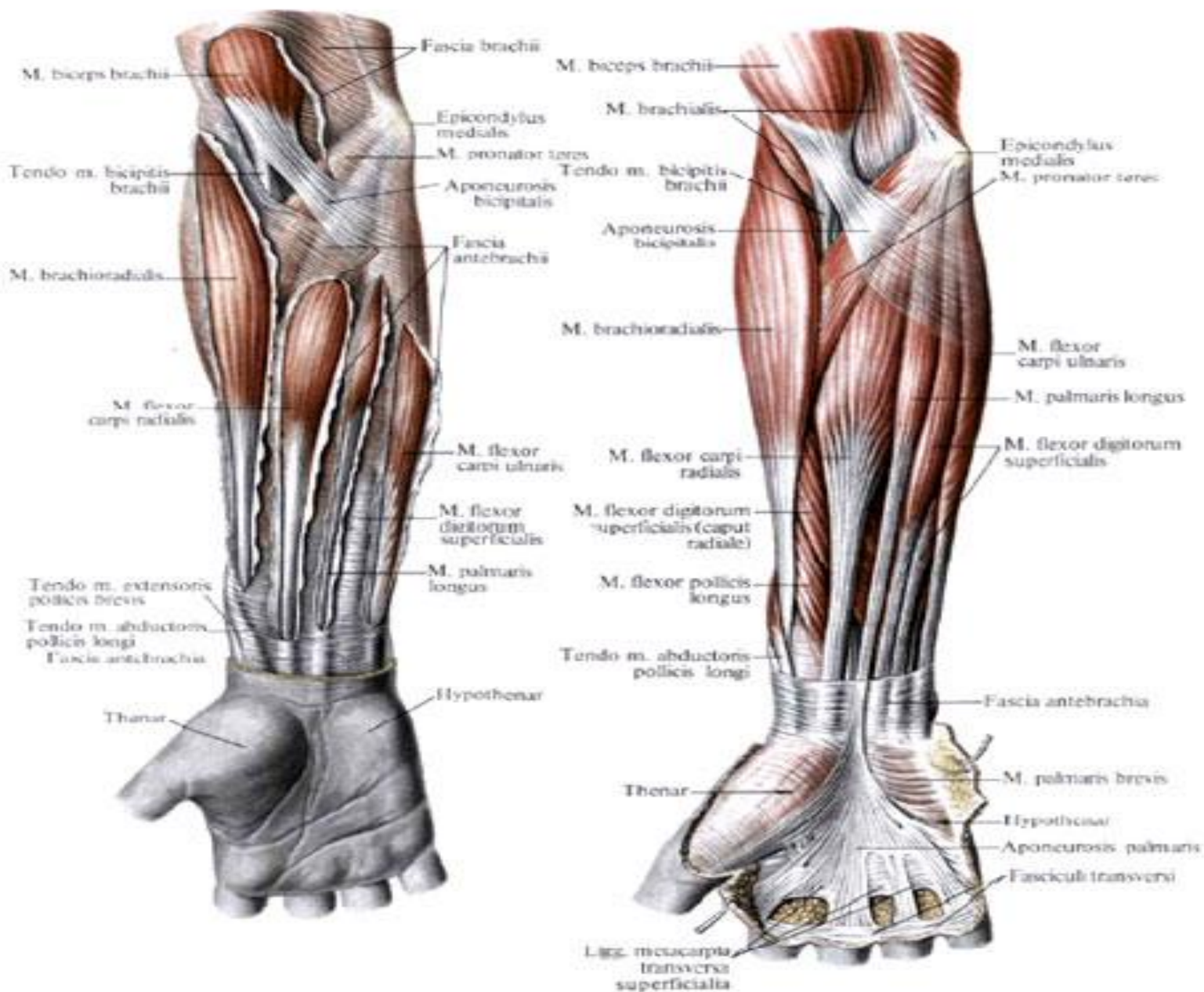


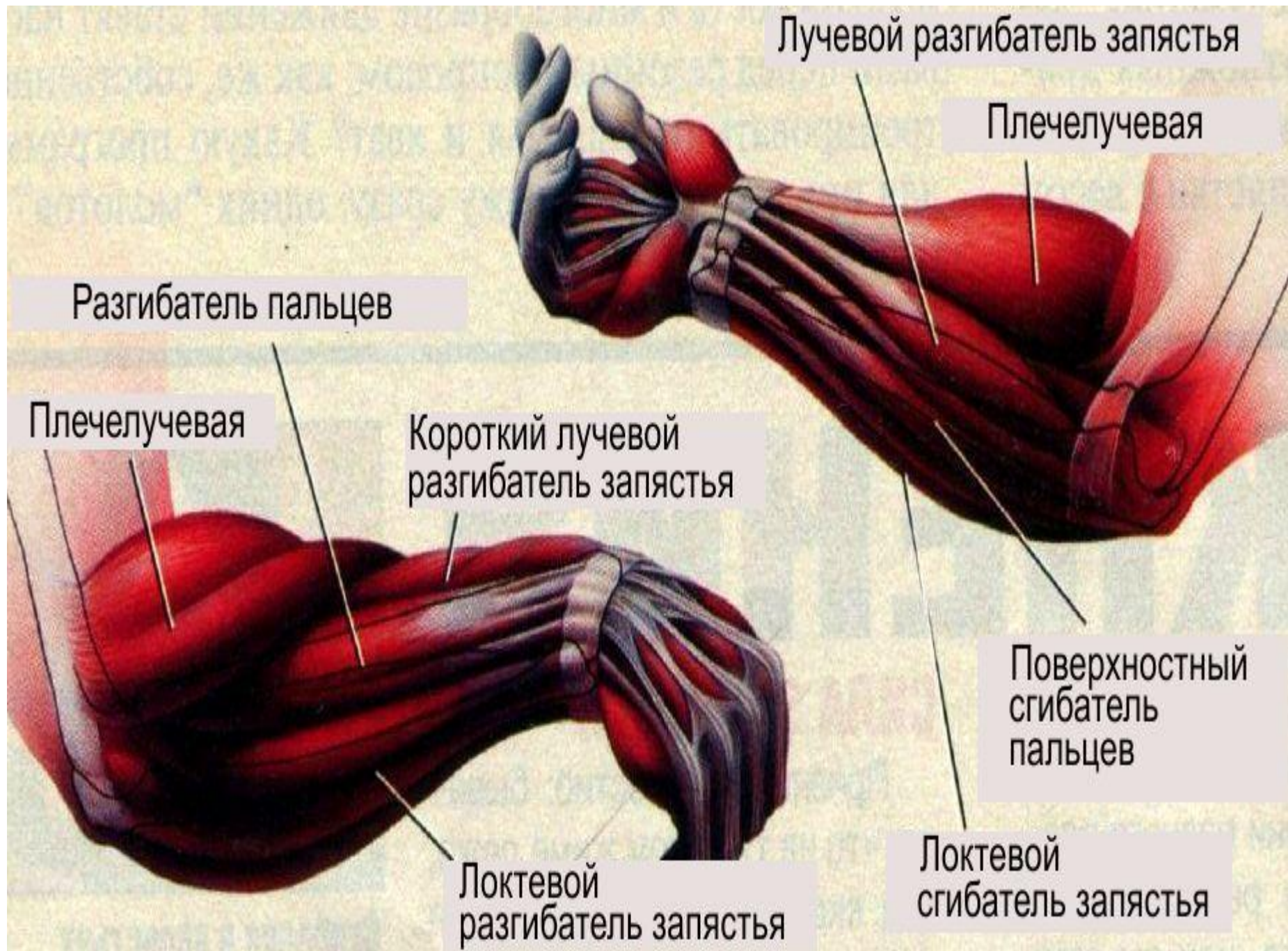


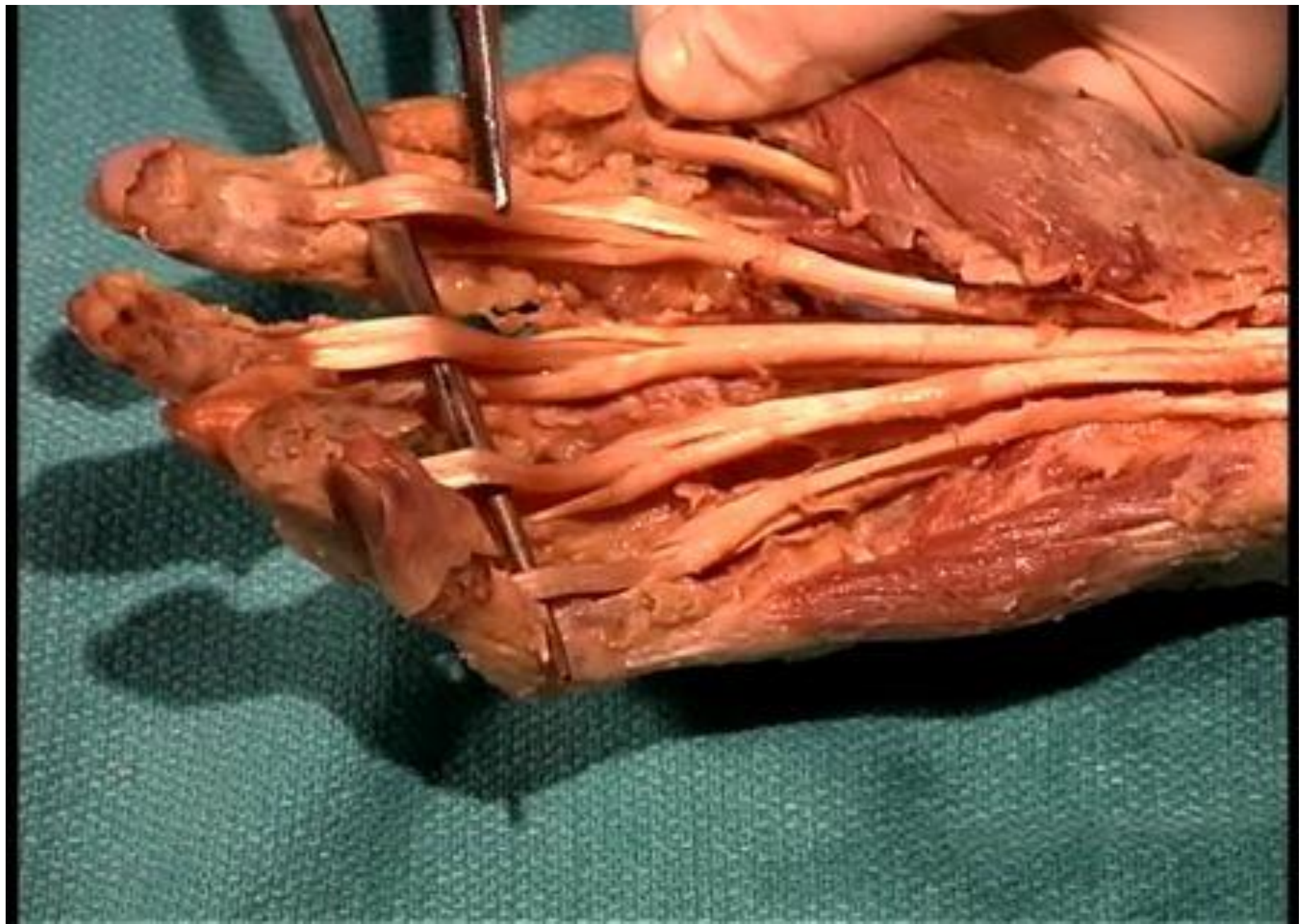




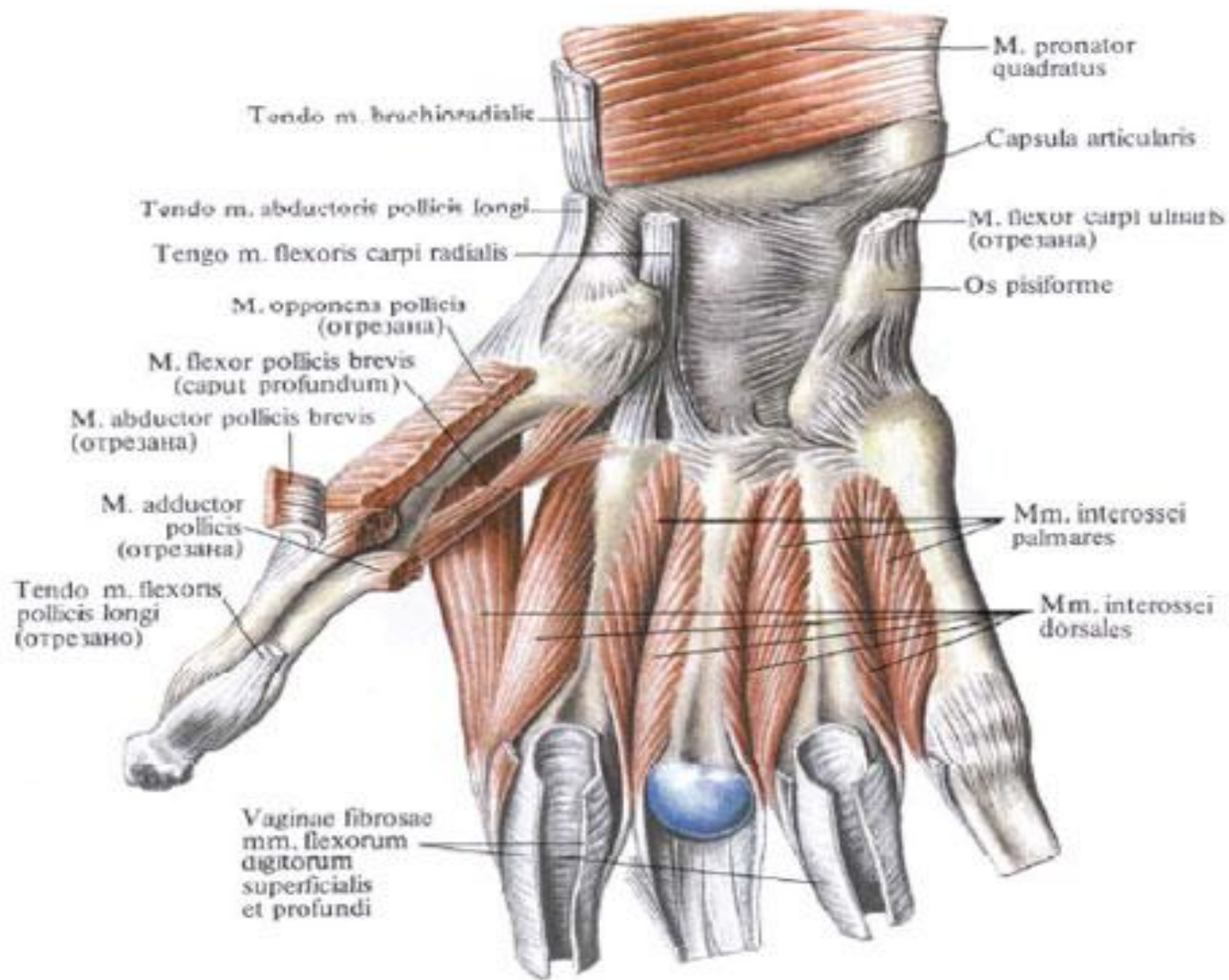
Мышцы и фасции предплечья; правого, вид спереди

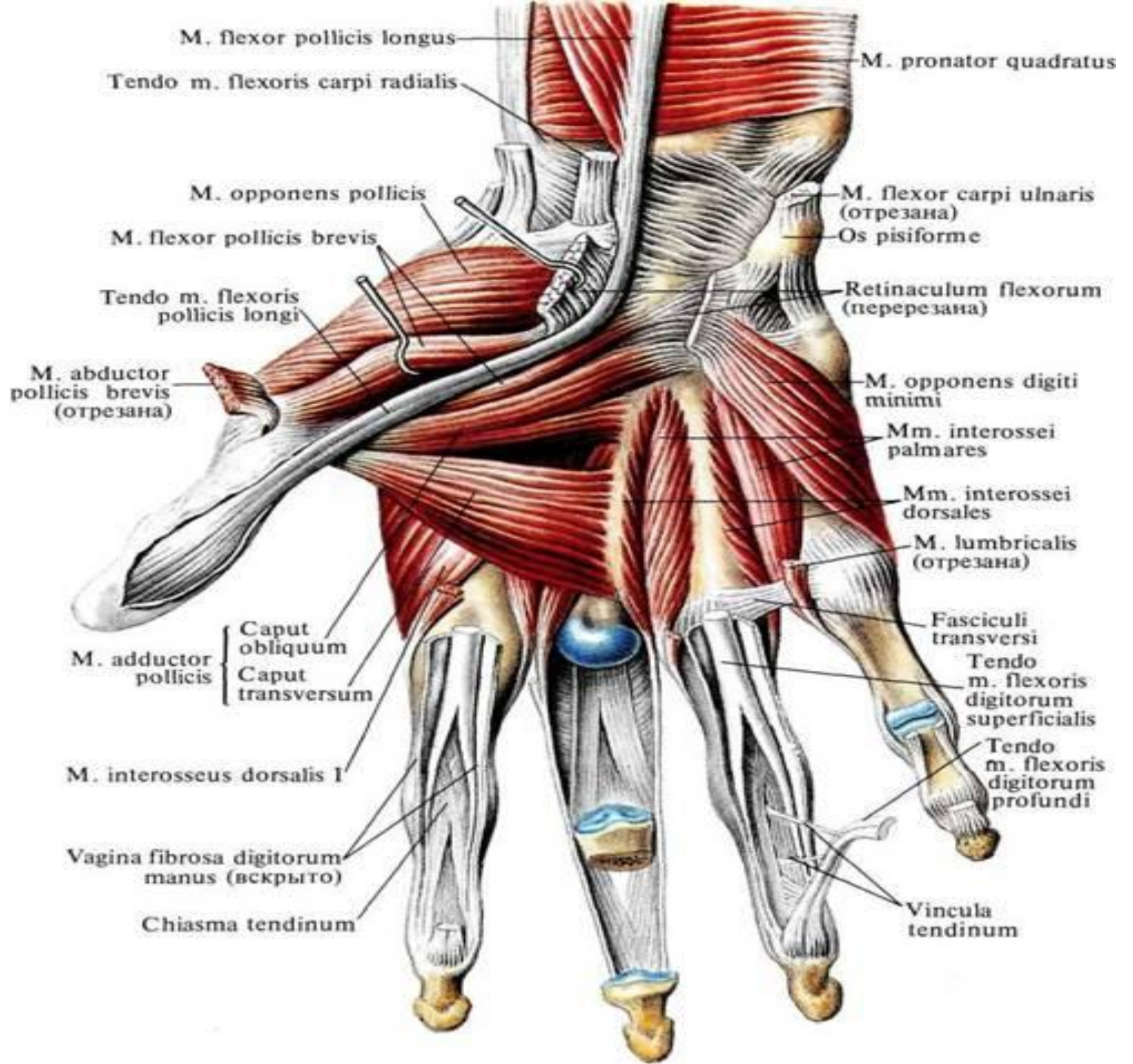


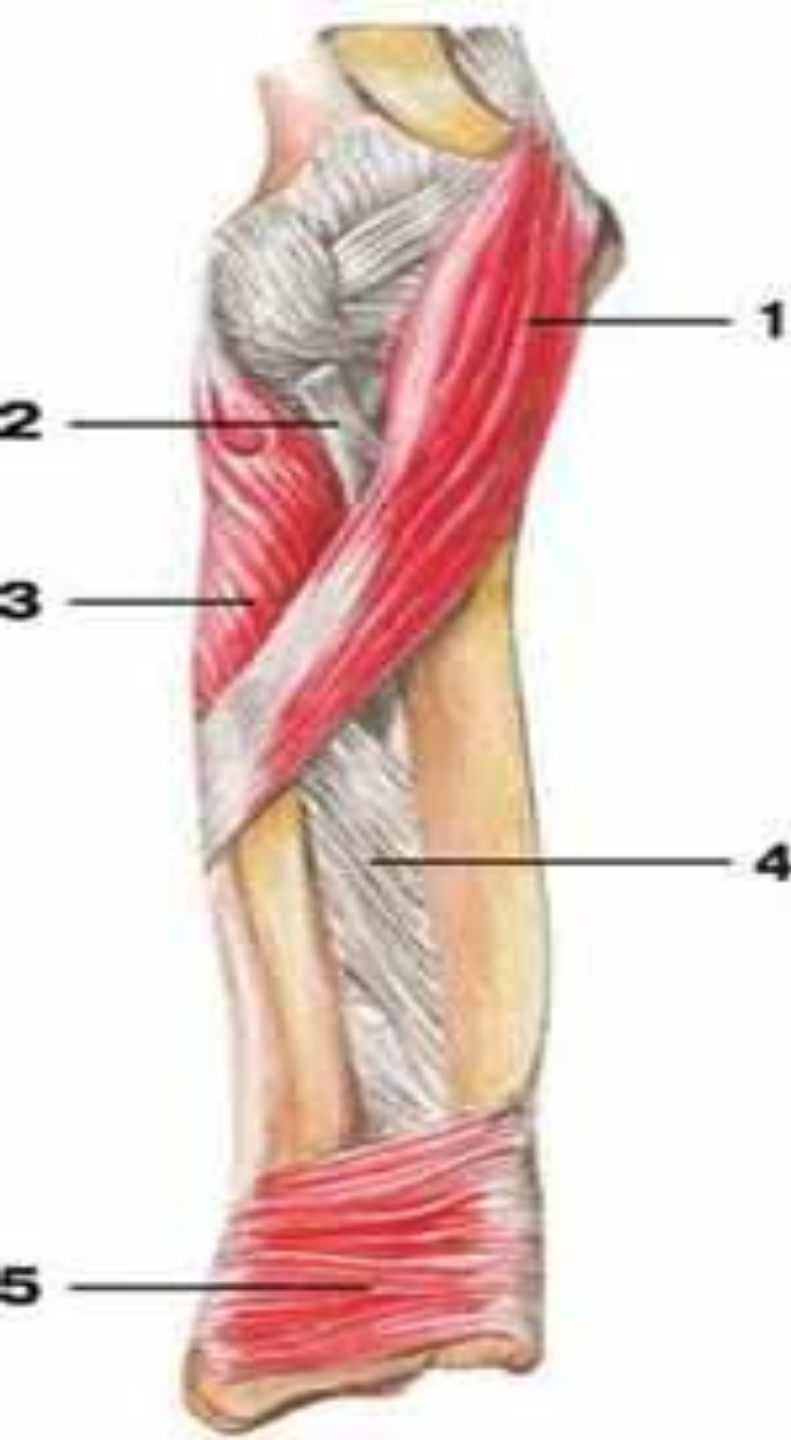



Мышцы кисти, правой, ладонная поверхность







Мышцы предплечья **вид спереди**

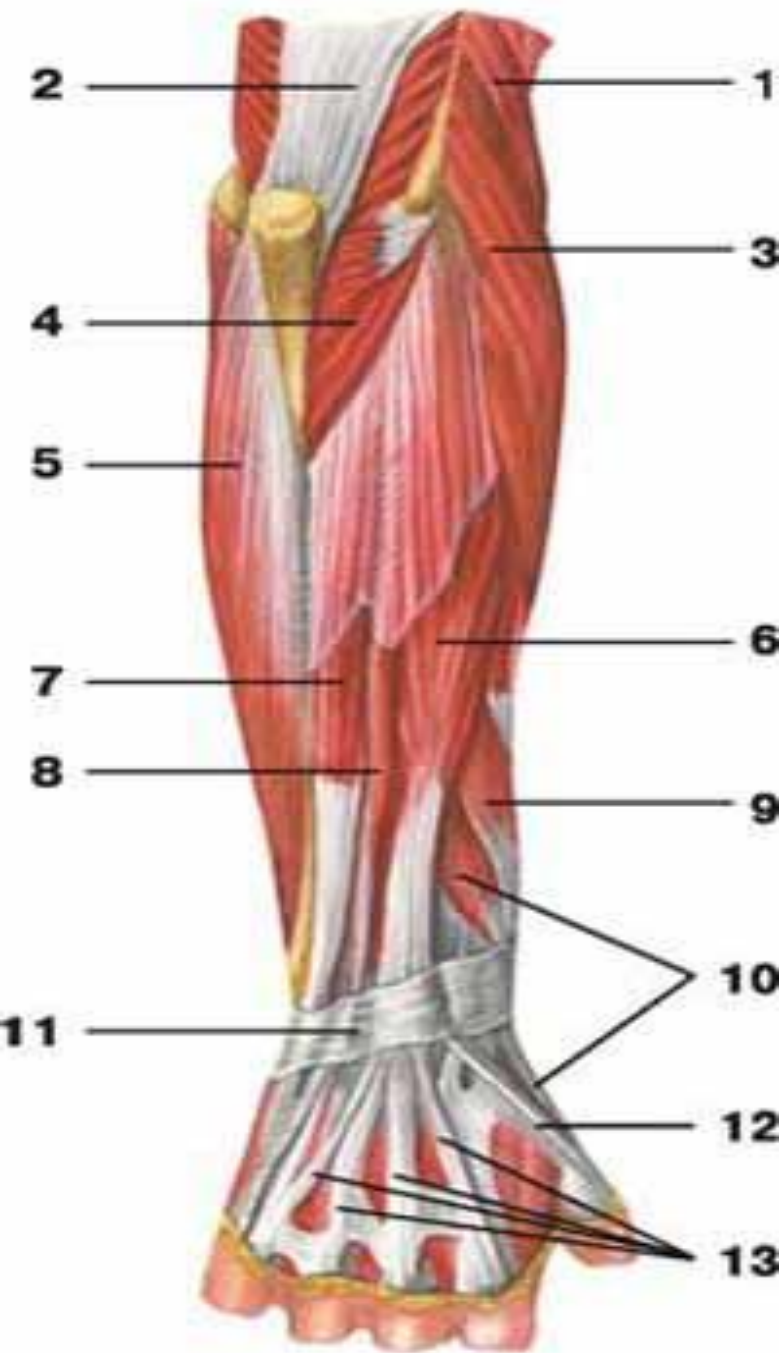
1 — круглый пронатор;

2 — сухожилие двуглавой
мышцы плеча;

3 — супинатор;

4 — межкостная
мембрана;

5 — квадратный
пронатор



Мышцы предплечья **вид сзади**

- 1 — плечелучевая мышца;
- 2 — трехглавая мышца плеча;
- 3 — длинный лучевой разгибатель запястья;
- 4 — локтевая мышца;
- 5 — локтевой сгибатель кисти;
- 6 — разгибатель пальцев;
- 7 — локтевой разгибатель запястья;
- 8 — разгибатель мизинца;
- 9 — длинная мышца, отводящая большой палец кисти;
- 10 — короткий разгибатель большого пальца кисти;
- 11 — удерживатель разгибателей;

Задняя группа мышц предплечья

Плечелучевая мышца

начинается на латеральном

надмыщелковом гребне плеча и

прикрепляется к основанию шиловидного

отростка лучевой кости. Сгибает

предплечье и при этом несколько

супинирует его.

Длинный лучевой разгибатель запястья (m. начинается на латеральном надмыщелке и прикрепляется к основанию второй пястной кости. Разгибает и отводит кисть.

Короткий лучевой разгибатель запястья начинается на латеральном надмыщелке плеча и, образовав сухожилие на середине предплечья, прикрепляется к основанию третьей пястной кости. Разгибает и отводит кисть.

Разгибатель пальцев (m. extensor digitorum) начинается на латеральной надмышцелке и прикрепляется четырьмя сухожилиями к средней и дистальной фалангам II–V пальцев.

Функция : разгибает пальцы и разгибает кисть.

Разгибатель мизинца начинается на латеральной надмышцелке. Заканчивается на **мизинца** в месте прикрепления сухожилия от разгибателя пальцев.

Функция : Разгибает мизинец, а также участвует в разгибании кисти.

Локтевой разгибатель запястья

начинается на латеральном надмыщелке плеча и от апоневроза, прикрепляющегося к заднему краю локтевой кости. **Прикрепляется у основания пятой пястной кости.** Разгибает и приводит кисть.

Супинатор начинается

- 1. глубокой частью от локтевой кости,**
- 2. поверхностной – от латерального надмыщелка плеча, !!!лучевой коллатеральной связки и кольцевой связки лучевой кости.** Обе части, обогнув лучевую кость сзади, **прикрепляются вокруг бугристости лучевой кости.**

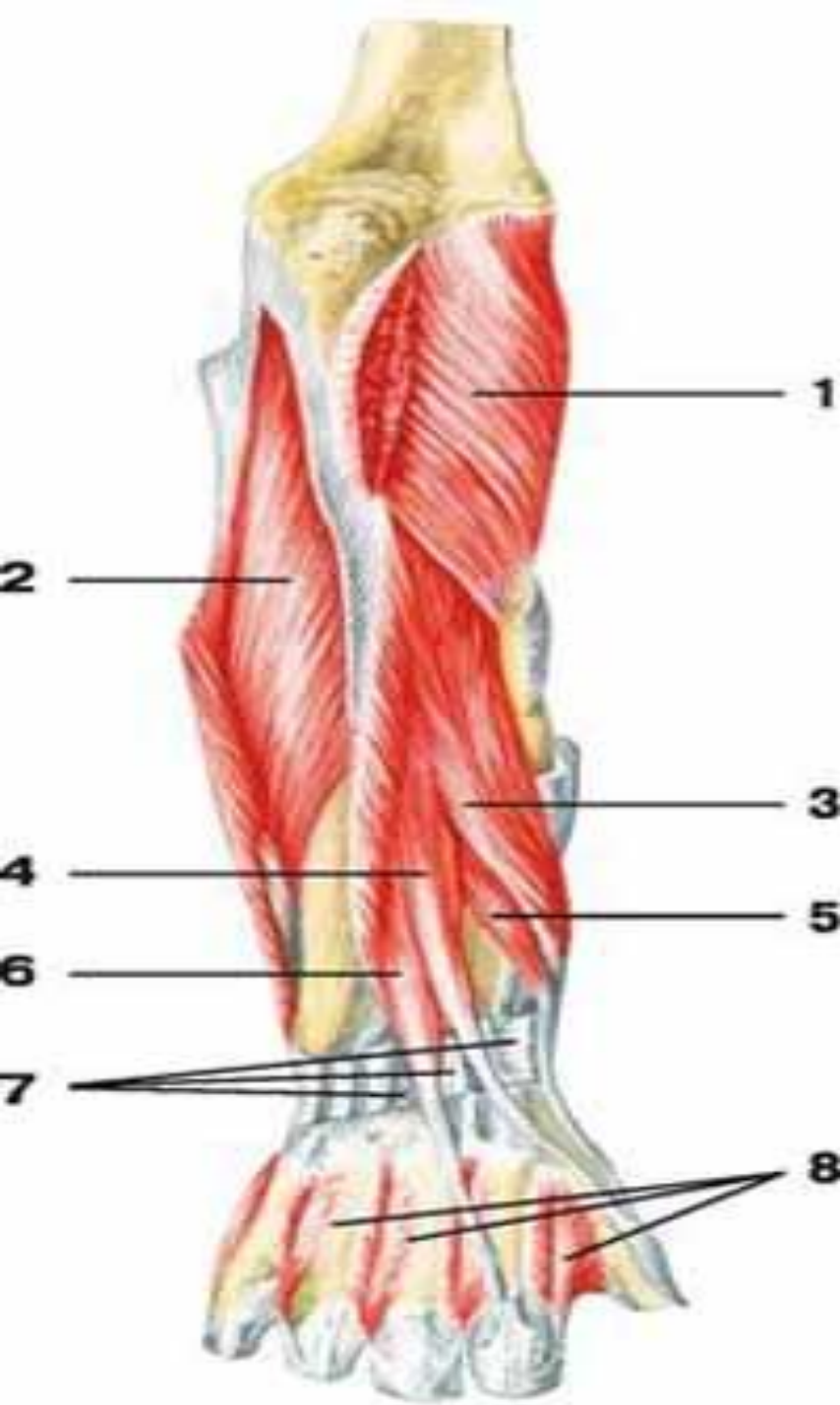
Супинирует предплечье.

Длинная мышца, отводящая большой палец кисти

начинается от задней поверхности лучевой и локтевой костей и межкостной мембраны ниже локтевой мышцы и супинатора.

Прикрепляется на внешней стороне основания первой пястной кости.

Функция- **отводит большой палец КИСТИ**



Мышцы предплечья **вид сзади**

1 — супинатор;

2 — глубокий сгибатель пальцев;

3 — длинная мышца, отводящая большой палец кисти;

4 — длинный разгибатель большого пальца кисти;

5 — короткий разгибатель большого пальца кисти;

6 — разгибатель указательного пальца;

7 — удерживатель разгибателей;

8 — сухожилия разгибателя пальцев

Длинный разгибатель большого пальца кисти

(m. extensor pollicis longus) начинается от задней поверхности локтевой кости и межкостной перепонки ниже предыдущей мышцы и **прикрепляется к основанию дистальной фаланги большого пальца**. Разгибает дистальную фалангу и отводит большой палец.

Короткий разгибатель большого пальца кисти

(m. extensor pollicis brevis) начинается от задней поверхности лучевой кости и межкостной перепонки ниже длинной мышцы, отводящей большой палец. Сопровождая предыдущую мышцу, она достигает проксимальной фаланги большого пальца, к основанию которой и прикрепляется. Разгибает данную фалангу.

сухожилие мышцы-
глубокого сгибателя
пальцев

сухожилия мышцы-
поверхностного
сгибателя пальцев

глубокая попереч-
ная пастная связка

I-я тыльная меж-
костная мышца

поперечная головка
мышцы приводящей
большой палец

червеобразная
мышца (отрезана)

косая
головка

ладонные меж-
костные мышцы

короткая
мышца
отводящая
большой
палец

мышца противопос-
тавляющая мизинец

сухожилие мышцы-
длинного сгибателя
большого пальца

удерживатель
сухожилий мышц-
сгибателей пальцев
(отрезан)

мышца-короткий
сгибатель большого
пальца

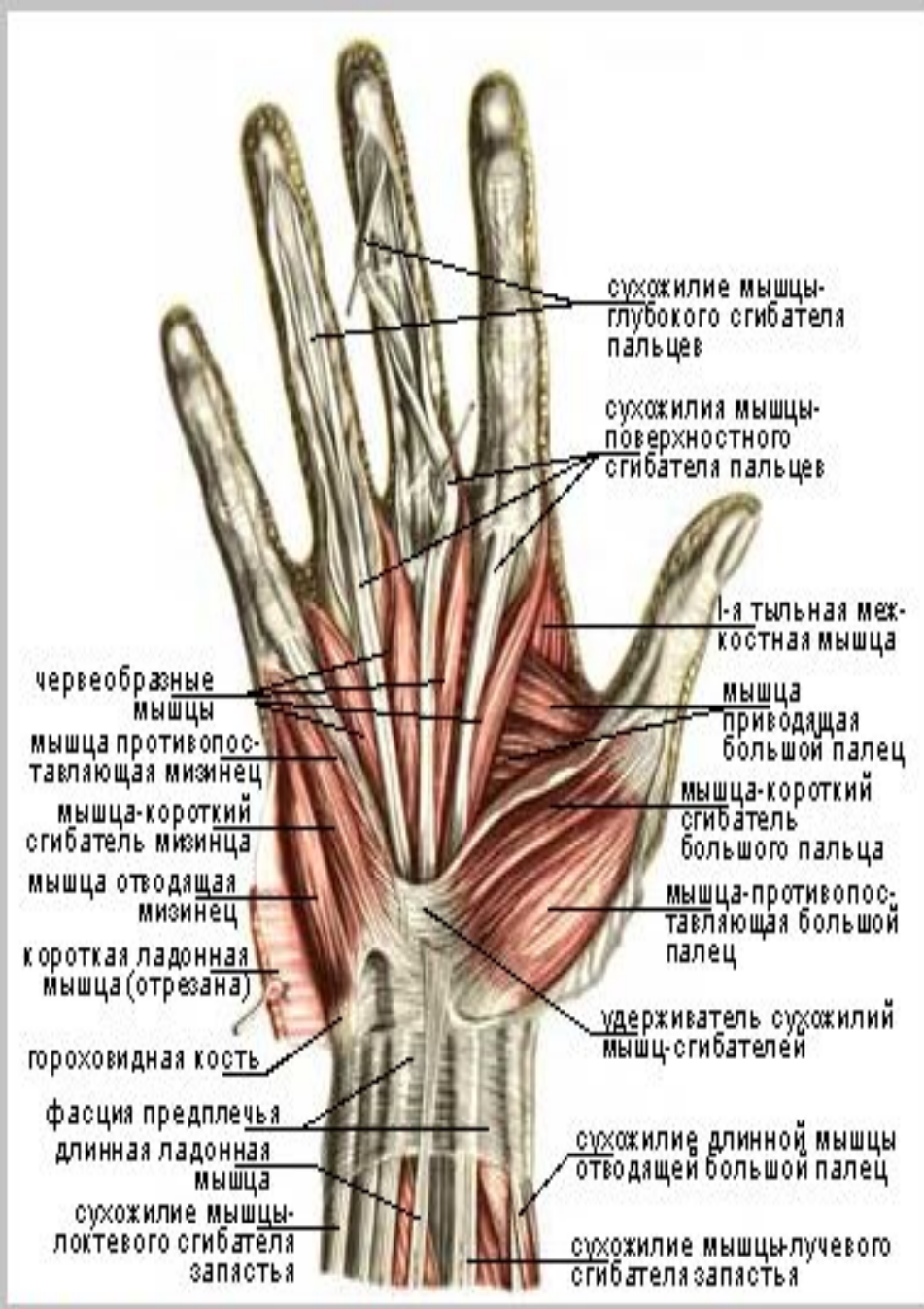сухожилие мышцы-
локтевого
сгибателя запястья
(отрезано)

мышца-противопос-
тавляющая большой
палец

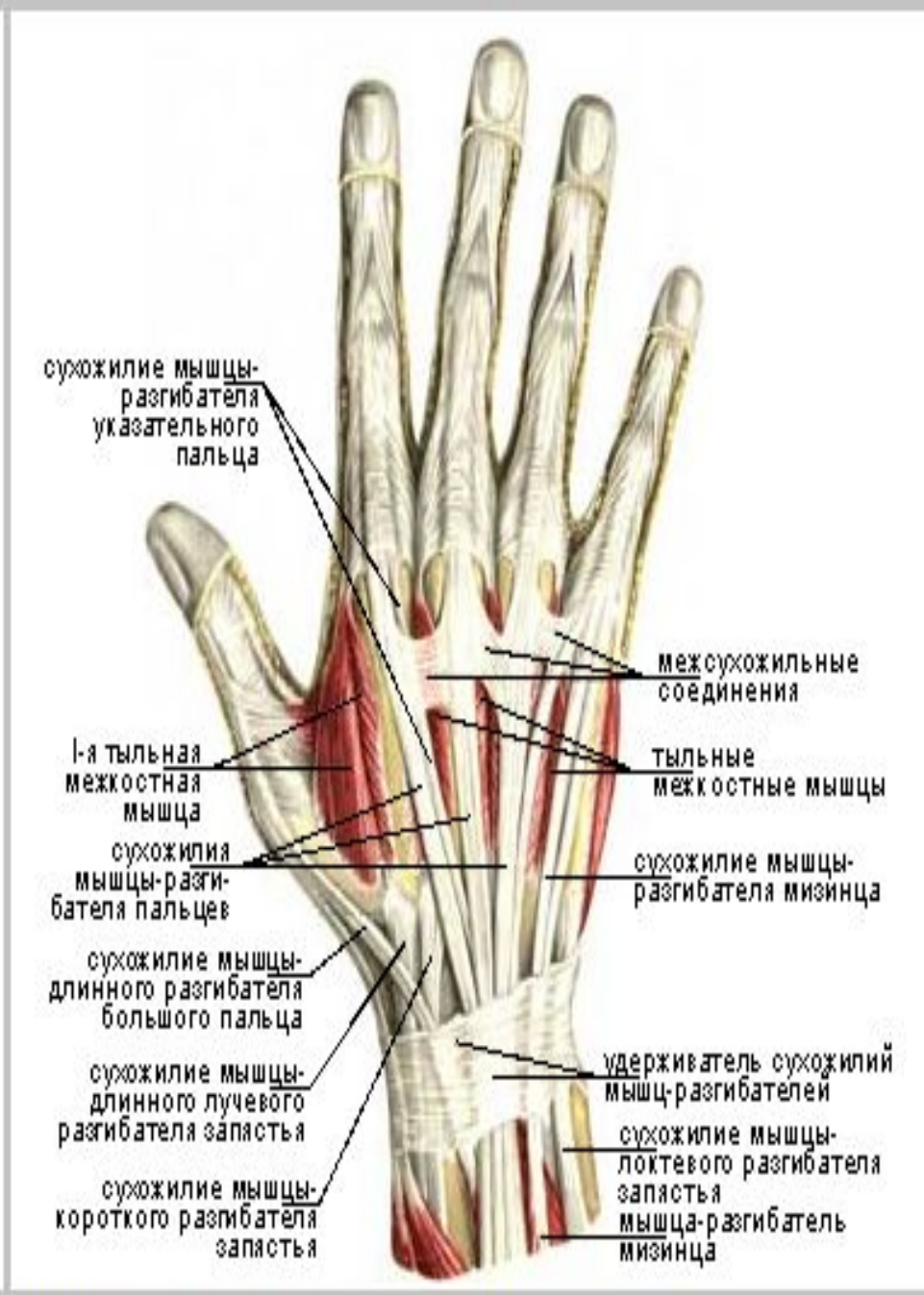мышца-квадратный
пронатор

мышца-длинный сгибатель
большого пальца

**Мышцы кисти, правой.
Вид с ладонной стороны.**



Мышцы кисти, правой. Вид с ладонной стороны.



Мышцы кисти, правой. Вид с тыльной стороны.

сухожилие мышцы-глубокого сгибателя пальцев

сухожилия мышцы-поверхностного сгибателя пальцев

глубокая поперечная ладонная связка

1-я тыльная межкостная мышца

червеобразная мышца (отрезана)

поперечная головка мышцы приводящей большой палец

косая головка

ладонные межкостные мышцы

короткая мышца отводящая большой палец

мышца противопоставляющая мизинец

удерживатель сухожилий мышц-сгибателей пальцев (отрезан)

сухожилие мышцы-длинного сгибателя большого пальца

сухожилие мышцы-локтевого сгибателя запястья (отрезано)

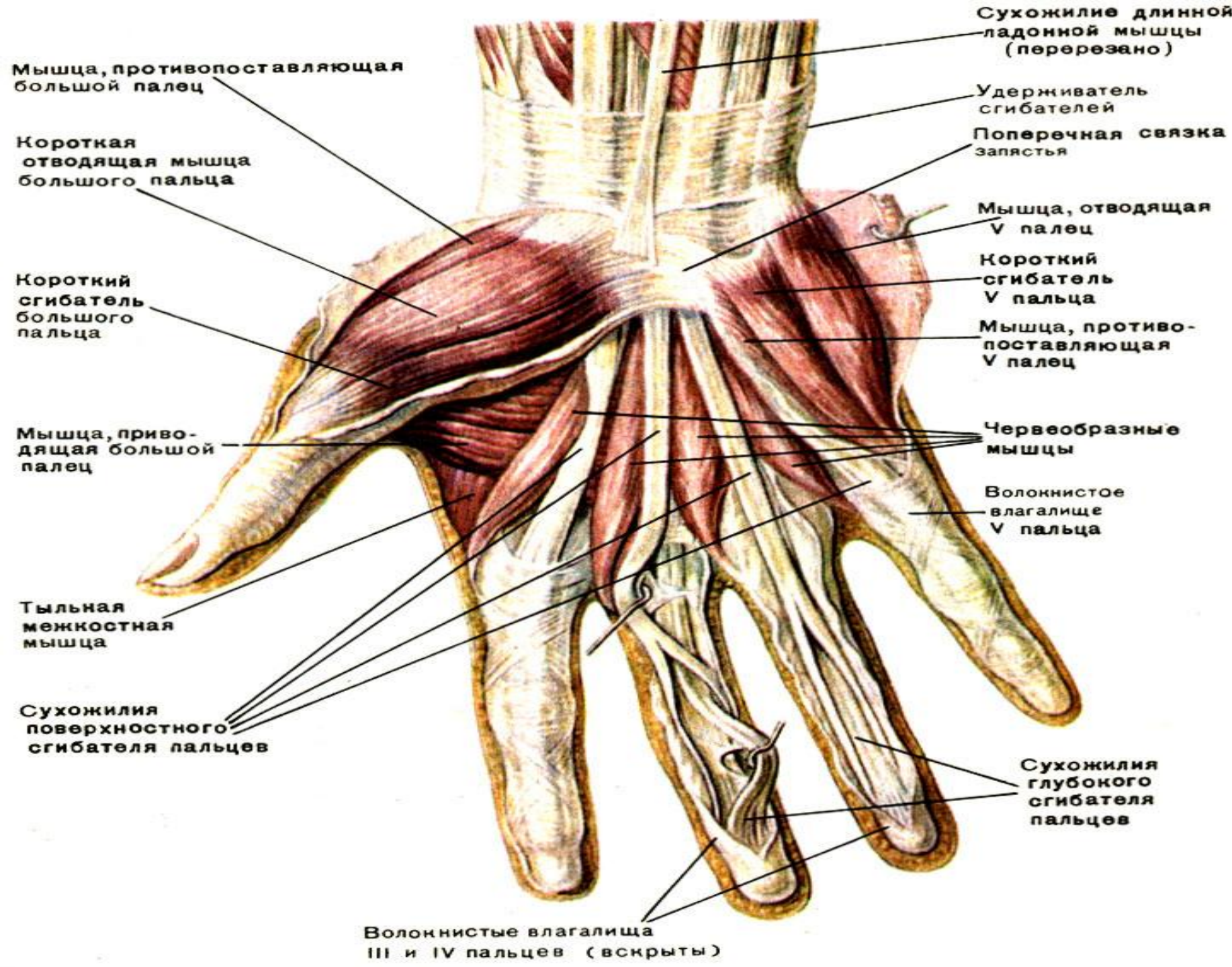
мышца-короткий сгибатель большого пальца

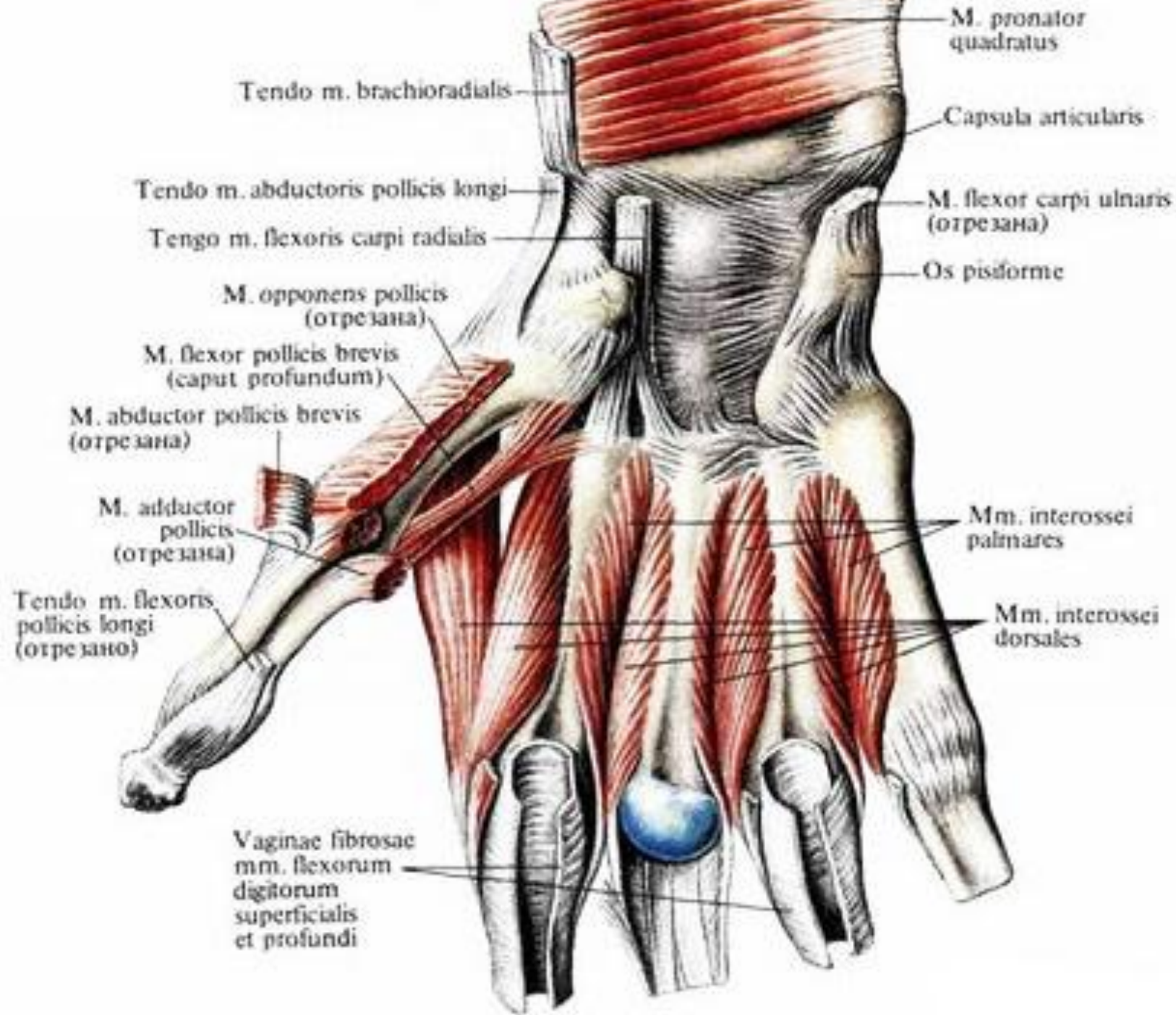
мышца-квадратный пронатор

мышца-противопоставляющая большой палец

мышца-длинный сгибатель большого пальца

**Мышцы кисти, правой.
Вид с ладонной стороны.**





сухожилие мышцы-глубокого сгибателя пальцев

сухожилия мышцы-поверхностного сгибателя пальцев

глубокая поперечная ладонная связка

червеобразная мышца (отрезана)

ладонные межкостные мышцы

мышца противопоставляющая мизинец

удерживатель сухожилий мышц-сгибателей пальцев (отрезан)

сухожилие мышцы-локтевого сгибателя запястья (отрезано)

мышца-квадратный пронатор

1-я тыльная межкостная мышца

поперечная головка мышцы приводящей большой палец

косая головка

короткая мышца отводящая большой палец

сухожилие мышцы-длинного сгибателя большого пальца

мышца-короткий сгибатель большого пальца

мышца-противопоставляющая большой палец

мышца-длинный сгибатель большого пальца

червеобразные мышцы

мышца приводящая большой палец

1-я тыльная межкостная мышца

сухожилие мышцы-длинного разгибателя большого пальца

сухожилие мышцы-короткого разгибателя запястья

сухожилие мышцы-длинного лучевого разгибателя запястья

мышца-короткий разгибатель большого пальца кисти

сухожилия мышцы-разгибателя пальцев

тыльные межкостные мышцы

мышца отводящая мизинец

сухожилие мышцы-разгибателя указательного пальца

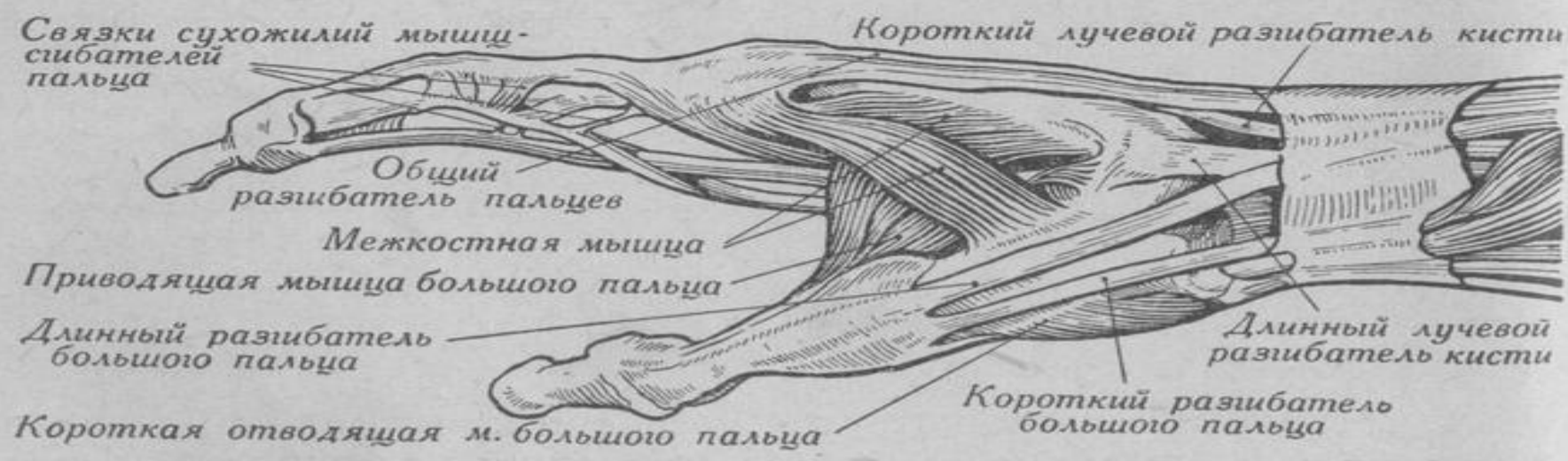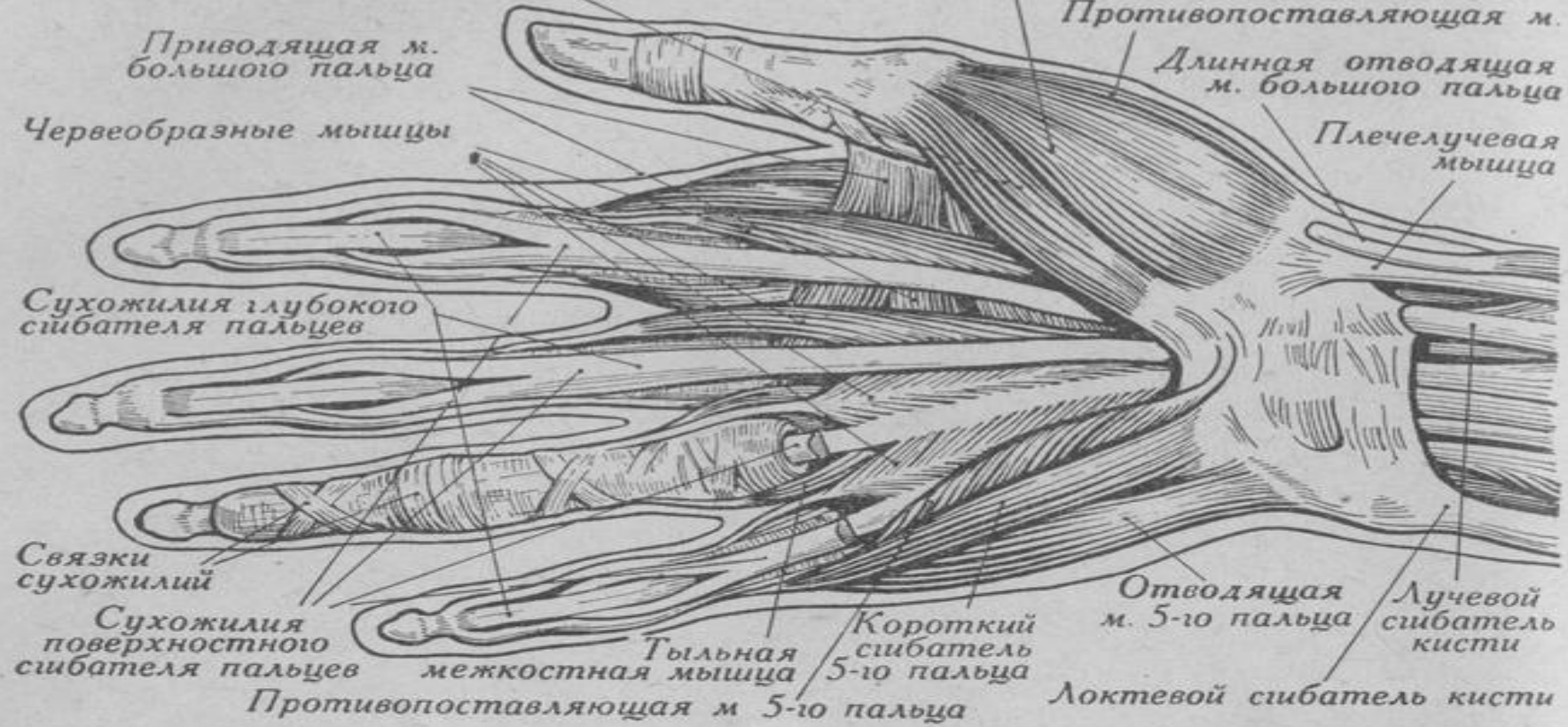
сухожилие мышцы-разгибателя мизинца (отрезано)

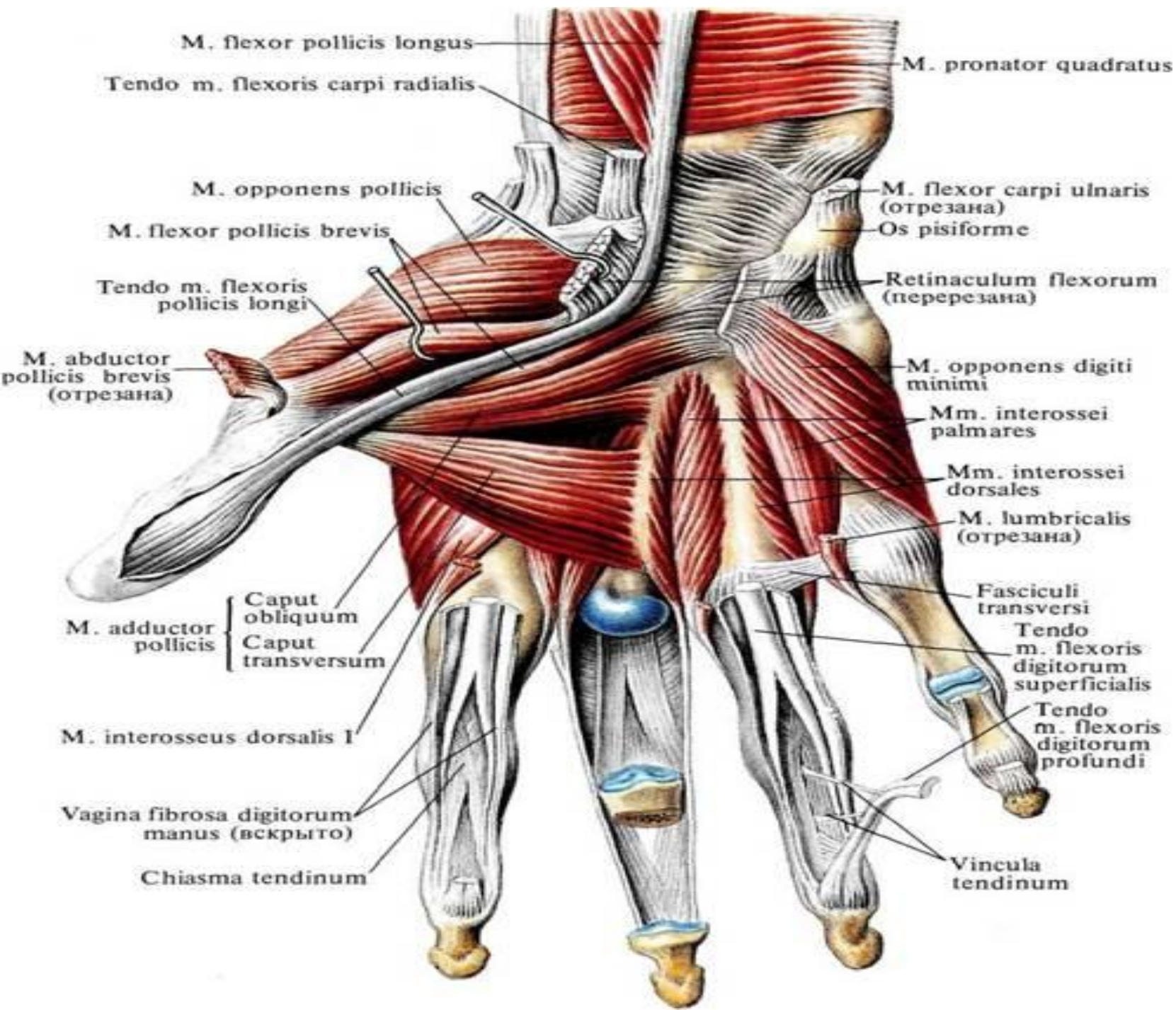
мышца-локтевой разгибатель запястья

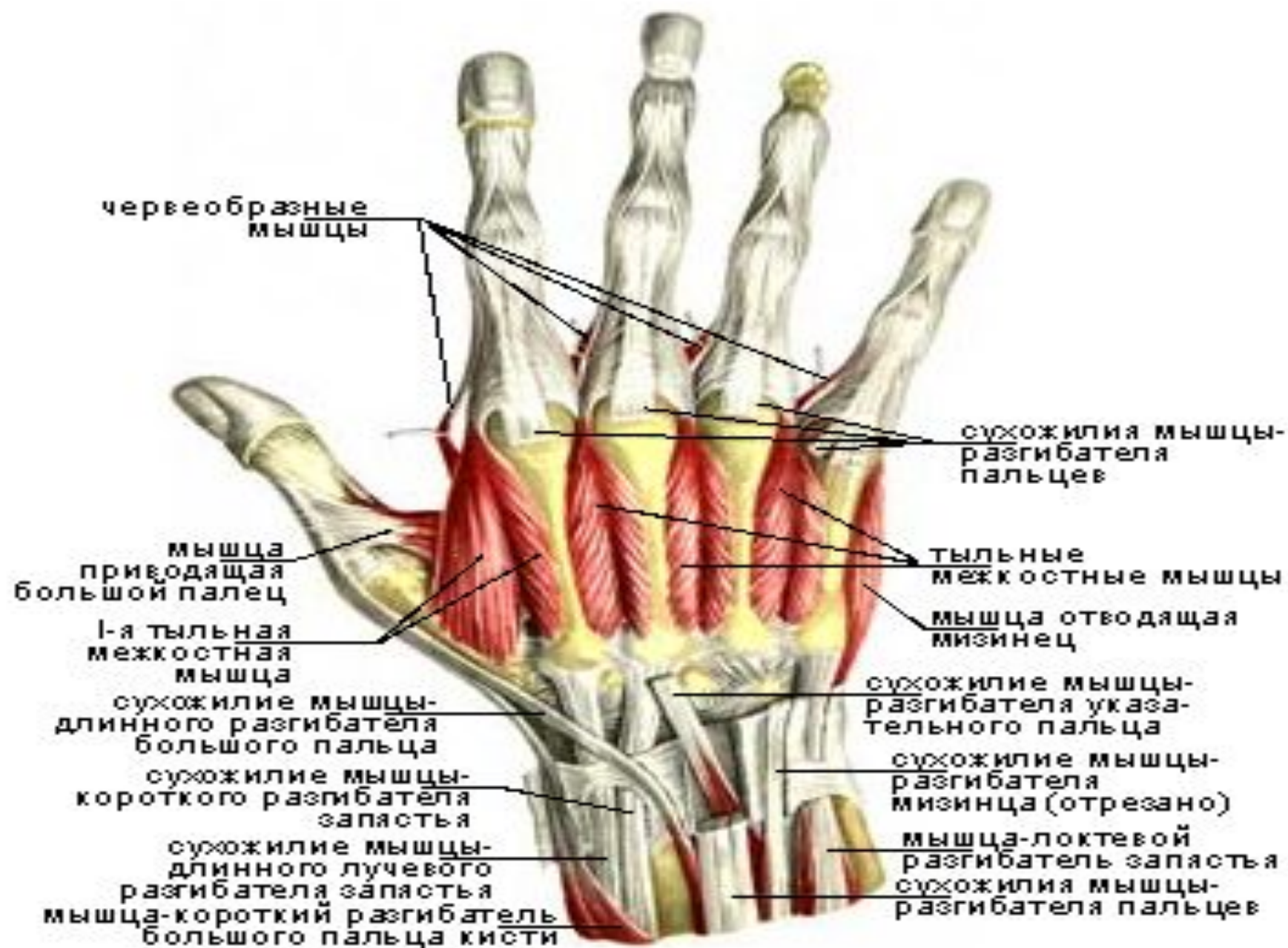
сухожилия мышцы-разгибателя пальцев

Мышцы кисти, правой. Вид с ладонной стороны.

Мышцы кисти, правой. Вид с тыльной стороны.



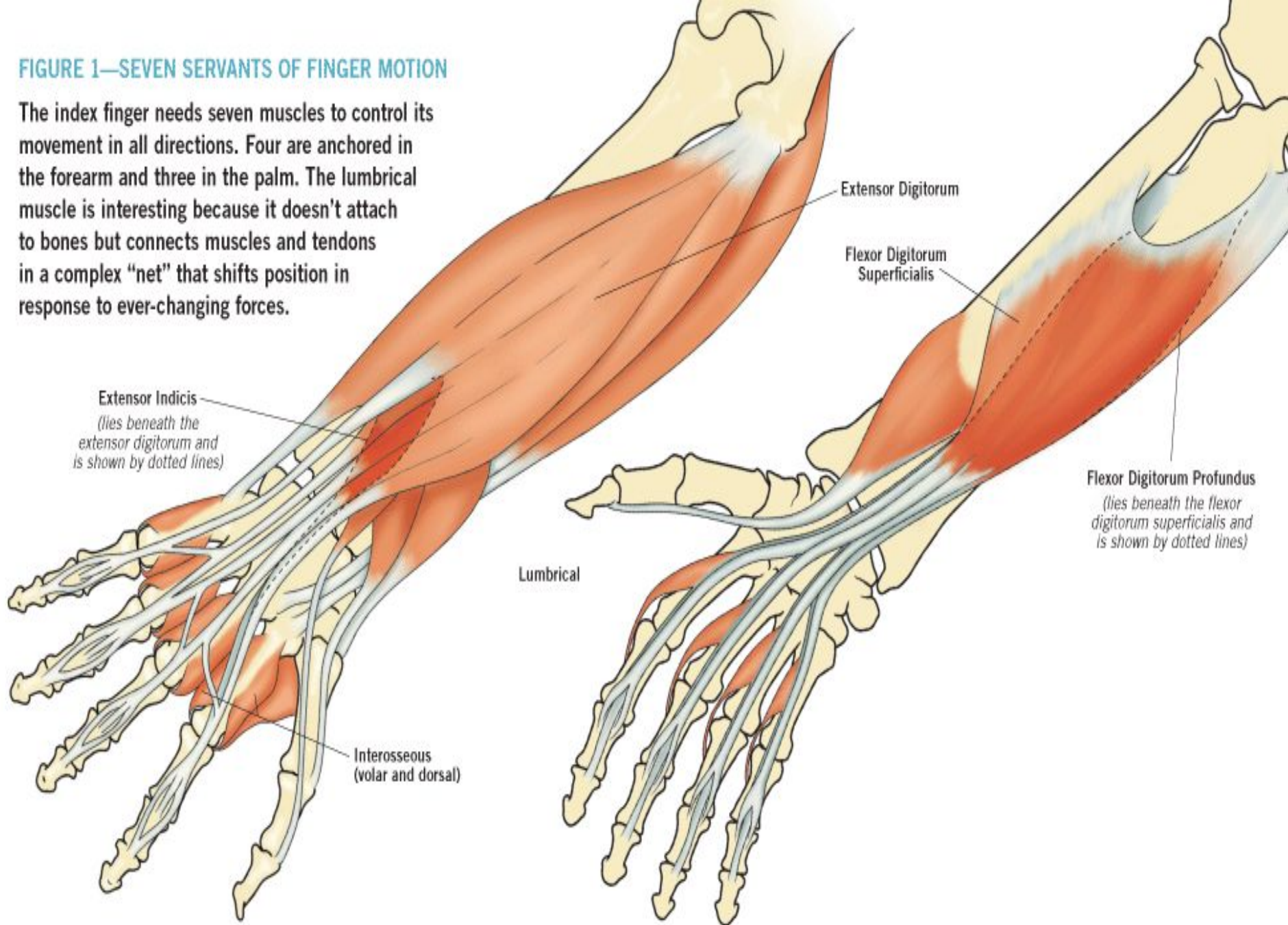


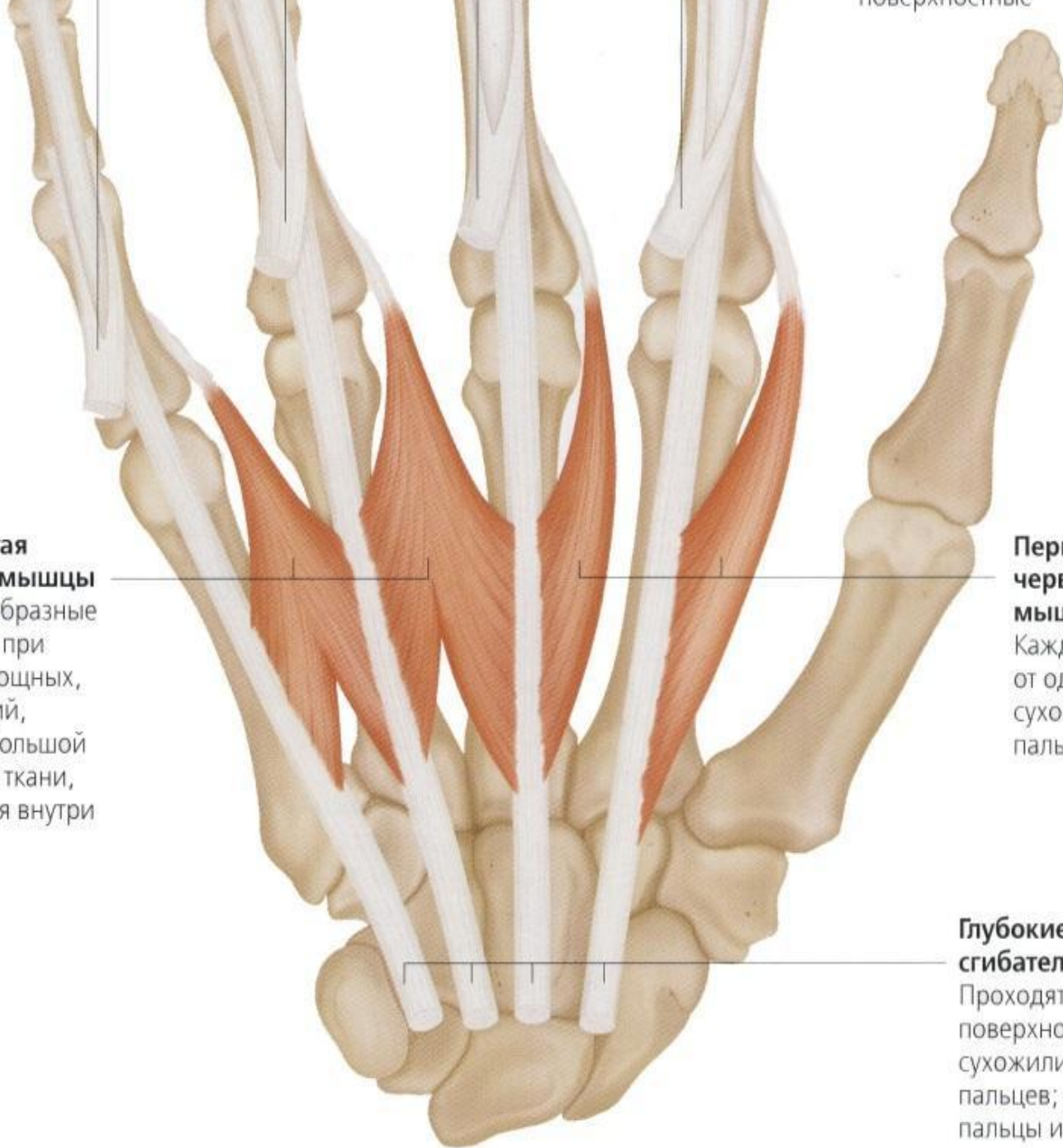


Мышцы кисти, правой. Вид с тыльной стороны.

FIGURE 1—SEVEN SERVANTS OF FINGER MOTION

The index finger needs seven muscles to control its movement in all directions. Four are anchored in the forearm and three in the palm. The lumbrical muscle is interesting because it doesn't attach to bones but connects muscles and tendons in a complex "net" that shifts position in response to ever-changing forces.





Третья и четвертая червеобразные мышцы

Поскольку червеобразные мышцы работают при совершении не мощных, а точных движений, им не требуется большой массы мышечной ткани, и они помещаются внутри самой кисти

Первая и вторая червеобразные мышцы

Каждая отходит от одного глубокого сухожилия сгибателя пальцев

Глубокие сухожилия сгибателей пальцев

Проходят под поверхностными сухожилиями сгибателей пальцев; помогают сгибать пальцы и кисть

Сухожилия разгибателей пальцев

Позволяют пальцам распрямляться, а кисти разгибаться

Дорсальные межкостные мышцы

Это самые глубокие из внутренних мышц кисти, и их действие противоположно действию ладонных межкостных мышц – они растопыривают пальцы в стороны

Короткая отводящая большой палец мышца

Поднимает большой палец над ладонью и отводит его в сторону

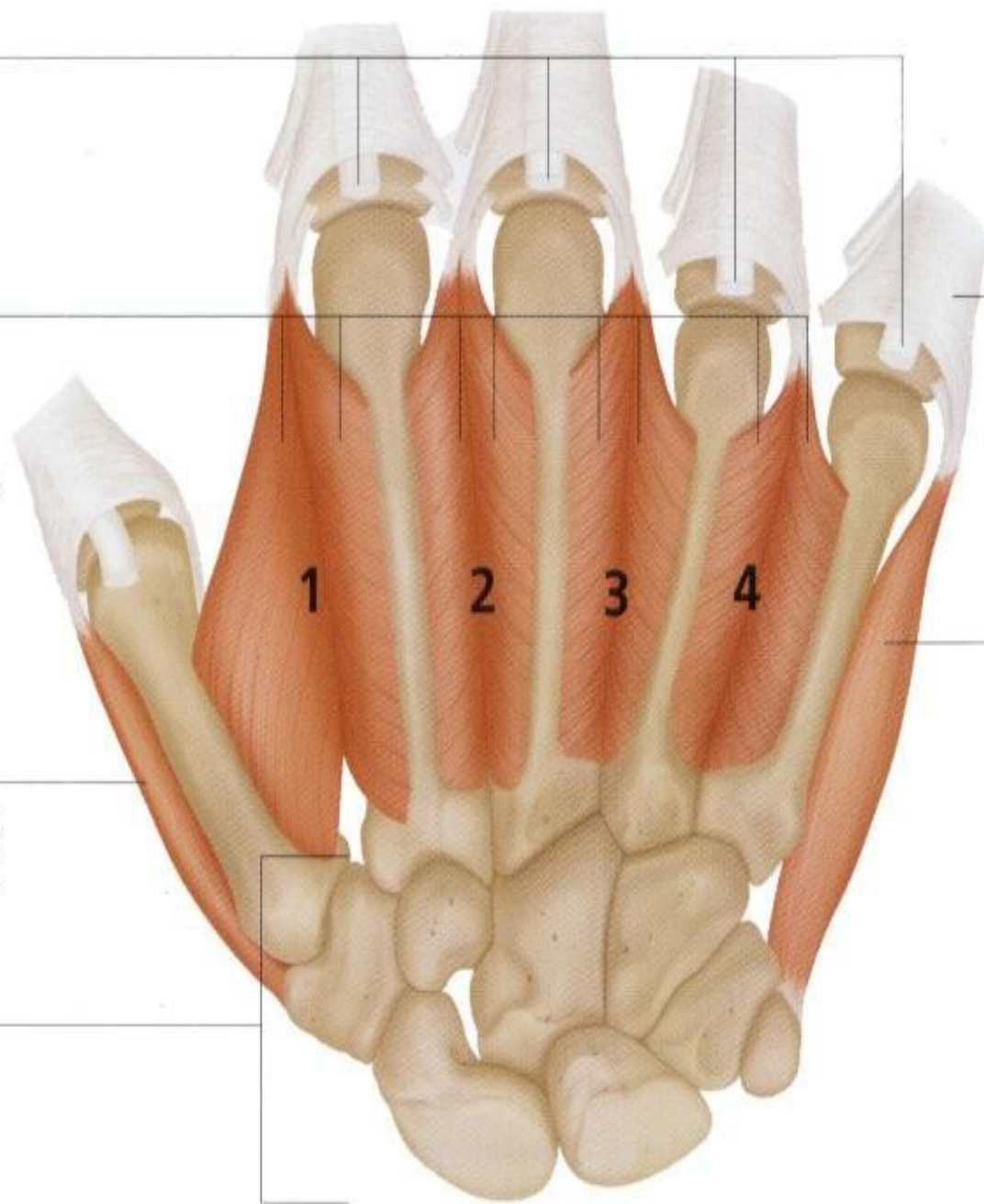
Кости запястья

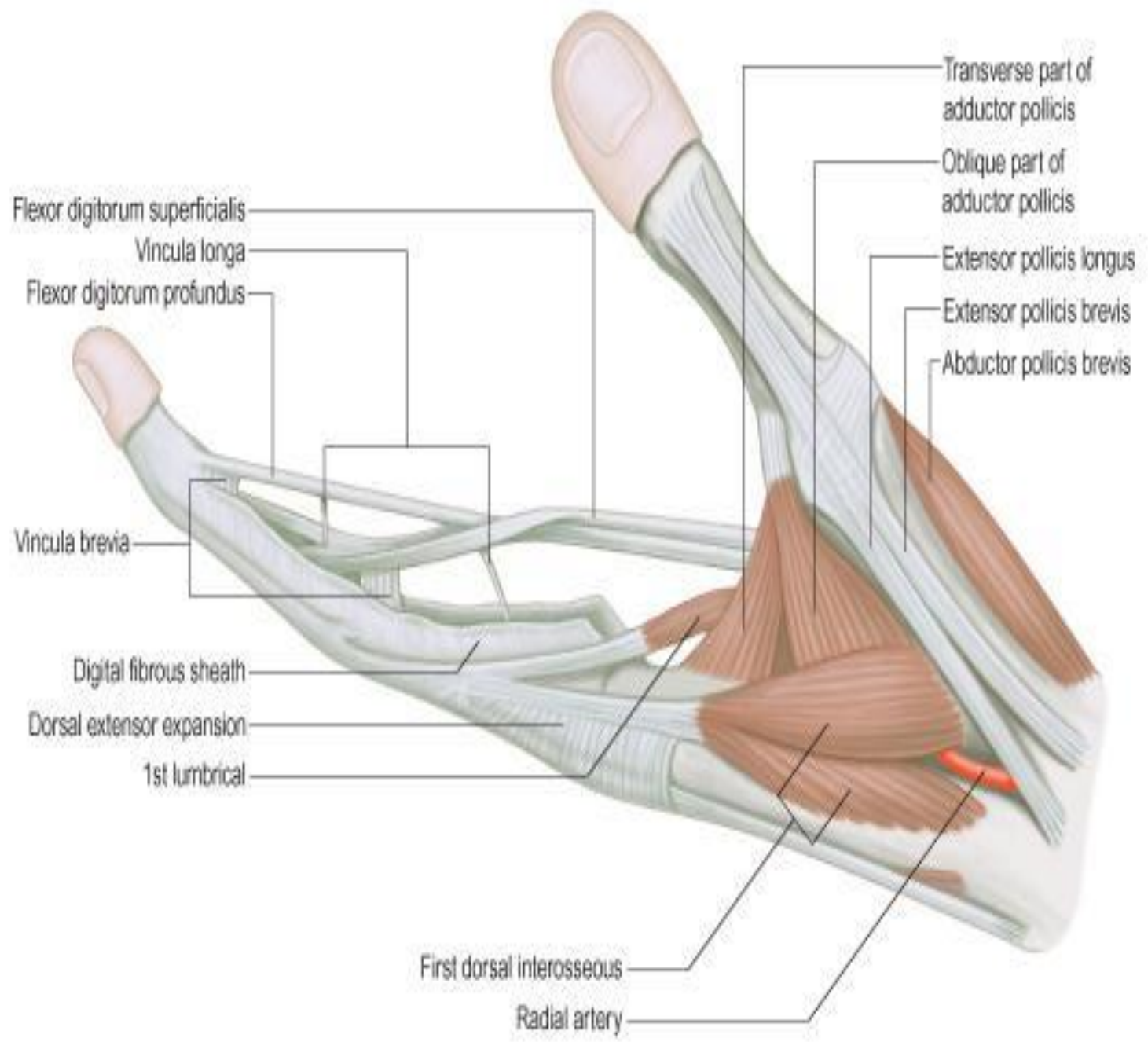
Сочленяются с пястными костями кисти

Разгибательный выступ, или колпачок

Отводящая мышца мизинца

Начинается от поперечной связки запястного канала; проходит под кожей





Вид ладонной стороны правой кисти

На этом рисунке показана ладонь с мышцами, управляющими движениями большого пальца и мизинца.

Мышца, противопоставляющая мизинец

Сгибатель мизинца
Короткий сгибатель маленького пальца

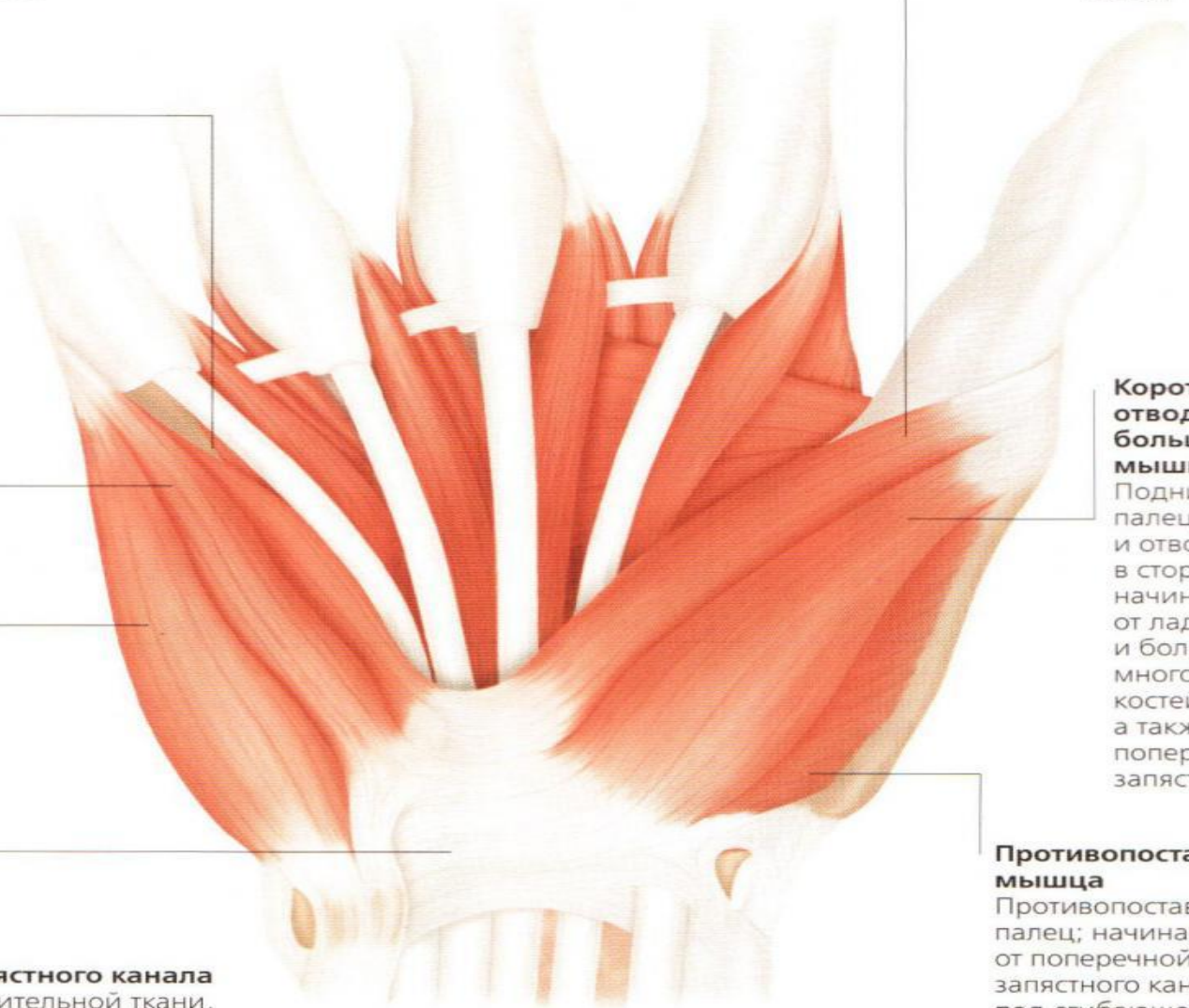
Короткая отводящая мизинец мышца
Отводит мизинец; начинается от поперечной связки запястного канала и лежит непосредственно под кожей

Поперечная связка запястного канала
Полоска прочной соединительной ткани, проходящая по передней стороне запястья; удерживает длинные сухожилия в натяжении

Короткий сгибатель большого пальца
Сгибает большой палец

Короткая отводящая большой палец мышца
Поднимает большой палец над ладонью и отводит его в сторону; начинается от ладьевидной и большой многоугольной костей запястья, а также от поперечной связки запястного канала

Противопоставляющая мышца
Противопоставляет большой палец; начинается от поперечной связки запястного канала; она лежит под сгибающей и отводящей короткими мышцами



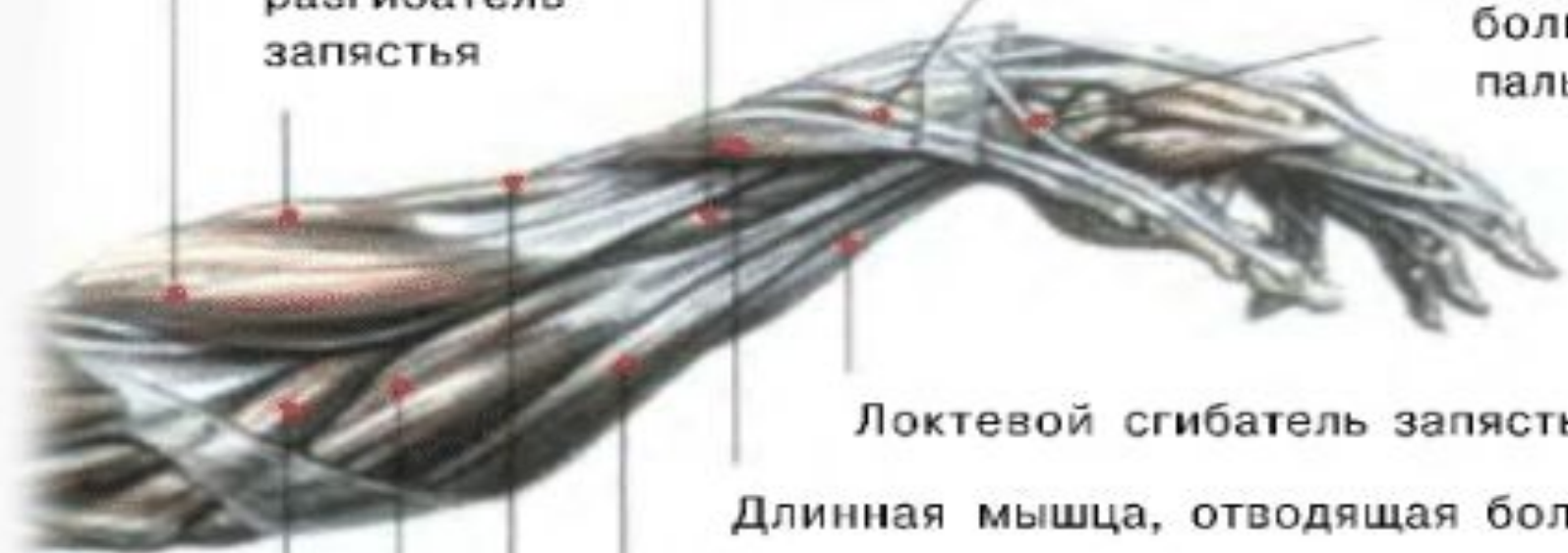Плечелучевая мышца

Короткий разгибатель
большого пальца кисти

Длинный
лучевой
разгибатель
запястья

Сгибатель
пальцев

Длинный
разгибатель
большого
пальца кисти



Локтевой сгибатель запястья

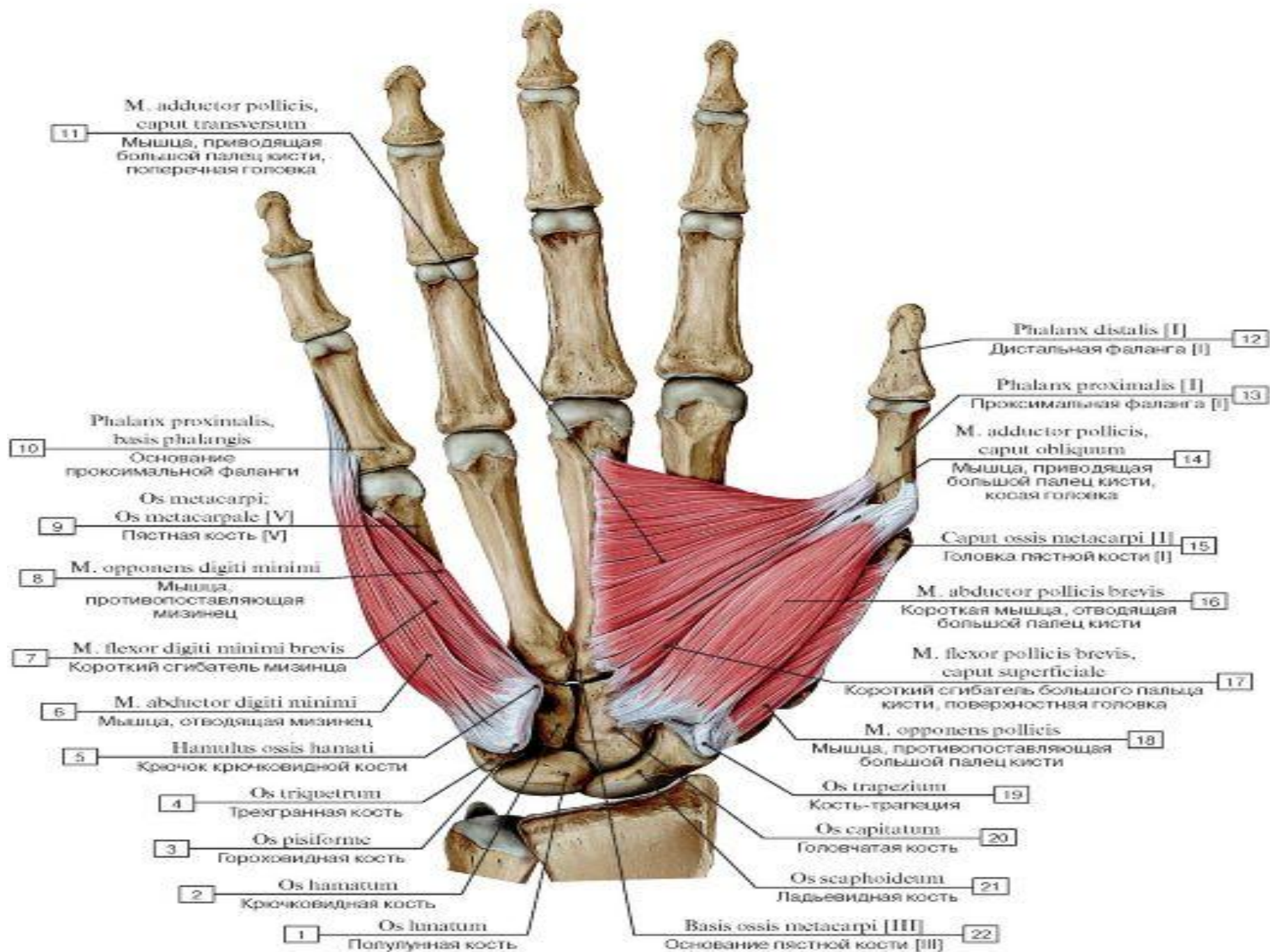
Длинная мышца, отводящая большой
палец кисти

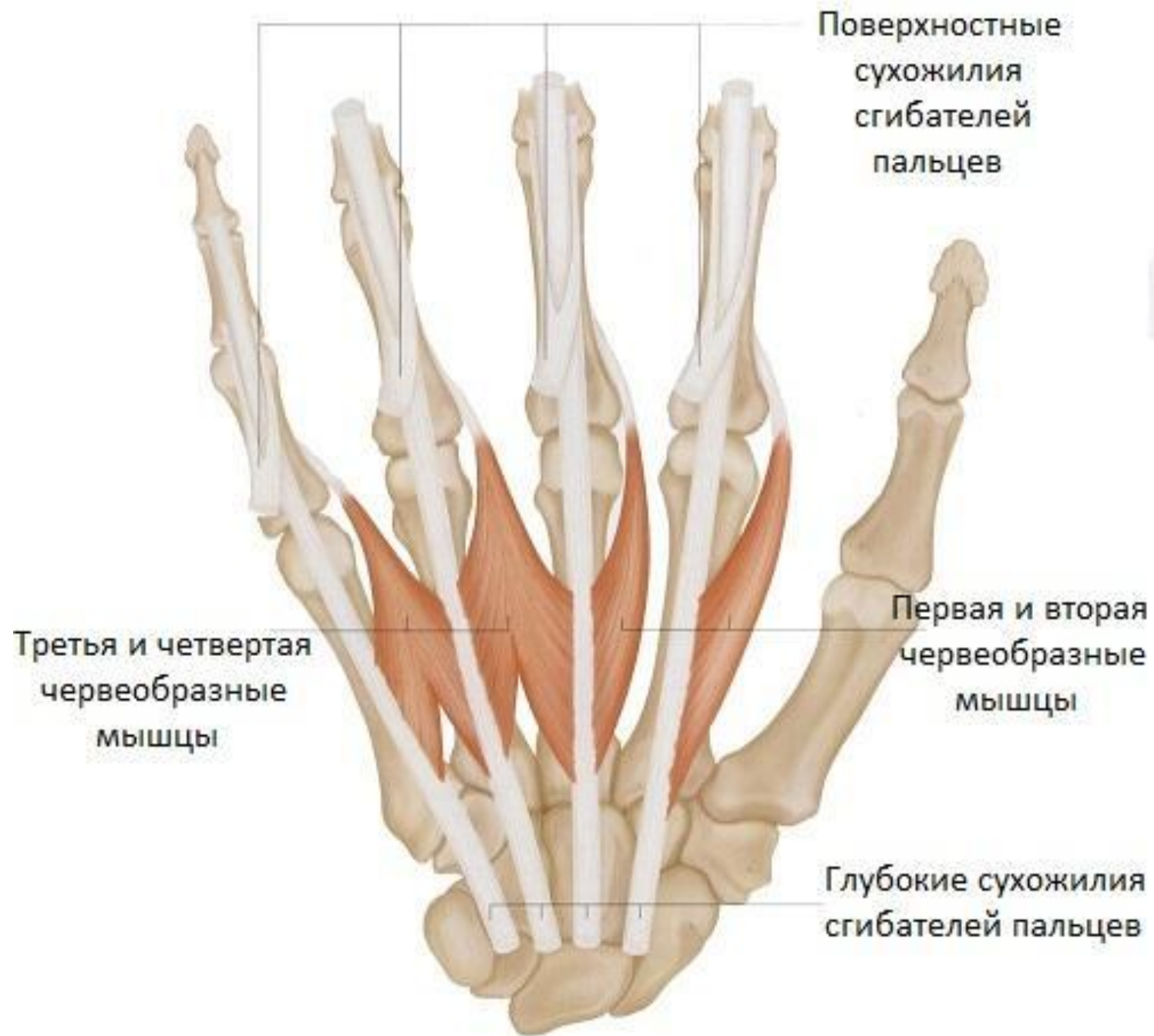Длинная ладонная мышца

Короткий лучевой разгибатель запястья

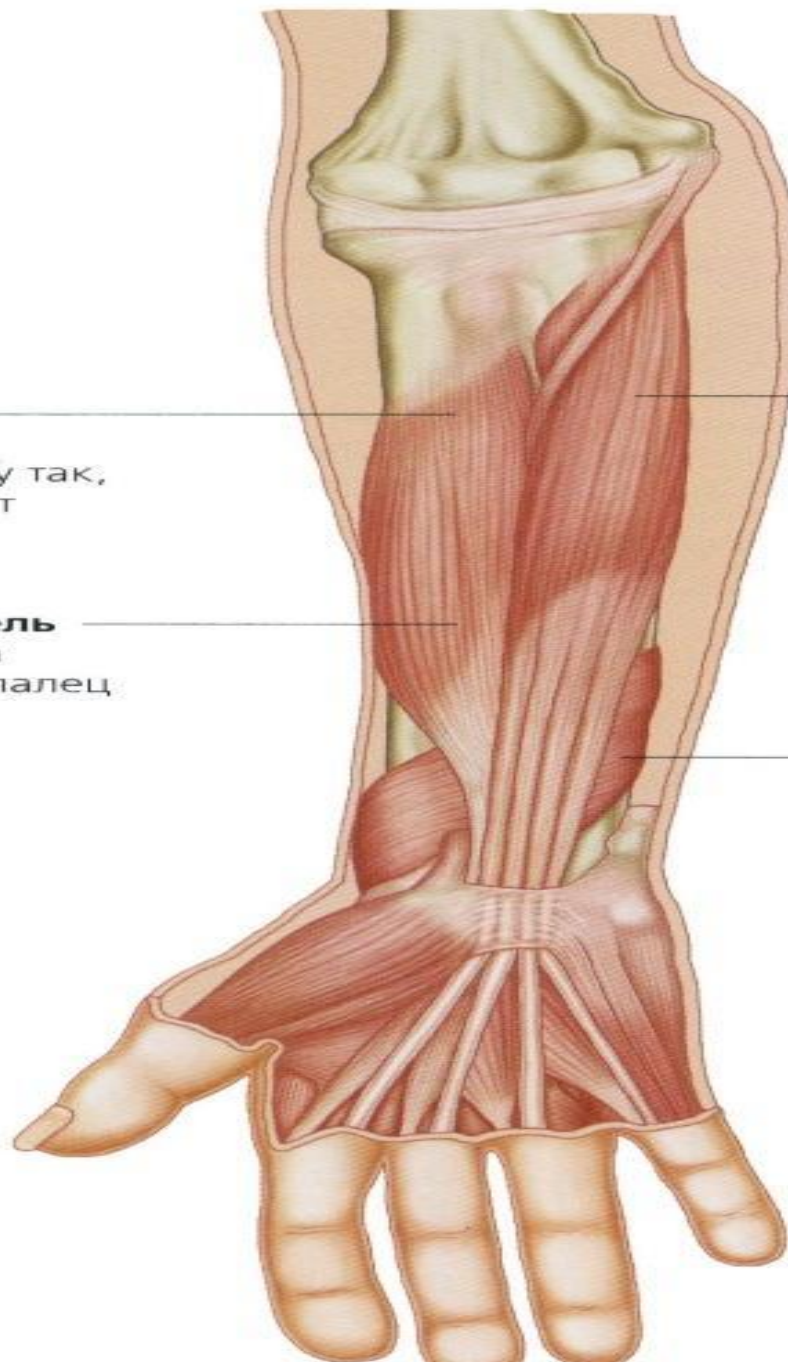
Лучевой сгибатель запястья

Круглый пронатор





Глубокие сгибатели



Супинатор

Поворачивает предплечье наружу так, что ладонь смотрит вперед или вверх

Длинный сгибатель большого пальца

Сгибает большой палец

Глубокий сгибатель пальцев

Сгибает последние фаланги пальцев

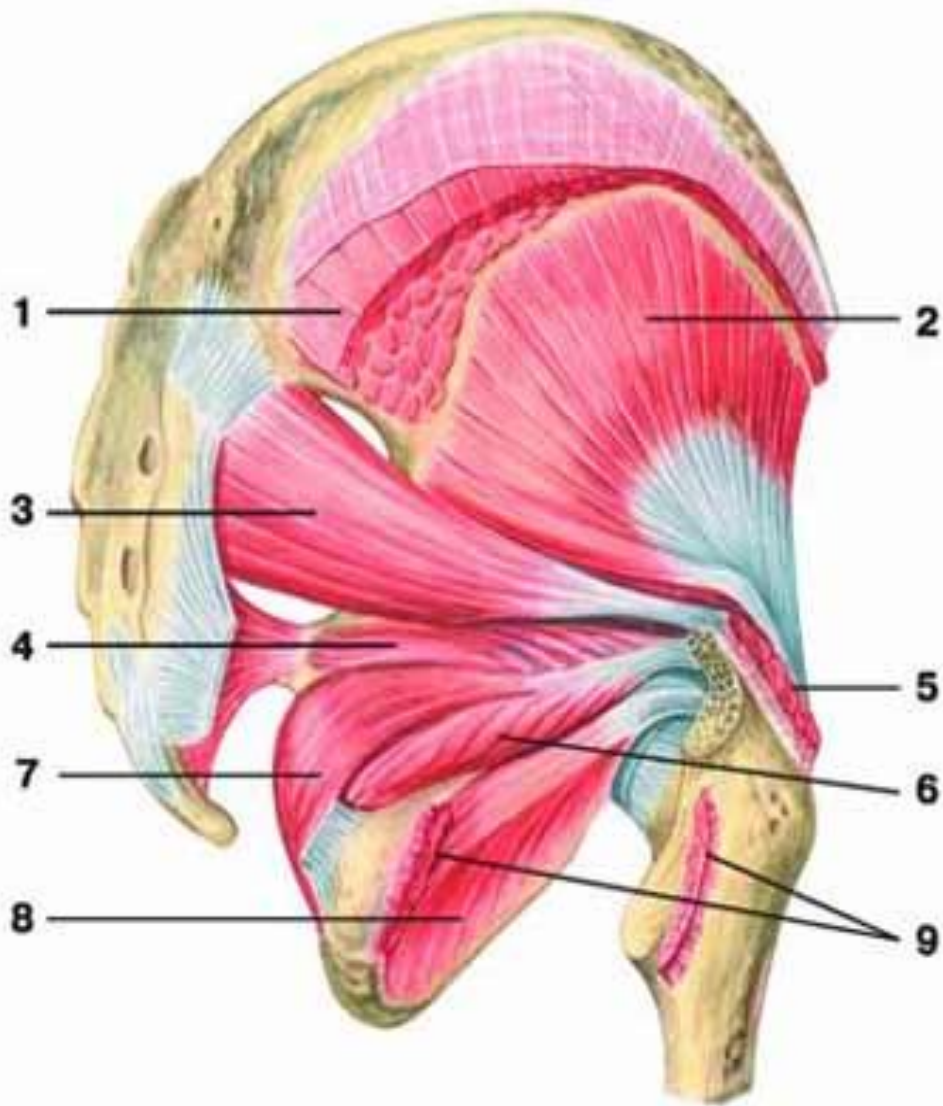
Квадратный пронатор

Поворачивает предплечье внутрь

Разгибатель указательного пальца

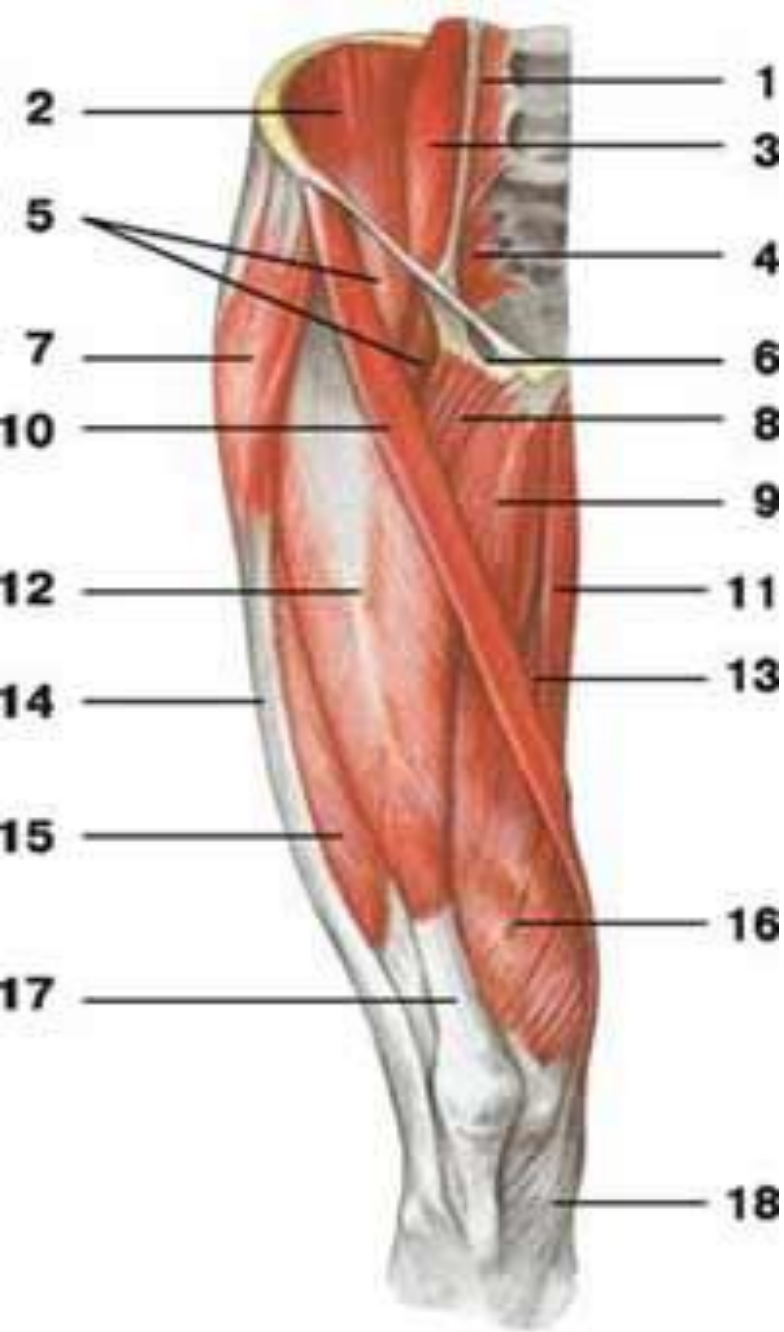начинается от задней поверхности локтевой кости и межкостной перепонки ниже длинного разгибателя большого пальца. Прикрепляется с локтевой стороны к сухожилию разгибателя пальцев. Участвует в разгибании указательного пальца.

В области локтевого сустава располагается углубление – локтевая ямка ограниченная снаружи плечелучевой мышцей и изнутри – круглым пронатором. Плечевая мышца образует дно и верхний край ямки.



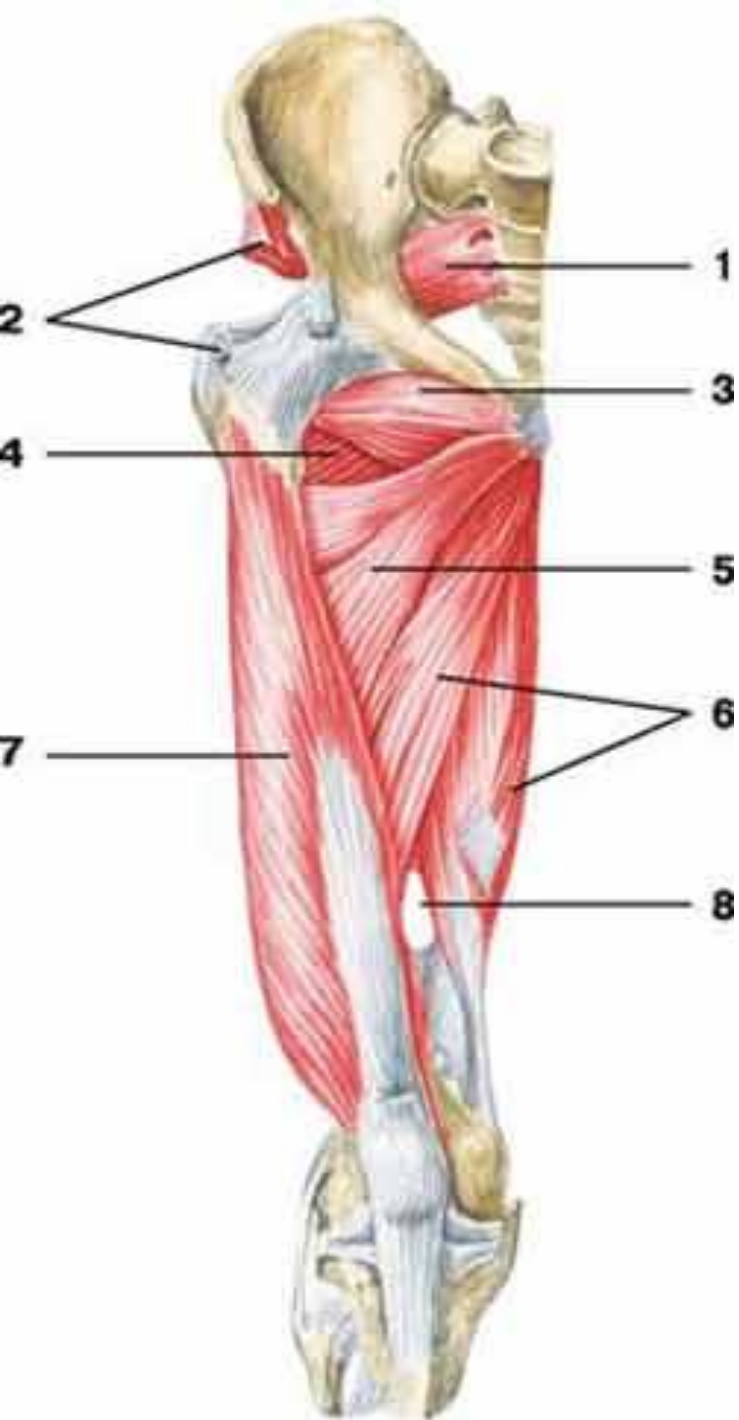
Мышцы таза **вид сзади**

- 1 — большая ягодичная мышца;
- 2 — малая ягодичная мышца;
- 3 — грушевидная мышца;
- 4 — верхняя близнецовая мышца;
- 5 — средняя ягодичная мышца;
- 6 — нижняя близнецовая мышца;
- 7 — внутренняя запирающая мышца;
- 8 — наружная запирающая мышца;
- 9 — квадратная мышца бедра



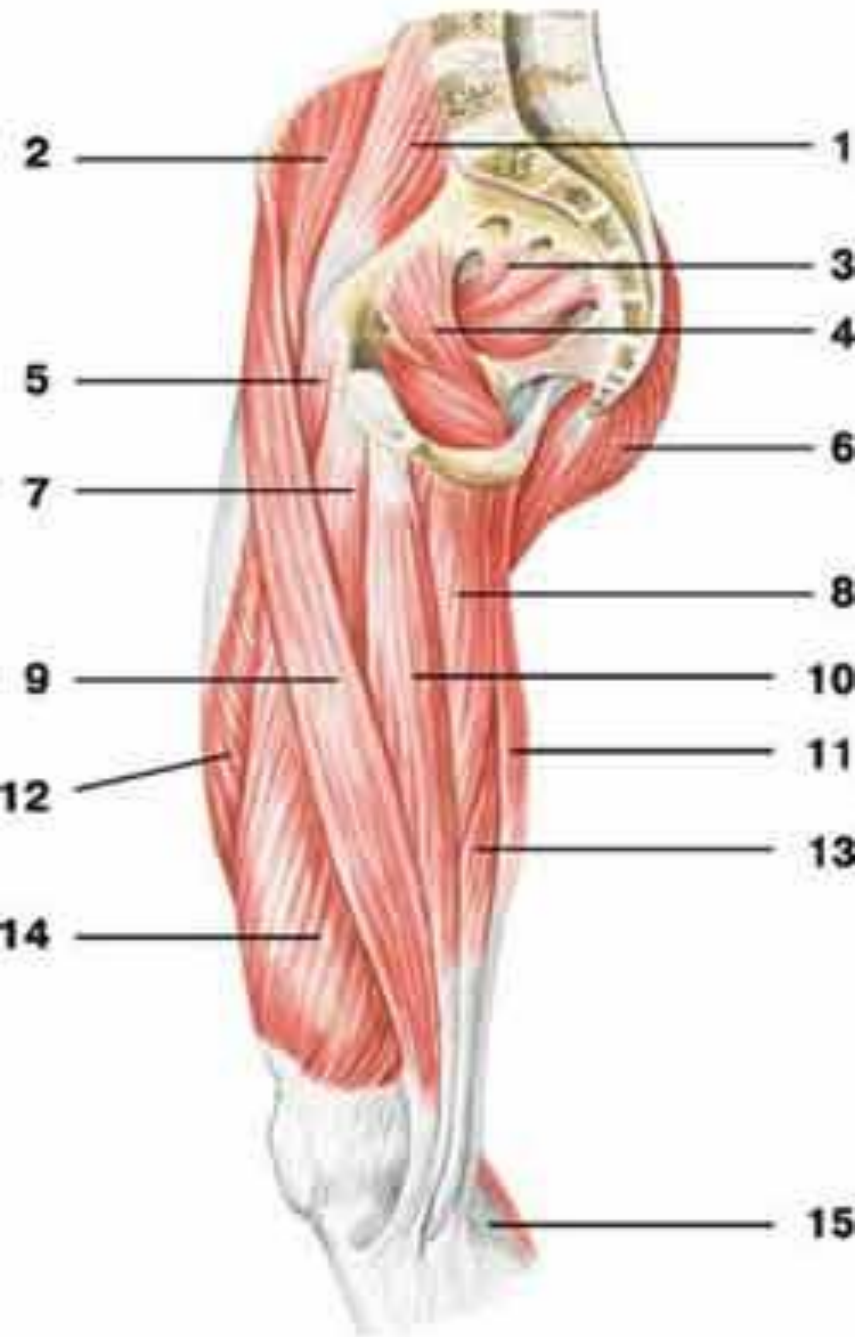
Мышцы таза и бедра **вид спереди**

- 1 — малая поясничная мышца;
- 2 — подвздошная мышца;
- 3 — большая поясничная мышца;
- 4 — грушевидная мышца;
- 5 — подвздошно-поясничная мышца;
- 6 — сосудистая лакуна;
- 7 — мышца, натягивающая широкую фасцию бедра;
- 8 — гребешковая мышца;
- 9 — длинная приводящая мышца;
- 10 — портняжная мышца;
- 11 — тонкая мышца;
- 12 — самая длинная прямая мышца бедра;
- 13 — большая приводящая мышца;
- 14 — подвздошно-большеберцовый тракт;
- 15 — латеральная широкая мышца бедра;



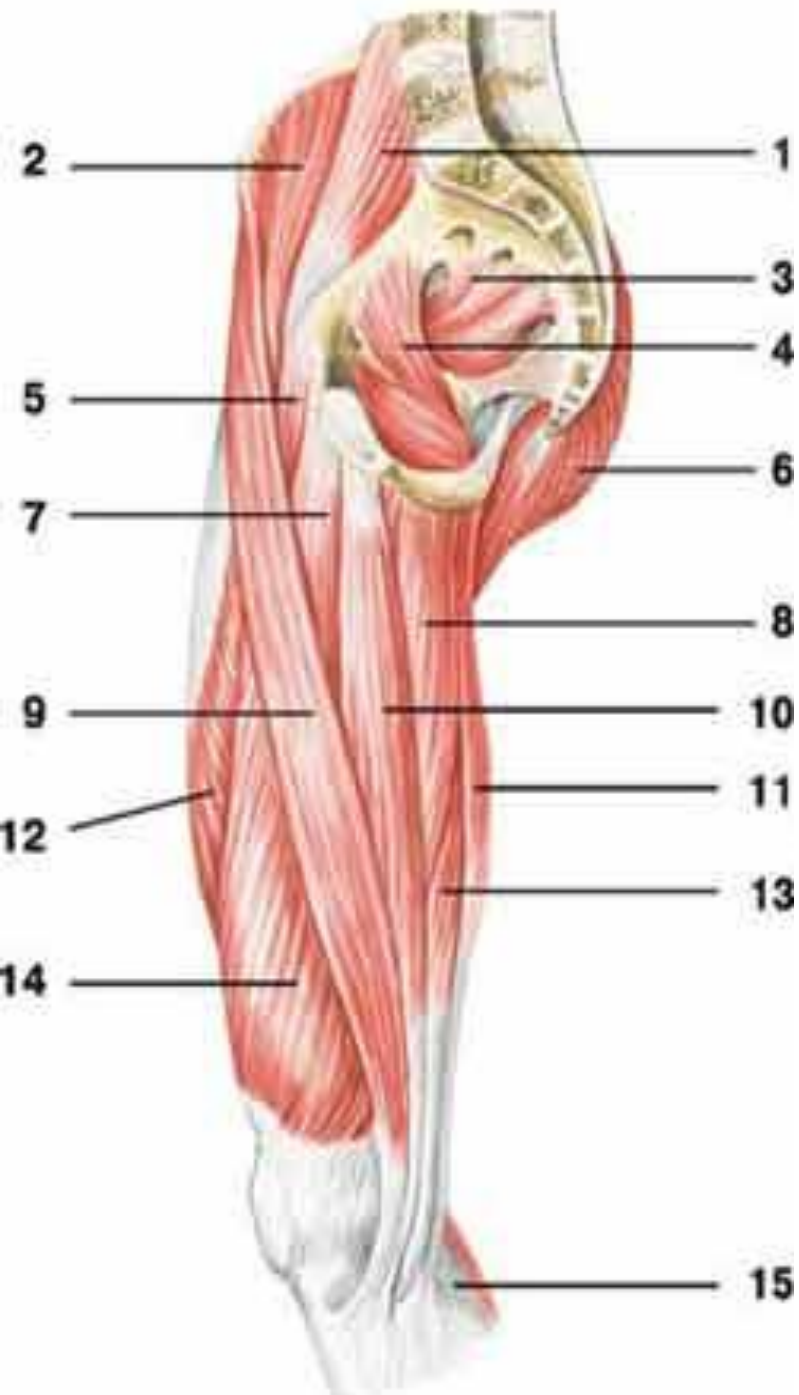Мышцы таза и бедра **вид спереди**

- 1 — грушевидная мышца;
- 2 — малая ягодичная мышца;
- 3 — наружная запирающая мышца;
- 4 — четырехглавая мышца бедра;
- 5 — короткая приводящая мышца;
- 6 — большая приводящая мышца;
- 7 — латеральная широкая мышца бедра;
- 8 — приводящий канал



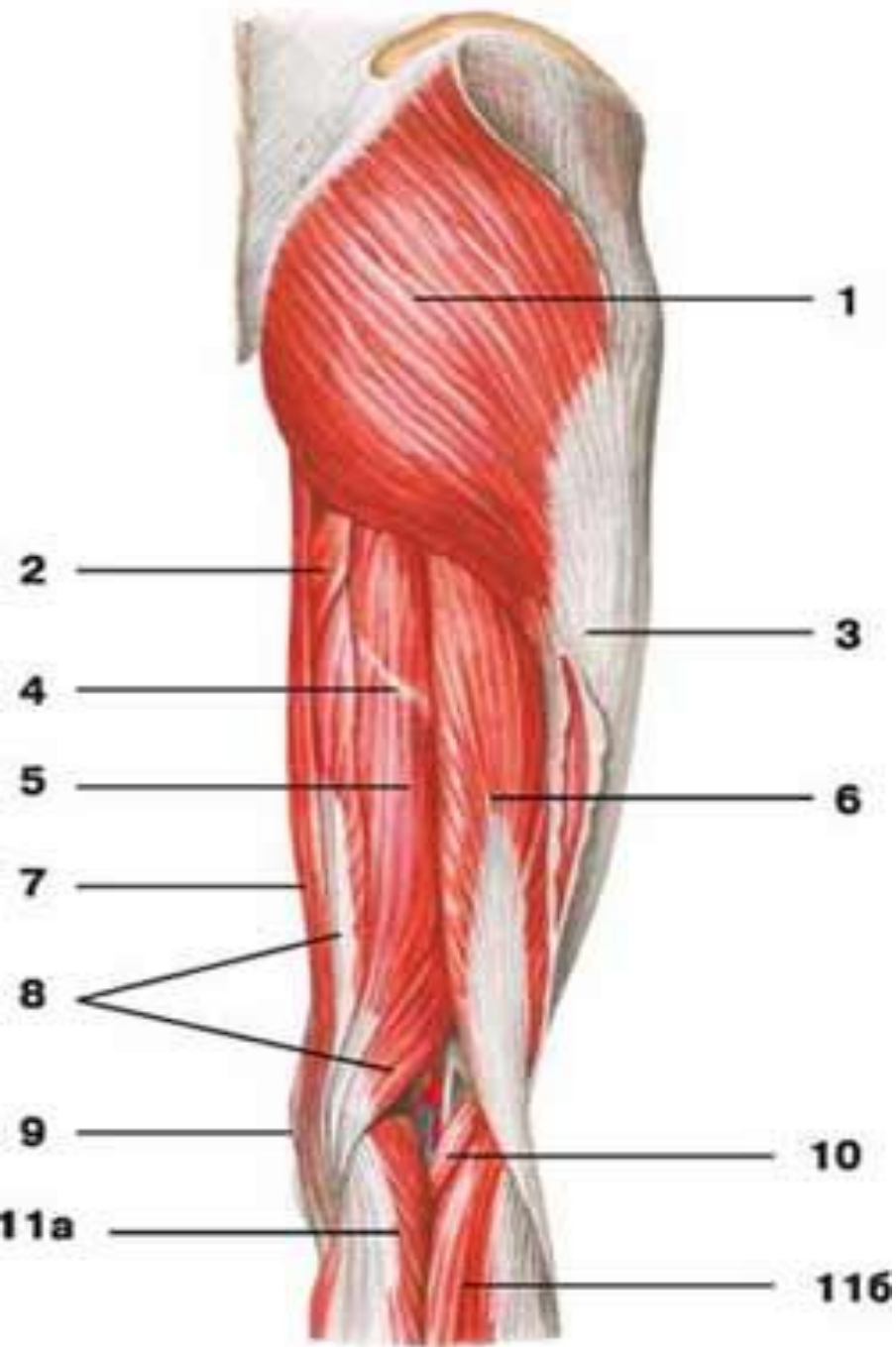
Мышцы таза и бедра **вид сбоку**

- 1 — большая поясничная мышца;
- 2 — подвздошная мышца;
- 3 — грушевидная мышца;
- 4 — внутренняя запирающая мышца;
- 5 — гребешковая мышца;
- 6 — большая ягодичная мышца;
- 7 — длинная приводящая мышца;
- 8 — большая приводящая мышца;
- 9 — портняжная мышца;
- 10 — тонкая мышца;
- 11 — полусухожильная мышца;
- 12 — самая длинная прямая мышца бедра;
- 13 — полуперепончатая мышца



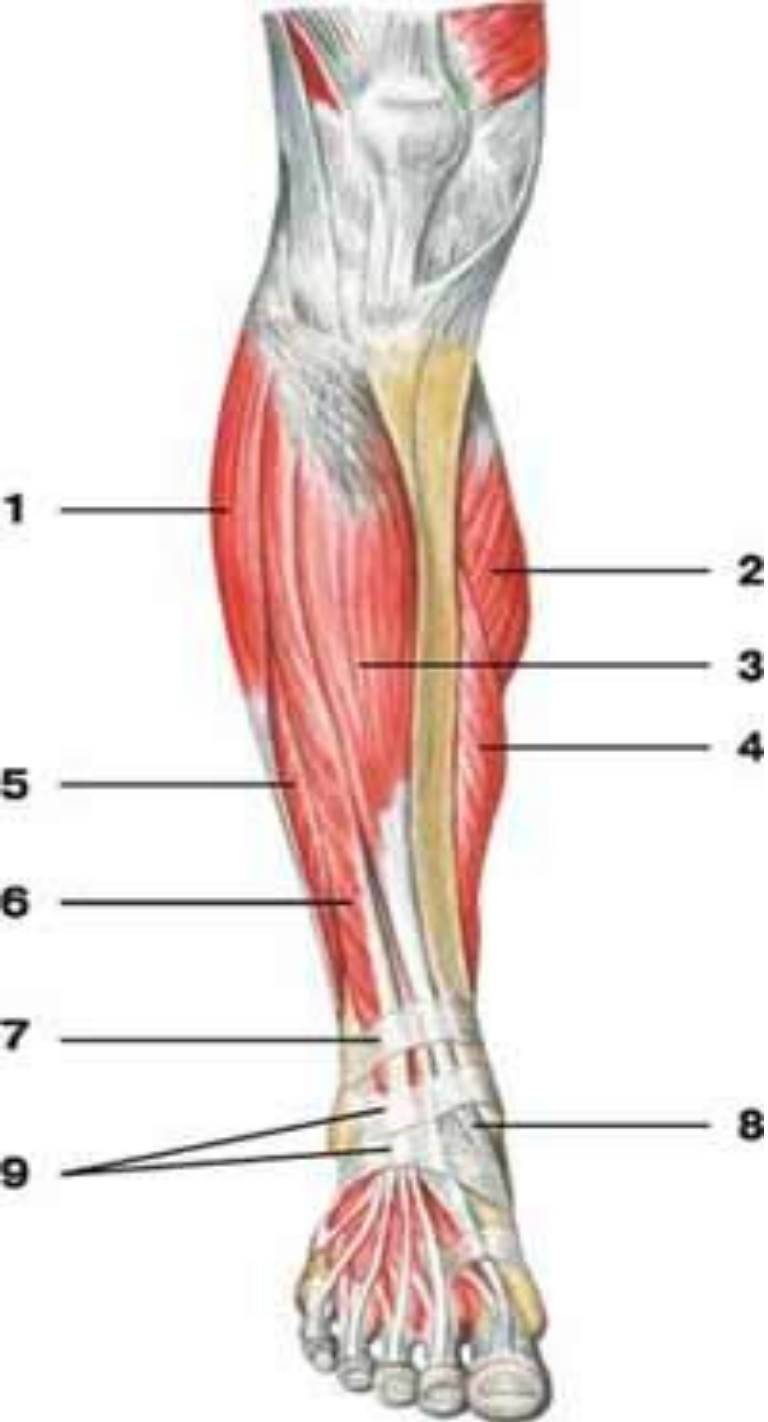Мышцы таза и бедра **вид сбоку**

- 1 — большая поясничная мышца;
- 2 — подвздошная мышца;
- 3 — грушевидная мышца;
- 4 — внутренняя запирающая мышца;
- 5 — гребешковая мышца;
- 6 — большая ягодичная мышца;
- 7 — длинная приводящая мышца;
- 8 — большая приводящая мышца;
- 9 — портняжная мышца;
- 10 — тонкая мышца;
- 11 — полусухожильная мышца;
- 12 — самая длинная прямая мышца бедра;
- 13 — полуперепончатая мышца;
- 14 — медиальная широкая мышца бедра



Мышцы таза и бедра **вид сзади**

- 1 — большая ягодичная мышца;
- 2 — большая приводящая мышца;
- 3 — подвздошно-большеберцовый тракт;
- 4 — сухожильная перемычка полусухожильной мышцы;
- 5 — полусухожильная мышца;
- 6 — двуглавая мышца бедра;
- 7 — тонкая мышца;
- 8 — полуперепончатая мышца;



Мышцы голени **вид спереди**

1 — длинная малоберцовая мышца;
2 — медиальная головка икроножной
мышцы;

3 — передняя большеберцовая
мышца;

4 — камбаловидная мышца;

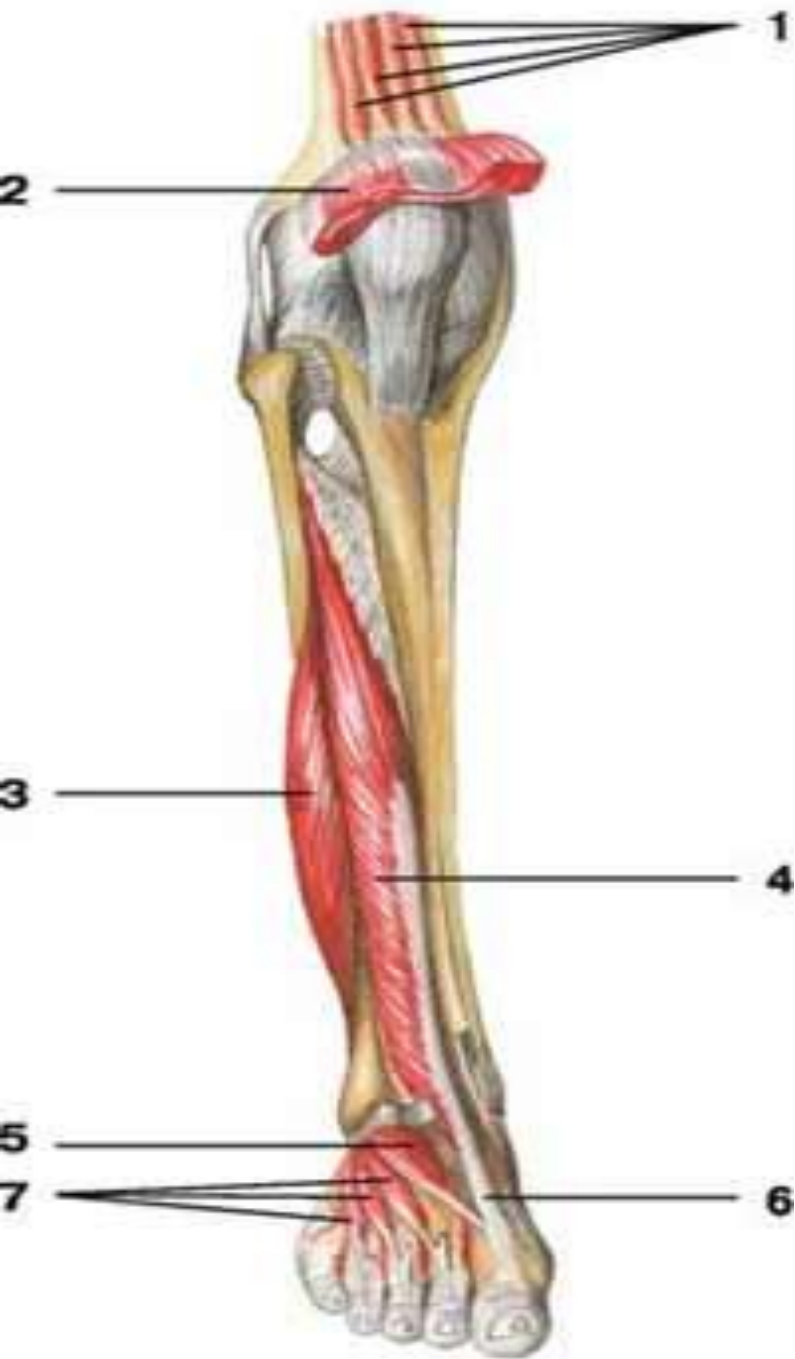5 — короткая малоберцовая мышца;

6 — длинный разгибатель пальцев;

7 — верхний удерживатель
разгибателей;

8 — сухожилие передней
большеберцовой мышцы;

9 — нижний удерживатель
разгибателей



Мышцы голени и стопы вид спереди

1 — суставная мышца колена;

2 — квадратная мышца бедра;

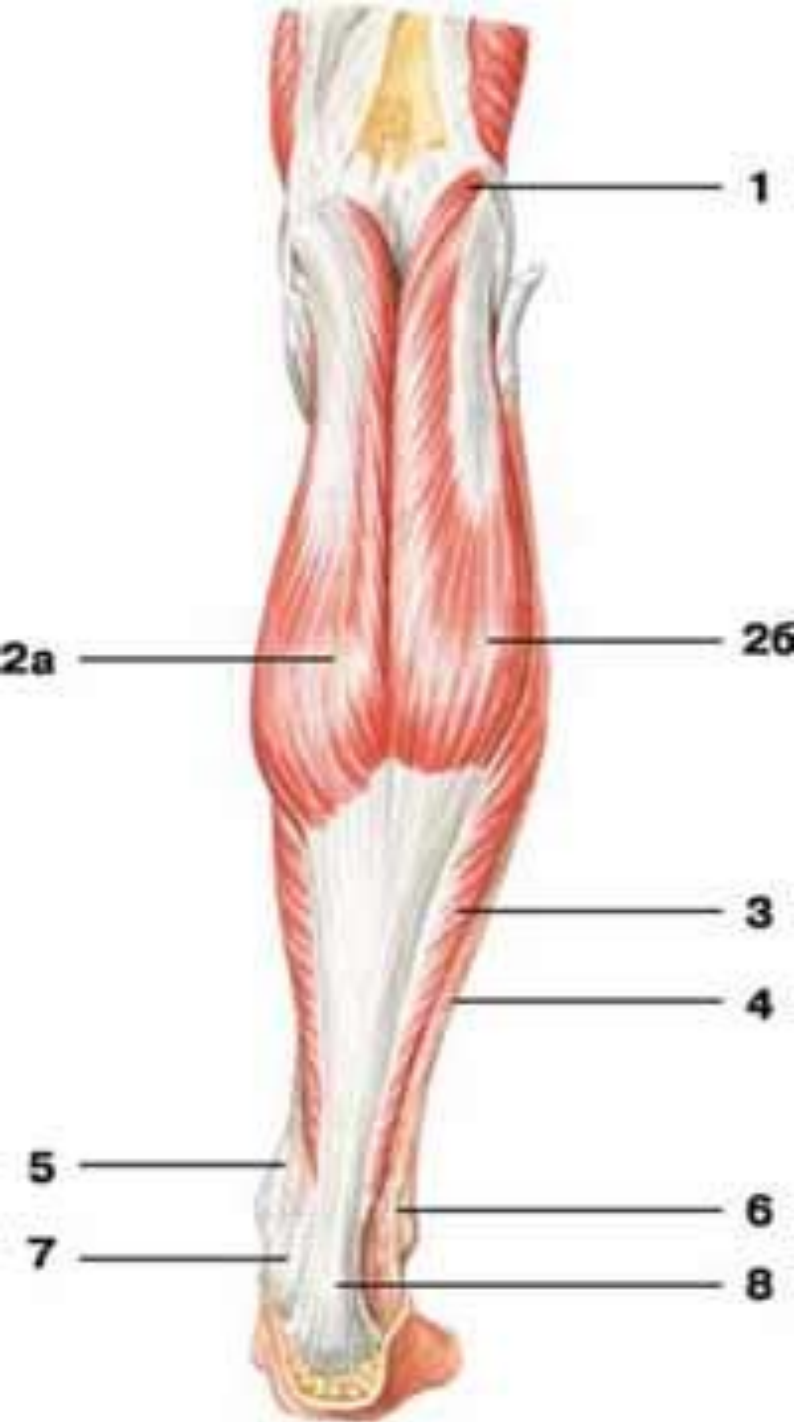
3 — короткая малоберцовая мышца;

4 — длинный разгибатель большого пальца стопы;

5 — короткий разгибатель большого пальца стопы;

6 — сухожилие длинного разгибателя большого пальца

стопы:



Мышцы голени **вид сзади**

1 — подошвенная мышца;

2 — икроножная мышца:
а) медиальная головка,
б) латеральная головка;

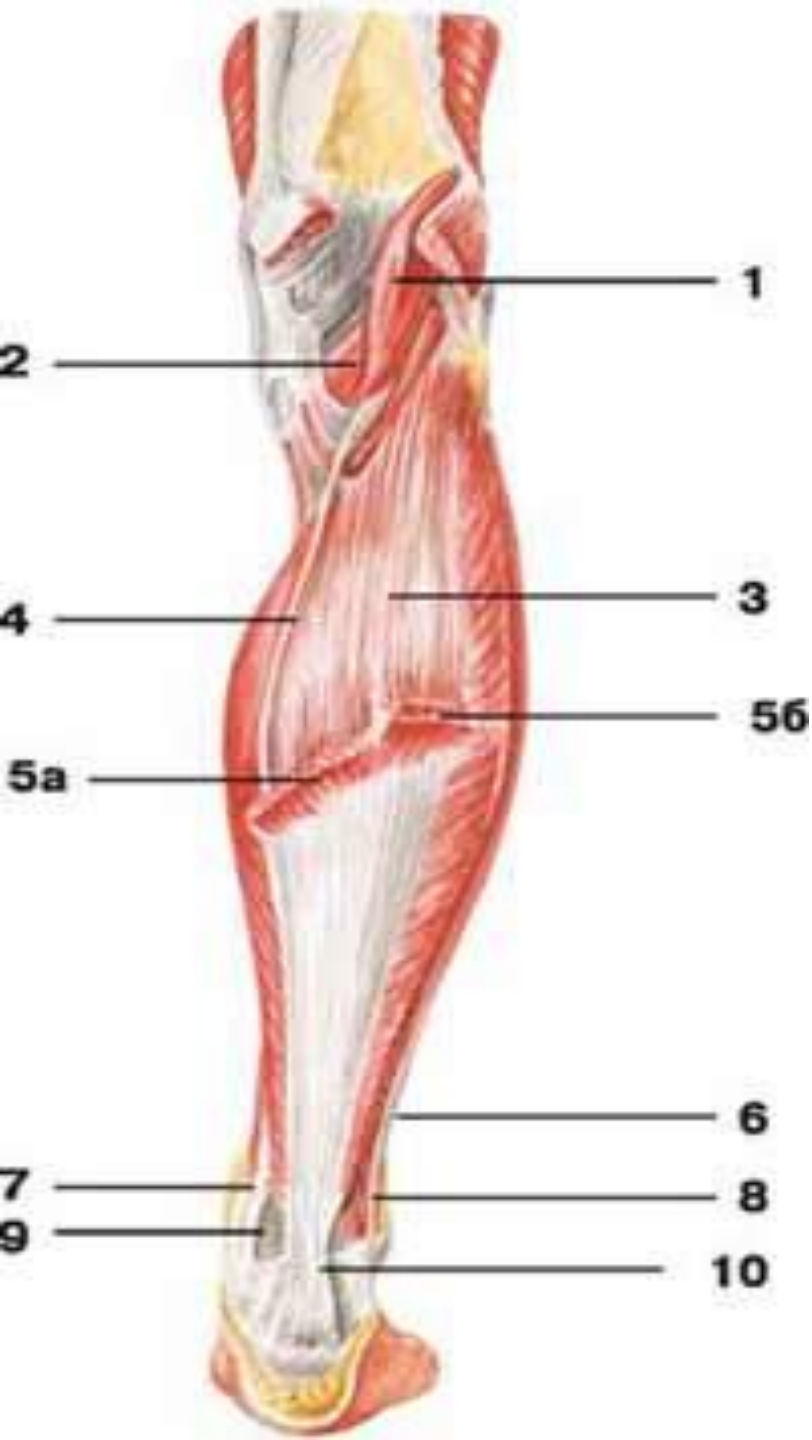
3 — камбаловидная мышца;

4 — фасция голени;

5 — сухожилие задней большеберцовой мышцы;

6 — сухожилие длинной малоберцовой мышцы;

7 — сухожилие длинного сгибателя пальцев;



Мышцы голени **вид сзади**

1 — подошвенная мышца;

2 — подколенная мышца;

3 — камбаловидная мышца;

4 — сухожилие подошвенной
мышцы;

5 — икроножная мышца:

а) медиальная головка,

б) латеральная головка;

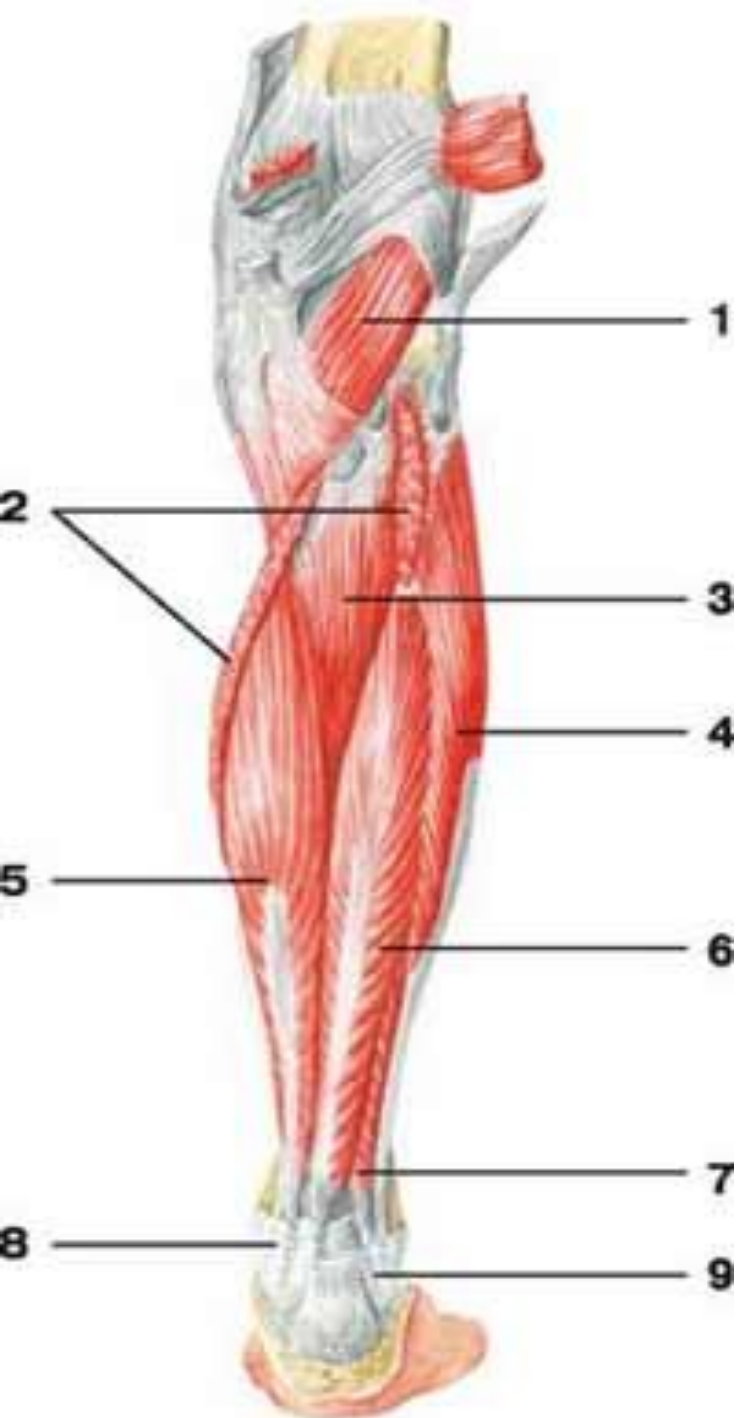
6 — сухожилие длинной
малоберцовой мышцы;

7 — сухожилие задней
большеберцовой мышцы;

8 — короткая малоберцовая
мышца;

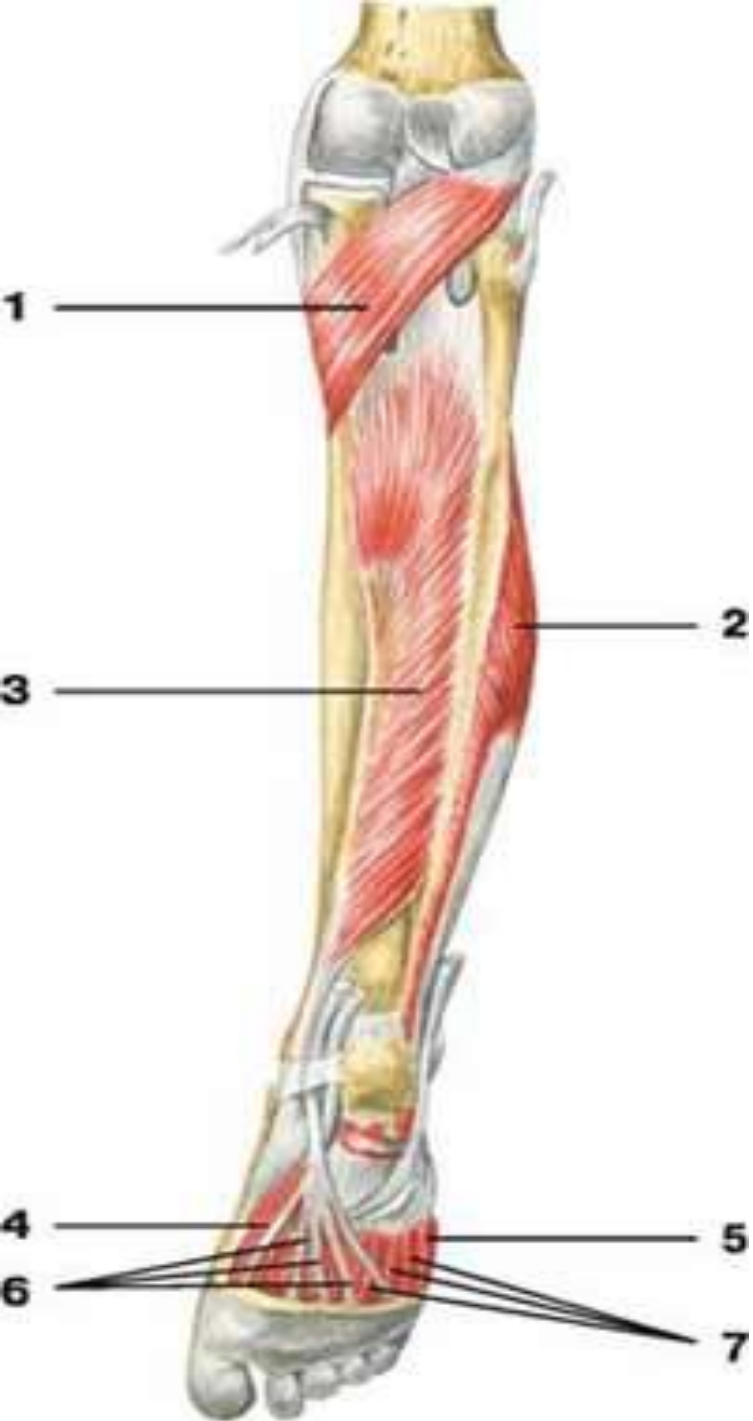
9 — сухожилие длинного
сгибателя пальцев;

10 — пяточное сухожилие



Мышцы голени **вид сзади**

- 1 — подколенная мышца;
- 2 — камбаловидная мышца;
- 3 — задняя большеберцовая мышца;
- 4 — длинная малоберцовая мышца;
- 5 — длинный сгибатель пальцев;
- 6 — длинный сгибатель большого пальца;
- 7 — короткая малоберцовая мышца;
- 8 — удерживатель сгибателей;
- 9 — верхний удерживатель длинной и короткой малоберцовых мышц



Мышцы голени и стопы вид сзади

1 — подколенная
мышца;

2 — короткая
малоберцовая мышца;

3 — задняя
большеберцовая
мышца;

4 — короткий сгибатель
большого пальца
стопы;

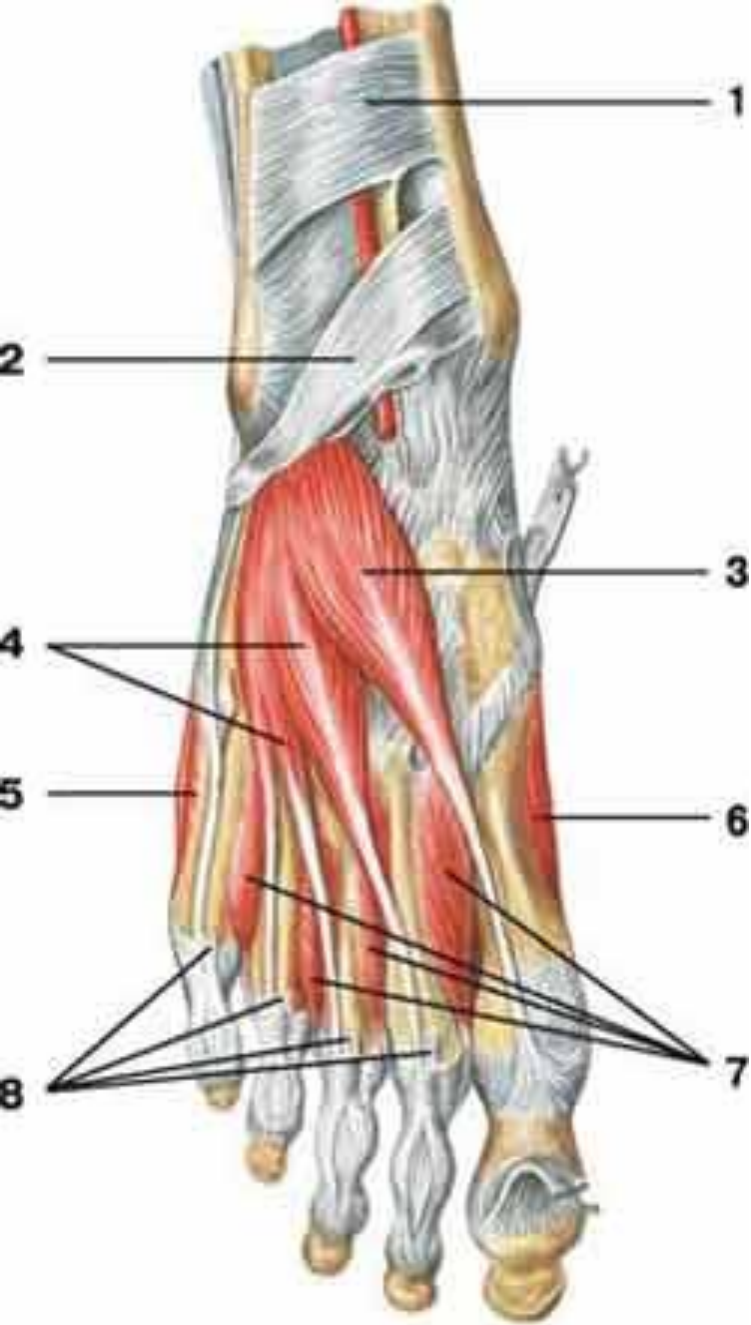
5 — короткий сгибатель
мизинца стопы;

6 — сухожилия
длинного сгибателя
пальцев;

7 — межкостные

МЫШЦЫ СТОПЫ ТЫЛЬНАЯ

поверхность



1 — верхний удерживатель разгибателей;

2 — нижний удерживатель разгибателей;

3 — короткий разгибатель большого пальца стопы;

4 — короткий разгибатель пальцев;

5 — мышца, отводящая мизинец стопы;

6 — мышца, отводящая большой палец стопы;

7 — дорсальные межкостные мышцы;

8 — сухожилия длинного разгибателя пальцев