



# Резекция желудка по Бильрот 1

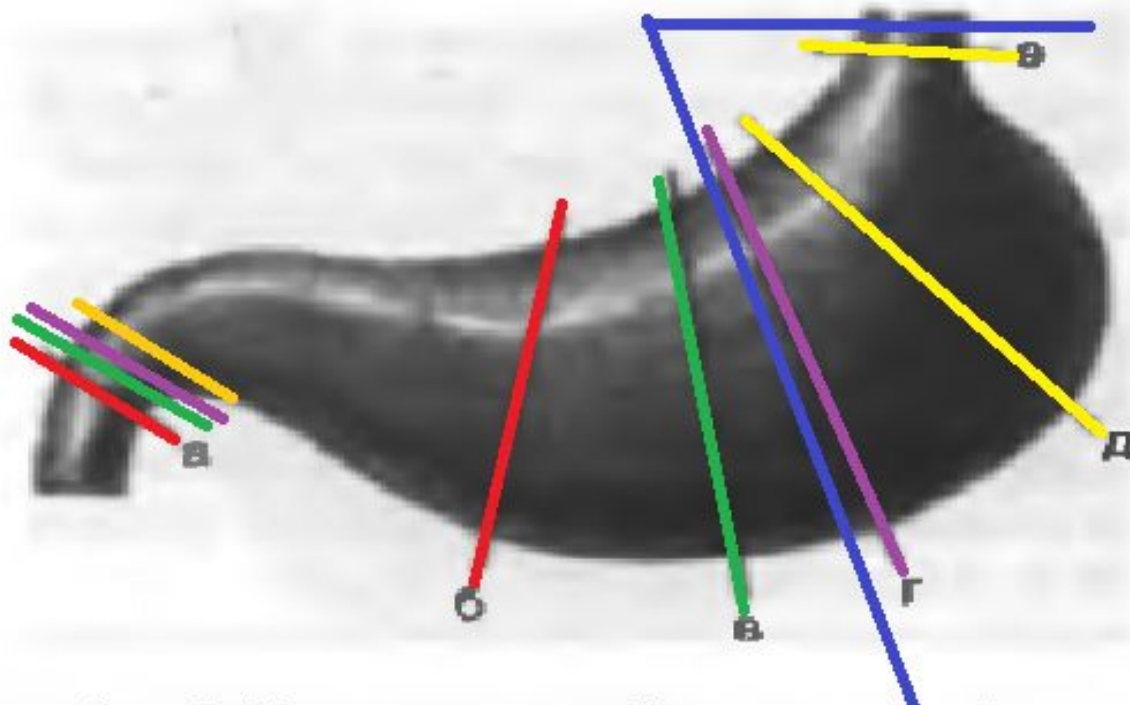
- Вопросы анатомии ( отделы желудка, кровоснабжение )

# Региональный отборочный тур (2016г.)

- **Задание:** предлагается выполнить резекцию желудка с формированием гастродуоденоанастомоза по Billroth I.
- **Моделируемая клиническая ситуация:** Язва пилорического канала желудка. Пилоростеноз.

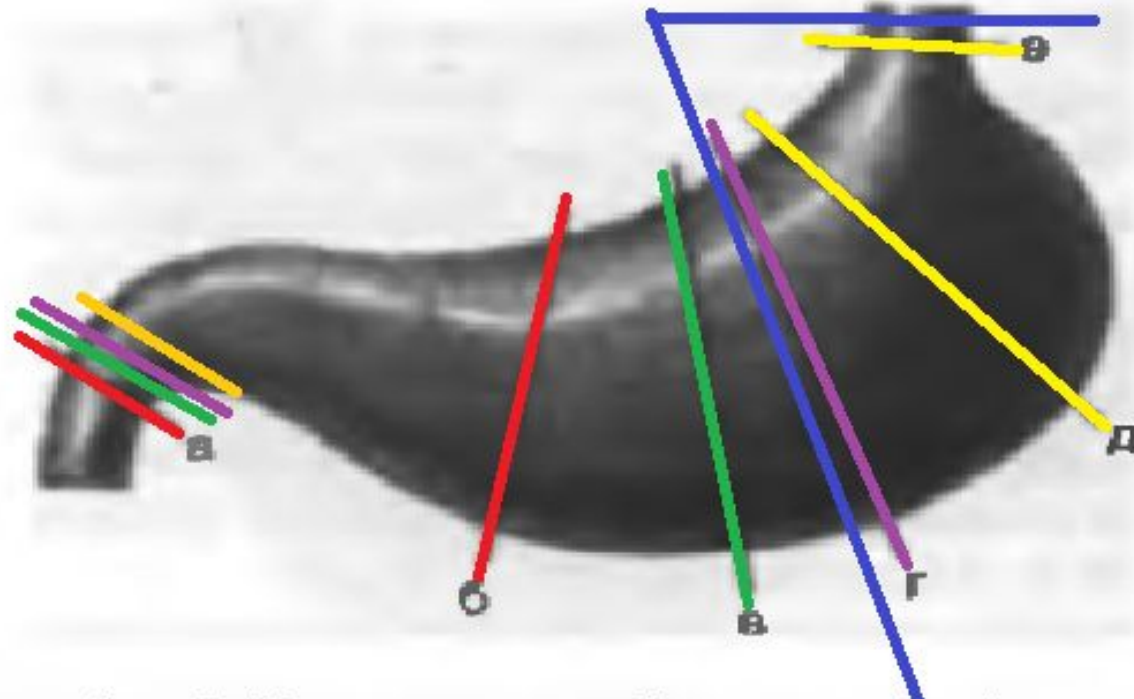
# Виды резекций

- По объему:
  - Экономные –  $1/3$ -  $1/2$  объема желудка
  - Обширные  $2/3$  объема желудка
  - Субтотальные удаление  $4/5$  объема желудка
  - Т

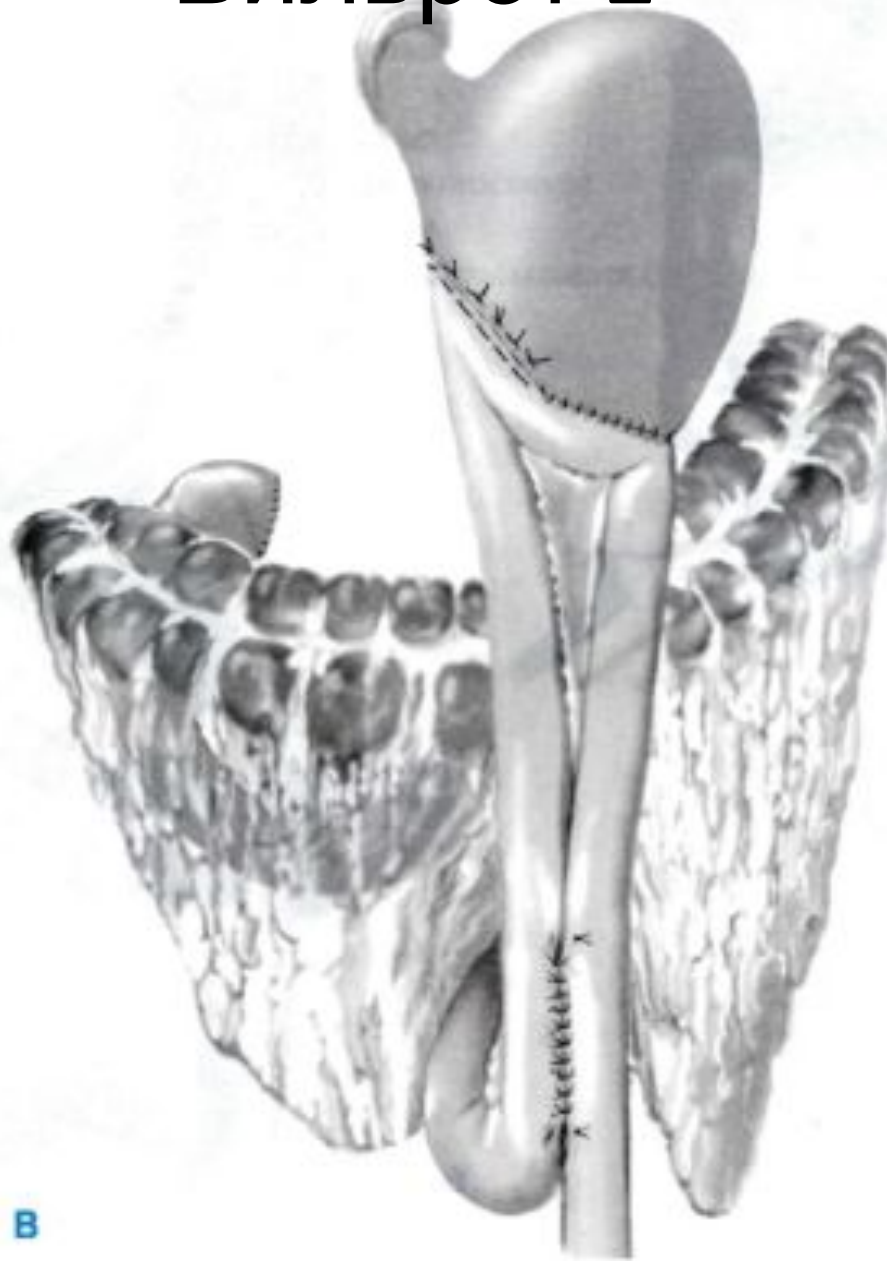

# Виды резекций

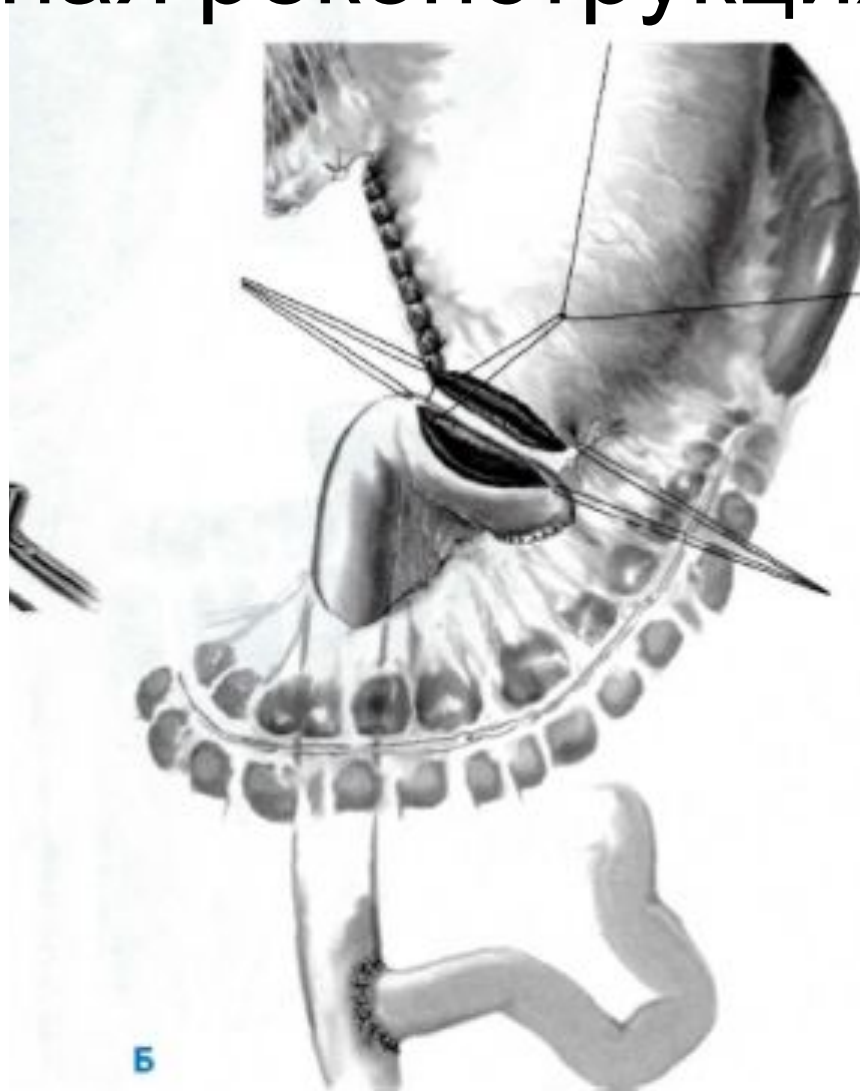
- По иссекаемым отделам:
  - Дистальная резекция ( а-г)
  - Проксимальная резекция (+ кардия),
  - Пилорэктомия
  - Антрумэктомия
  - Кардэктомия
  - фундэктомия



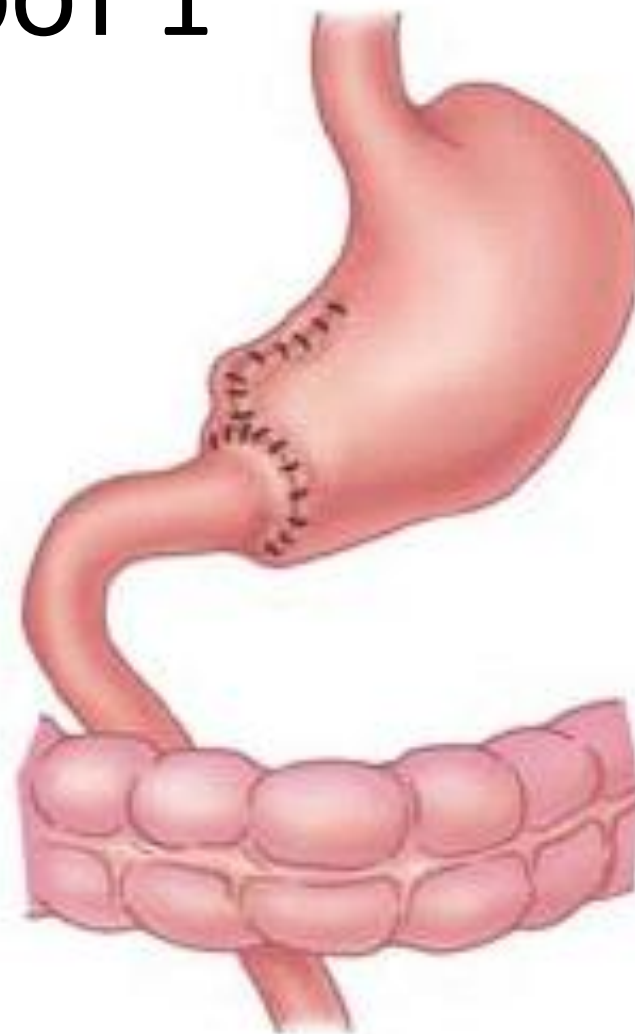
# Бильрот 2



# Y-образная реконструкция по Ру



# Бильрот 1



Billroth I



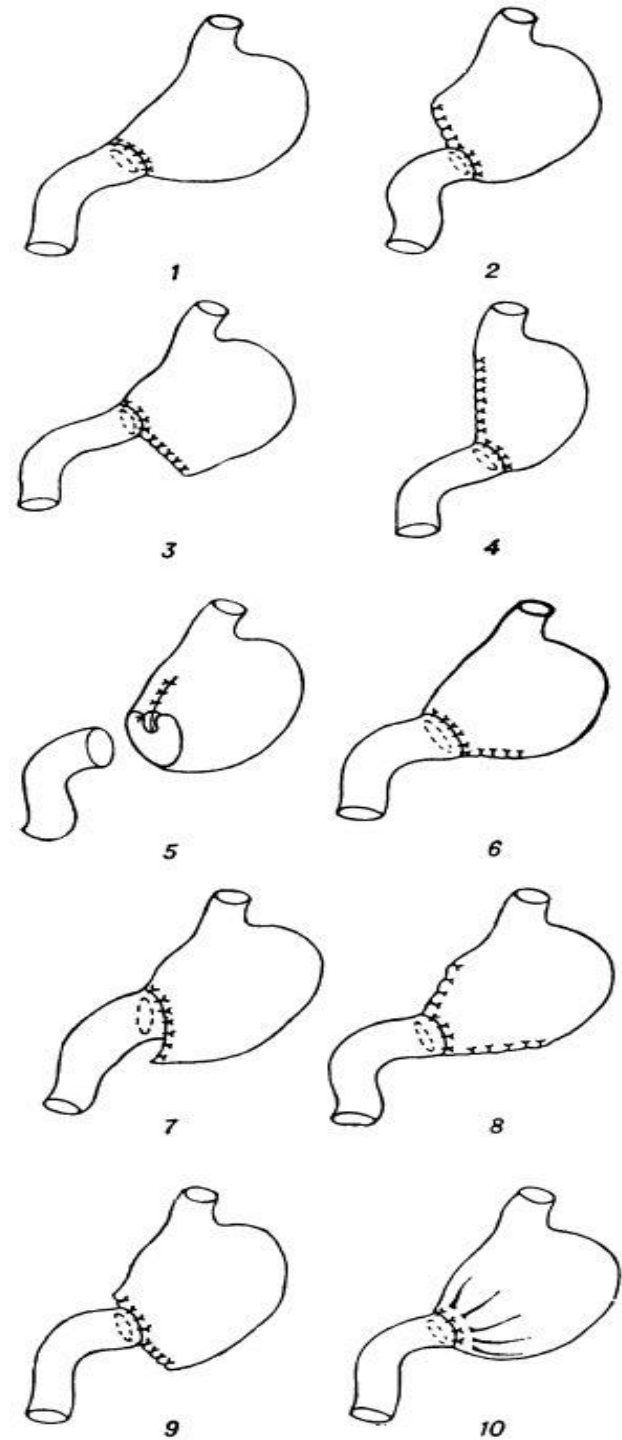
# Бильрот 1. Показания.

- Рецидивирующая (хроническая) язва, за исключением язв препилорического отдела и язв привратника.
- При невозможности достаточной мобилизации ДПК или пересечение желудочно-дуоденальной артерии – анастомоз по технике Бильрот 1 **не рекомендуется.**

# Бильрот 1. Техника.

Некоторые модификации  
резекции желудка по  
способу Бильрот-I:

- 1 — Пеана;
- 2 — Бильрота;
- 3 и 6 — Ридигера;
- 4 — Шемакера;
- 5 — А. Мельникова;
- 7 — Томоды;
- 8 — Бельфлера;
- 9 — Бабкока;
- 10 — Габерера.



# Бильрот 1. Техника.

- У большой кривизны
- У малой кривизны
- Сужение культи желудка

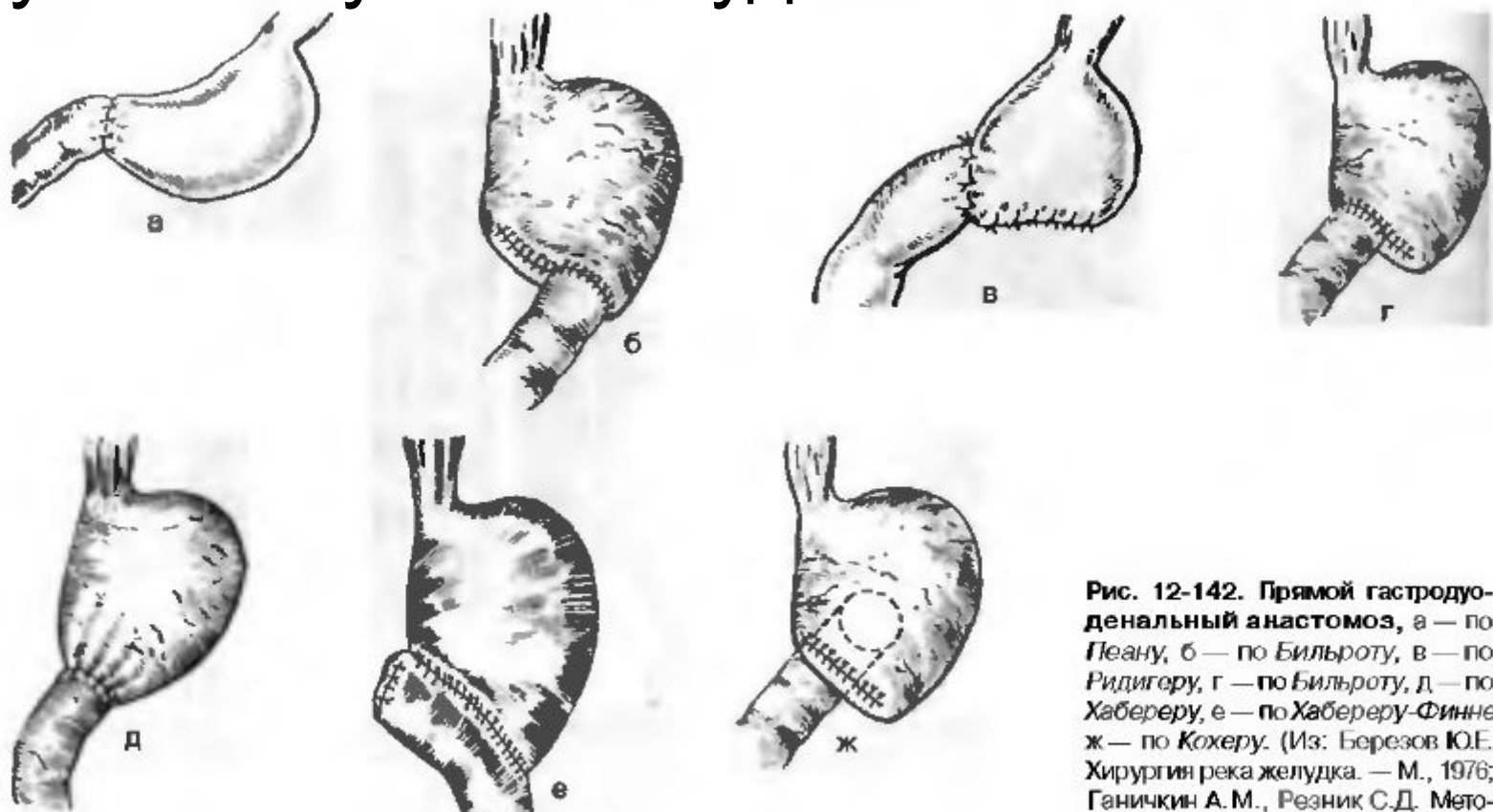
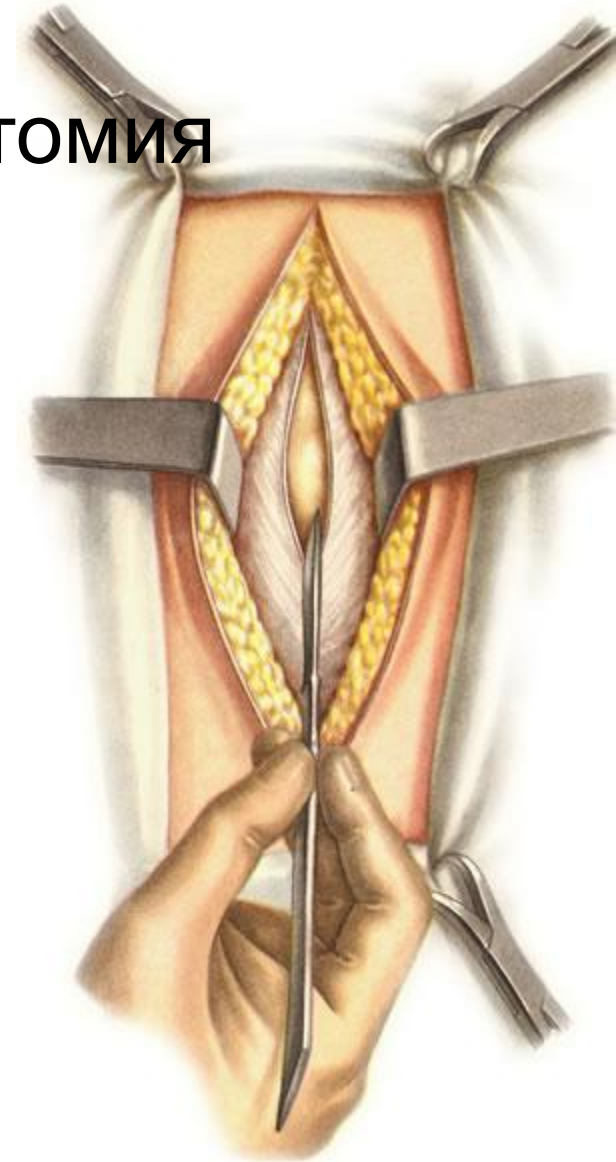
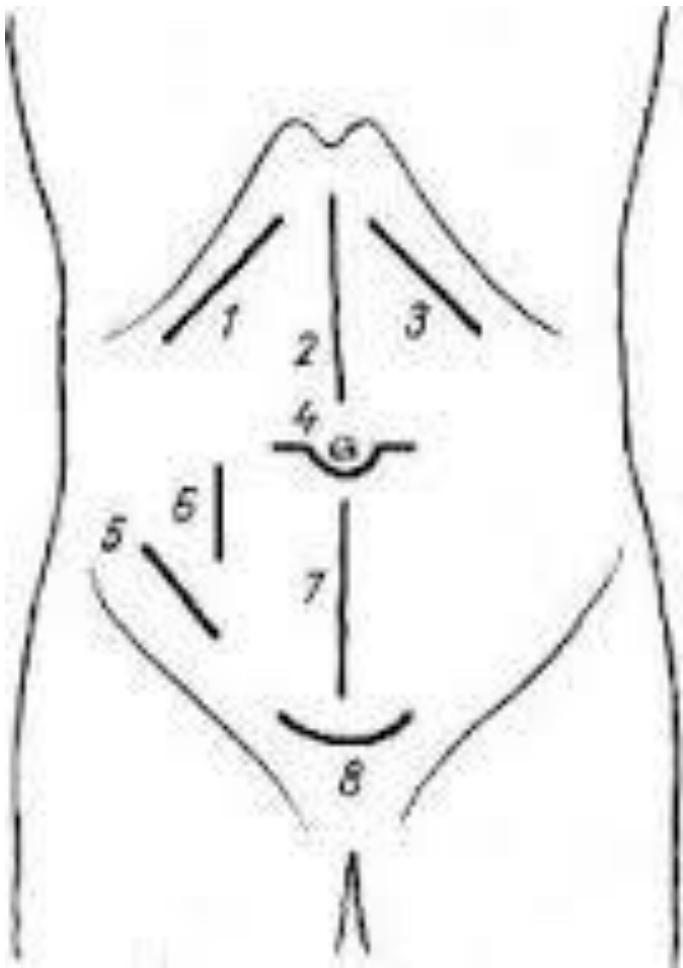


Рис. 12-142. Прямой гастродуоденальный анастомоз, а — по Пелану, б — по Бильроту, в — по Ридигеру, г — по Бильроту, д — по Хаббереру, е — по Хаббереру-Финнею; ж — по Кохеру. (Из: Березов Ю.Е. Хирургия река желудка. — М., 1976; Ганичкин А.М., Резник С.Д. Мето-

# Доступ

- Верхняя срединная лапаротомия

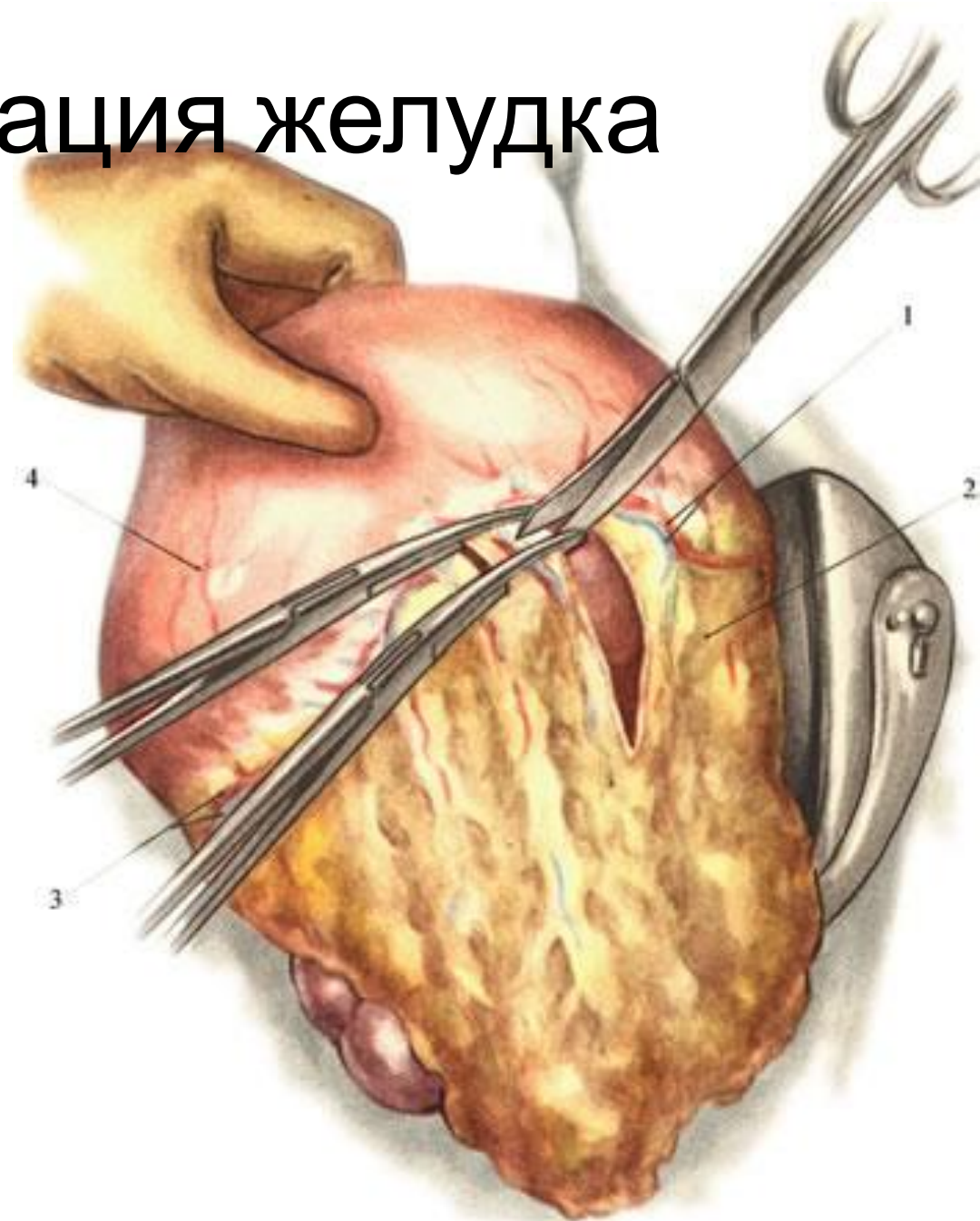


# Этапы операции:

- Послойный доступ
- Мобилизация желудка
- Мобилизация ДПК
- Резекция желудка
- Формирование культи желудка
- Гастродуоденальный анастомоз
- Ушивание отверстия в сальнике
- Послойное ушивание раны

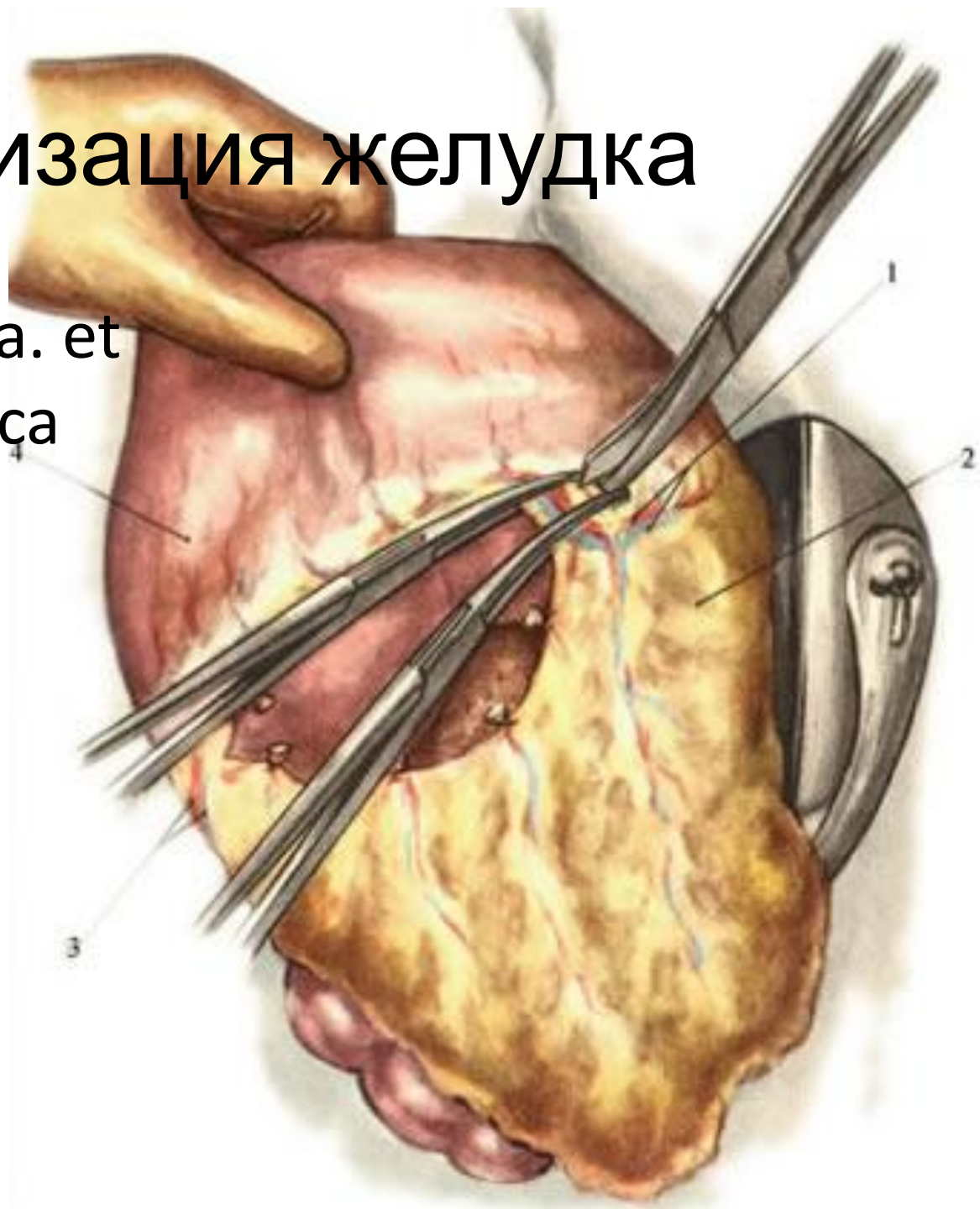
# Мобилизация желудка

- Рассечение желудочно-ободочной связки (со средней трети большой кривизны).



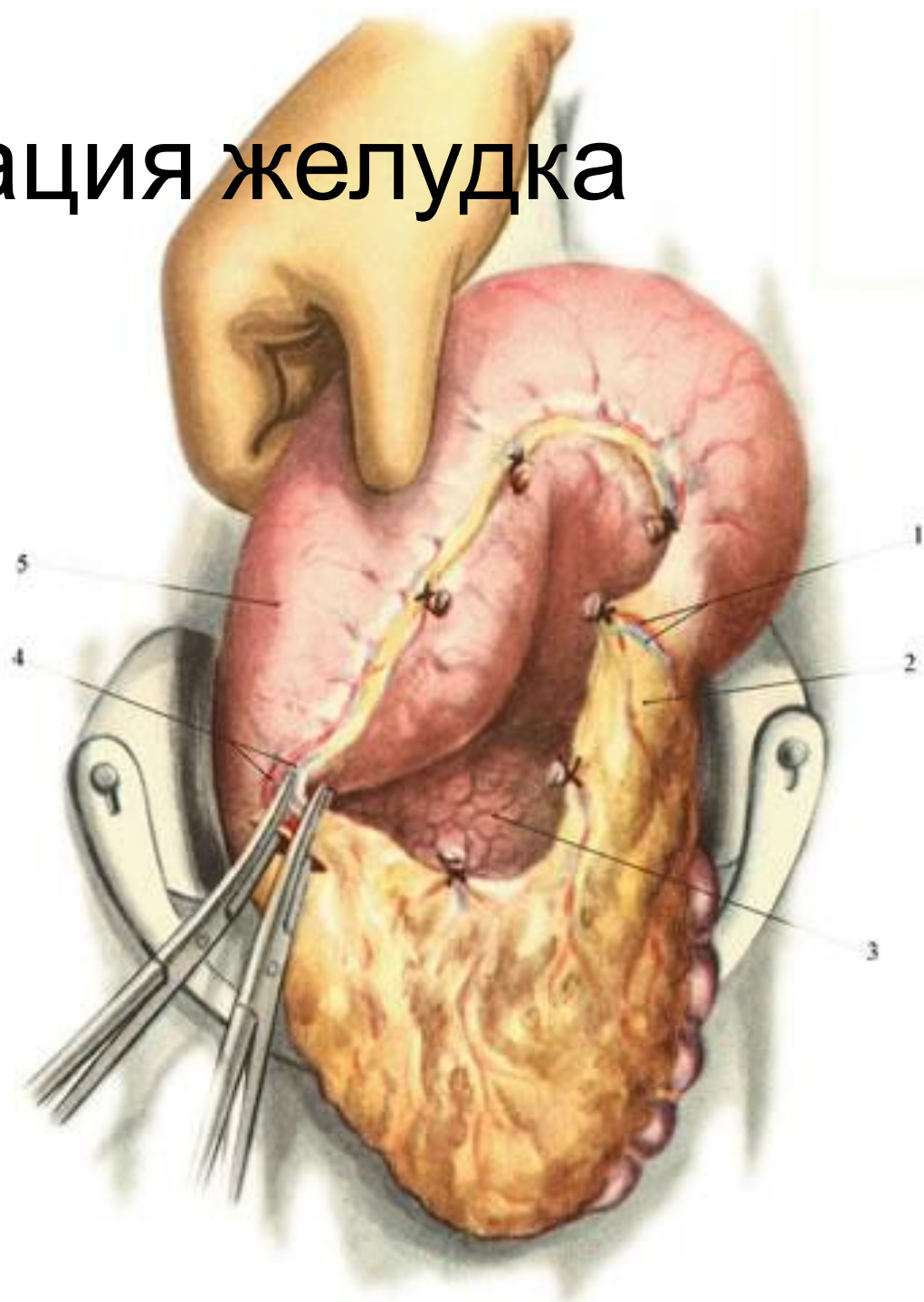
# Мобилизация желудка

- Пересечение a. et v. gastro-epiploica sinistra.



# Мобилизация желудка

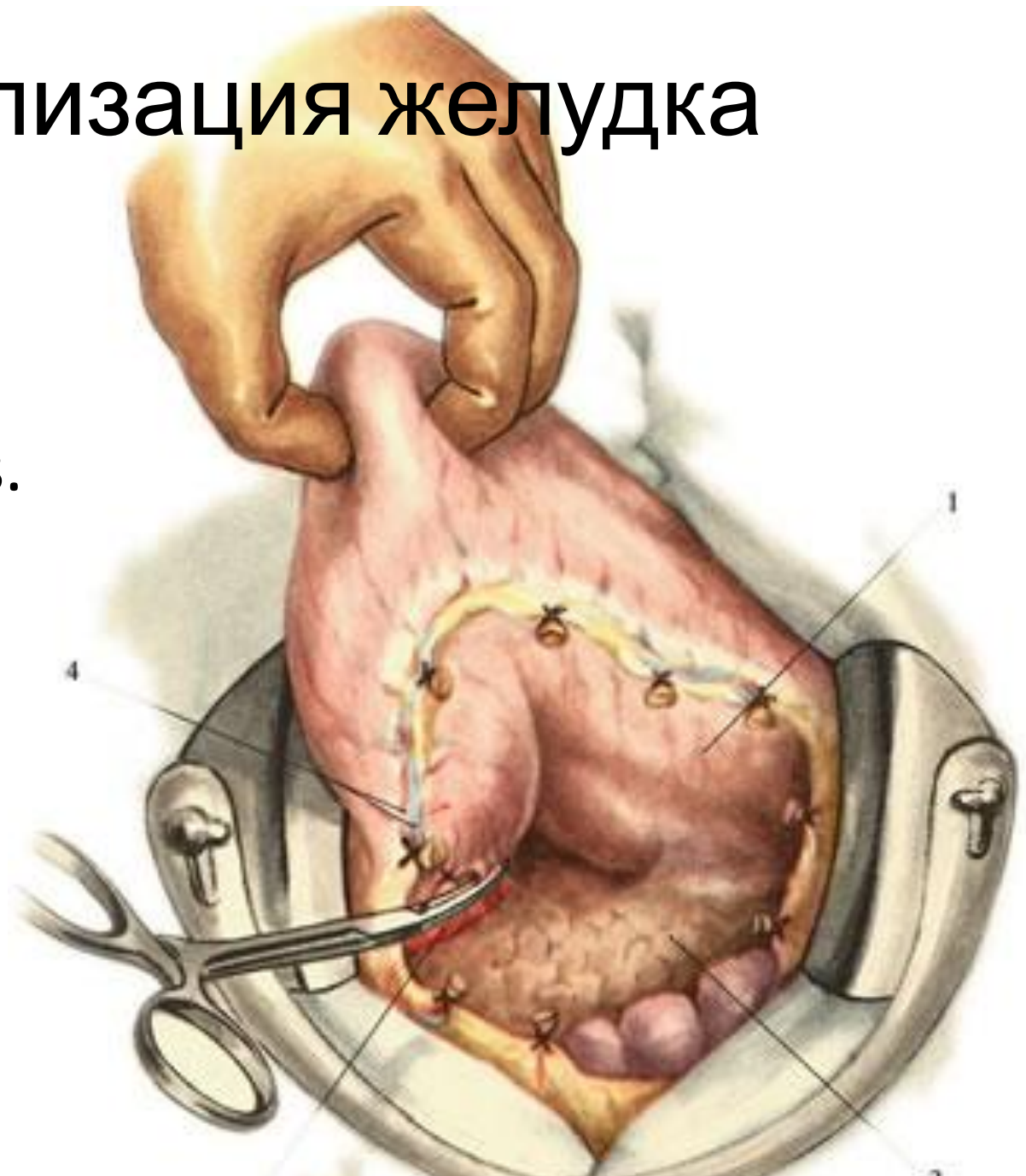
- Пересечение а.  
et v.  
gastro-epiploica  
dextra.





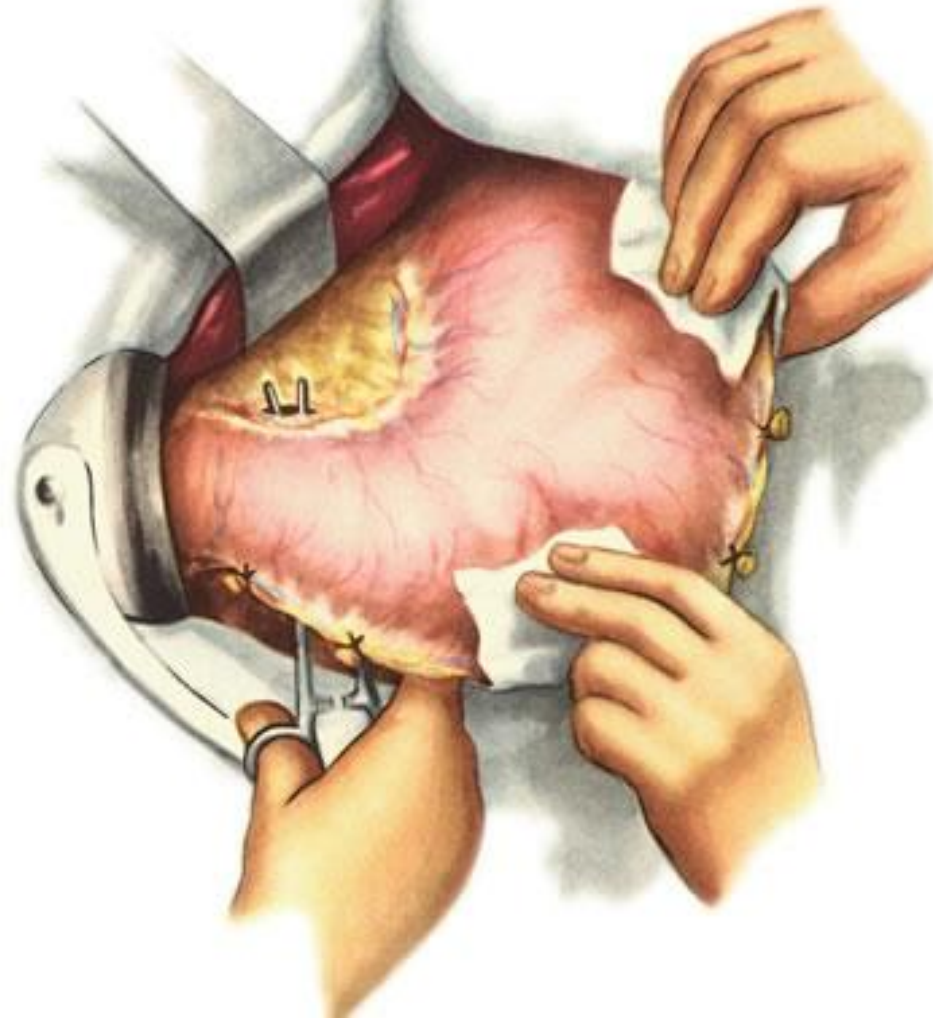
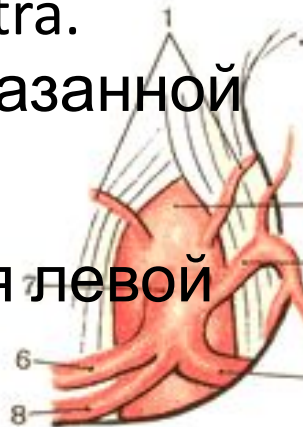# Мобилизация желудка

- Пересечение ветвей а. et v. gastroduodenalis.



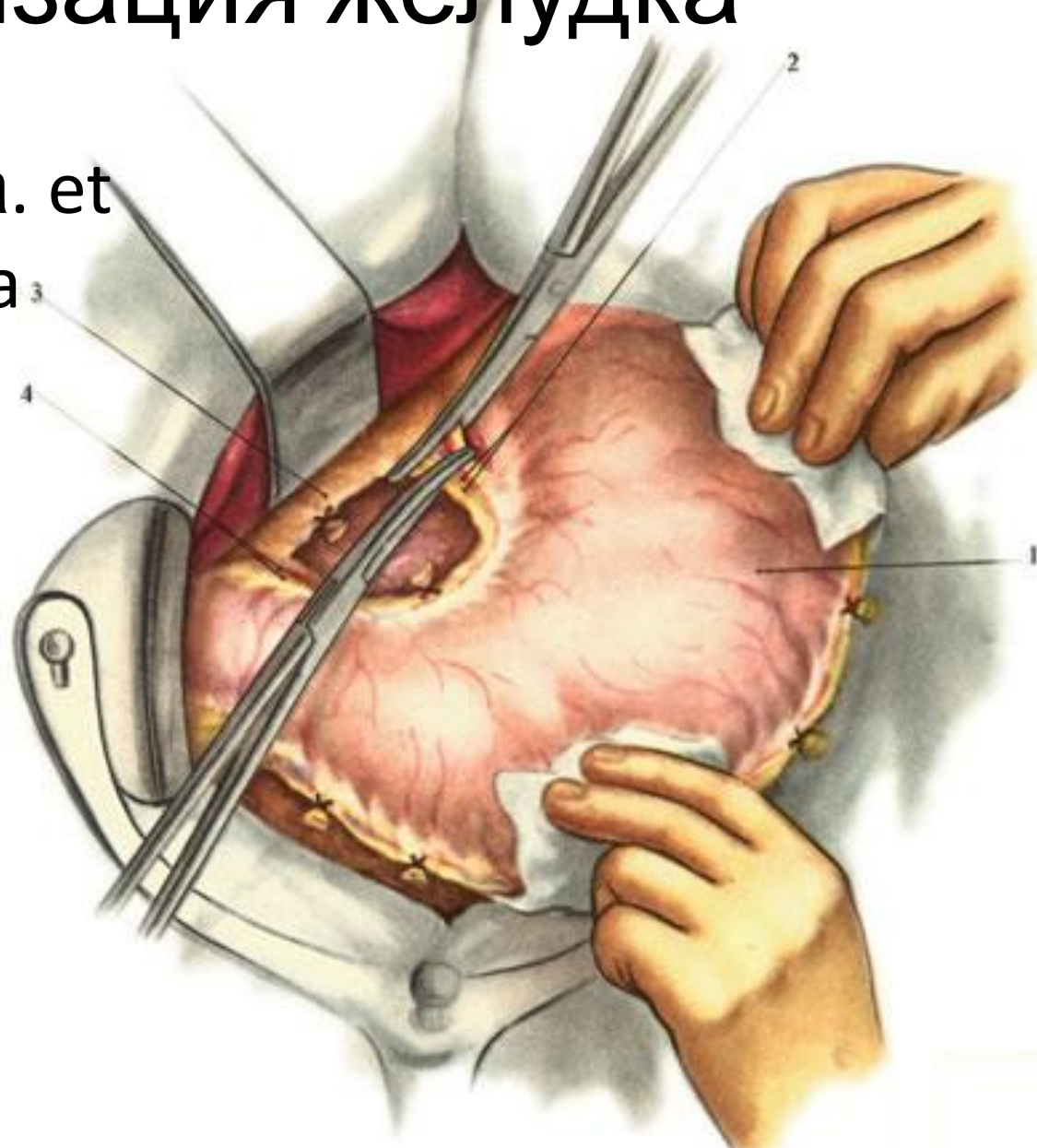
# Мобилизация желудка

- Отверстие в бессосудистом месте малого сальника.
- !! Следует остерегаться повреждения **добавочной печеночной артерии**, которая нередко отходит от *a. gastrica sinistra*.
- Пересечение указанной артерии ведет к нарушению кровоснабжения **левой доли печени**.



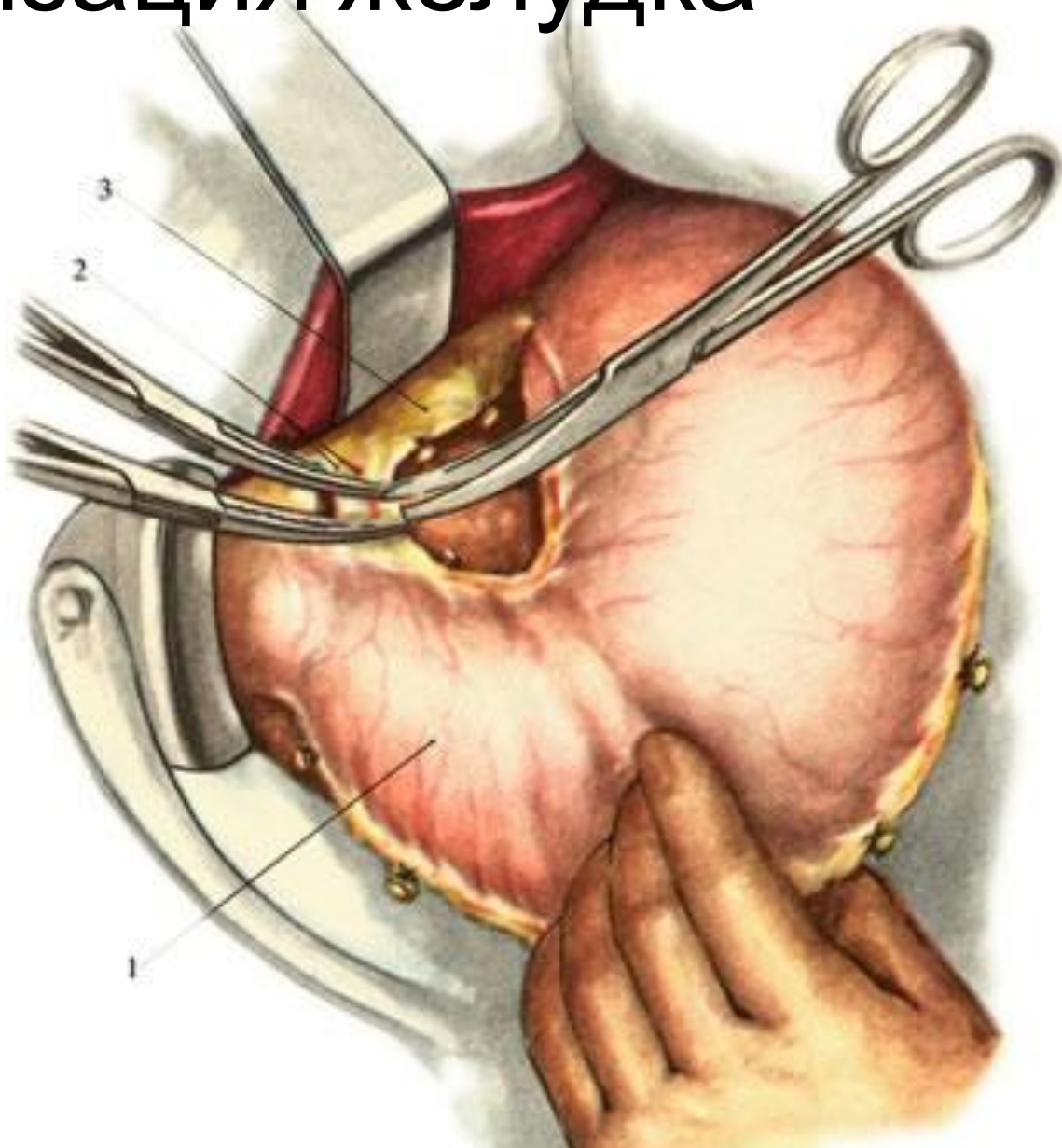
# Мобилизация желудка

- Пересечение а. et v. gastrica sinistra



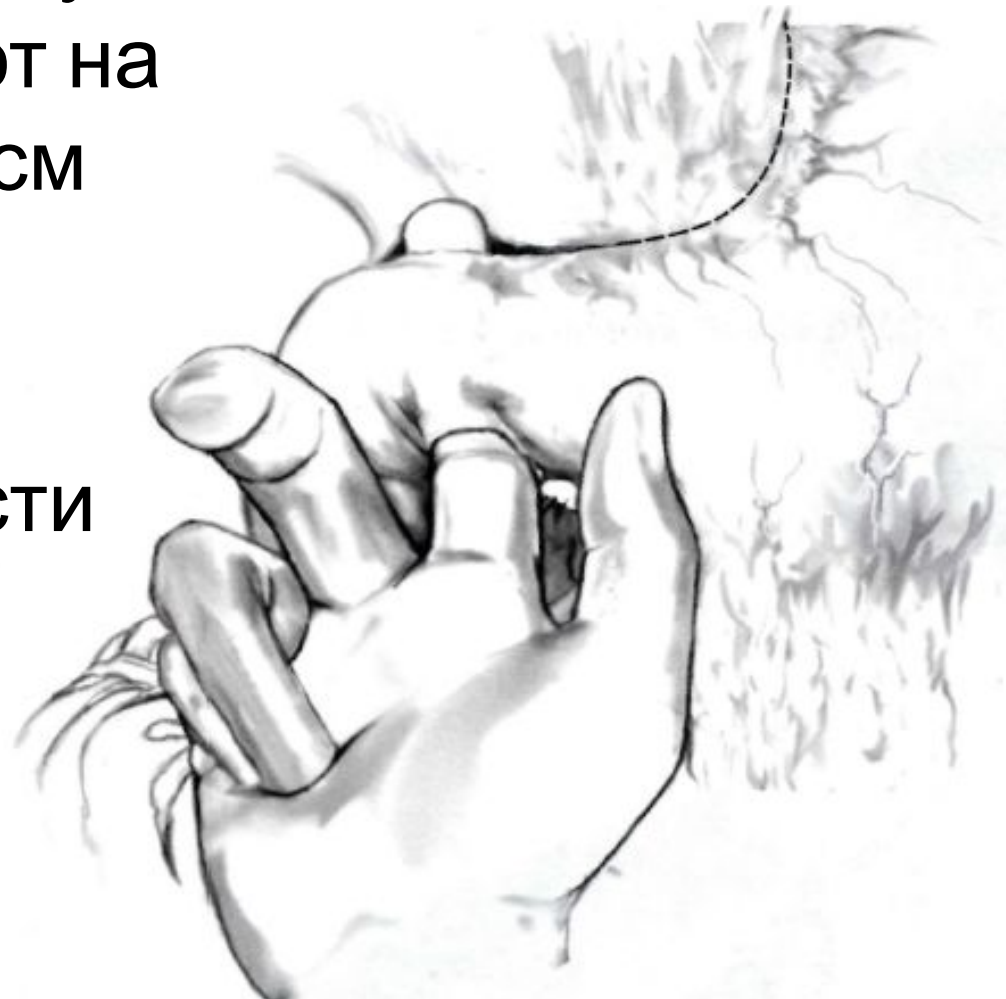# Мобилизация желудка

- Пересечение  
a. et v. gastrica  
dextra.

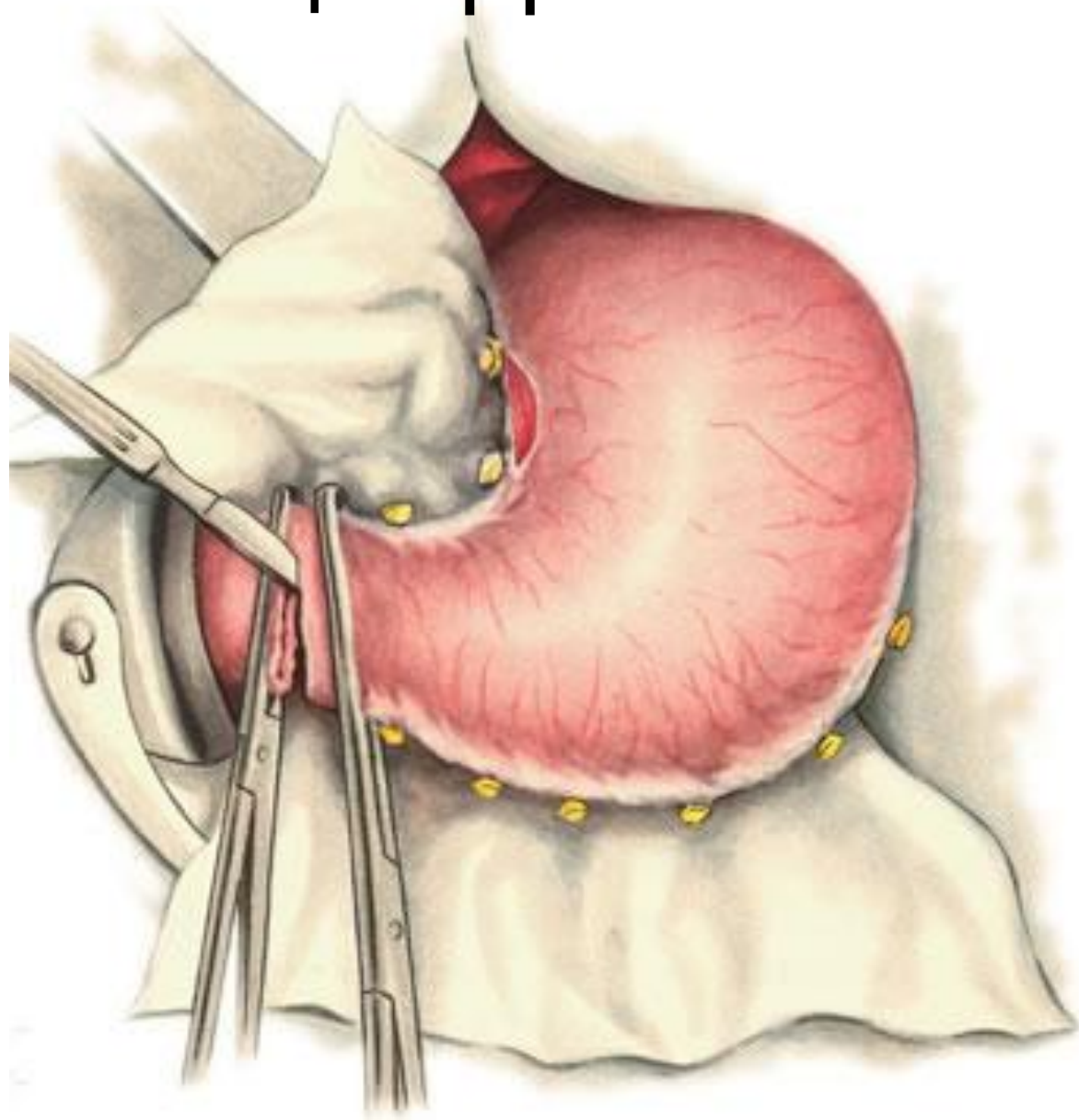


# Мобилизация ДПК

- Двенадцатиперстную кишку мобилизуют на протяжении 2—3 см
- Мобилизация по Кохеру
- При необходимости осуществляют мобилизацию селезенки



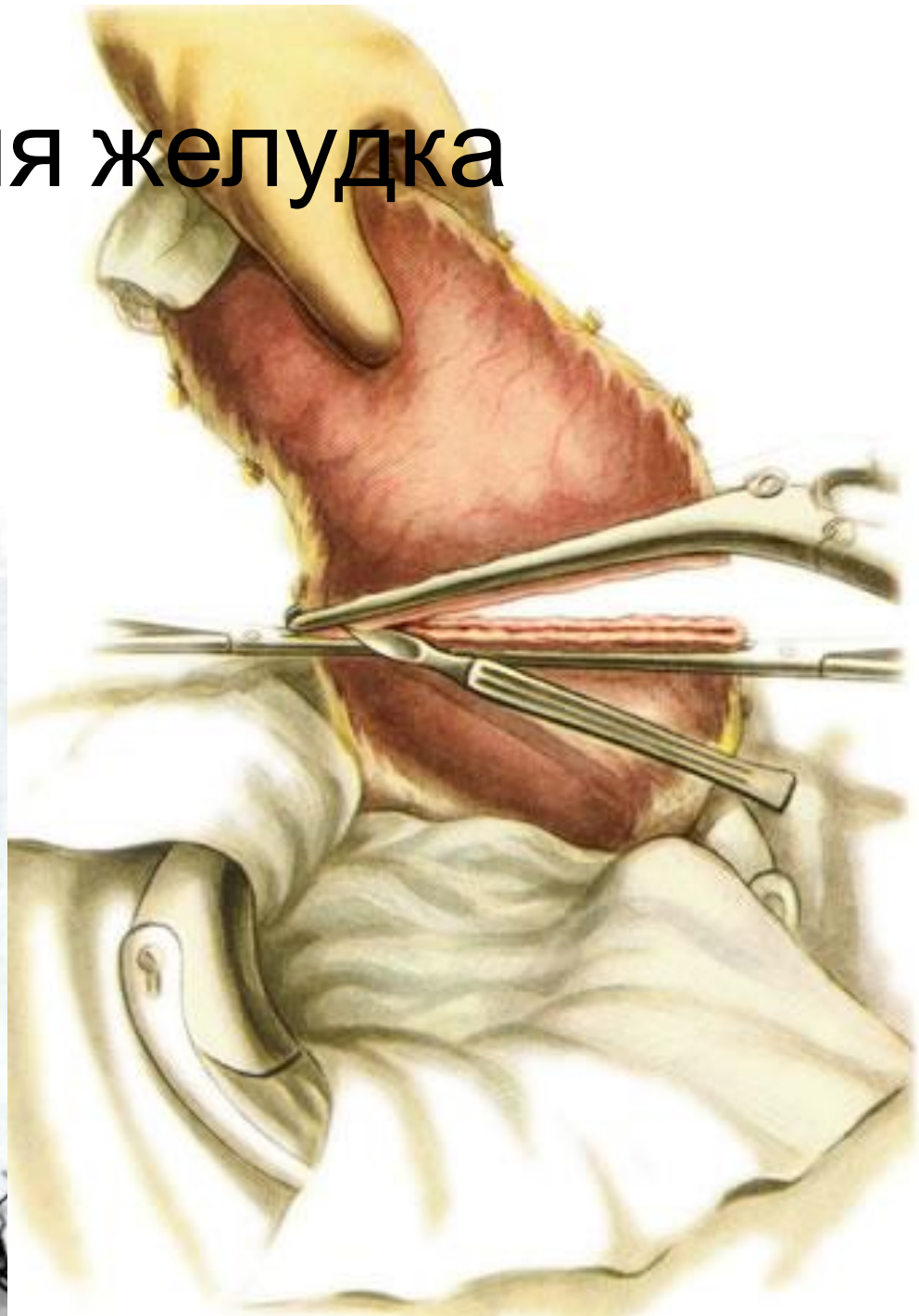
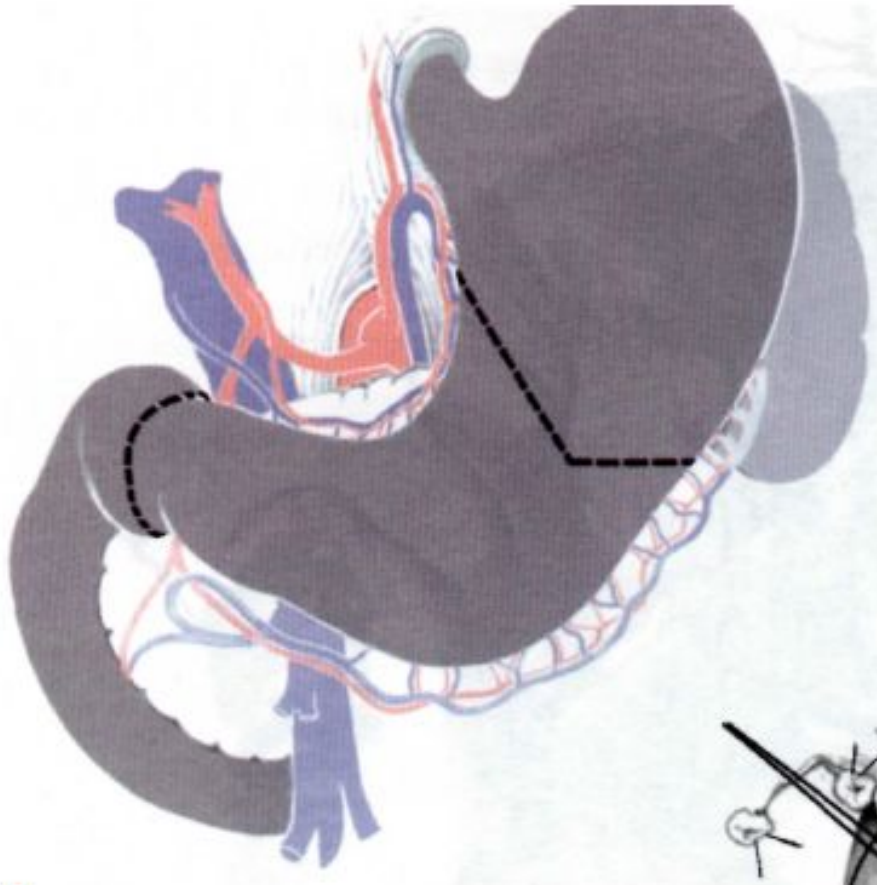
# Мобилизация ДПК



# Резекция

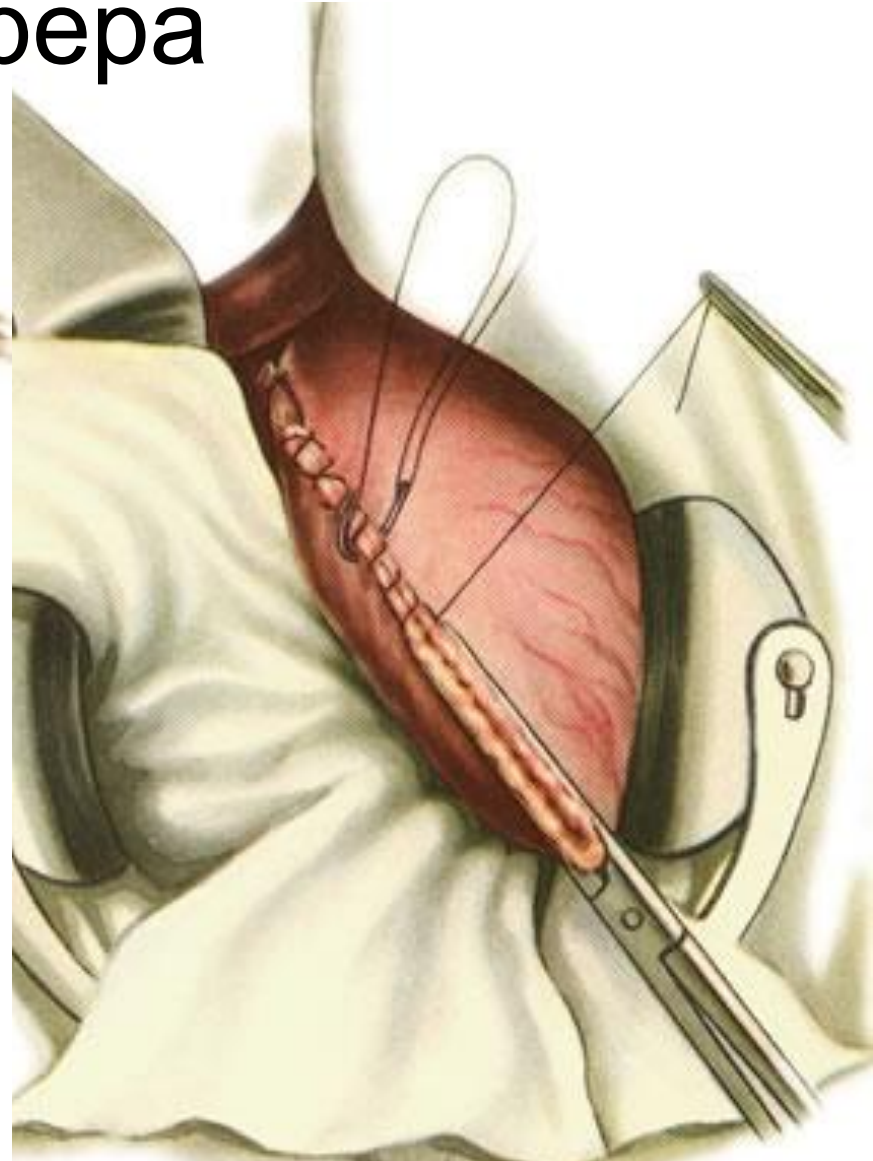
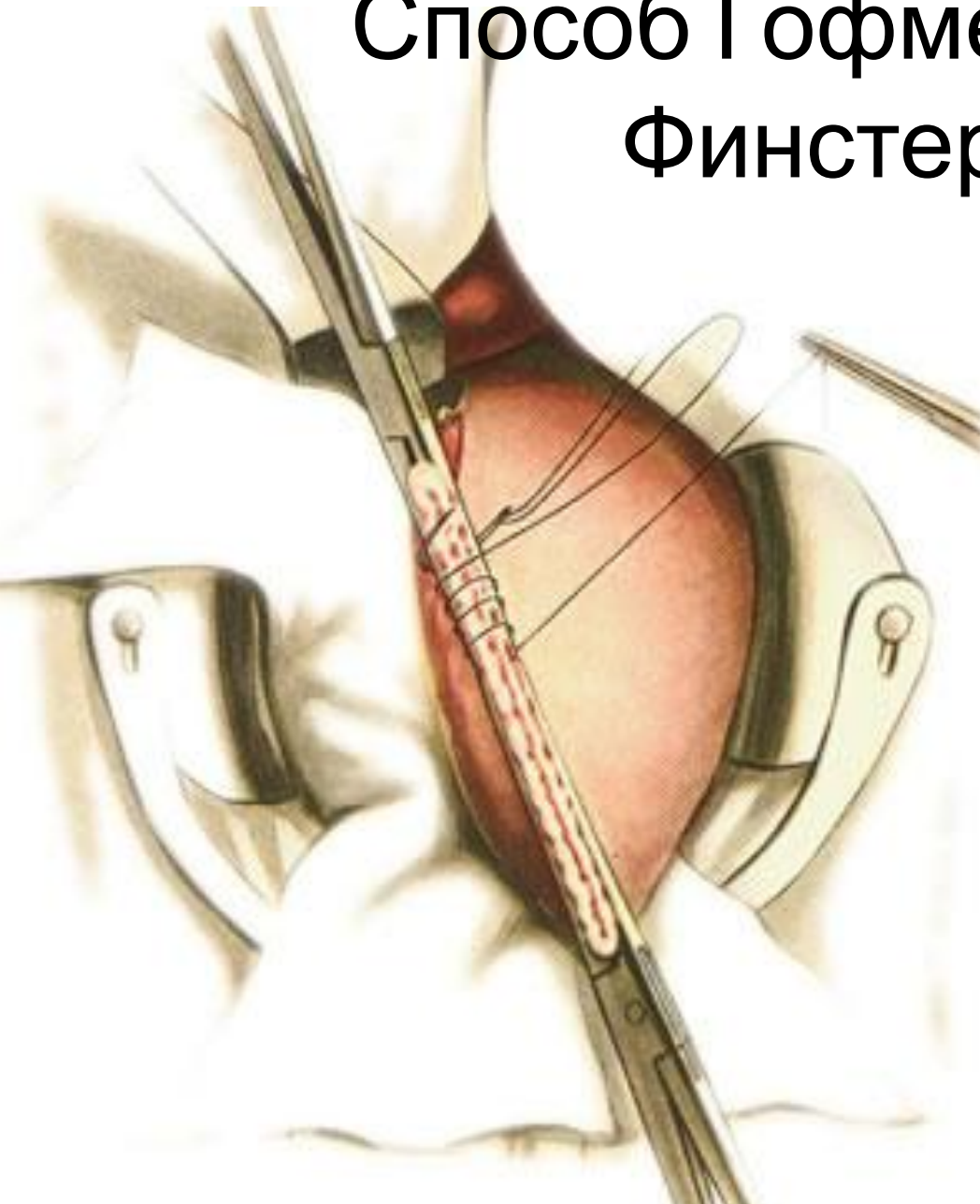
- Границы резекции проходят приблизительно на 1 см дистальнее привратника и по проксимальной трети желудка.
- Деление желудка на «части» считается по малой кривизне.
- Ориентиры: по малой кривизне - место отхождения 2 ветви левой желудочной артерии; по большой – анастомоз между желудочносальниковыми артериями.

# Резекция желудка

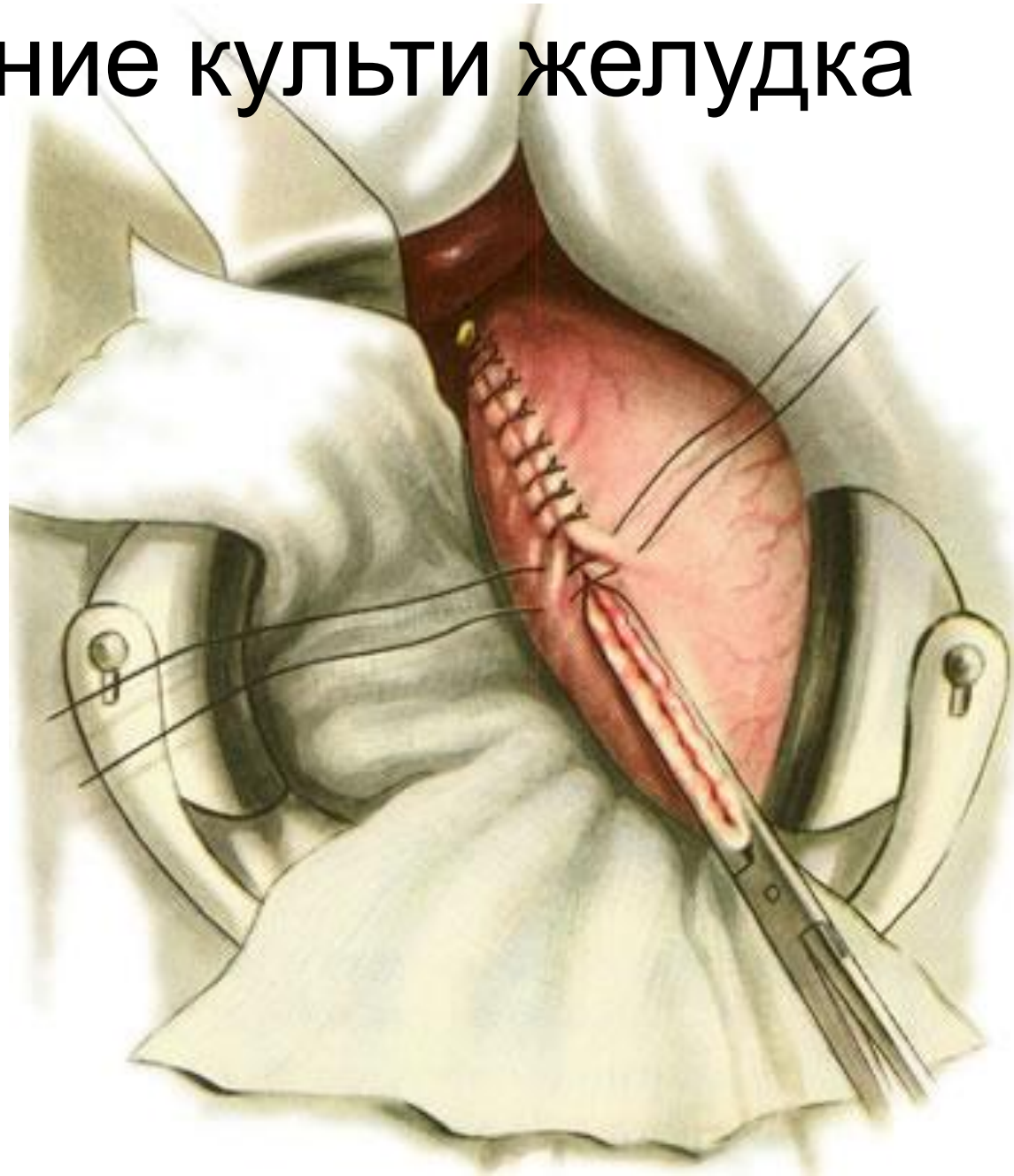




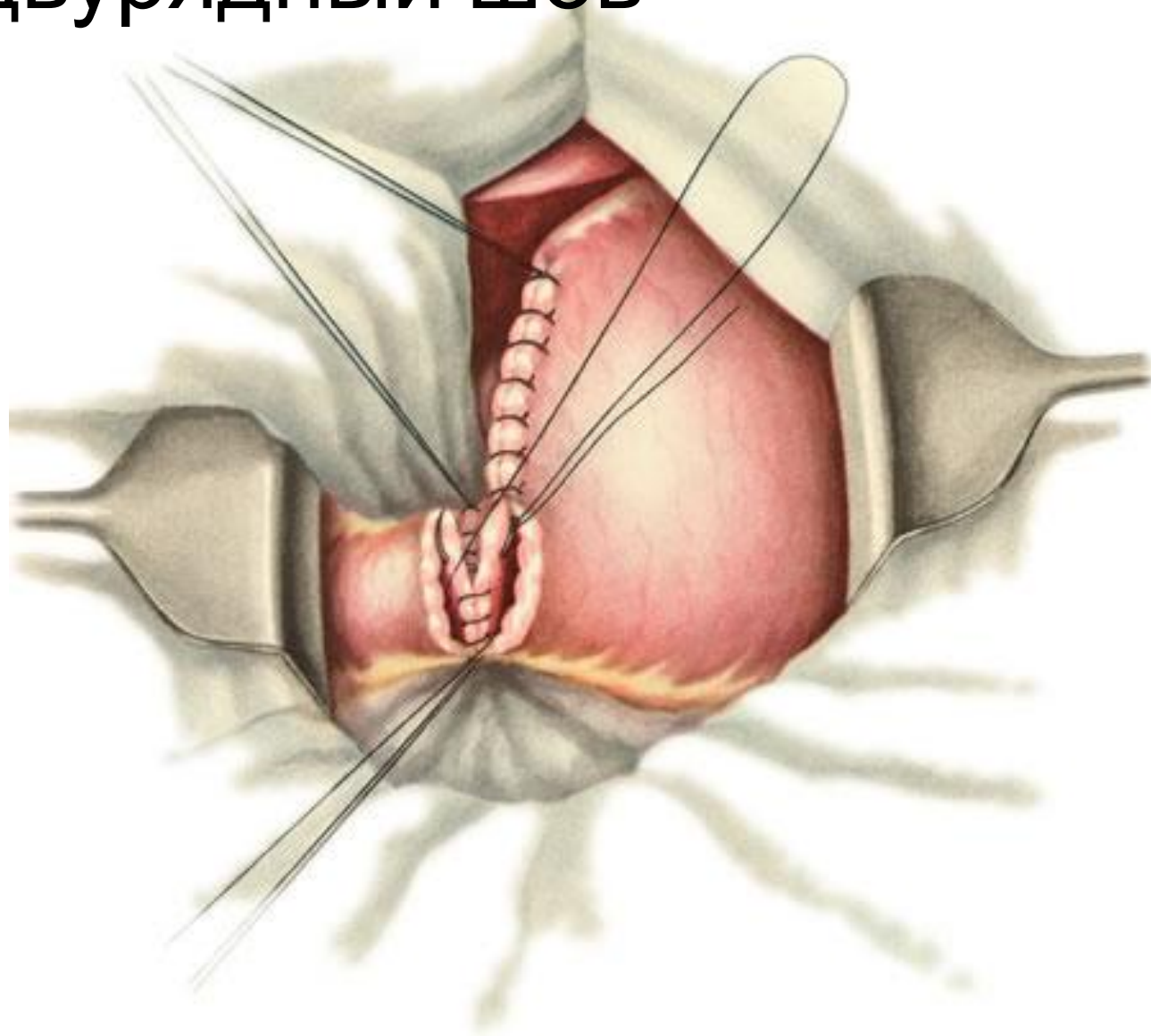
# Формирование культи желудка: Способ Гофмейстера — Финстерера



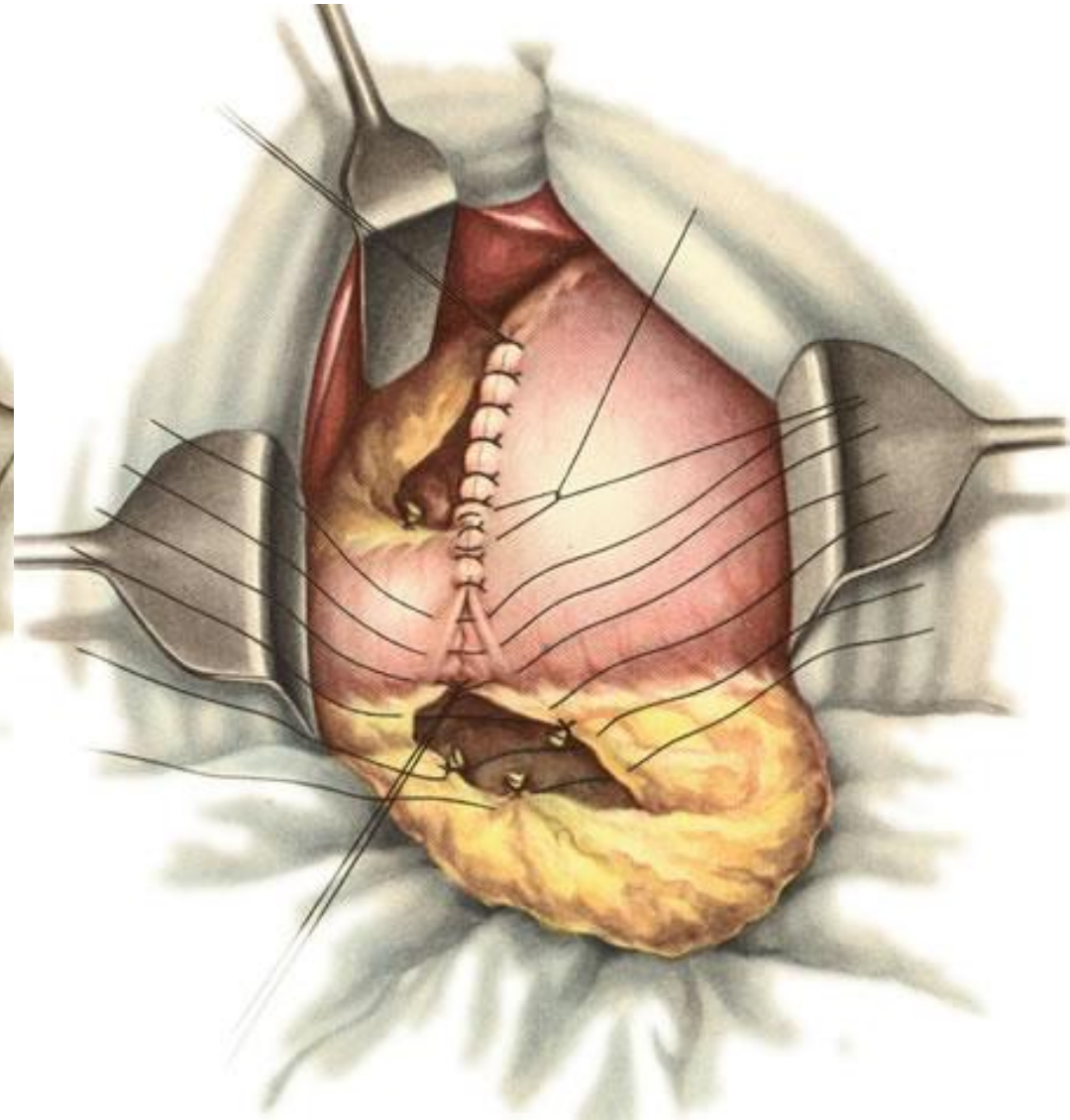
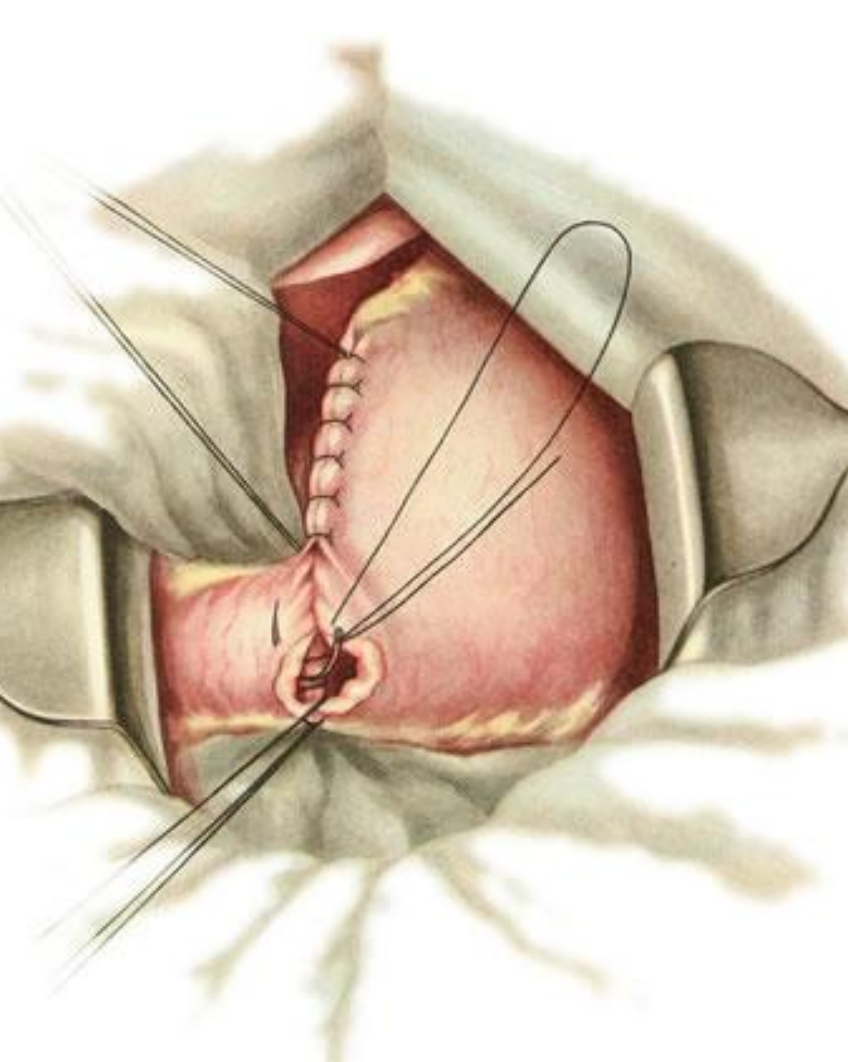
# Формирование культи желудка



# Гастродуоденальный анастомоз: двурядный шов



# Гастродуоденальный анастомоз



# Выводы

- «+» :
  - Восстановление естественного пассажа пищи
  - Оперативное вмешательство затрагивает только верхний этаж брюшной полости
  - Демпинг-синдром встречается реже
  
- «-» :
  - Невозможность мобилизации ДПК (натяжение анастомоза)
  - Несоответствие просвета желудка и ДПК
  - Частый рецидив язв
  - Нет возможности полной ревизии при раковом процессе

# Спасибо за внимание

- 3 человека, набравших наибольшее количество баллов за тест, получат возможность самостоятельно отработать методику анастомозов на биоматериале (инструменты и шовный материал предоставится)
- Еще больше информации можно узнать в нашей группе в контакте:  
[https://vk.com/surgery\\_nsmu](https://vk.com/surgery_nsmu)

