

“АСТАНА МЕДИЦИНА УНИВЕРСИТЕТІ” АҚ

Буыннан шығып кеткен төменгі жақты орнықтыру

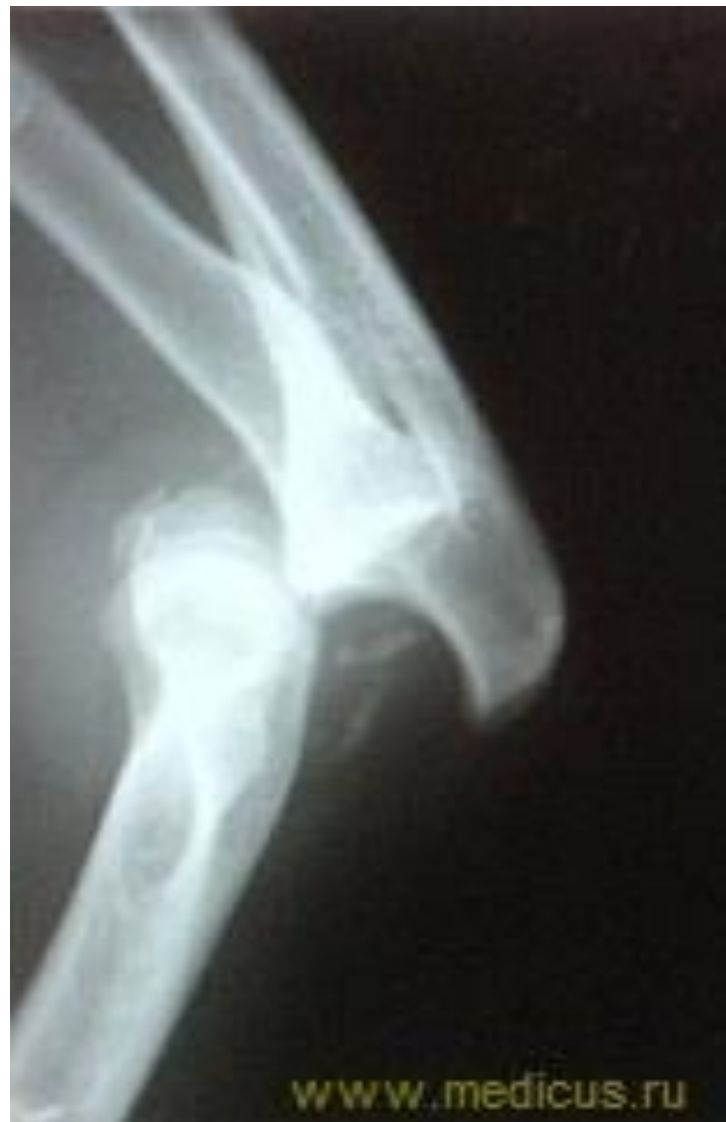Орындаған: Байырбекова Ұ 601 ВОП
Тексерген: Кожаметов С.К.

Жоспар

- I. Кіріспе
- II. Негізгі бөлім
 - буын шығуы жіктелуі
 - жиілігі
 - себептері
- III. Жақтың шығуы
 - жіктелуі
 - жиілігі
 - клиникасы
 - емі
- IV. Қорытынды
- V. Қолданылған әдебиеттер

Анықтама

- Буын шығуы – деп сүйек эпифиздерінің өз орнынан толық тайып кетуін айтамыз. Кейде буынның жартылай шығуын да (подвывих) байқауға болады. Буынның орнынан толық шығуы, - деп екі сүйектің буын басының орнынан шығуын айтады. Омыртқа сүйегінде жоғарғы омыртқаның орнынан таюын шығу - деп атайды.



Даму себептері бойынша шығу

```
graph TD; A[Даму себептері бойынша шығу] --> B[Туа біткен]; A --> C[Жүре қалыптасқан]; C --> D[жарақаттан соң дамыған шығу; уақытымен – 3 күнге дейін, кешеуілдегенде - 3 аптаға дейін, кешіккенде –3 аптадан жоғары немесе әдетке айналған шығу қалыптасады]; D --> E[патологиялық үрдістерден кейін дамидын шығу];
```

Туа біткен

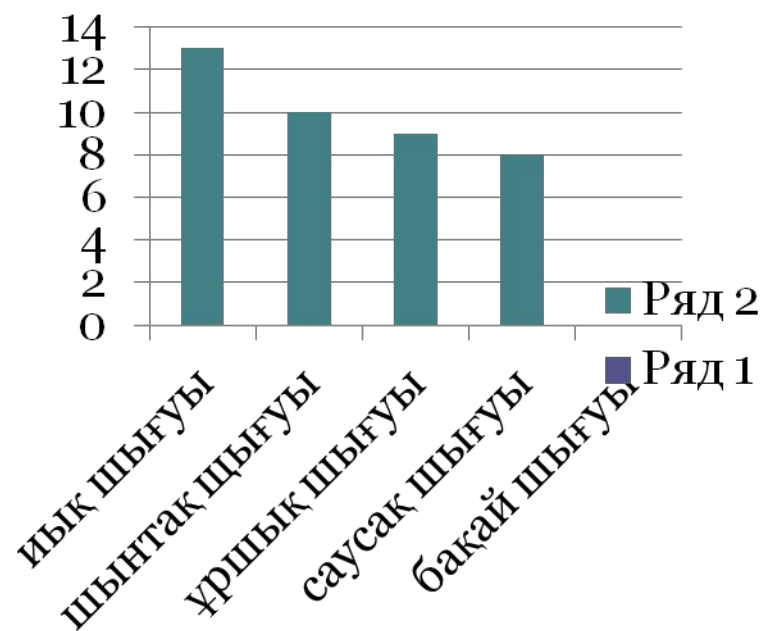
• Жүре қалыптасқан

жарақаттан соң дамыған шығу;
уақытымен – 3 күнге дейін,
кешеуілдегенде - 3 аптаға дейін,
кешіккенде –3 аптадан жоғары
немесе әдетке айналған шығу
қалыптасады

патологиялық үрдістерден кейін
дамидын шығу

Жарақаттан соң кездесу жиілігі

- - ИЫҚ ШЫҒУЫ - 40-50%
- ШЫНТАҚ ШЫҒУЫ - 8,5-27,2%
- ҰРШЫҚ ШЫҒУЫ - 8-9%
- саусақ ШЫҒУЫ - 7-8%
- бақайлар ШЫҒУЫ - 5-6%



Себептері

- **Буындарды өте көп бүгу және жазу;**
- **Құлау;**
- **Патологиялық процесстер:**
 - **спецификалық аурулар;**
 - **онкологиялық аурулар**

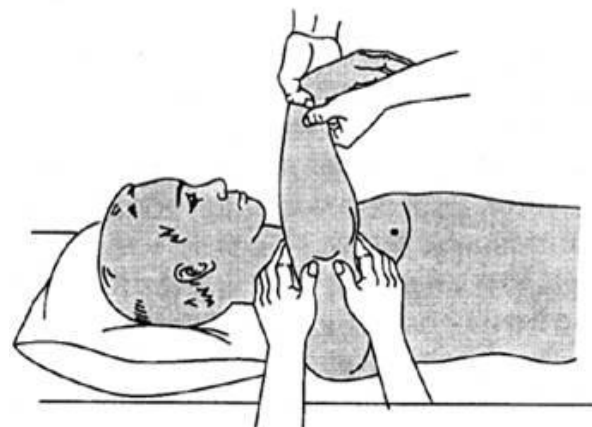
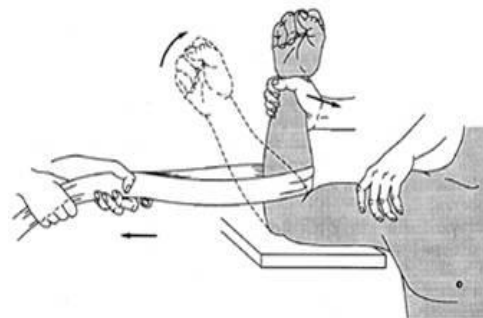
- Анатомиялық тұрғыдан буынның көлемінің маңызы зор. Мысалы, жауырынның буын беткейі иық буынымен салыстырғанды кіші және де олардың құрылысы да өзгеше. Жамбас – ұршық буын – шар тәріздес болып келіп, өз орнында тереңде жатыр, жан-жағынан мықты бұлшық етпен, байланыстырушы сіңірлерімен қоршалған.
- Сонымен қатар, буын байланыстырушы сіңірлердің мықтылығы да шығуда маңызды орын атқарады. Сондықтан, мысалы: ұршық буын, иық буынына қарағанда сирек шығады. Тағы да, буындағы қозғалыс көлемінің шекті шамасы мен шығарушы күштің арасында маңызды қатынас бар. Неғұрлым шығарушы күш үлкен болып, буындағы қалыпты қозғалыс көлемі аз болса – буын шығуы жиі кездеседі. Негізінен буын тайғанда буын қабы жыртылып, байланыстыру сіңірлері мен қан тамырлары жарақаттанады. Сондықтан буын айналасының қанталауы мен буын қуысына қан жыйналу (гемартроз) жиірек кездеседі. Буын шыққанда бұлшық еттердің бекіну жерлері ауысып, аяқ қолдың не ұзаруы, не қысқаруы байқалады. Бұлшық еттің жиырылуы буынды қисық қалыпта көрсетіп, қозғалуын тежейді. Сондықтан, шыққан сүйекті неғұрлым ертерек орнына түсіру қажет, ол үшін еттің босансуын жақсы қалыптастыру керек.

Клиникасы

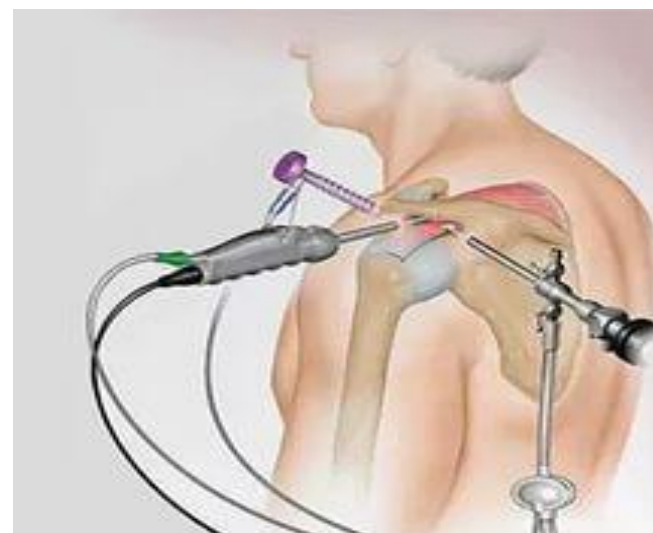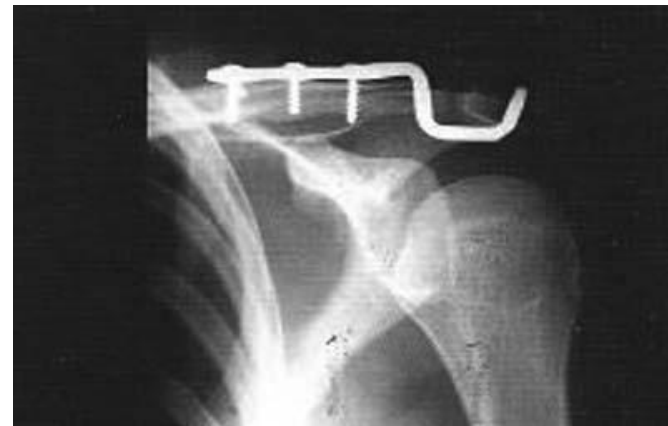- Өзіне тән клиникалық белгілері болғандықтан диагноз қою қиын емес:
 - Зақымдалған буын аймағында ауыру сезімі күшейеді;
 - Буын аймағының пішіні өзгеріп, еріксіз қимылсыз қалыпта болады;
 - Аяқ-қолдың шығуына байланысты оның ұзындығы сау жақпен салыстырып қарағанда өзгеше келеді;
 - Шыққан жерден төмендеу терінің өзгерілуін және тамыр соғуын анықтау керек. Өйткені, кей шығуларда қан, жүйке тамырлары қысылып, зақымдалуы мүмкін;
 - Міндетті түрде рентгендік зерттеу әдісін қолдану керек. Онымен біз буын беткейлерінің қалай тұрғанын көріп, қосымша сүйек сынығы жоқ па екенін анықтаймыз.

Емдеу

- – шыққан буынды орнына түсіріп, буында жыртылған тіндердің біту уақытына дейін қозғалыссыз қалыпта құрсаулап, таңып немесе гипспен бекітеміз. Ол үшін көбінесе гипспен таңуды 10-15 күнге қолданамыз, сонан соң қимыл –қозғалыспен емдеу басталады.
- Шыққан буынды орнына түсіру жедел операция түріне жатады. Уақытында шыққан буынды түсіру жеңіл, бірақ күн өткен сайын буынды орнына түсіру ауырлай түседі. Буынды орнына түсірерде бұлшық еттің жиырылуын, ауыруын азайту үшін жақсы сезімсіздендіру қажет. Кейбір жағдайда жалпы, өткізгіштік, жергілікті жансыздандыру түрлері қолданылады. Қазіргі уақытта наркозбен қоса кураре тәріздес заттар қолданылады. Шыққан буынды түсіруде өте күшті күш қолдануға тиым салынған. Жансыздандырусыз буынды түсіруге болмайды, өйткені бұлшық еттің толық босануы болмай, тіндерге қосымша жаракат жасалады. Кейін мұндай жағдайдың арты бұлшық еттің үзілуіне, буын ішінде беріштелуге, әдетке айналған шығуға соқтырады. Шыққан буын орнына түскенде өзіне тән «сылқ еткен» дыбыс шығады, бірақ кейінде өте баяу орнына түсіргенде бұл дыбыс шықпауы мүмкін. Буын орнына түскен соң, оны құрсаулап, таңып, бекіту керек. Буын қабы жазылған соң, 10-14 күннен кейін қозғалыспен емдеу басталады. Ол үшін буынды қалыпты қозғалтып, бұлшық еттеріне жандандыру, ЕФЖ (ЛФК), физиотерапия қолданылады. Кейбір жағдайларда буын ішіне буын қабының қысылып қалуына байланысты орнына түсіру мүмкін болмайды. Оны орнына түспейтін шығу, - дейміз. Бұл жағдайда емдеу тек операция арқылы шешіледі.



- Кешіккен буын шығуы – оларға үш аптадан жоғары уақыт өткен шығулар жатады, оларға да операциялық ем қолданылады. Буын қабын ашып, буын беткейін ашық түрде орнына түсіреді, әрі қарай буын қабын құрастырып (артропластика), байланыс сіңірлерін қалпына келтіреді. Егер буынды қалыпқа келтіру мүмкін болмаса, еріксіз артродез операциясын жасайды. Артродез – буынды жою операциясы, буын құрастыратын сүйек беткейлерін қимылсыз қалыпта бір – біріне бітістіріп, жапсыру, бекіту жүргізіледі.
- Әдетке айналған буын шығуы – көбіне алғашқы шығуды дұрыс салмаудан, жеткілікті жансыздандырмаудан, дұрыс бекітпеуден, байлап құрсаулаудың дұрыс болмауынан қалыптасады. Әлсіз қимылдан буын шығуы қайталана береді. Жиірек иық буынында анатомиялық құрылысына байланысты әдетке айналған шығу байқалады. Төсекте қозғалу кезінде, киіну, оқыс қимылдау кездерінде де әдетке айналған шығу пайда болады. Емдеу жолы – тек операциямен жүргізіледі.



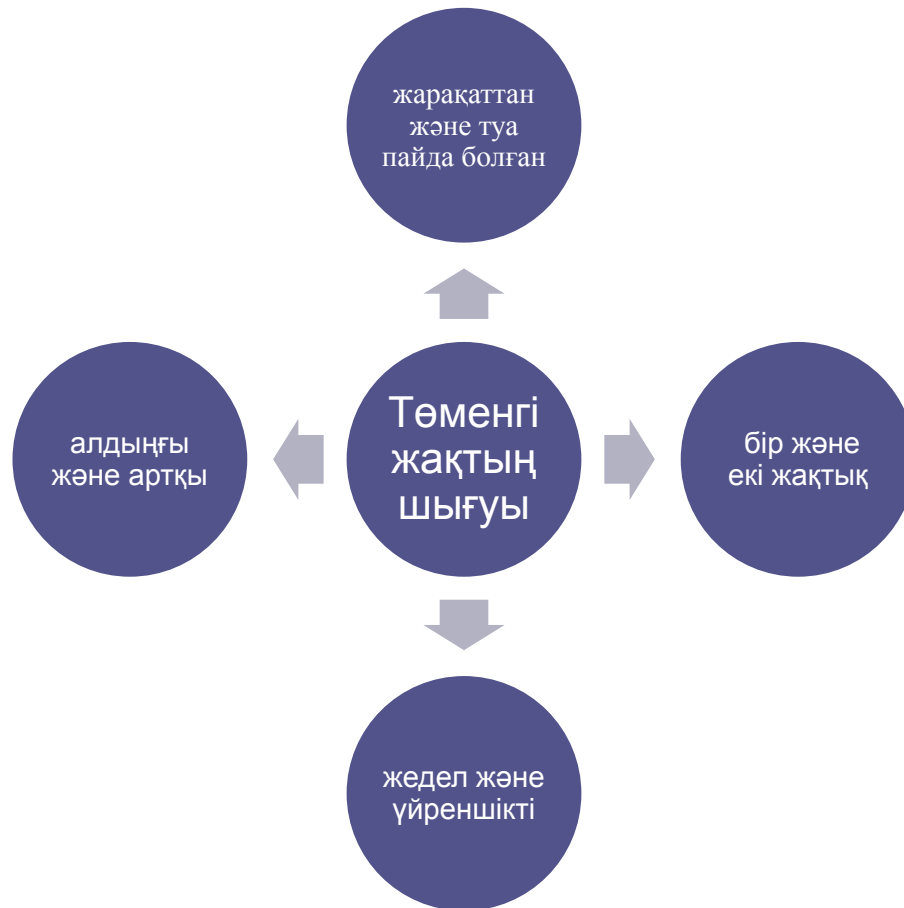
Патологиялық үрдіске байланысты шығу – буын құрылымының өзгеруінен (деструктивное), буын қабының созылып, кеңеюінен және салданудан (паралитическое) болып үш түрге бөлінеді.

Құрылымның өзгеруінен – буын құрастырған сүйек беткейлерінің бұзылуына байланысты қалыптасады

Буын қабының кеңеюінен – буын қабының мөлшерден тыс, ішкі сұйықпен немесе іріңмен созылуына, кеңеюіне байланысты пайда болады.

Салданудан (паралитическое) – бұлшық еттің салдануға ұшыруына байланысты, буынды қоршаған еттердің, сіңірлі байламдардың, шандырдың босаңсып кетуіне байланысты дамиды. Бұл патологиялық шығуды емдеу тек қана операция жолымен ғана жүргізіледі.

Төменгі жақтың шығуы жіктелуі



Төменгі жақтың шығуы

- Төменгі жақ екі жағынан шығып кеткен кезде ауызды жабу мүмкіншілігі болмауынан науқас шағымдарын дәрігерге жеткізе алмайды. Тек ымдау, бет қимылдары арқылы ауыру сезімі бар екенін, көп мөлшерде сілекейдің ағуын түсіндіреді. Қарап тексергенде бет конфигурациясы оның төменгі бөлігінің үзаруынан және иектің алға жылжуынан өзгерген. Тіл құрғақ, бірақ ауыздан көп мөлшерде сілекей бөлініп тұрады. Меншікті шайнау еттері кернелген. Құлақалды аймағындағы тіндер ішке енген, ал бет доғасы астында (екі жақта бірдей) саусақпен басып тексергенде буынды өсіндінің буын басы анықталады.

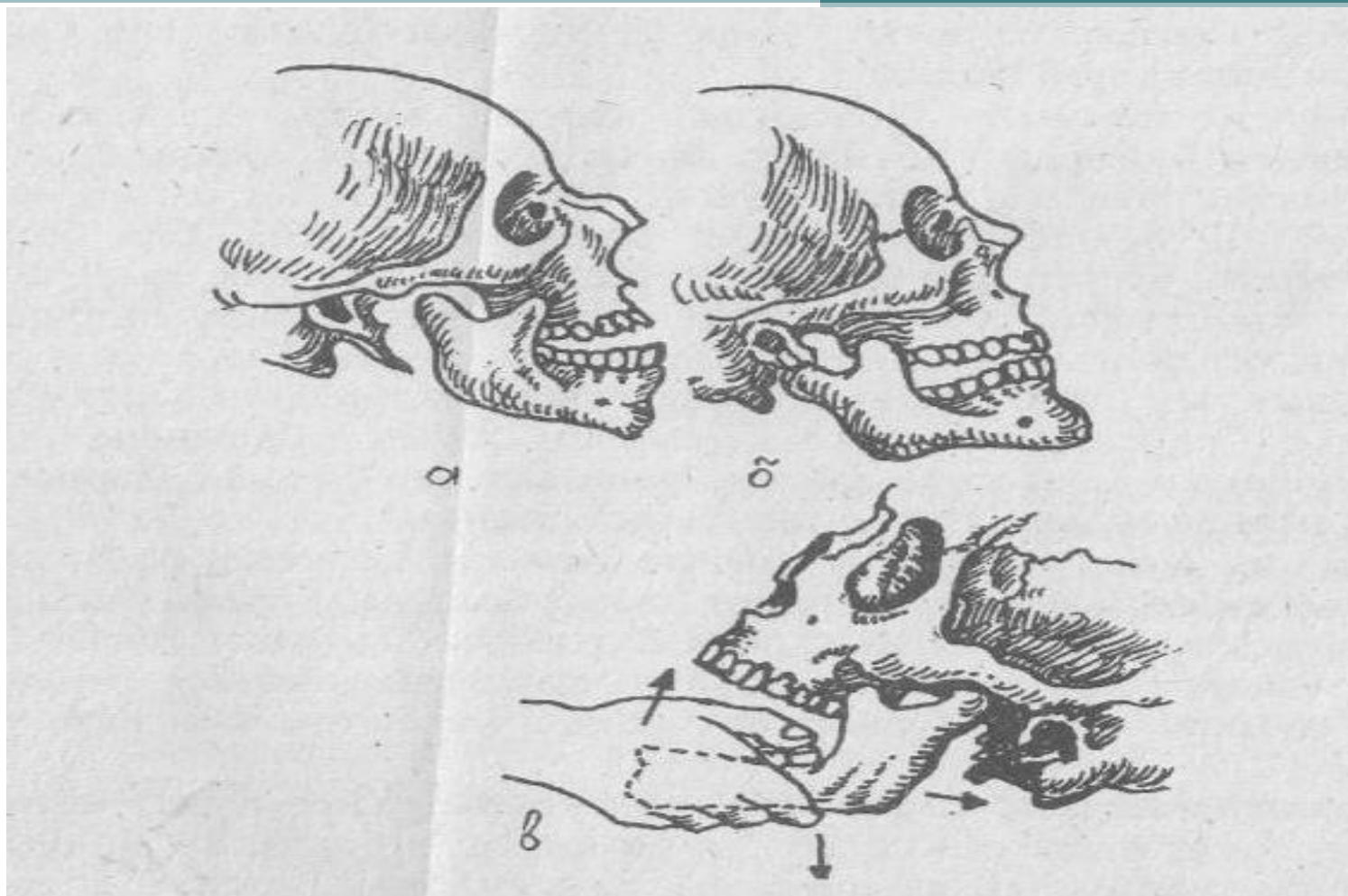
- Сыртқы құлақ жолында буын басының қозғалыстары анықталмайды. Ауыз қуысы ішінен сипап тексергенде төменгі жақ сүйегінің тәжді өсіндісінің алға жылжығанын айқын анықтауға болады. Тістесуі ашық, тек үлкен азу тістер ғана түйіскен. Бүйір проекцияда жасалған рентгенограммада төменгі жақ сүйегінің буын басының, буын төмпешігінің алдыңғы бүйіріне орналасқаны анықталады. Буын шұңқыршасы бос.
- Екіжақты буынның шығуын жақтың буынды өсінділерінің сынықтарынан ажырата білу қажет. Сынықтар кезінде иек артқа қарай жылжыған, құлақалды аймағында тіндердің ішке енуі сирек кездеседі. Рентген суретте сүйек бүтіндігінің бұзылысын, сынық сызығын анықтауға болады.

- Төменгі жақтың біржақты шығуы кезіндегі науқастар шағымының жоғарыда айтылған шағымдардан көп айырмашылығы жоқ. Иектің алға және сау жағына жылжуынан бет әлпеті өзгерген. Қалған белгілер жоғарыда берілгендей, тек бір бетінен анықталады. Тістер бір-бірімен түйіспеген, орталық сызық сау жағына жылжыған. Төменгі жақтың бір жағынан шығуын, буынды өсіндінің бір жағынан сынуынан ажырату керек. Бул кезде орталық сызықтың сынық жағына жылжуы анықталады. Сыртқы есту жолында саусақпен баса отырып буын басының буын шұңқыршасындағы қозғалыстарын анықтауға болады. Сынық орналасқан жағындағы тістер тығыз түйіскен.

- Төменгі жақтың артқа шығуы өте сирек кездеседі, иекке бағытталған соққының әсерінен пайда болады. Буынды өсіндінің басы артқа қарай жылжиды, бұл буын қапшығының зақымдануымен және есту жолының сүйек қабырғаларының сынуымен жүруі мүмкін, осының әсерінен кейде құлақтан қан ағуы байқалады.
- Төменгі жақтың үйреншікті шығулары. Үйреншікті шығу ол жалпақ буын басы немесе буын төмпешігінің жалпақ болуынан, буын байламдарының әлсіздігінен, тістесулердің әртүрлі аномалиялары мен жақ сүйектерінің ақаулары кезінде пайда болуы мүмкін. Осы жағдайларда есінеу, жақ сүйекке аз күш түсіру, жөтелу немесе түшкіру кезінде шығулар пайда болу мүмкін. Дәрігердің көмегінсіз өзінен-өзі орнына тусуі тән.



- **Емі.** *Гипнократ тәсілі.* Жақты орнына салу үшін науқасты төменгі жақ сүйегі дәрігердің шынтақ буыны деңгейімен бірдей қалыпта отырғызу қажет. Дәрігер бас бармақтарын төменгі азу тістердің шайнау бетіне орналастырып, қалған саусақтарымен жақ сүйекті орай ұстайды. Орнына түсетін буын басы, буыннан шыққан жолын, керісінше қайталау қажет, яғни төмен, артқа және жоғары бағытта. Бұл үшін дәрігер бас бармақтарымен ақырын төмен басып күшті біртіндеп күшейте түседі. Бұл шайнау етінің талшықтарын ауыру сезімісіз созуға көмектеседі. Ал тістерге тез күш түсіру шайнау етінің рефлекторлы түрде жиырылуын шақырады және қатты ауыру сезімін тудырады. Біраз уақыт өткеннен соң иекті жоғары көтере отырып төменгі жақ сүйегінің артқы бөлігін бірге төмен басу керек, Осы қарама-қарсы бағыттағы қозғалыстарды үйлестіре отырып, буын басын төмен түсіруге болады. Сонымен бірге төменгі жақ сүйегін артқа жылжыта оның бұрыштарын жоғары көтеру керек (45-сурет).



Самай төменгі жақ буынының шығуы; а) алдыңғы шығуы; б) артқы шығуы; в) Гипократ тәсілімен төменгі жақты орнына салу

- Буын басының буын төмпешігінің алдыңғы құрамасынан, буын шұңқыршасына түсуі тістердің қатты тістесуімен аяқталады. Сол үшін дәрігер бас бармақтарын көп қабатты дәкемен орап алғаны және дер кезінде саусақтарын альвеола өсіндісінің вестибулярлы бетіне ауыстырғаны жөн. Шыққан буынды орнына салған соң иек астынан таңғыш қойғаны дұрыс. Науқасқа сұйық тамақ ішуге, ауызды 7—10 күндей қатты ашпауға кеңес беру керек. Біржақты буынның шығуы кезінде орнына салу жоғарыда берілген тәсіл бойынша бір жағынан жүргізіледі.
- Алдын ала 3—5 мл 2% новокаинді ерітіндісін латеральды қанатша етке жіберу буынды орнына салуға қолайлы жағдай туғызады, себебі латеральды қанатша еті буын басын басқа орында ұстап тұрады және контрактура дамиды. М. Д. Дубов бойынша жансыздандыру жасау үшін шыққан буын басын саусақпен сипап тексеру арқылы анықтап, инені буын басының алдыңғы жағынан бет доғасы астынан төменгі жақ ойығы арқылы 2—2,5 см тереңдікке шаншып, ерітіндіні жібереді.

- *Г. Л. Блехман тәсілі.* Ауыздың кіреберісімен дәрігер төменгі жақ, сүйегінің тәжді өсіндісінің орналасуын анықтап алады. Дәрігер сұқ саусақтарымен тәжді өсіндіні артқа және төмен басады. Осының әсерінен шайнау етінің босауы және буын басының орнына түсу мүмкіншілігі туады.
- Бұл тәсілді ауыз қуысы сыртынан жүргізуге болады, ол үшін бет доғасы астынан тәжді өсіндіні саусақпен анықтап алады (Ю. Д. Гершуни бойынша). Содан соң ұрт тіндері арқылы тәжді өсінділерге артқа және төмен қарай күш түсіреді.
- Төменгі жақтың мерзімі 4—5 аптадан асқан алдыңғы шығулары кезінде жоғарыда айтылған тәсілдермен орнына салу мүмкіншілігі бола бермейді. Осындай жағдайларда В. Попеску ұсынған тәсілді қолданған жөн. Науқас ауызды барынша кең ашып жатады. Үлкен азу тістер арасына диаметрі 1,5—2 см- болатын қатты тығыз дәке біліктерін орналастырады. Иек астынан жоғары қарай күш салады, бұл кезде төменгі жақтың буын басы төмен түседі. Содан соң иектен артқа қарай басады, бұл кезде буын басы орнына түседі. Бұл тәсіл жалпы немесе жергілікті жансыздандыру арқылы жүргізілуі тиіс. Бұл кезде де төменгі жақты 2—3 аптаға иммобилизациялау көрсетілген.

- Төменгі жақтың артқы шығуларын орнына салу үшін дәрігер бас бармақтарын альвеола өсіндісінің вестибулярлы бетімен үшінші үлкен азу тіс аймағына қиғаш сызық арасына орналастырып, қалған саусақтарымен төменгі жақ сүйегін орай ұстайды. Бас бармақтардың көмегімен төменгі жақты төмен тартып, ал қалған саусақтарымен алға қарай жылжытады, осылай шыққан буын орнына түседі.
- Буынның үйреншікті шығуларында консервативті және хирургиялық жолмен емдеуге болады. Консервативті ем самай-төменгі жақ буынының патологиясын шақырған негізгі дертті емдеуге (подагра, полиартрит) және буын қапшығымен байламдарын күшейтуге бағытталған. Ортопедиялық аппараттар немесе шендеуіштер көмегімен буындағы қозғалыстарды шектеудің үлкен маңызы бар.

- Петросов аппараты ауыздың ашылуын, буын басының буын төмпешігінен аспайтын деңгейде шектейді. Ол жоғарғы және төменгі тістерге кигізілетін жасанды сауыттардан және шектегіш шарнирден тұрады.
- Төменгі жақтың буын өсіндісінің амплитудасын азайту мақсатымен қолданылатын Бургонскийдің, Ходоровичтің аппараттары мен Ядрованың шеңдеуіштері бар.
- Емдеудің оперативті тәсілдері буын төмпешігінің биіктігін жоғарлатуға, буын шұңқыршасын тереңдетуге, төмпешік алдына қосымша тірек қоюға, буын қапшығы байламдарын күшейтуге бағытталған. Мысалы Линдеман сүйек төмпешігін жарықшақтап, алдыңғы аяқшасын төмен түсіру арқылы биіктетті (48 а, б-сурет). Буын төмпешігін биіктетудің ең тиімді әрі оңай әдісі — А. Э. Рауэрдің әдісі. Буынның үстіндегі терісін тіліп, науқастың өзінен не-месе өліктен алып өңделген қабырға шеміршегін буын төмпешігінің үстіне периост астына ендіреді.

Қолданылған әдебиеттер

- - Большая медицинская энциклопедия.
- - Цузмер А.М., Петришина О.Л. Биология. Человек и его здоровье. Учебник. Просвещение, 1999.