

Заболевания средостения

Подготовила:
Прокопенко П.П.,
611гр.

Топография средостения

- Переднее

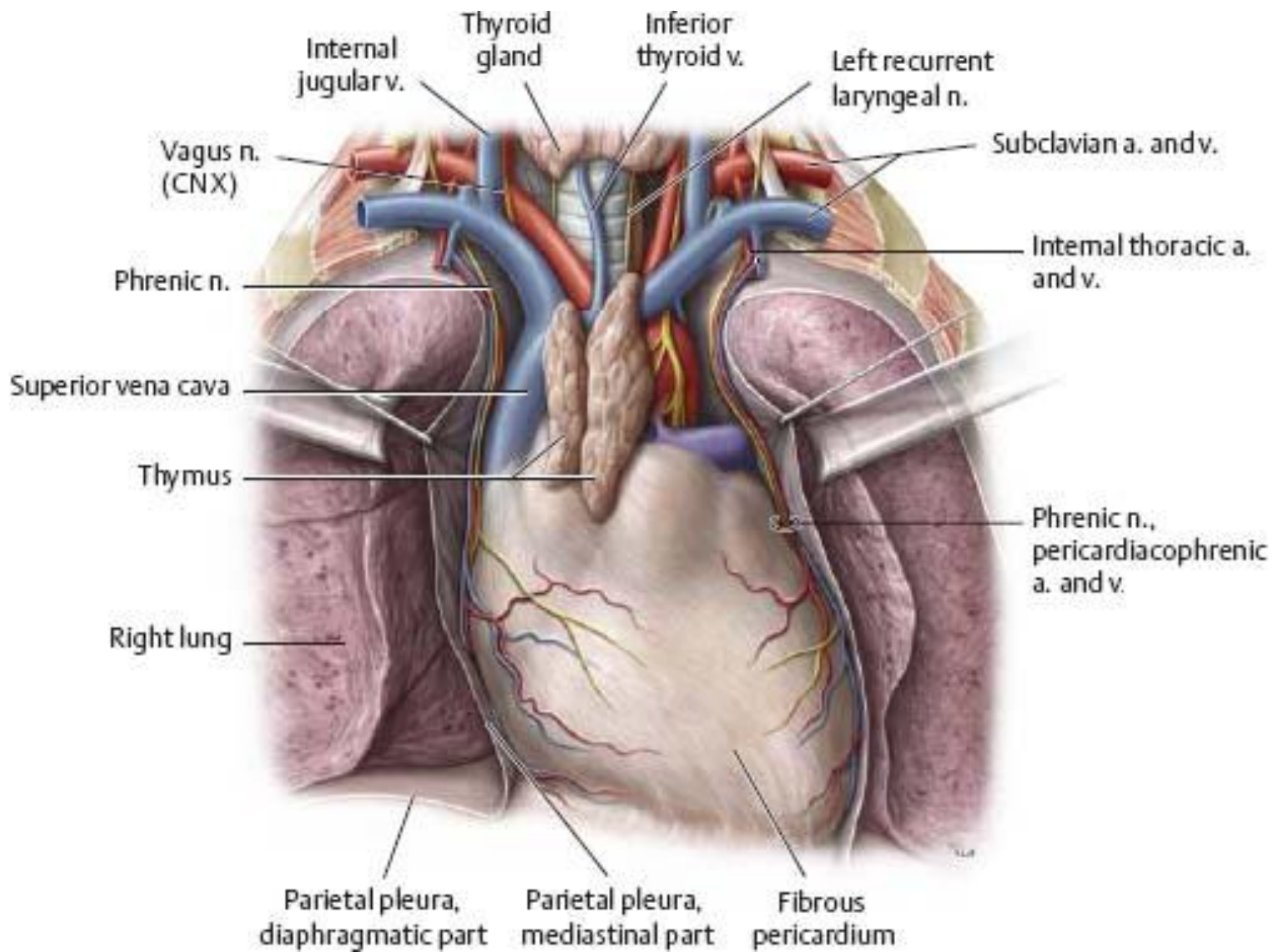
вилочковая железа, v. cava superior и ее корни, aorta ascendens, ее дуга с ветвями, легочные вены, трахея и бронхи, nn. phrenici, бронхиальные артерии и вены, лимфатические узлы

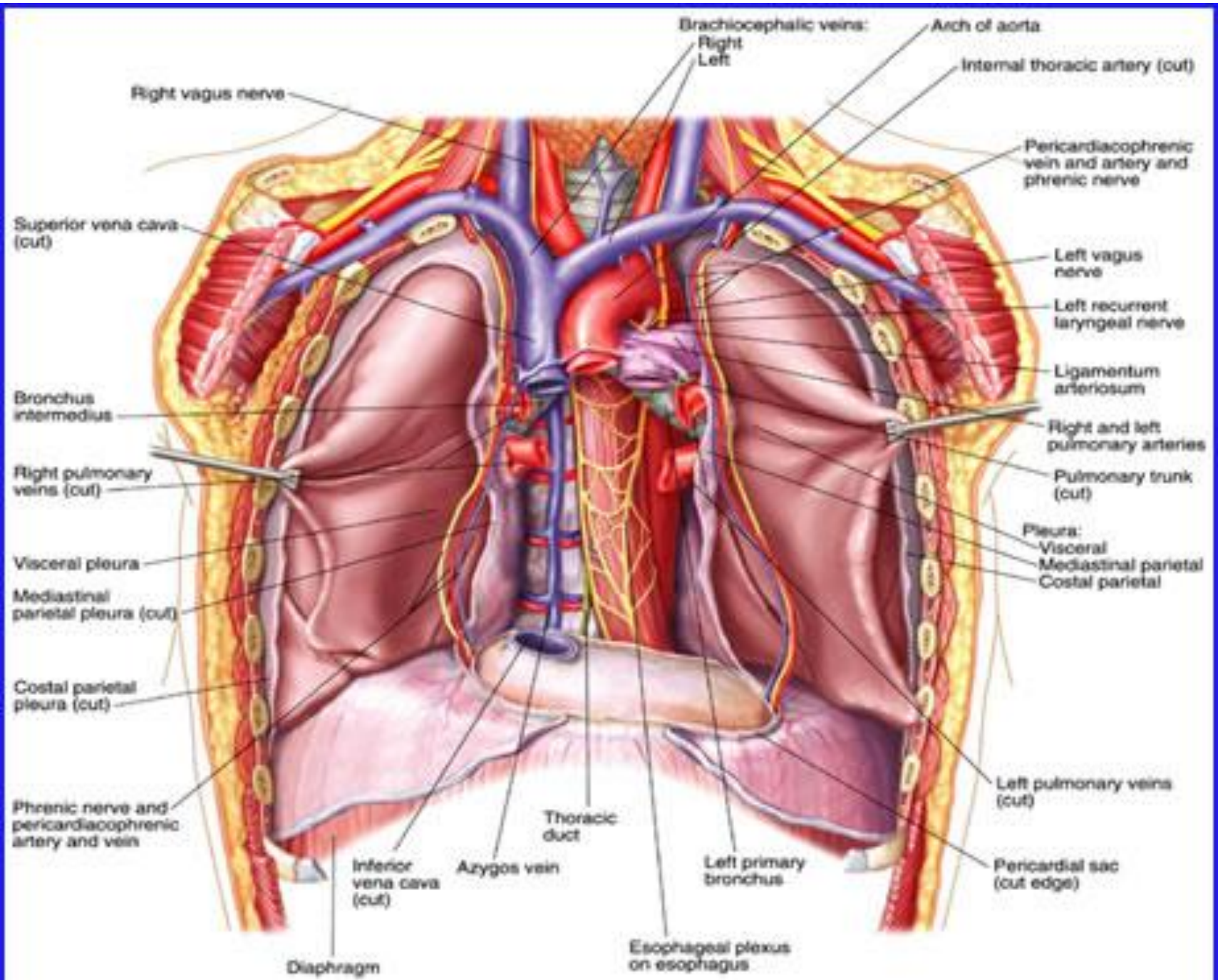
- Среднее

сердце с перикардом

- Заднее

пищевод, грудная аорта, грудной проток и лимфатические узлы, венозные стволы и нервы (v. cava inferior, vv. azygos et hemiazygos, nn. splanchnici и по стенкам пищевода — nn.





Новообразования средостения

Опухоли

- Неврогенные
- Мезенхимальные
- Лимфопролиферативные
- Вилочковой железы
- Нарушение эмбриогенеза

Кисты

- Паразитарные
- Непаразитарные

Клиника

- На ранних стадиях – бессимптомно (случайная находка)
- Симптомы сдавления:
 - ✓ Боли в грудной клетке, затруднённое дыхание, частые респираторные заболевания
 - ✓ Синдром Горнера (симпатический ствол)
 - ✓ Осиплость (n.laryngeus recurrens)
 - ✓ Стенокардитические боли, нарушения ритма
 - ✓ Парезы, параличи, нарушение функций тазовых органов

Симптомы, связанные со структурой опухоли

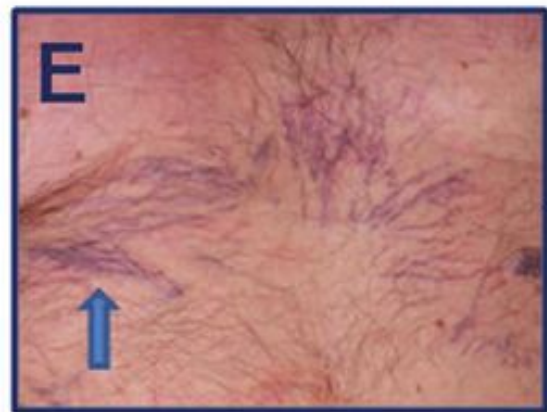
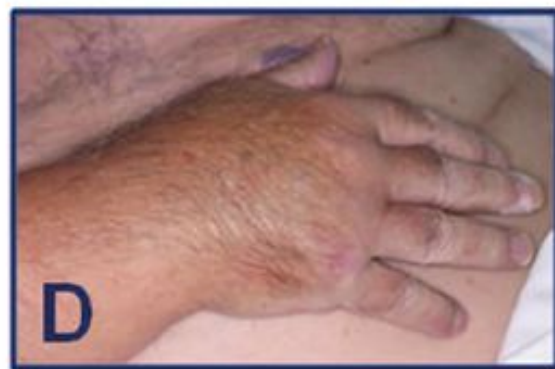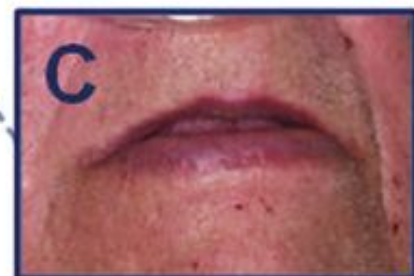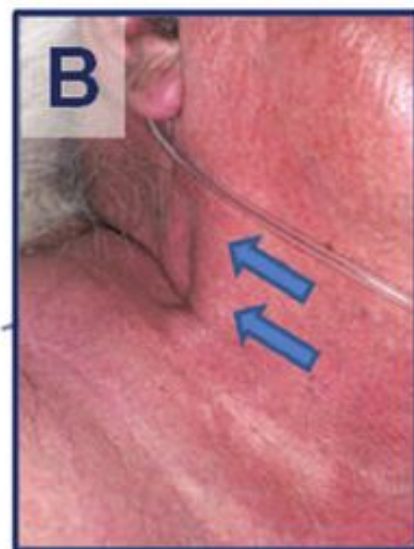
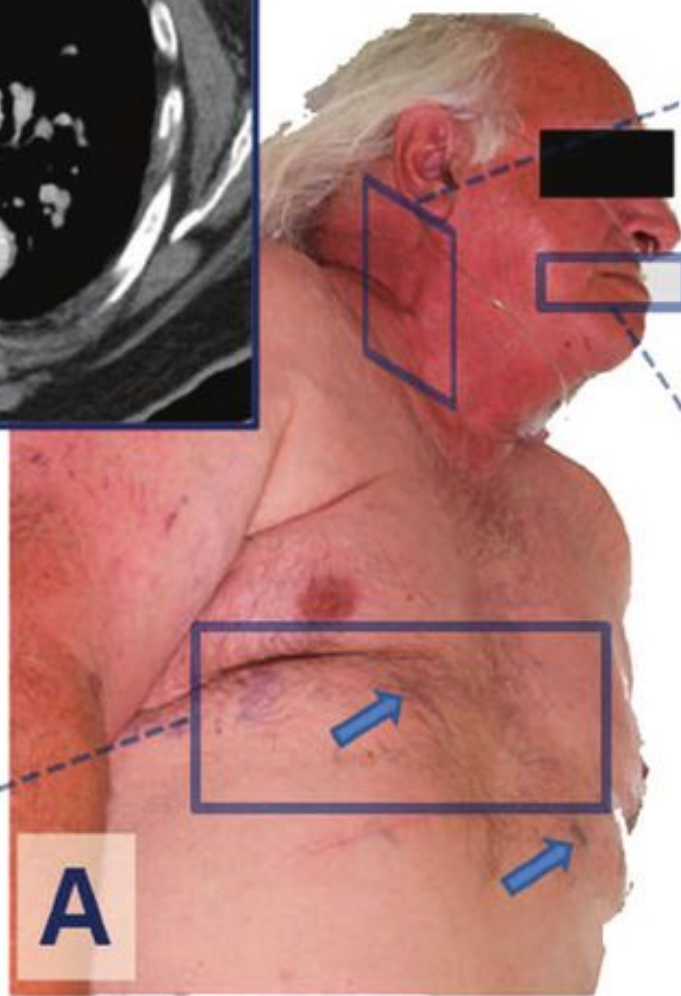
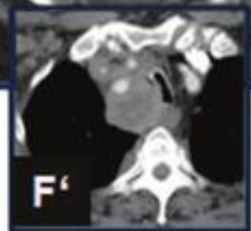
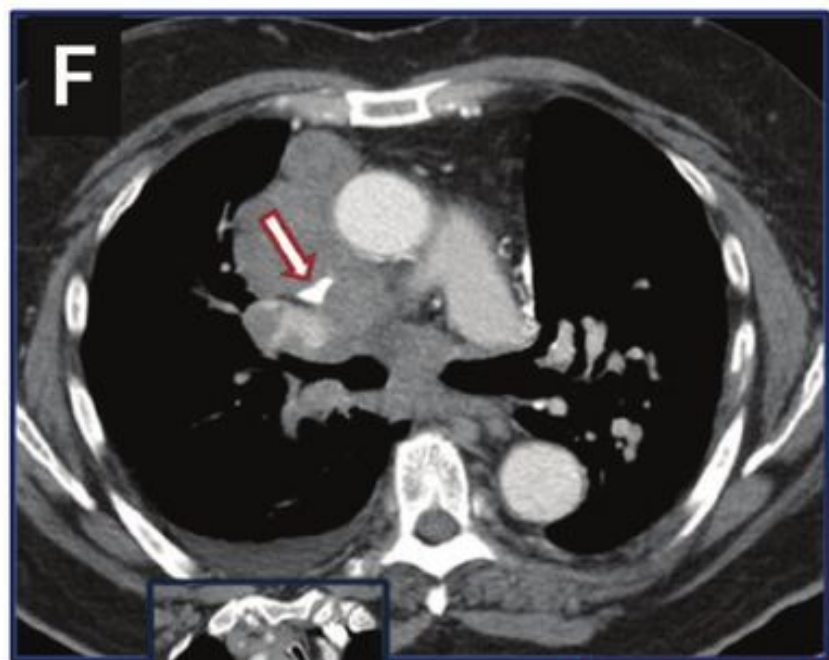
- Тимома – симптомы миастении (птоз, диплопия, слабость мышц, дизартрия)
- Гормонально-активные опухоли – симптом Кушинга, артериальная гипертензия

Синдром верхней полой вены

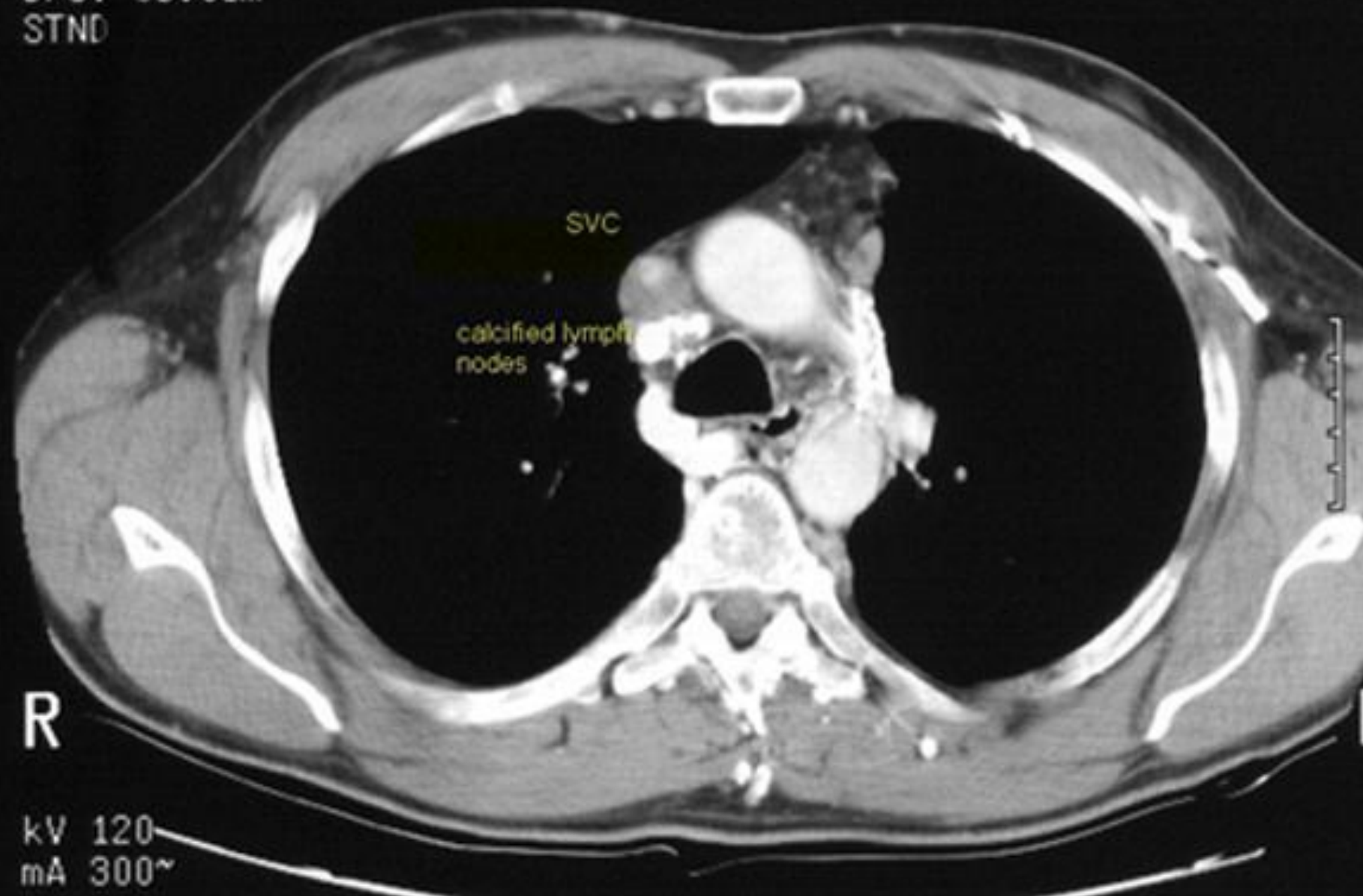
- Обструкция/компрессия/инвазия
- Развитие коллатерального кровотока по vv. azygos, hemiazygos, венам передней грудной и брюшной стенки, венам в области кардиального отдела желудка
- Повышение давления до 200-500 мм H₂O
- 80% - злокачественные новообразования средостения: 75-80% - бронхогенные карциномы (мелкоклеточный рак), 10-15% - неходжкинские лимфомы.

Клиника

- Отёк и цианоз лица, шеи, рук, верхней части туловища
- Носовые, трахеобронхиальные кровотечения
- Головные боли, спутанность сознания, галлюцинации
- Расширение подкожных вен



DFOV 38.0cm
STND

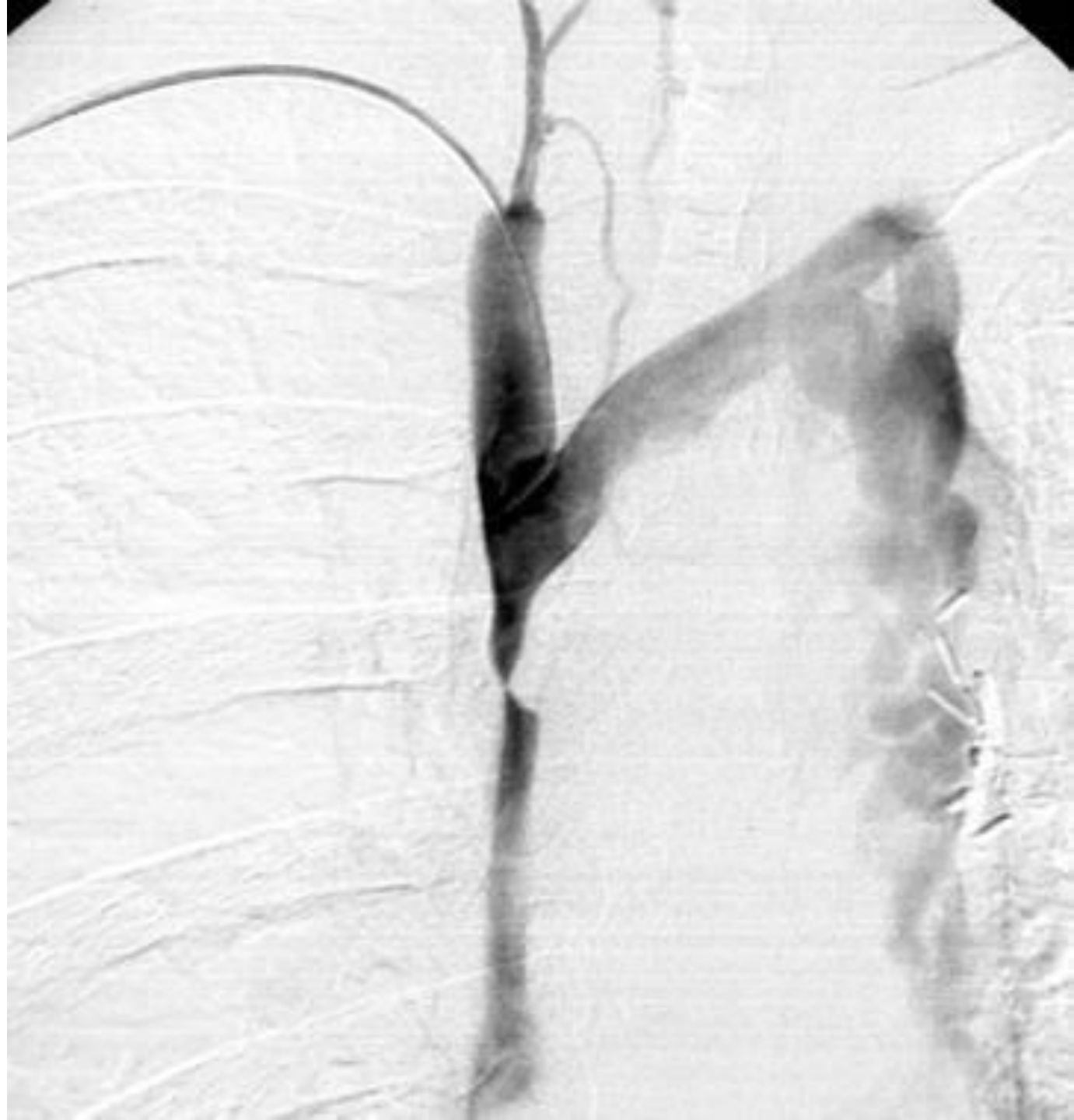

SVC

calcified lymph
nodes

R

kV 120
mA 300~



Диагностика опухоли средостения

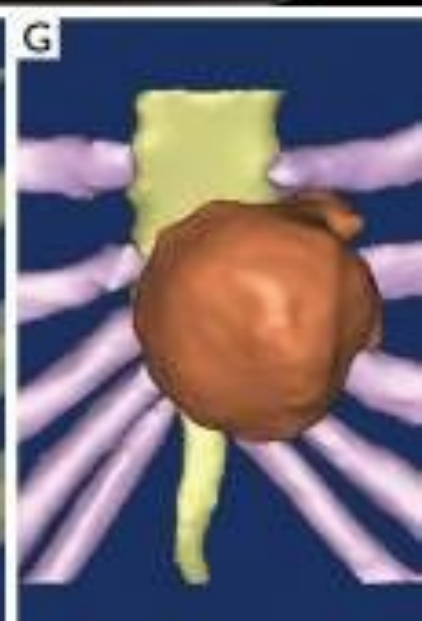
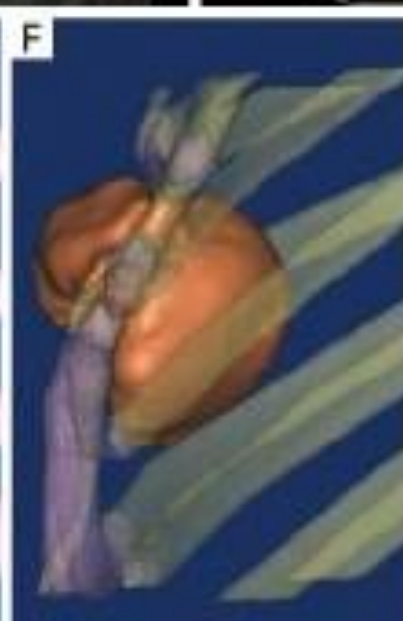
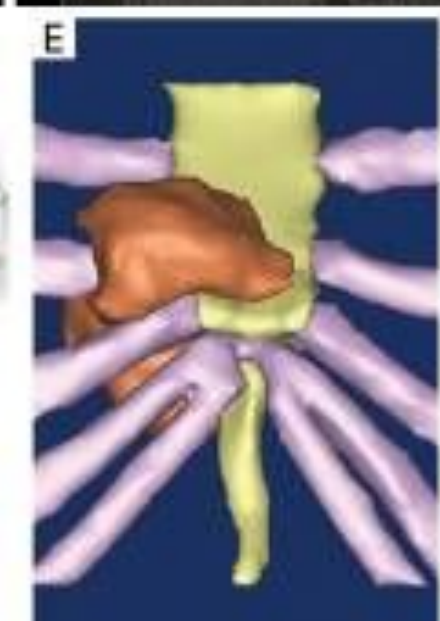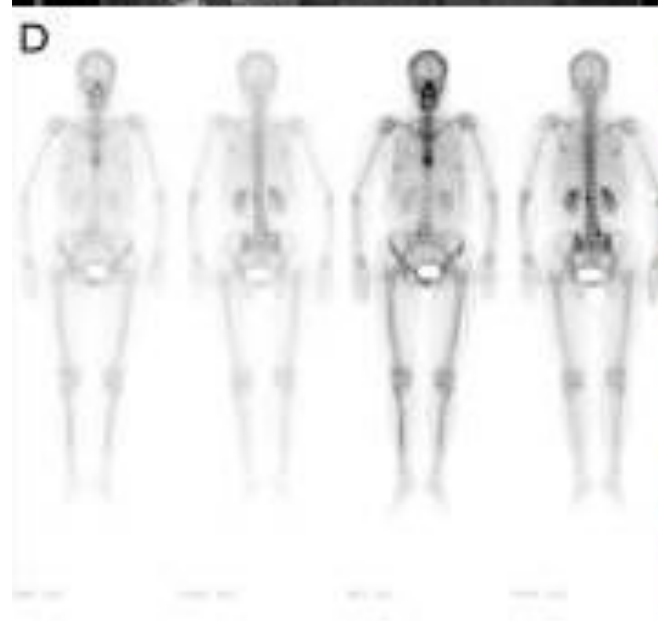
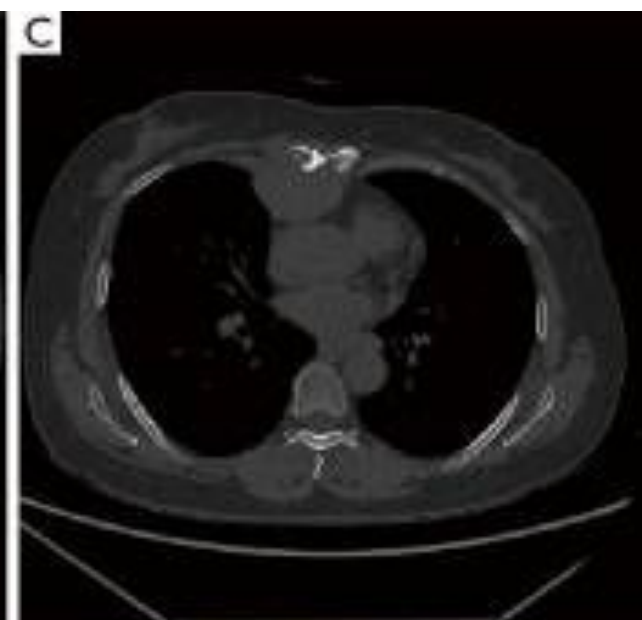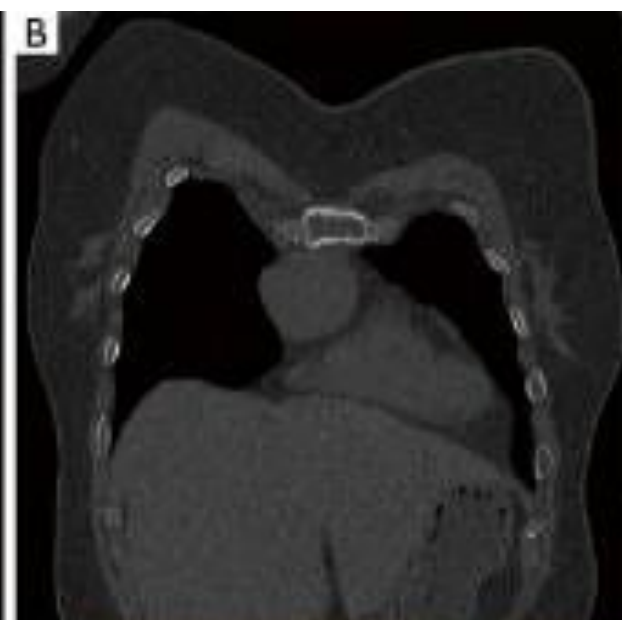
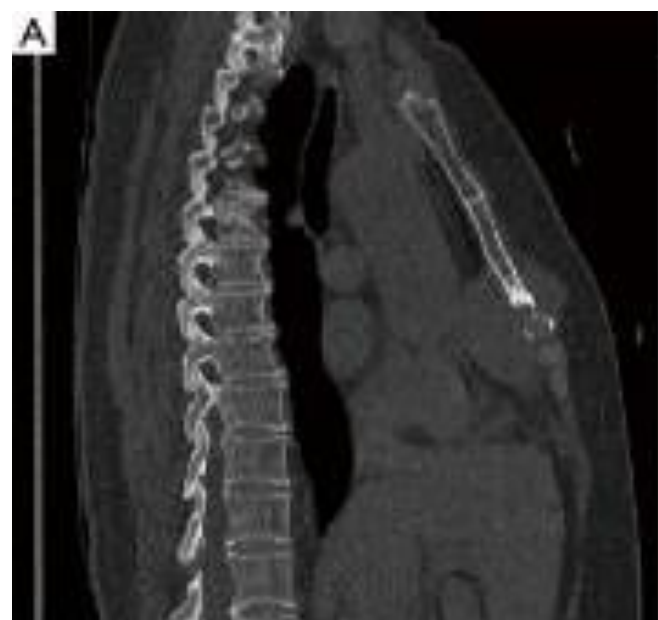- Рентгенография, КТ ОГК
- МР-ангиография
- Spiroграфия
- ЭКГ
- Фибробронхоскопия
- Чрезбронихальная пункция
- Трансторакальная аспирационная биопсия
- Видеоторакоскопия

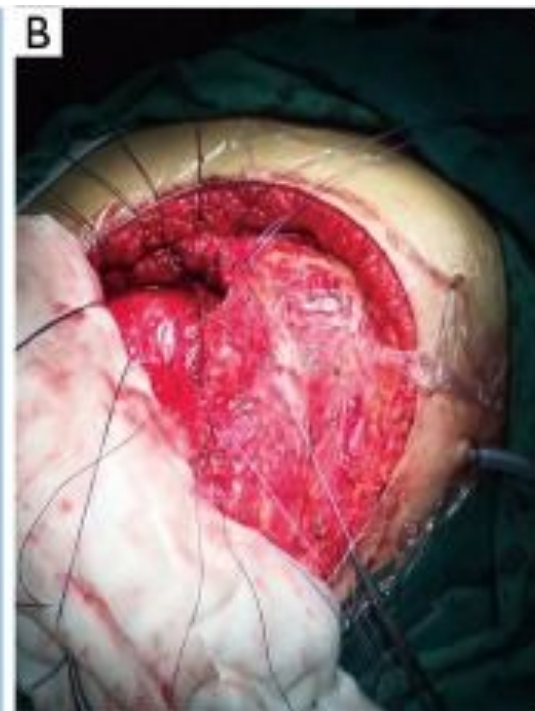
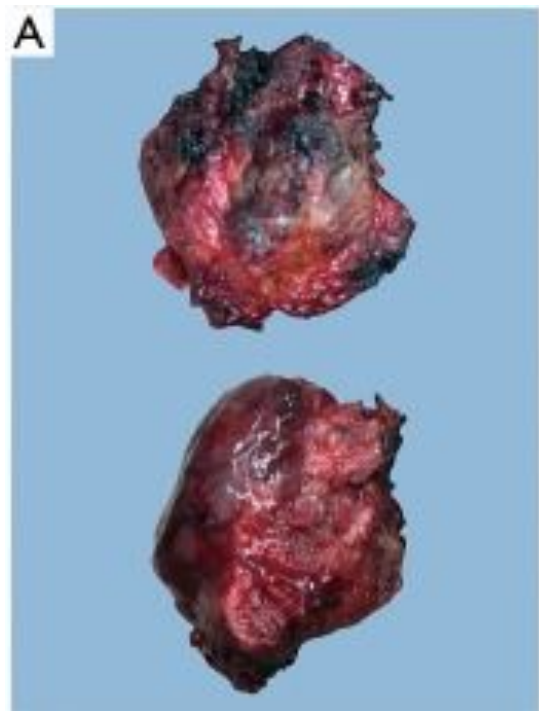
Наиболее частые опухоли средостения

- Лимфомы (35%) – злокачественное течение, интоксикационный синдром
- Неврогенные (20%) – в любом возрасте, заднее средостение, чаще доброкачественные; боли в спине, сдавление спинного мозга
- Внутригрудной зоб (10-15%) – чаще женщины, переднее средостение, симптомы тиреотоксикоза (не всегда)
- Тимома (10-12%) – переднее средостение, зрелый возраст, синдром Кушинга, миастения

Клинический случай

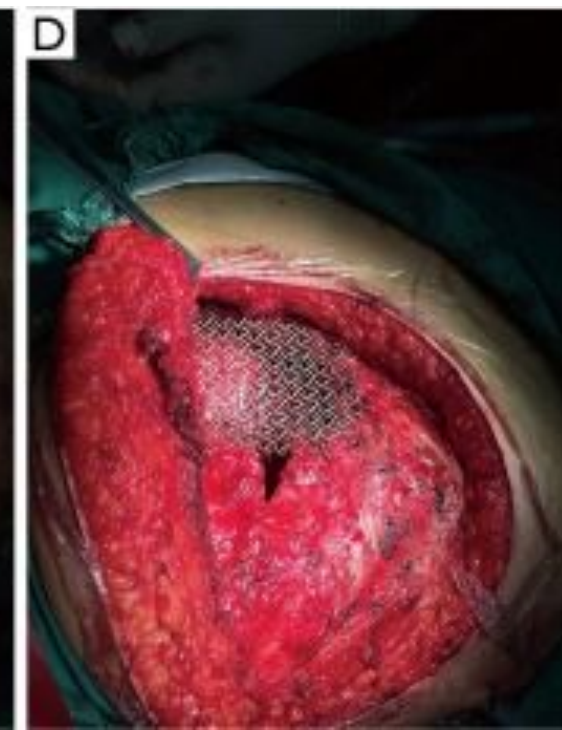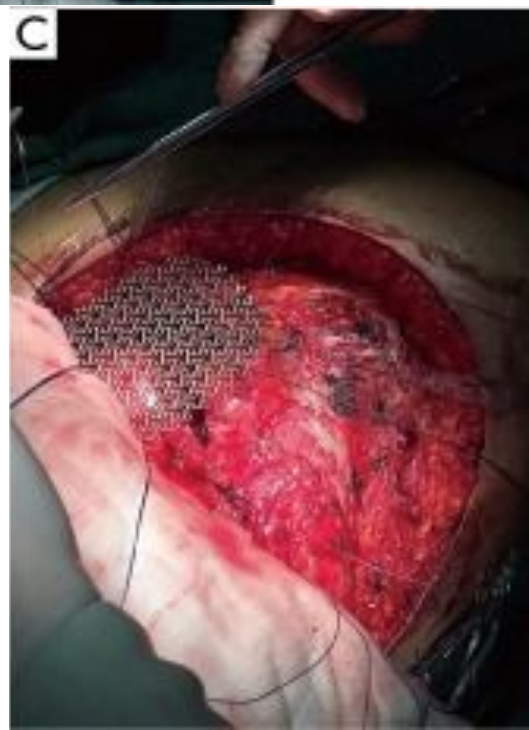Женщина 51 года с жалобами на болезненное уплотнение в области грудины.





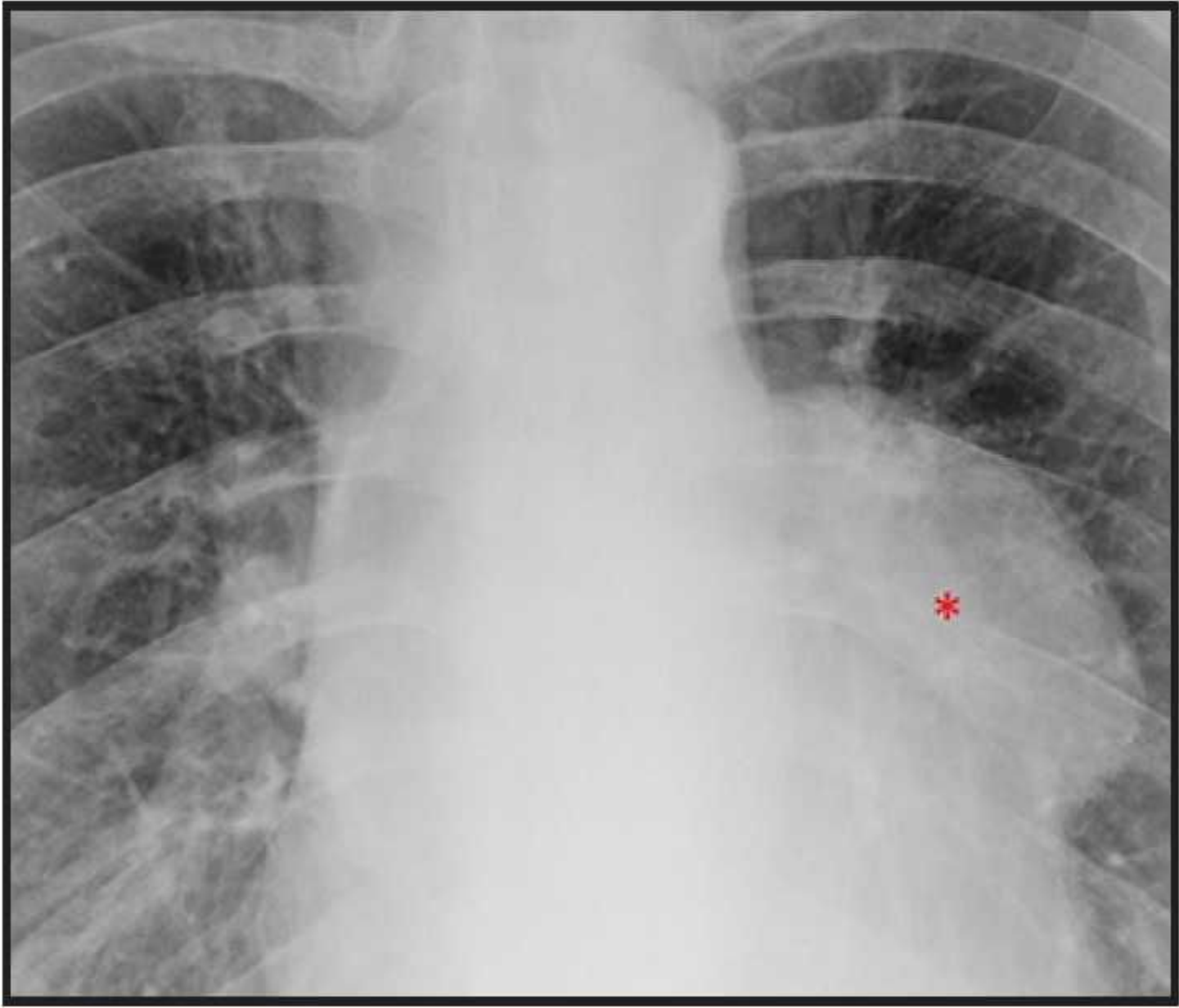
Круглая плотная
опухоль с гладкой
поверхностью,
5,0*6,0*8,5 см

Дефект грудной
стенки закрыт
титановой сеткой

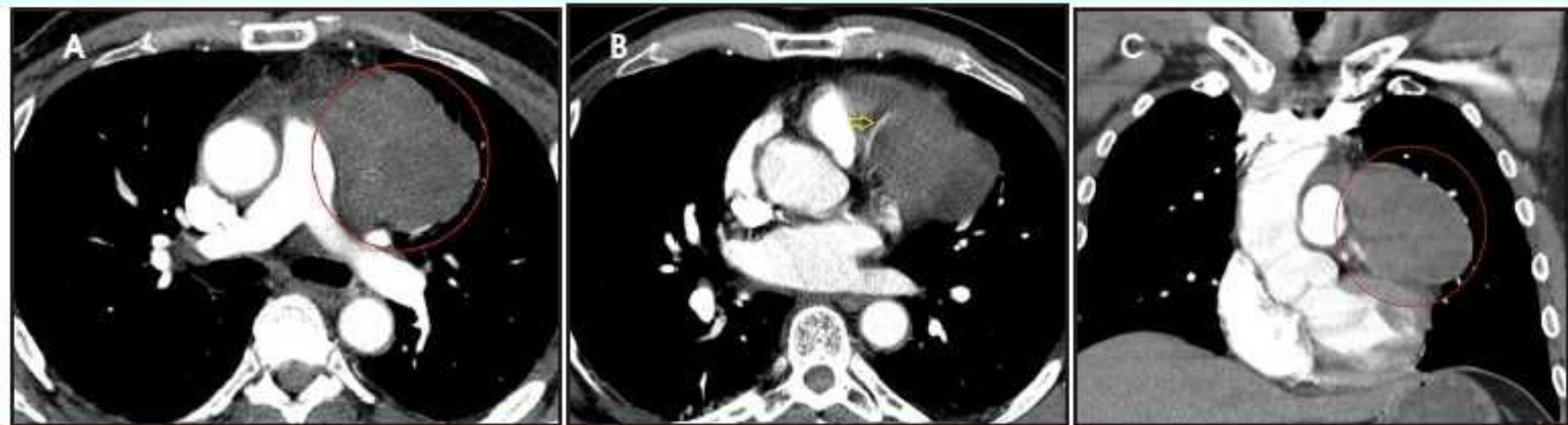


Клинический случай

57-летний мужчина поступил с выраженной болью в грудной клетке. Объективный осмотр без особенностей. Витальные функции не нарушены. Лабораторные данные: лейкоцитоз.



Расширение
левого
контура
средостения

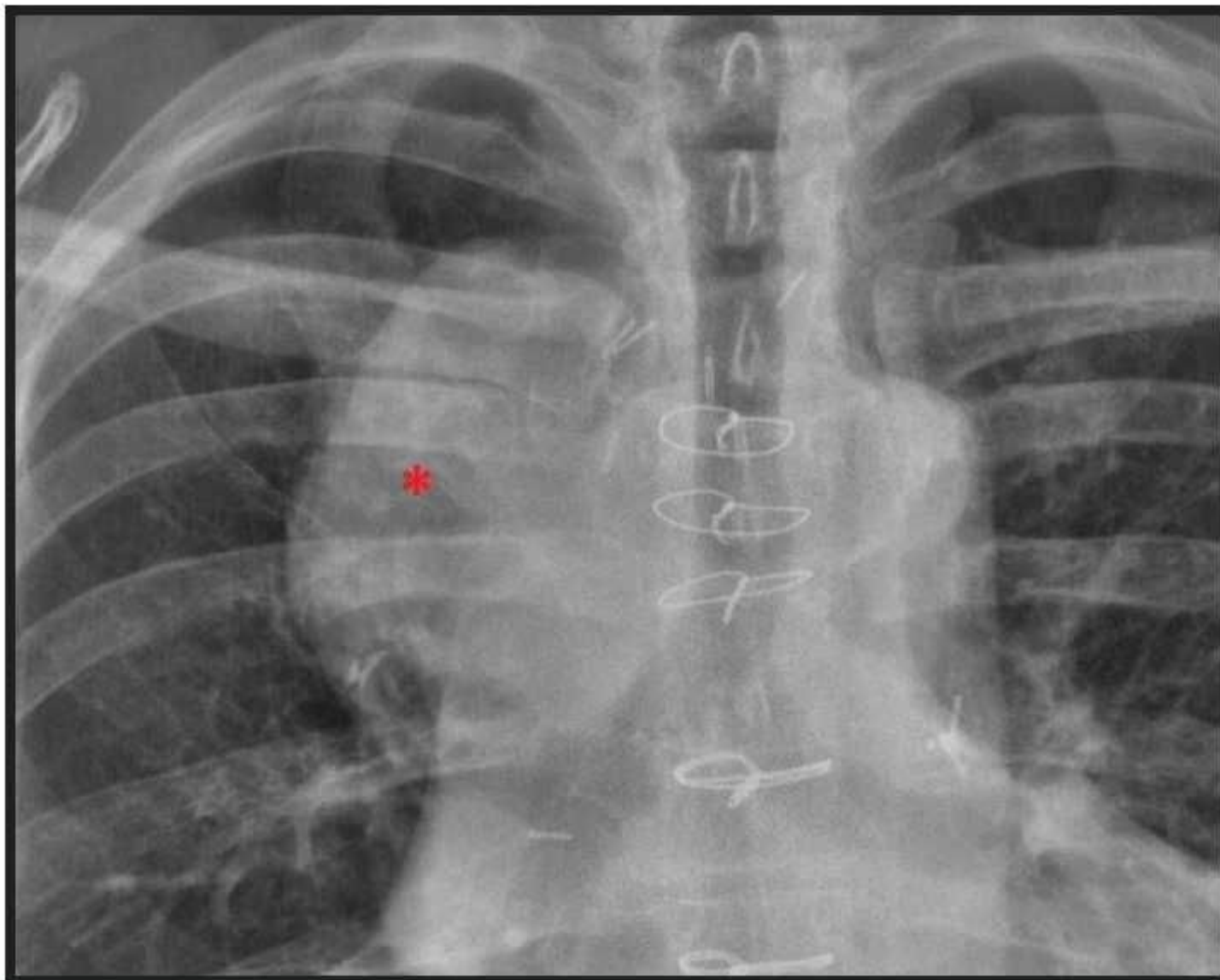


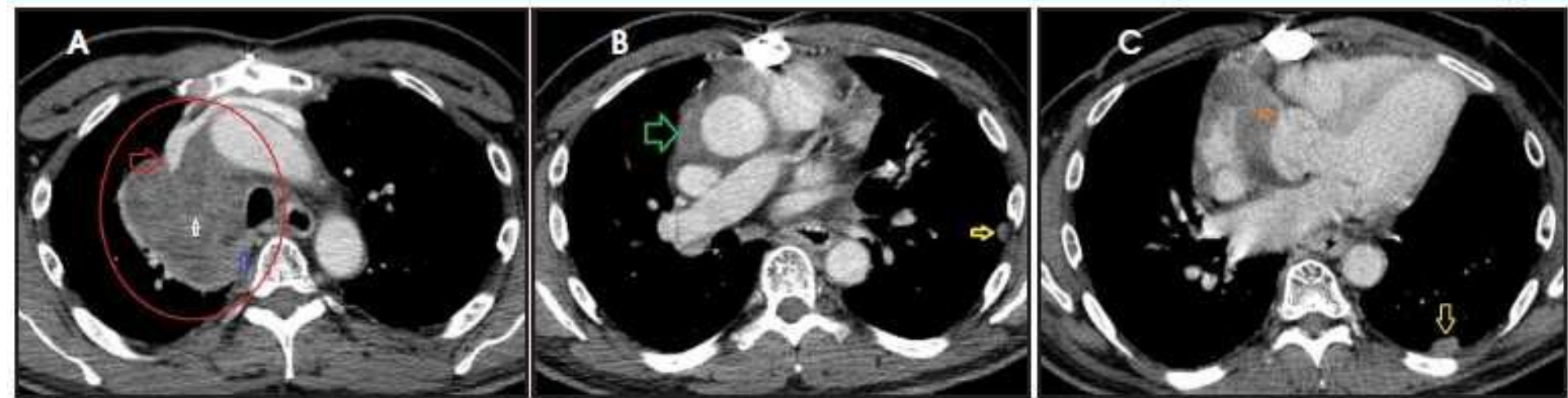
Образование средостения гетерогенной структуры (некроз?). Отмечается отсутствие сдавления сосуда, проходящего через образование.

Гистологически — карцинома тимуса.

Резекция + лучевая терапия — отсутствие положительной динамики через 3 месяца.

Через
9 месяцев





Medscape

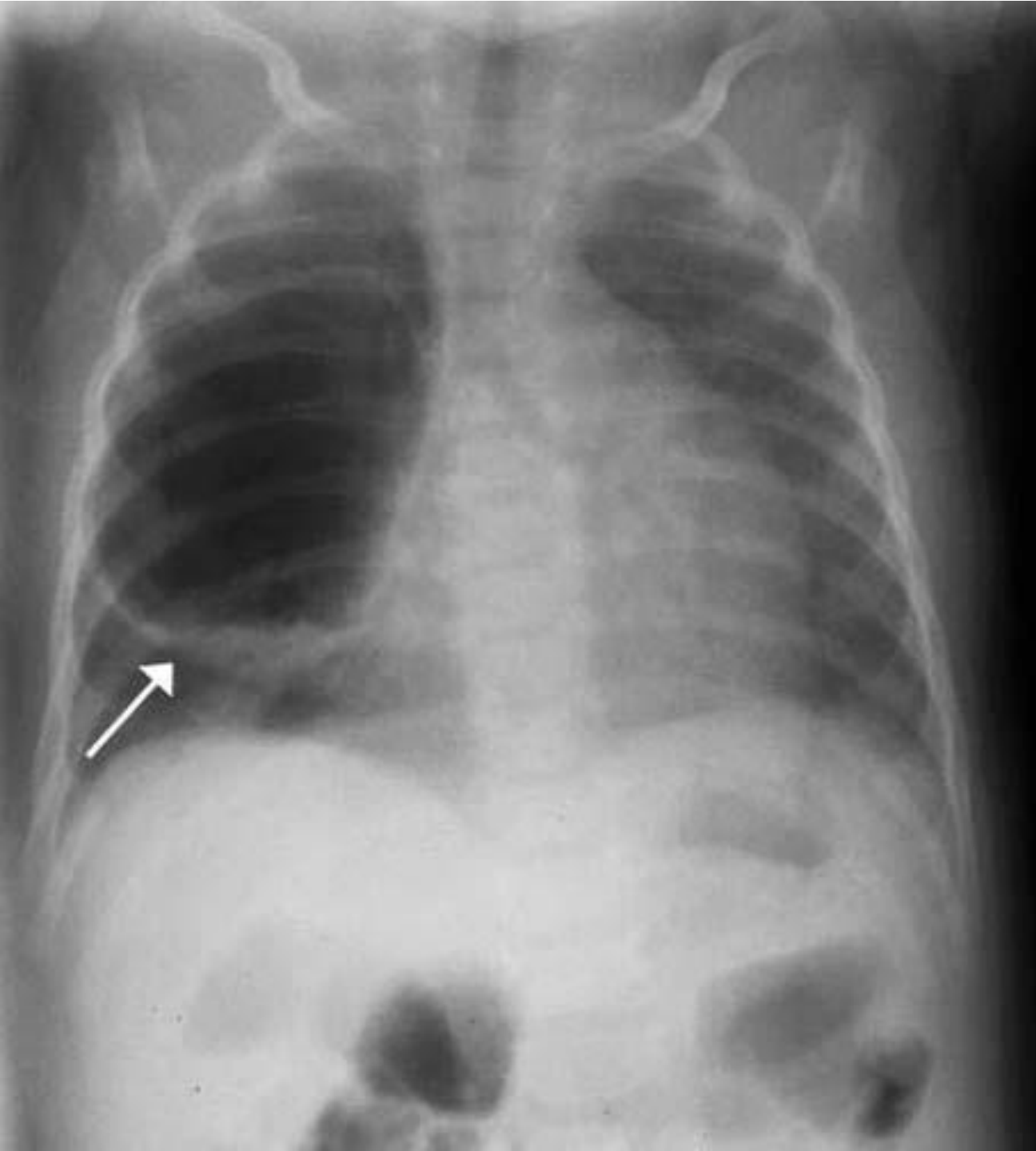Source: Appl Radiol © 2016 Anderson Publishing, Ltd.

Образование средостения с захватом заднего средостения, гетерогенной структуры (некроз?), сдавливает верхнюю полую вену, распространяется в эпикардиальную жировую клетчатку. Выявляются узлы в плевре на стороне первичного расположения опухоли. Опухоль нерезектабельна.

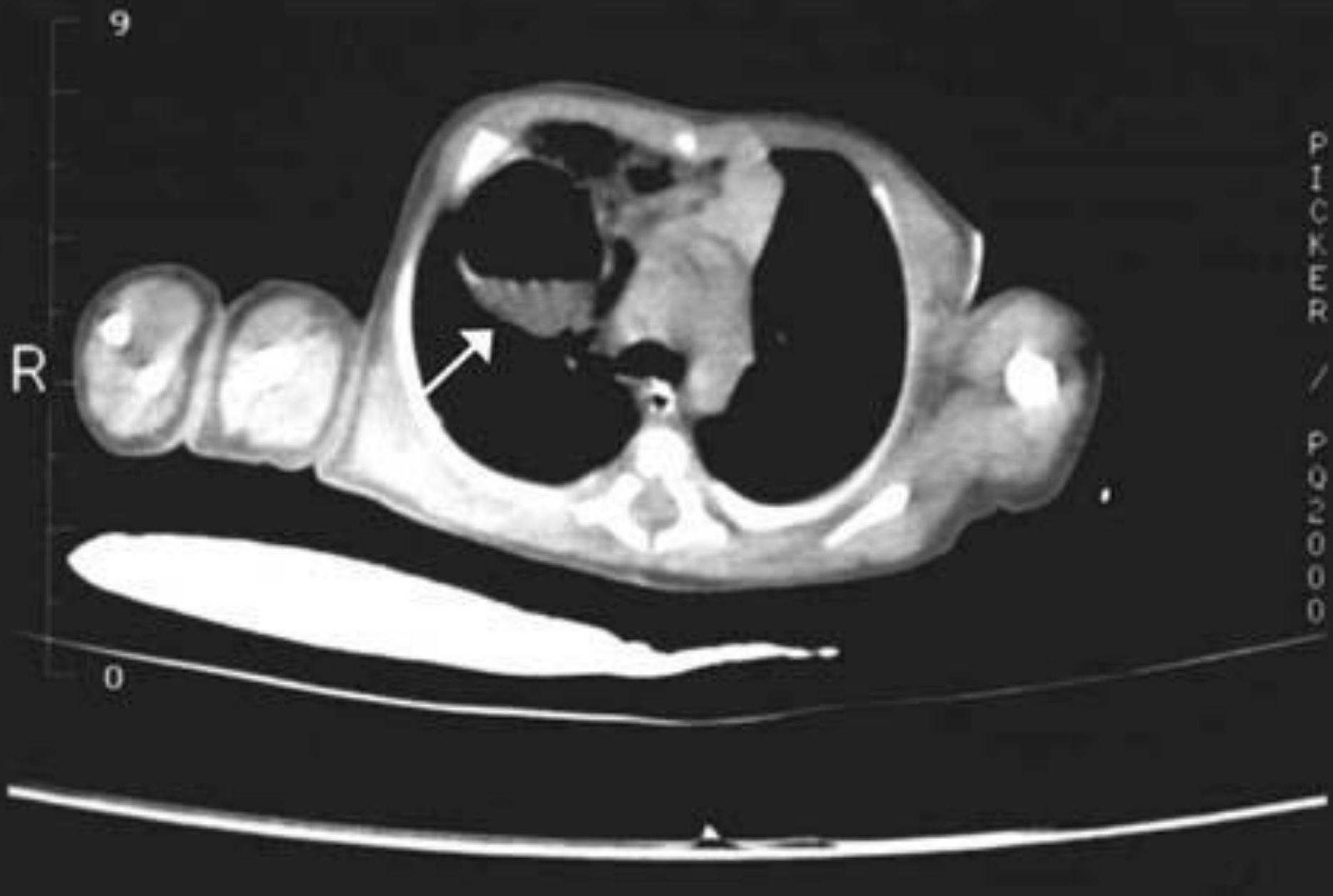
5-летняя выживаемость — 30-50%

Кисты средостения

- Кисты перикарда (7% опухолей средостения) – порок развития, бессимптомно, реже – сдавление
- Дермоидные кисты (5-8%) – дизэмбриогенез, внутри – бурая жидкость, элементы кожи, волосы, кальцинаты; в переднем средостении; бессимптомно
- Бронхогенные и энтерогенные кисты (7-8%)

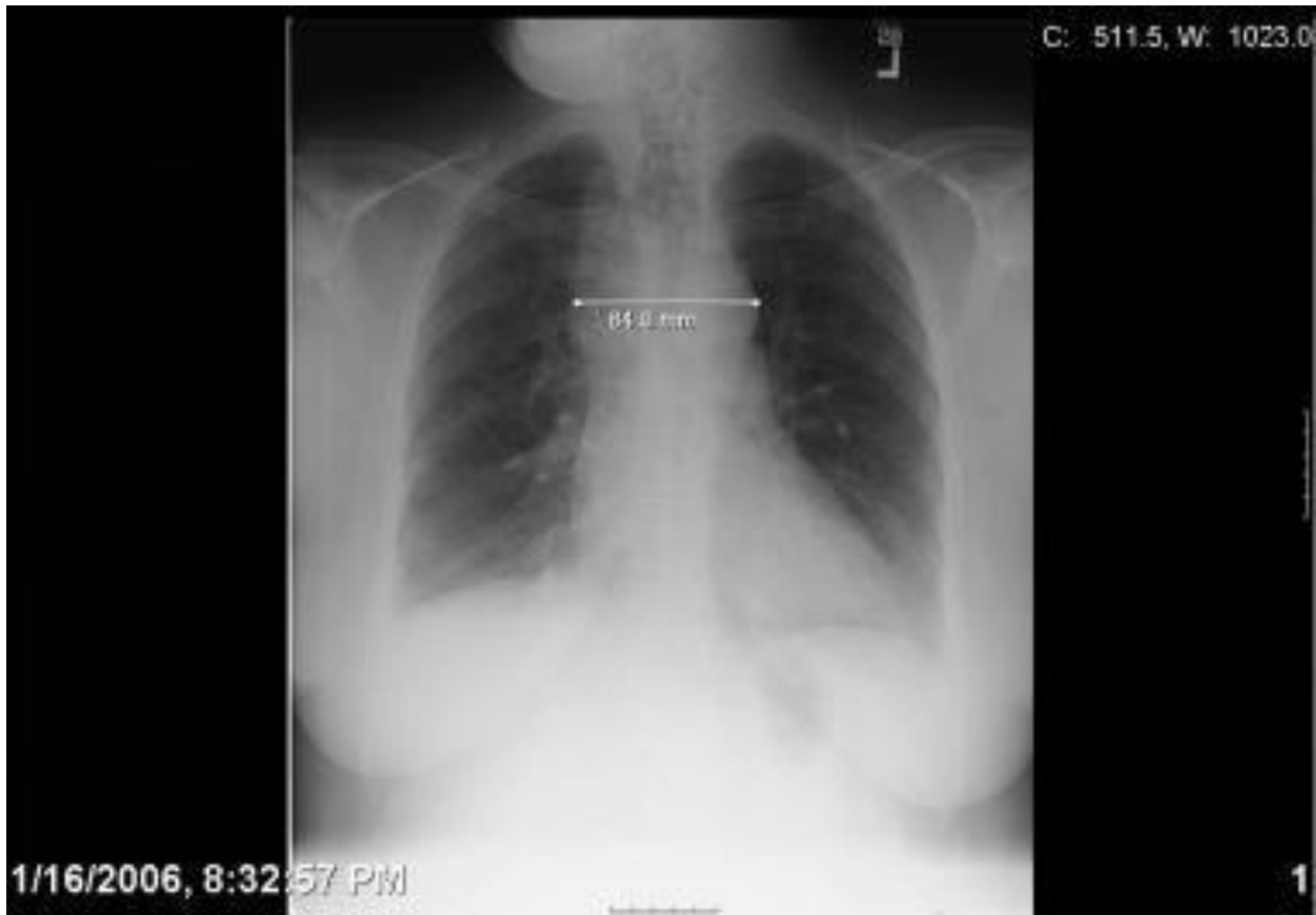

Бронхогенна
я киста



PICKER / 000000

Медиастинит



- Медиастинит - асептический или микробный воспалительный процесс в клетчатке средостения с острым либо хроническим течением.
- Первичные и вторичные
- Серозные, гнойные, гнилостные
- Передние, задние, тотальные
- Острые, хронические

Причины

- Перфорация пищевода/трахеи
- Распространение инфекции со стороны шеи или ретроперитонеального пространства
- Непосредственное инфицирование средостения
- Переход воспалительного процесса с лёгких и плевры

Клиника

Передний медиастинит

- Пульсирующая боль за грудиной (усиление при поколачивании)
- Симптом Герке (усиление болей при откидывании головы назад)
- Пастозность тканей в области ярёмной вырезки, крепитация
- С. Равич-Щербо (втягивание ярёмной ямки при вдохе)
- Синдром верхней полой вены

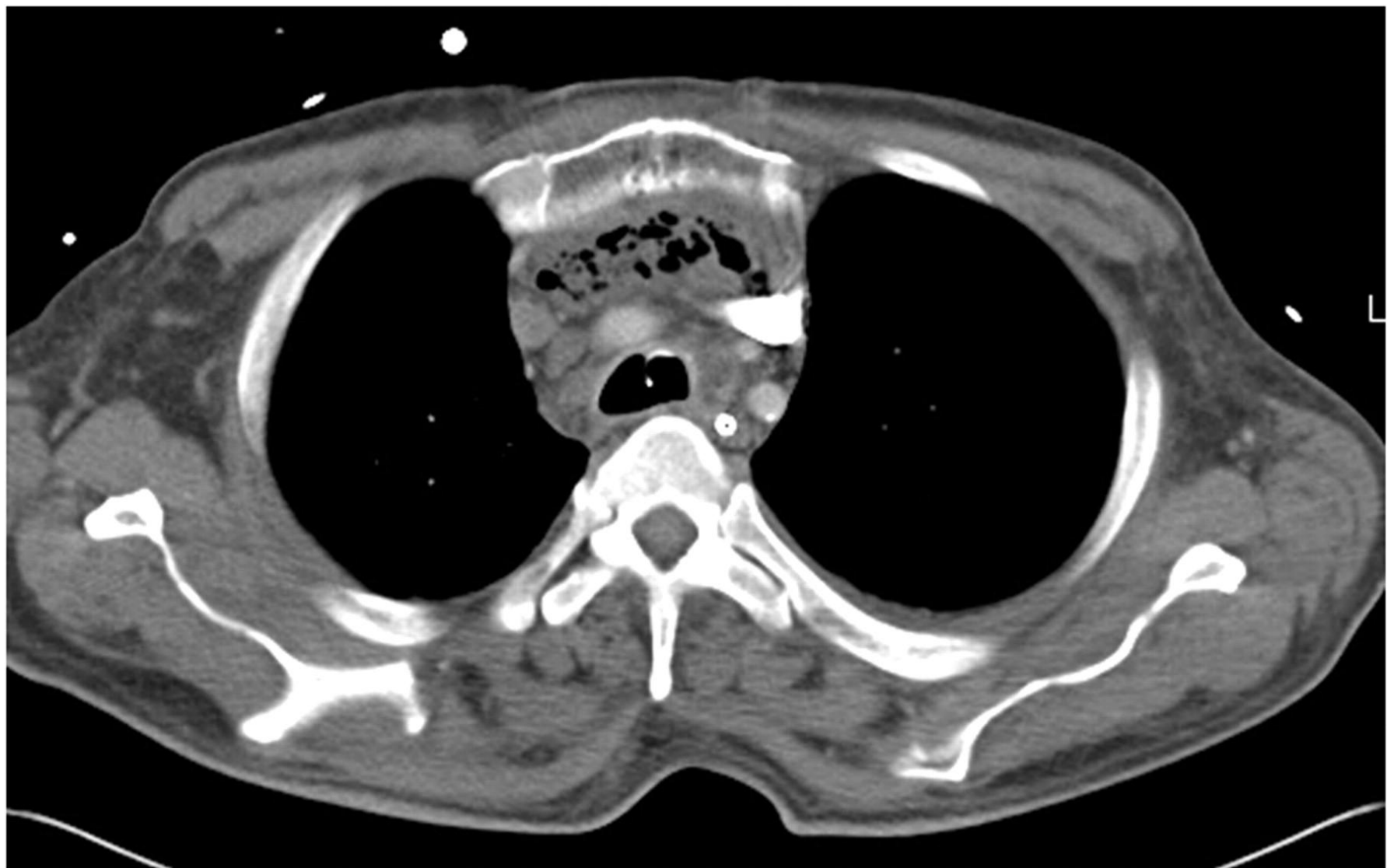Задний медиастинит

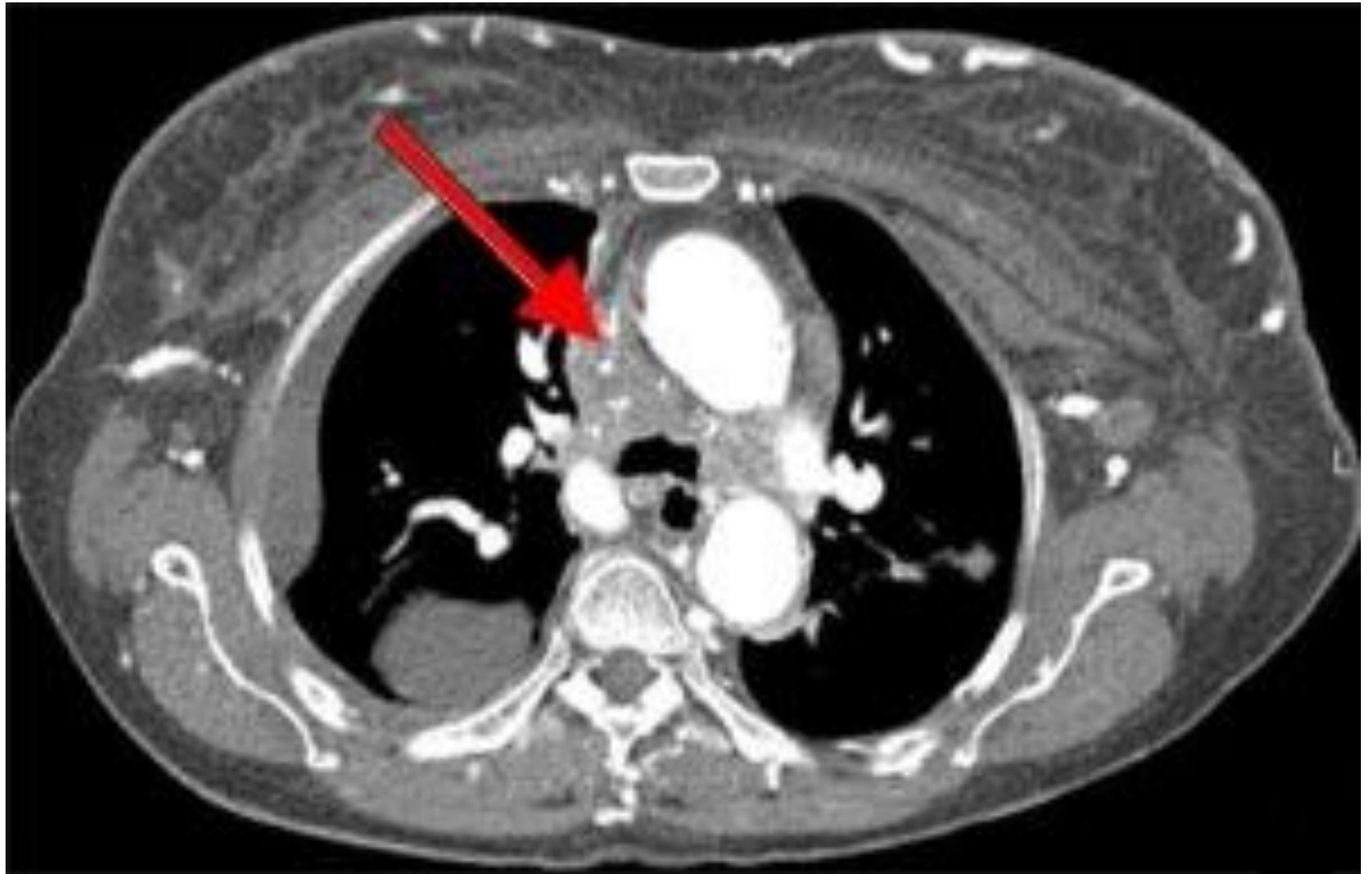- Пульсирующая боль в груди с иррадиацией в межлопаточную область
- Усиление боли при надавливании на остистые отростки, при глотании и вдохе (симптом Ридингера)
- Пастозность в области грудных позвонков
- Припухлость над ключицей
- Выпот в плевре, перикарде («сочувствующий плеврит»)

Диагностика

- Клинический анализ крови: лейкоцитоз со сдвигом влево, увеличение СОЭ
- Биохимический анализ крови: гипопротейнемия, снижение уровня протромбина, фибриногена
- ОАМ: микрогематурия, цилиндрурия, лейкоцитурия

- Рентген, КТ: расширение тени средостения с уровнями жидкости, наличие пузырьков воздуха в средостении
- Пункция – оценка экссудата, посев с определением чувствительности микрофлоры
- Диагностическая торакоскопия





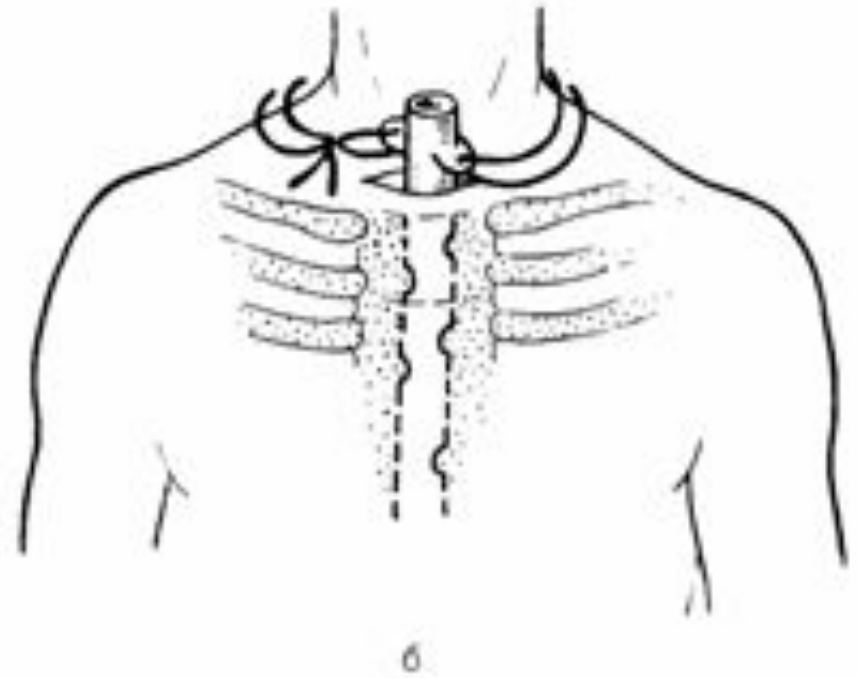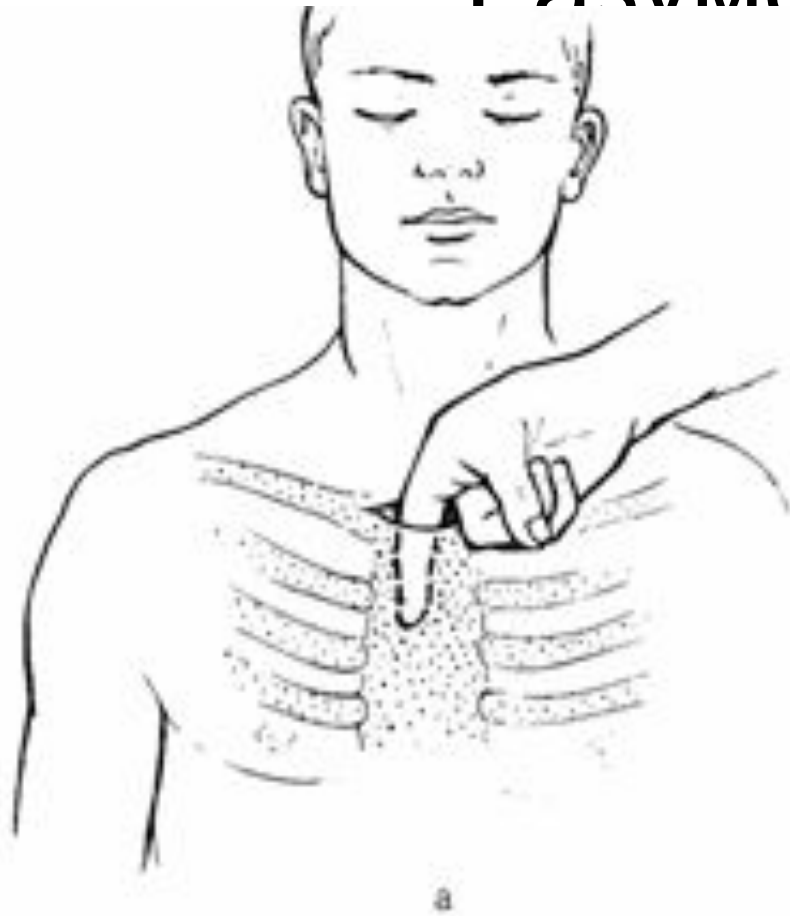Дифференциальный диагноз

- Парамедиастинальный плеврит
- Полисегментарная пневмония
- Лимфогранулематоз
- Лимфосаркома
- Аневризма аорты

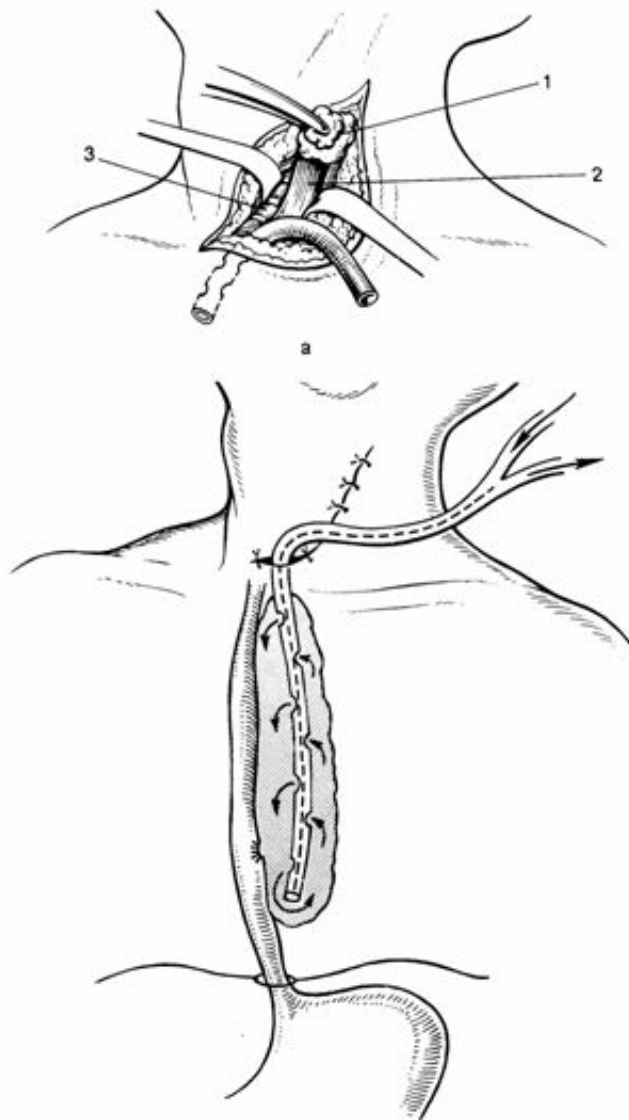
Лечение

- Надгрудинная шейная медиастиномия по Разумовскому
- Шейная боковая медиастиномия
- Внеплевральная задняя медиастиномия по Насилову
- Нижняя трансабдоминальная медиастиномия по Савиных
- Чрезплевральная торакотомия по Добромыслову
- Видеоторакоскопия, медиастиноскопия

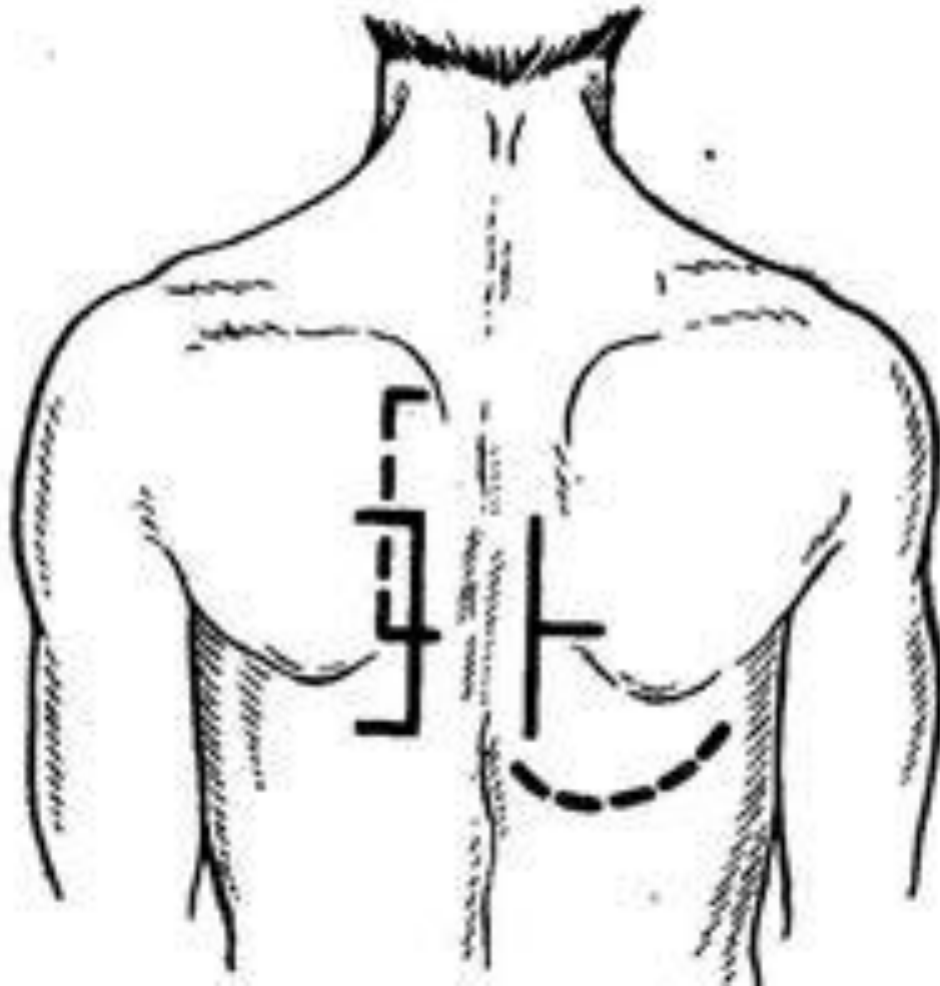
Надгрудинная шейная медиастинотомия по Разумовскому



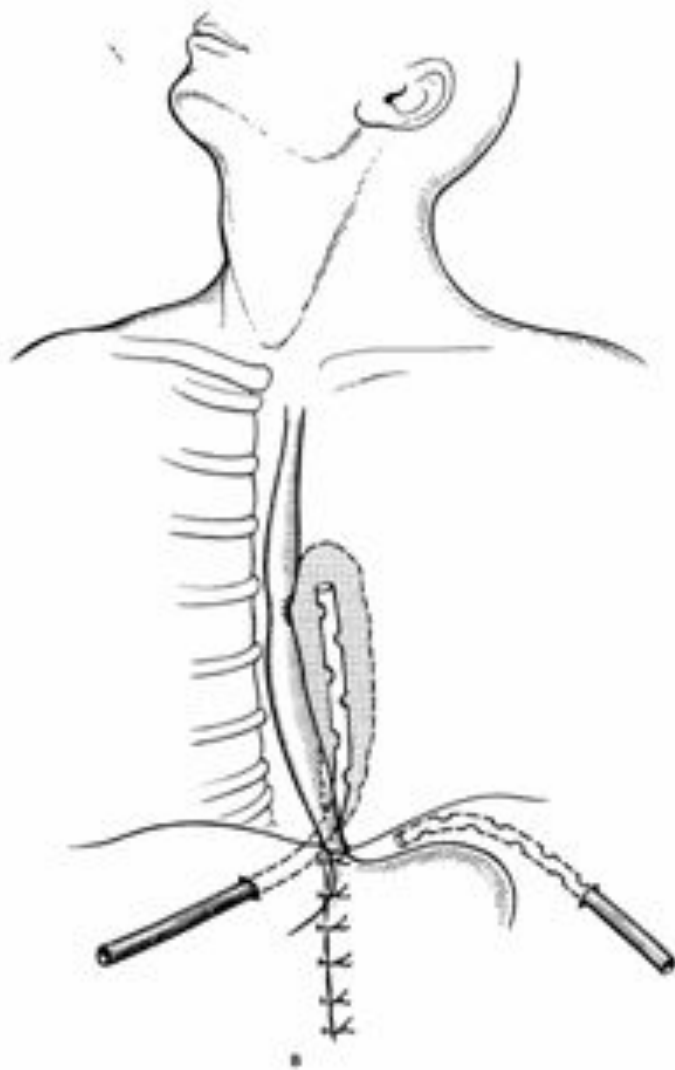
Шейная боковая медиастинотомия



Внеплевральная задняя медиастинотомия по Насилову



Нижняя трансабдоминальная медиастинотомия по Савиных



- Обезболивание (наркотические, ненаркотические анальгетики)
- Инфузионная терапия (возмещение жидкости, белков, электролитов)
- Налаживание энтерального питания (зонд, гастростома, эюностома)
- Дезинтоксикация (плазмоферез, плазмосорбция, гемофильтрация)
- Антибактериальная терапия (сначала эмпирическая, после получения результата посева – этиологическая)
- Промывание антисептиками по дренажам

Спасибо за внимание!

