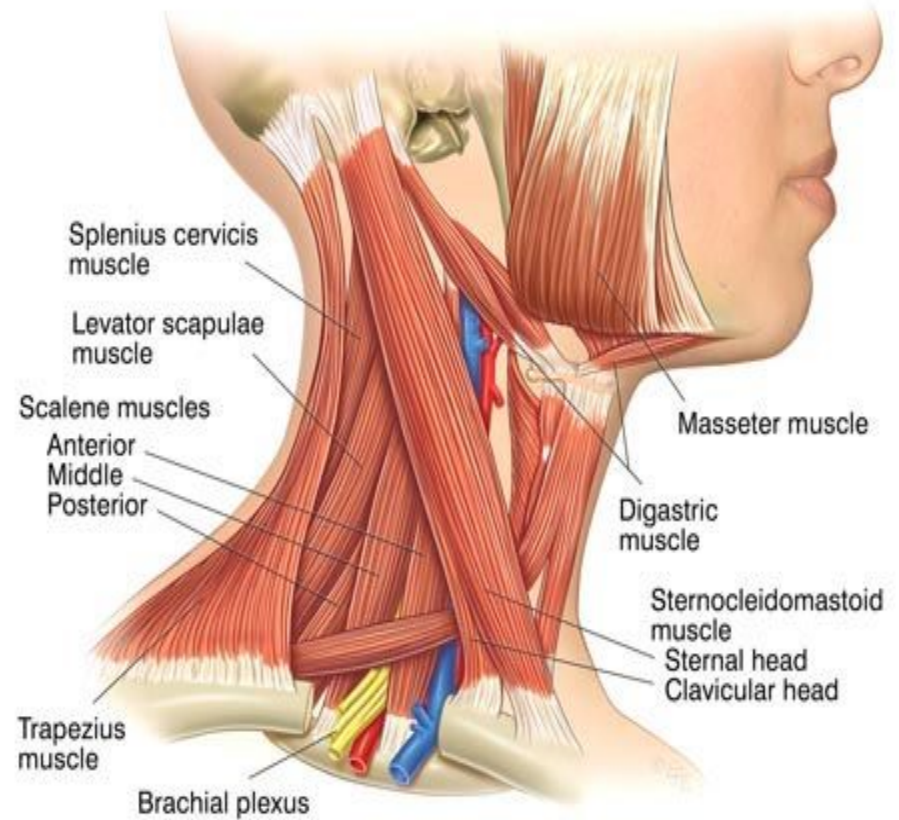
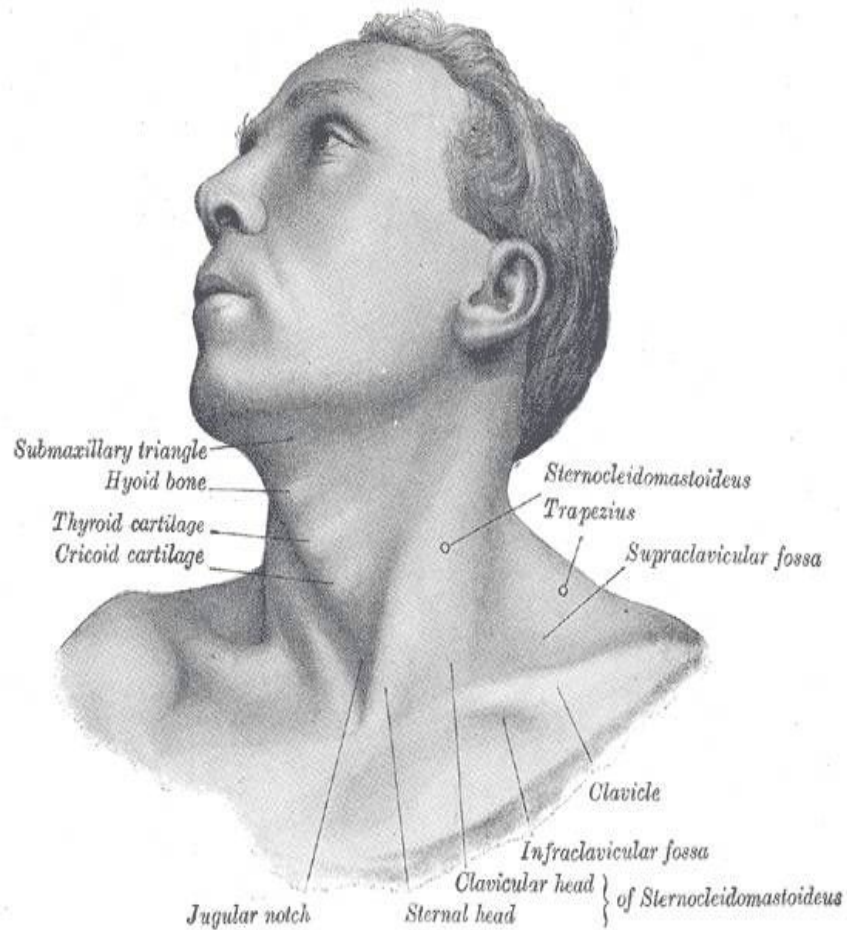


Повреждения и хирургические заболевания шеи.

План лекции.

- 1 Анатомо-физиологические особенности шеи.
- 2 Особенности обследования больных с травмами и хирургическими заболеваниями органов шеи.
- 3 Клинические симптомы заболеваний и травм органов шеи:
 - Травмы мягких тканей шеи
 - Травмы и заболевания гортани
 - Травмы и заболевания пищевода
 - Гнойные заболевания мягких тканей шеи.
 - Заболевания щитовидной железы
- 4 Лечение травм и хирургических заболеваний органов шеи.
- 5 Особенности ухода за больными.

Шея – часть тела соединяющая голову и туловище.



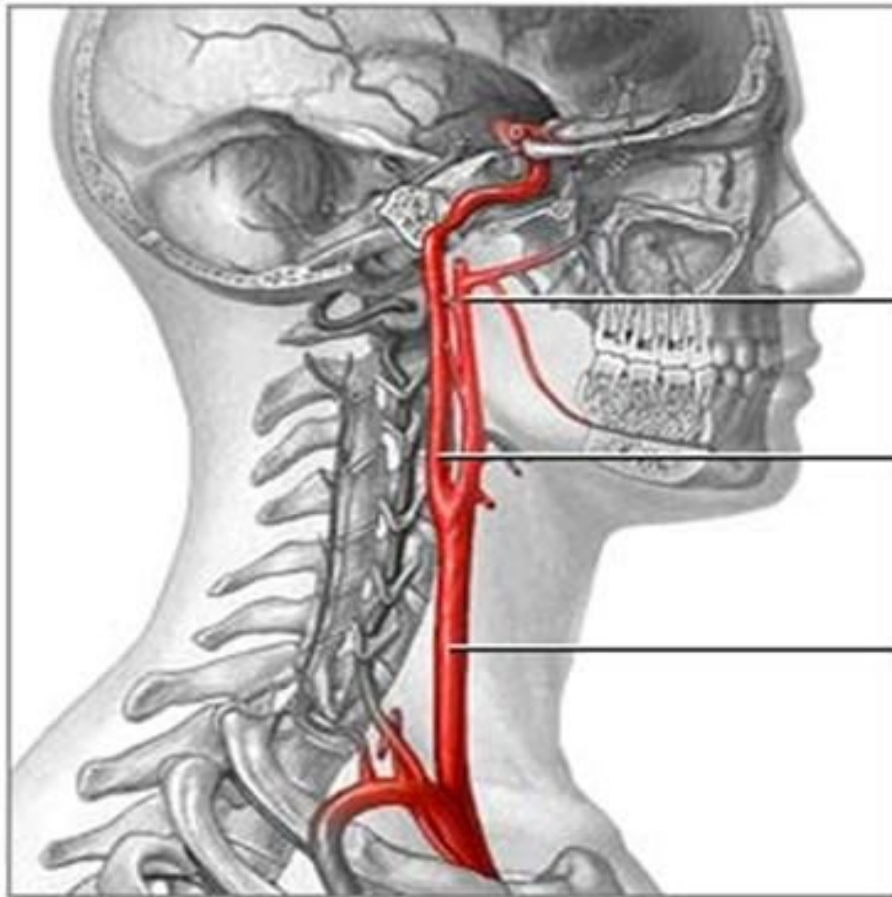
Neck Muscle Anatomy

www.PainNeck.Com

Особенности мягких тканей шеи

- 1 Наличие крупных сосудов: сонные артерии, яремные вены.
- 2 Рыхлая жировая клетчатка связанная с грудной полостью – риск распространения инфекции.

Сонные артерии

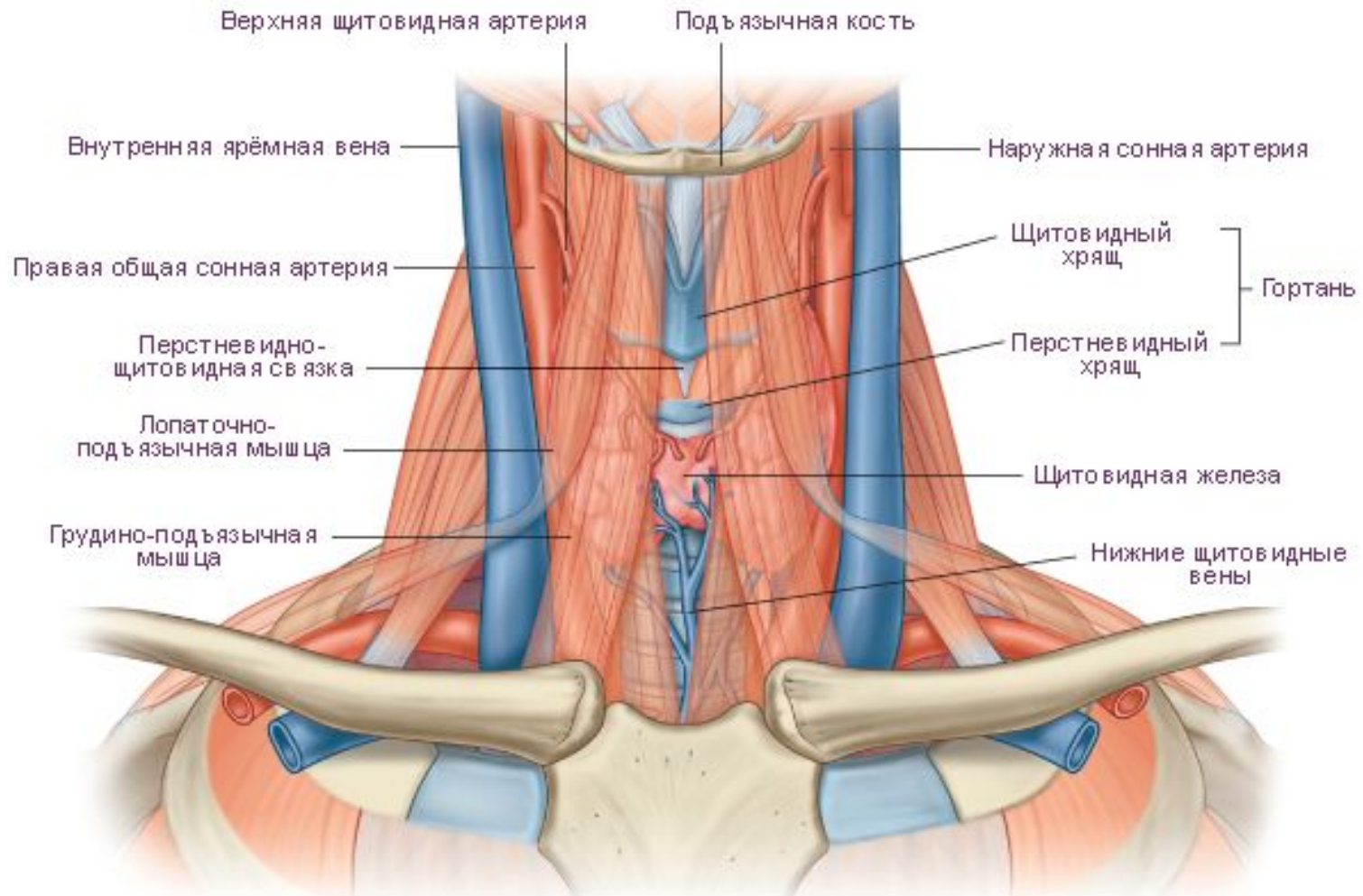


External carotid artery

Internal carotid artery

Common carotid artery

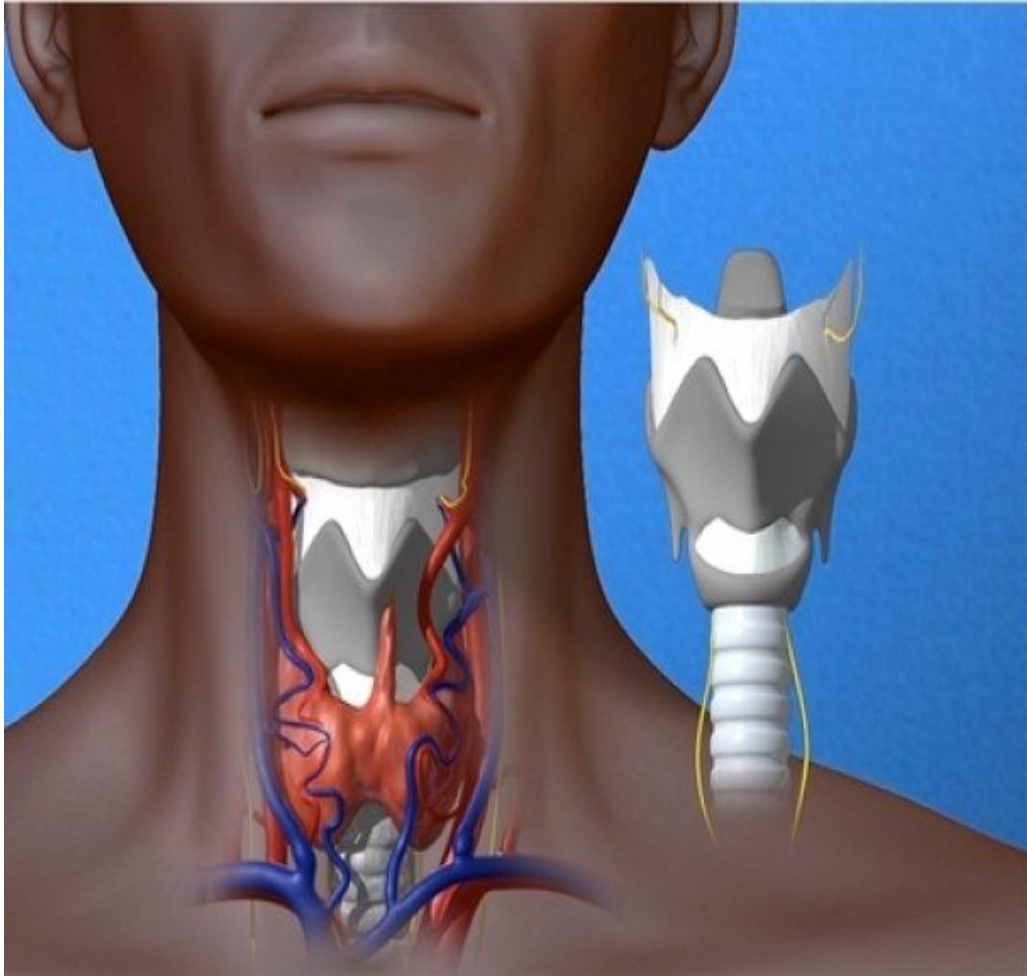
Яремные вены



Органы шеи

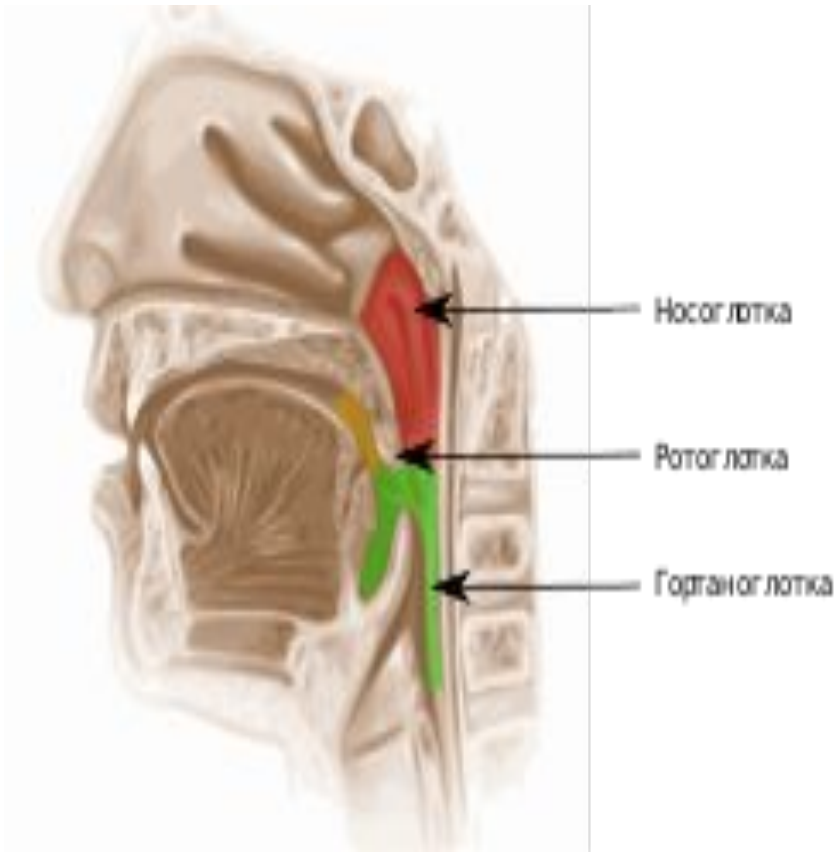
- 1 Гортань и верхний отдел трахеи
- 2 Глотка и верхний отдел пищевода
- 3 Щитовидная железа, паращитовидные железы

Гортань



- Гортань (лат. larynx) — участок дыхательной системы, который соединяет глотку с трахеей и содержит голосовой аппарат. Гортань расположена на уровне 4—6 шейных позвонков и соединяется связками с подъязычной костью. Сверху гортань соединяется с полостью глотки, снизу — с трахеей.

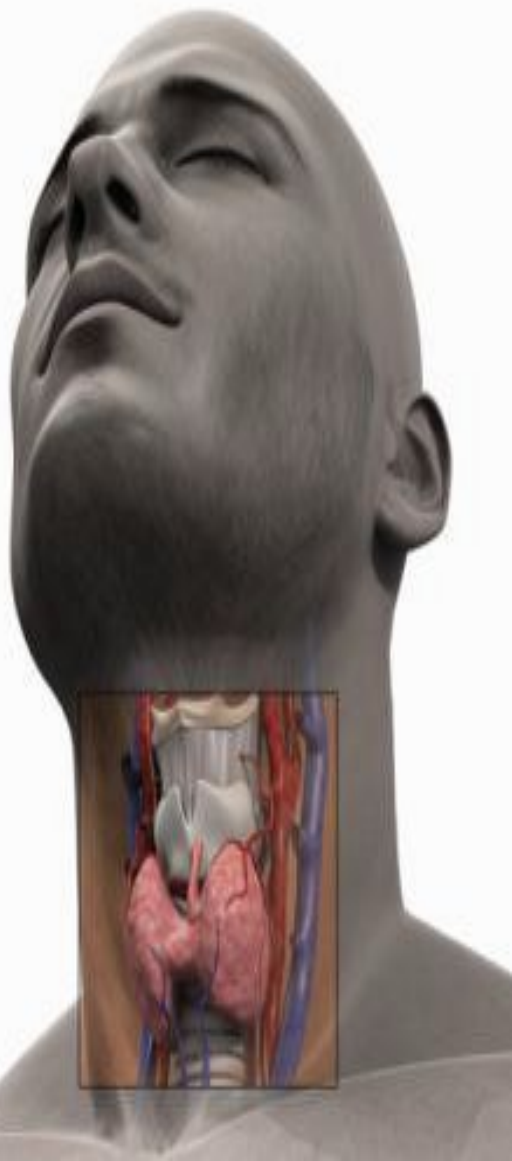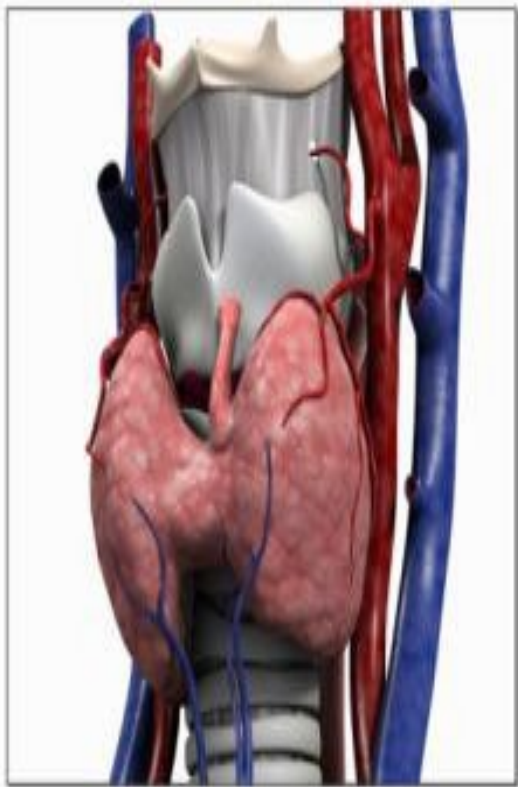
Глотка и пищевод



Глотка — воронкообразный канал длиной 11—12 см, обращённый кверху широким концом и сплюснутый в переднезаднем направлении. Верхняя стенка сращена с основанием черепа. Сзади глотка прикрепляется к глоточному бугорку базилярной части затылочной кости, по бокам — к пирамидам височных костей, затем к медиальной пластинке крыловидного отростка. На уровне VI шейного позвонка глотка, суживаясь, переходит в пищевод.

Щитовидная железа

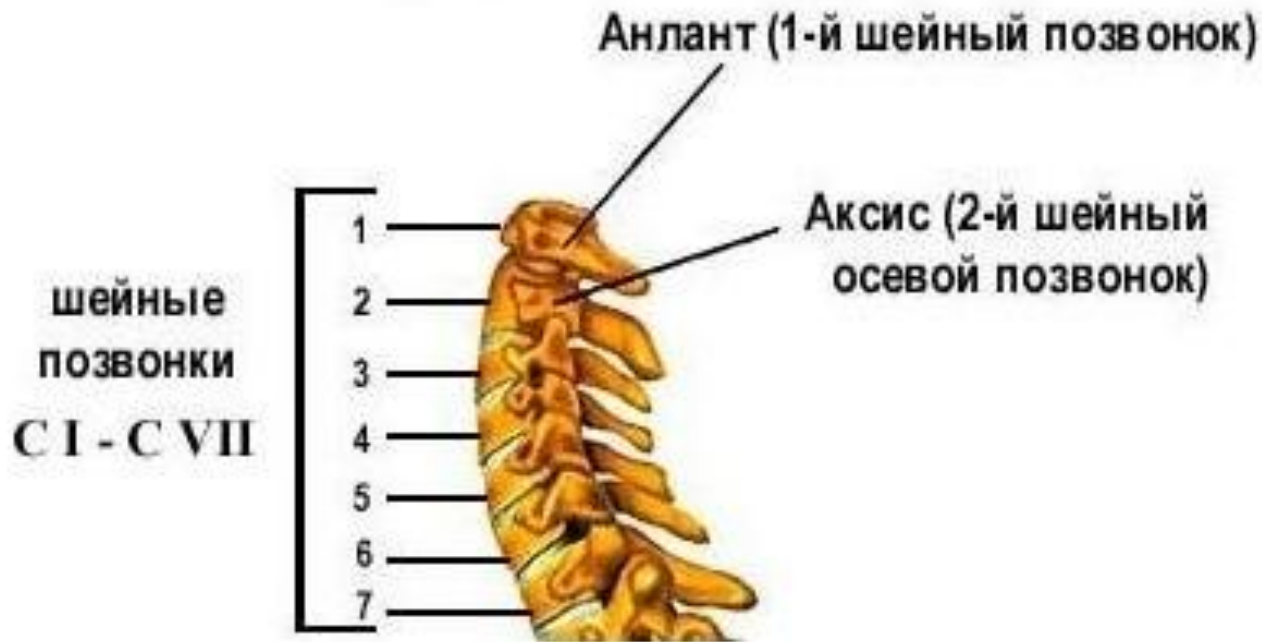gettyimages®



Щитовидная железа — эндокринная железа вырабатывающая йодсодержащие гормоны (йодтиронины), участвующие в регуляции обмена веществ и росте отдельных клеток, а также организма в целом — тироксин (тетрайодтиронин, T_4) и [трийодтиронин](#) (T_3). Синтез этих гормонов происходит в эпителиальных фолликулярных клетках, называемых тироцитами.

Кости шеи

Шейный отдел позвоночника



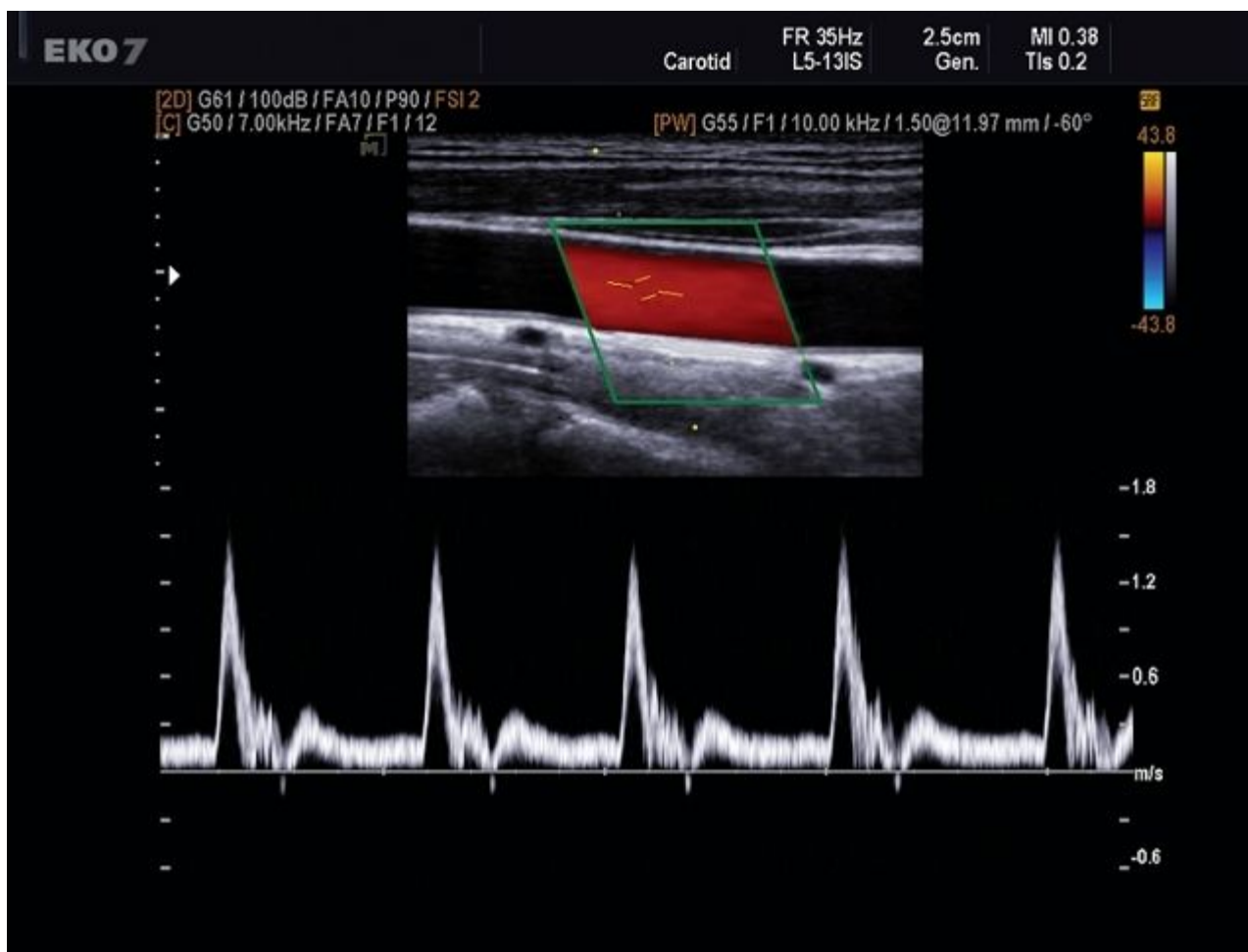
Изображения шейного отдела позвоночника. Вид справа

Особенности обследования

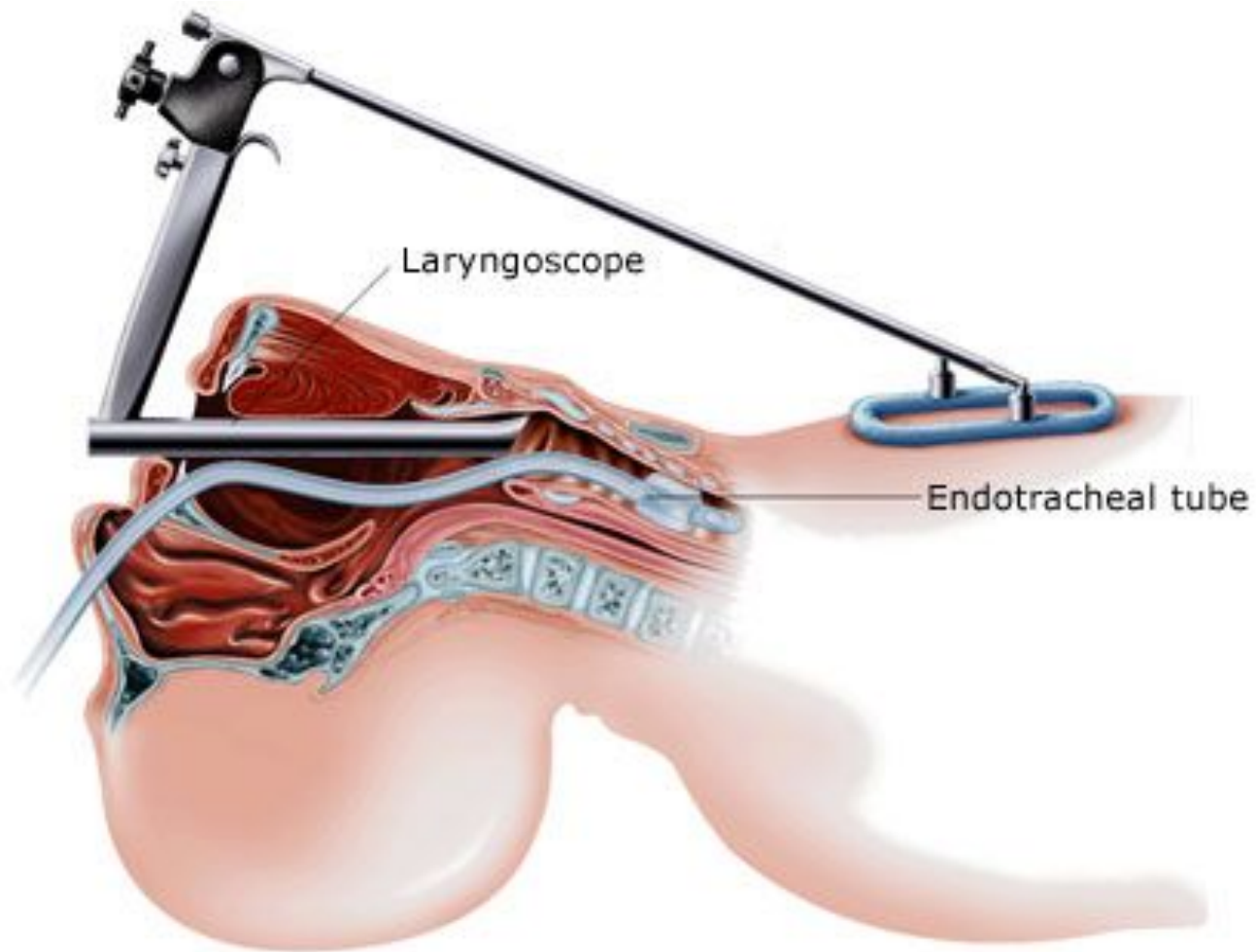
- 1 Выявление симптомов повреждения крупных сосудов: артериальное и венозное кровотечение.
- 2 Выявление симптомов заболеваний и травм гортани: удушье с затруднением вдоха и выдоха, стридор (шумное дыхание похожее на петушиный крик), нарушение голоса.
- 3 Выявление симптомов заболеваний и травм глотки и пищевода: затруднение глотания (дисфагия), боль при глотании, изжога.
- 4 Выявление симптомов заболеваний

Специальные инструментальные методы исследования органов

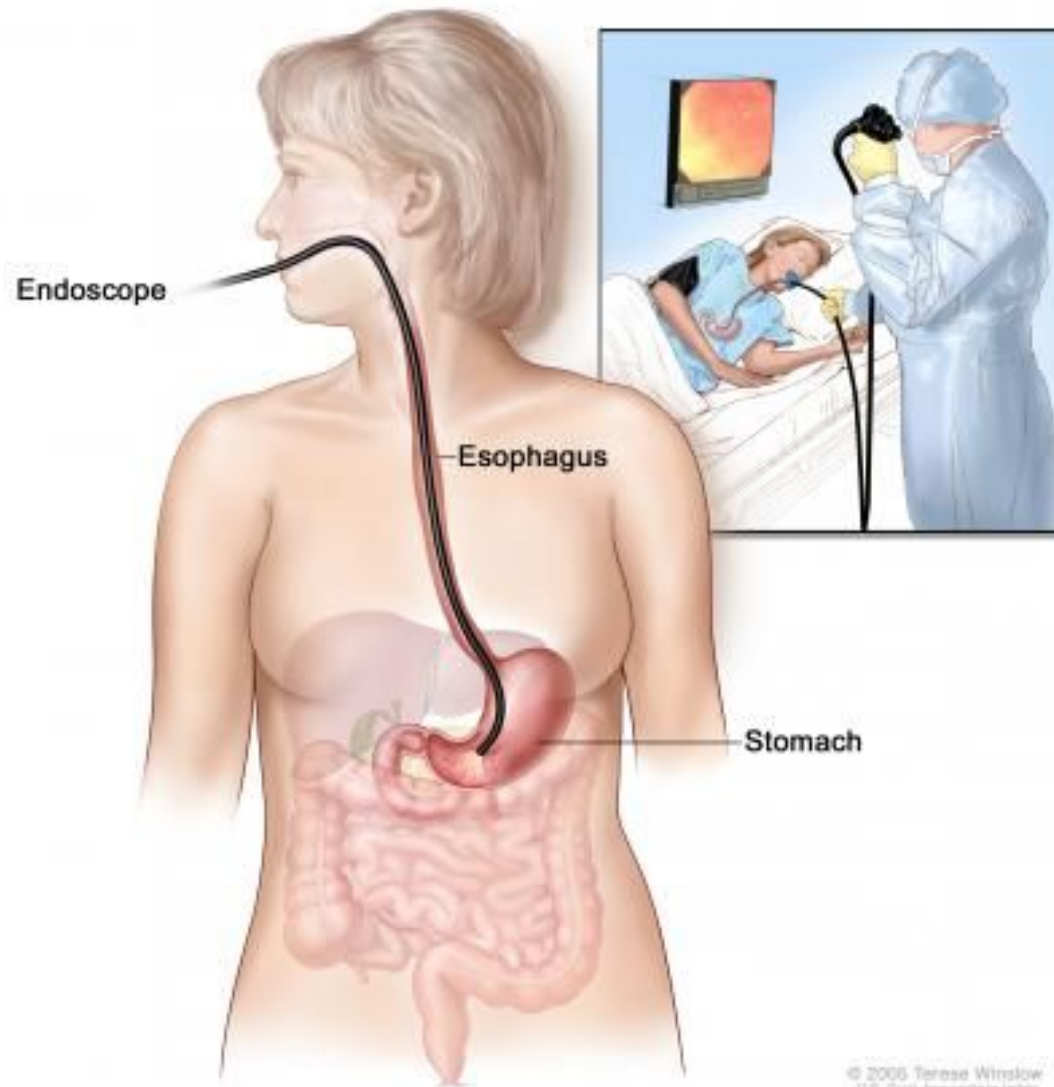
Сосуды шеи – УЗИ ^{шеи.}



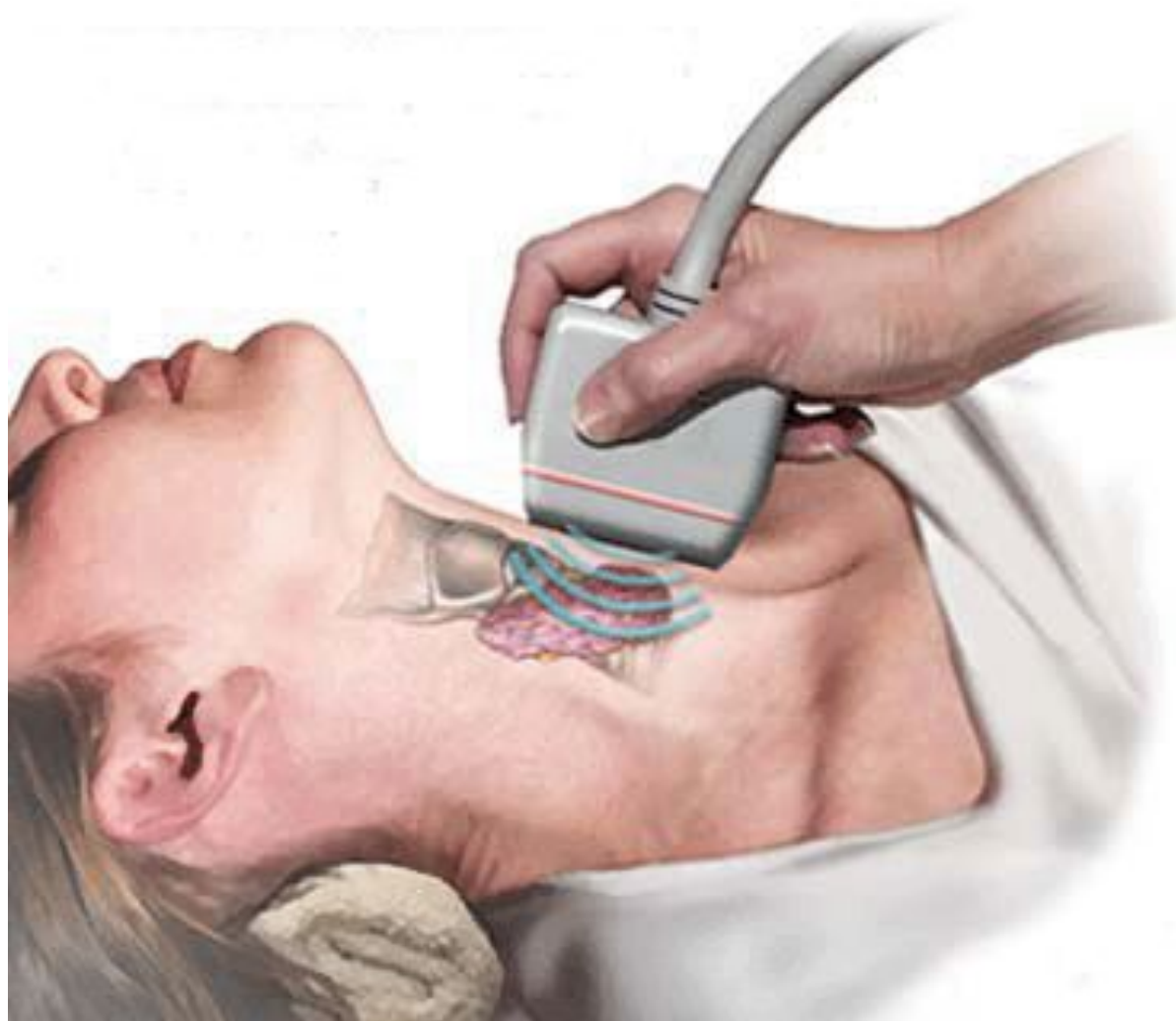Исследование гортани



Исследование пищевода



Щитовидная железа - УЗИ



Травмы и заболевания мягких тканей шеи

1 Закрытые и открытые травмы

- ушибы, гематомы шеи, повреждения шейного нервного сплетения (парезы, параличи мышц шеи и плечевого пояса)

2 Ранения шеи

- Поверхностные (кожа)
- Глубокие (глубже поверхностной фасции)

Симптомы повреждения крупных сосудов

1 Местные признаки кровотечения

- Красная жидкость
- Истекает пульсирующей струей
- В проекции сосуда

2 Общие признаки кровопотери

- слабость, головокружение, шум в ушах, мушки перед глазами, учащение пульса, снижение АД.

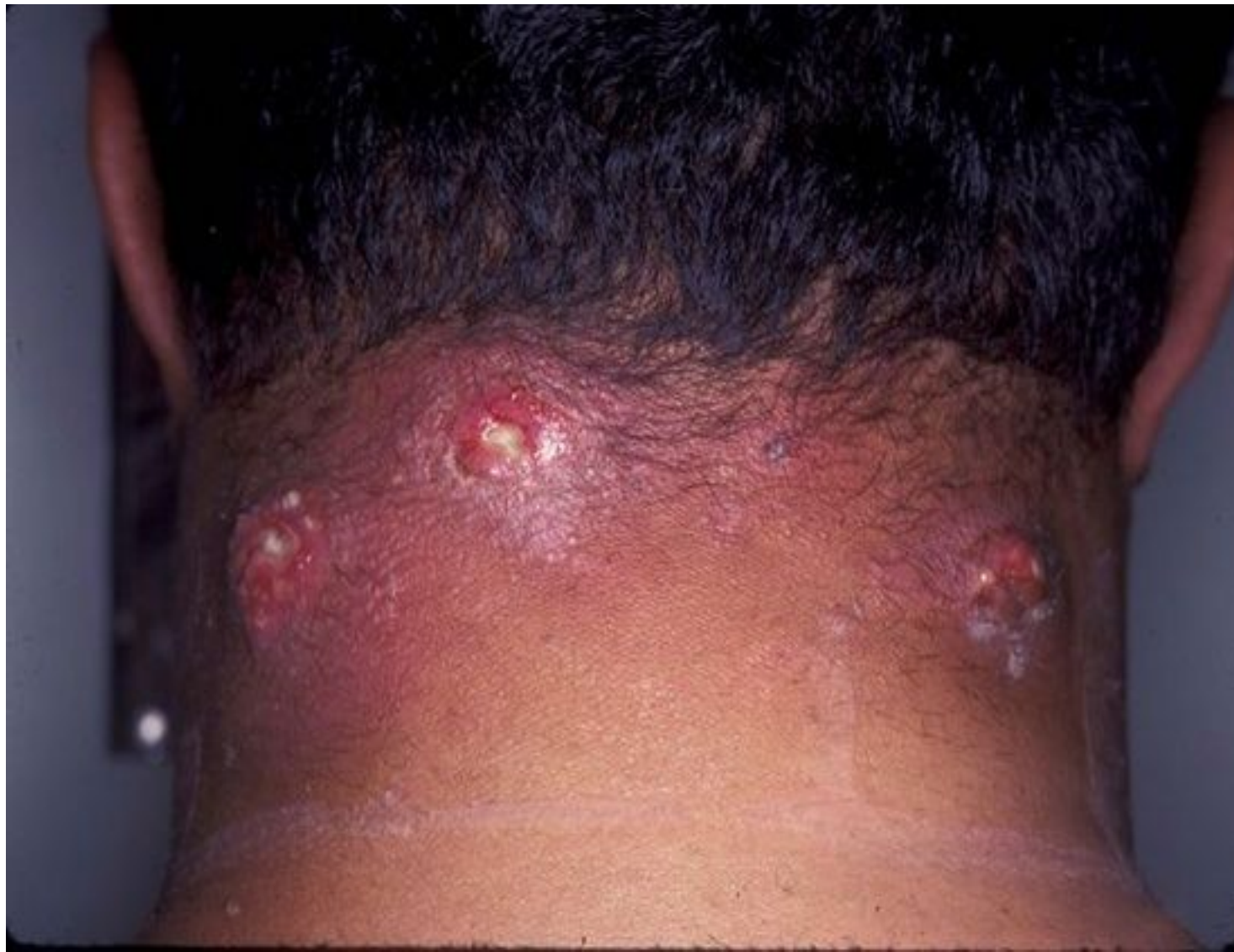Принципы ПМП

- 1 Временная остановка кровотечения
- 2 Восполнение кровопотери
- 3 Обезболивание
- 4 Профилактика вторичного инфицирования
- 5 Транспортная иммобилизация
- 6 Транспортировка в ЛПУ.

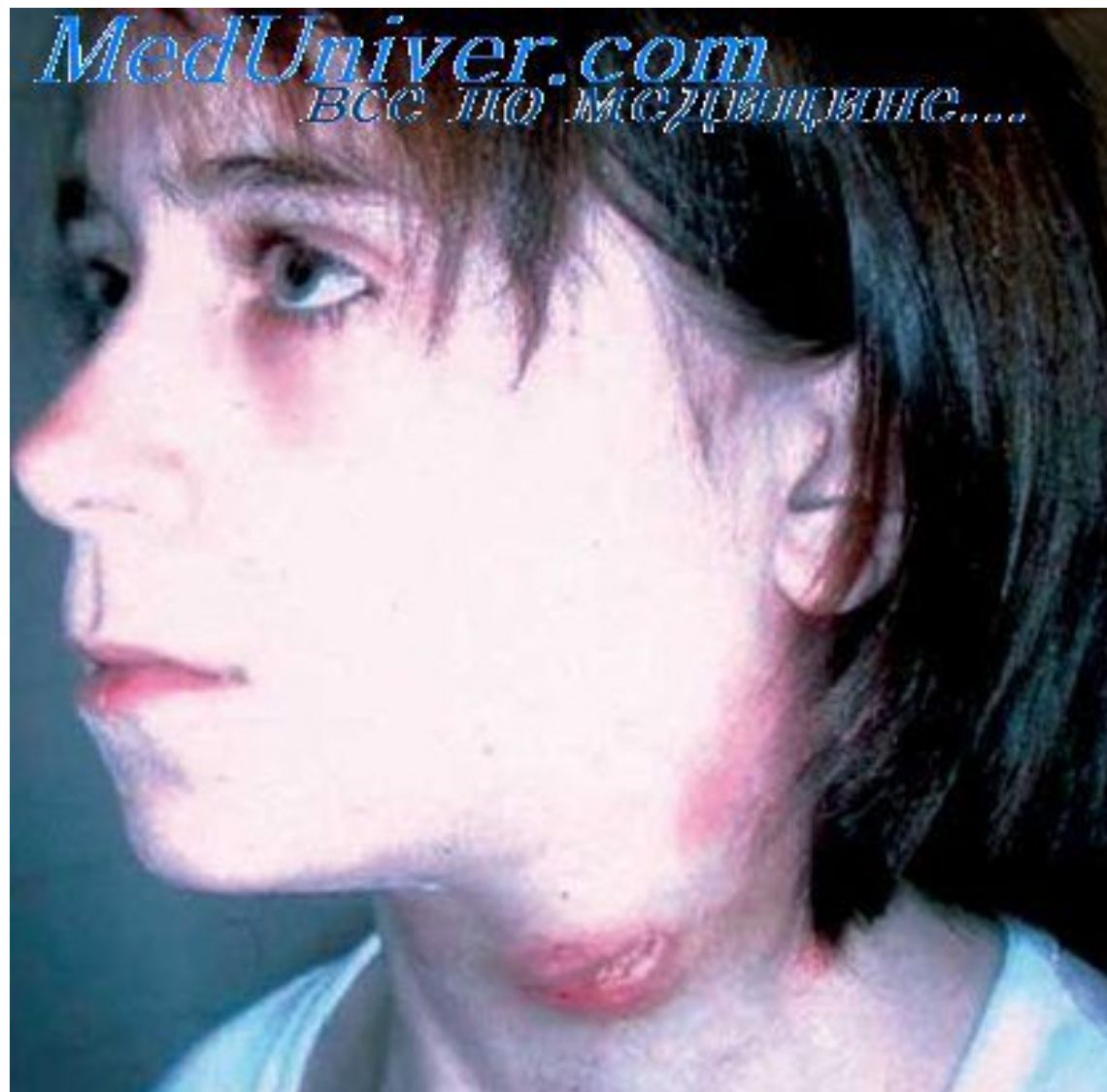Воспалительные заболевания шеи

- 1 Фурункулы и карбункулы шеи** – воспаление волосяных фолликулов и сальных желез
Высокий риск распространения процесса в грудную полость
- 2 Шейный лимфаденит** – воспаление лимфатических узлов. Увеличенный, болезненный один или несколько лимфоузлов.
- 3 Флегмона шеи** – воспаление подкожной клетчатки. Тяжелое течение, риск медиастенита (воспаление средостенья грудной клетки), сепсиса.

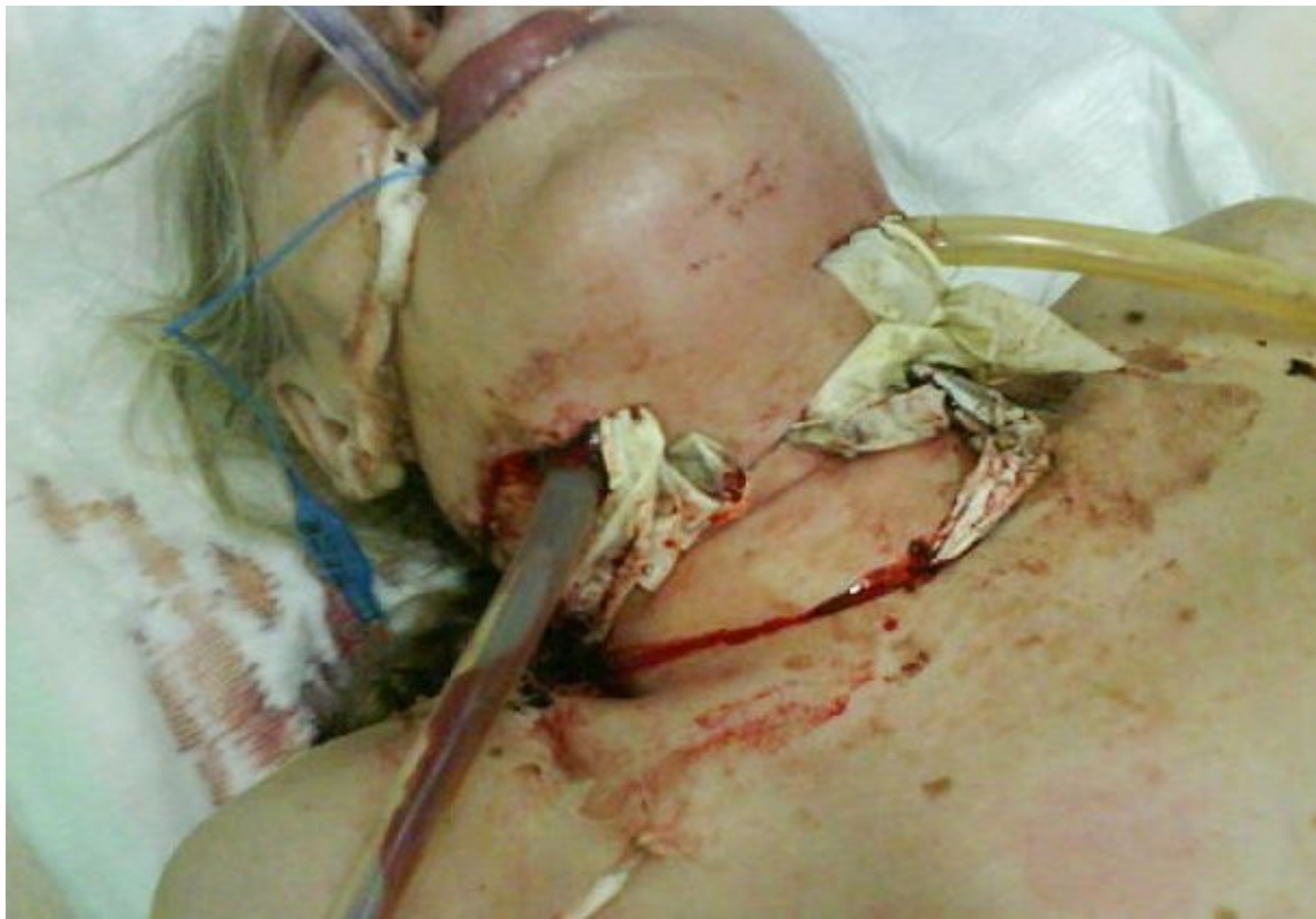Карбункул шеи



Гнойный лимфаденит



Флегмона шеи



Принципы лечения воспалительных заболеваний шеи

- 1 В фазу инфильтрации консервативное: антибиотики, влажно-высыхающие повязки.
- 2 В фазу нагноения – хирургическое лечение: вскрытие гнойной полости, эвакуация гноя, дренирование.

Повреждения гортани

- 1 Закрытые травмы гортани: ушибы, сдавления (при удушении), возможны переломы хрящей, разрывы слизистой.
- 2 Ранения гортани: резанные раны – кровотечения с развитием аспирации кровью (удушьё при попадании крови в легкие)
- 3 Ожоги гортани – сопутствует ожогам глотки и пищевода – риск отека гортани и асфиксии.

Инородные тела гортани

- 1 Внезапно начавшийся приступ удушья с затруднением вдоха и выдоха.
 - 2 Психомоторное возбуждение (возможно быстрая потеря сознания)
 - 3 Гиперемия лица, набухание вен шеи.
 - 4 Затруднение фонации
 - 5 Характерный кашель.
- Часто возникают во время приема пищи, у детей – игре мелкими игрушками.

Принципы ПМП

- Если в сознании то

1 Постукивание между лопатками

2 Приемы Хеймлиха

Если нет эффекта – оксигенотерапия и доставка в больницу.

- Если без сознания

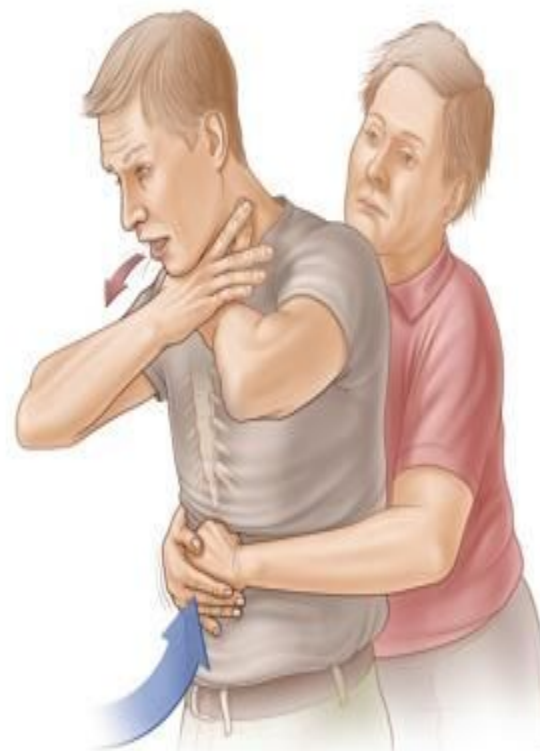1 Приемы Хемлиха лежа

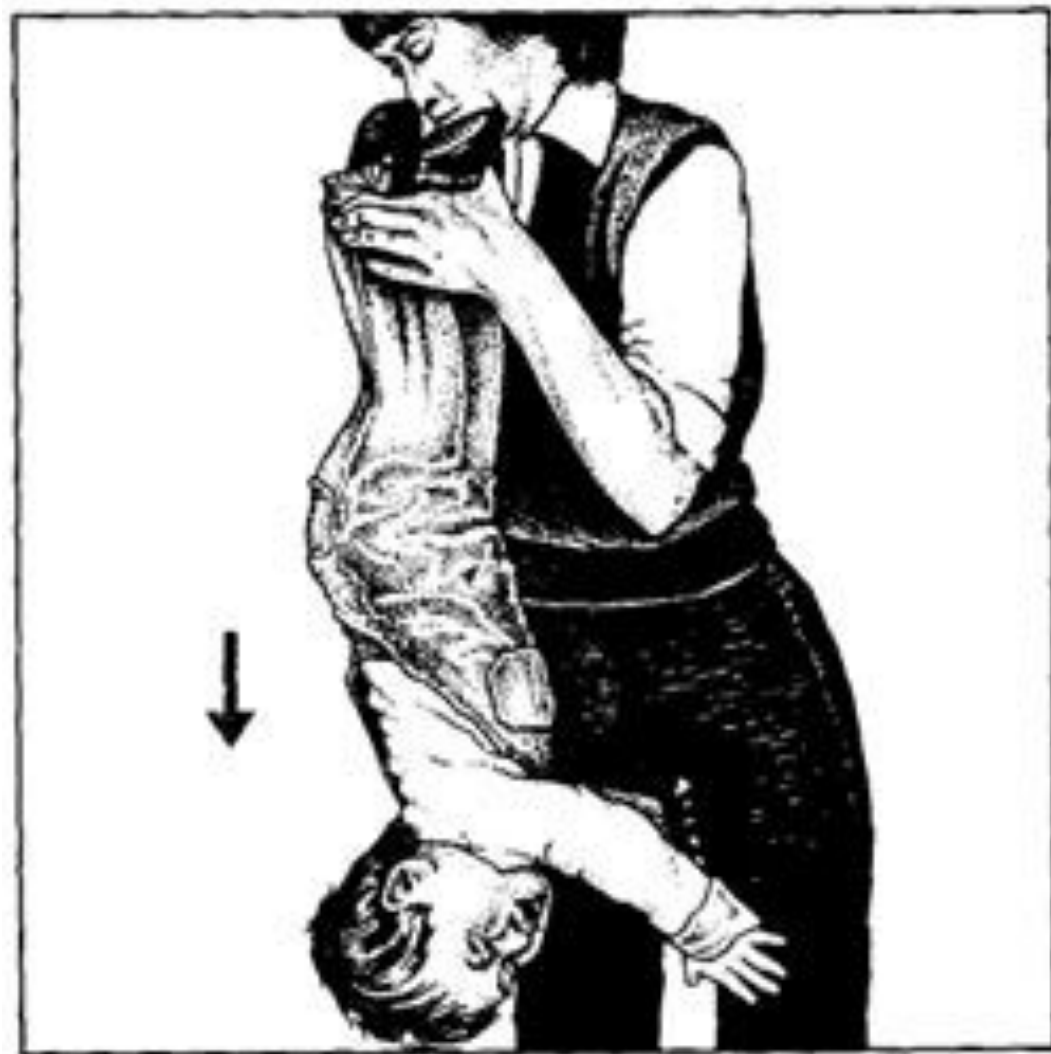2 Сердечно-легочная реанимация

При полной асфиксии проводится коникотомия.

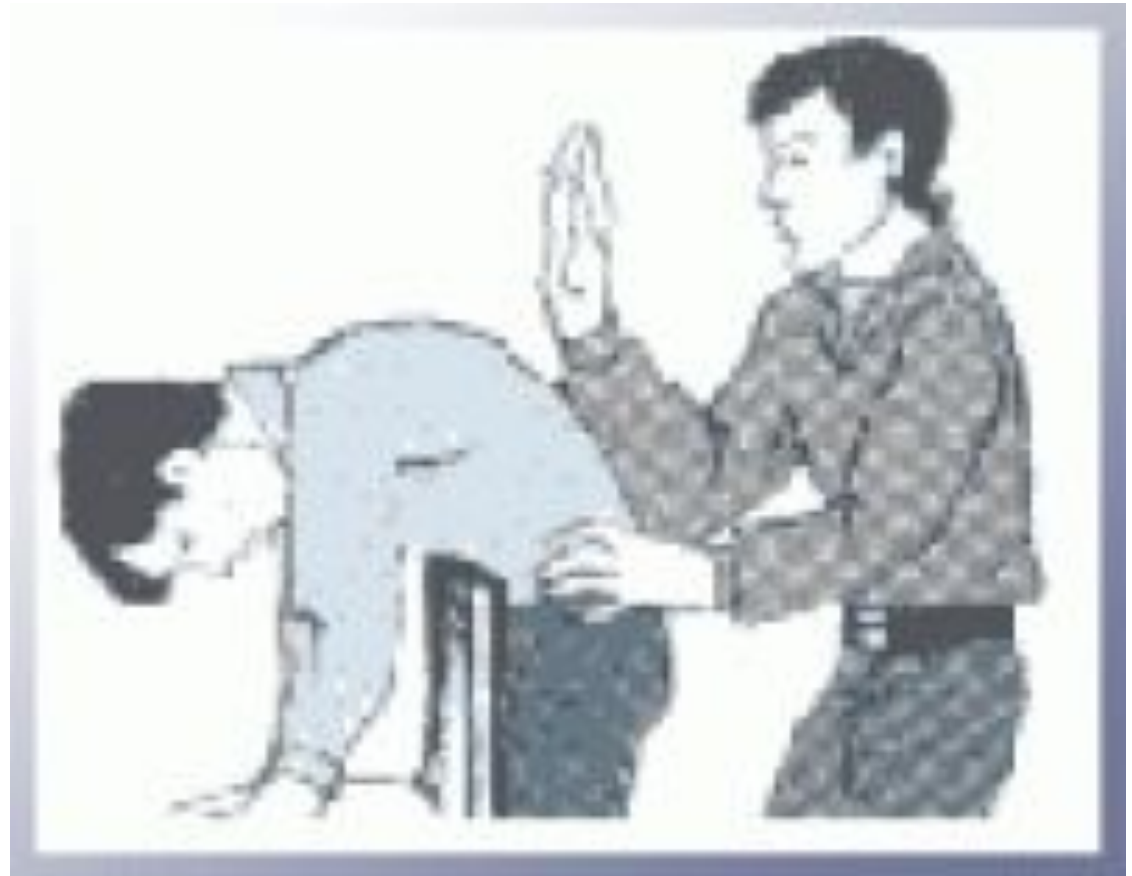Во всех случаях вызвать скорую помощь (позвонить 103).

Прием Хеймлиха.

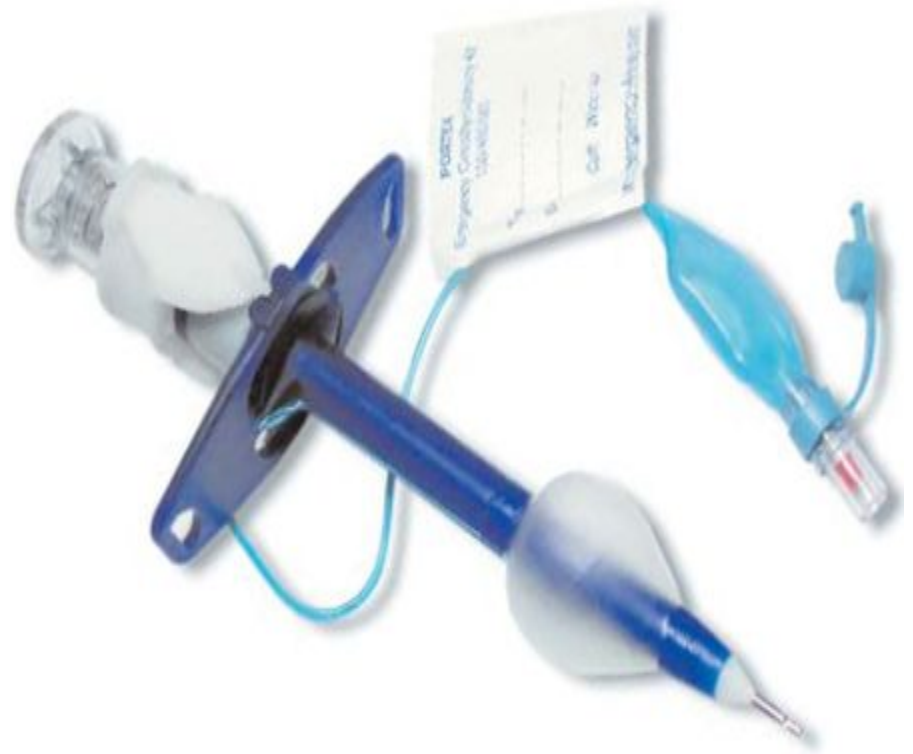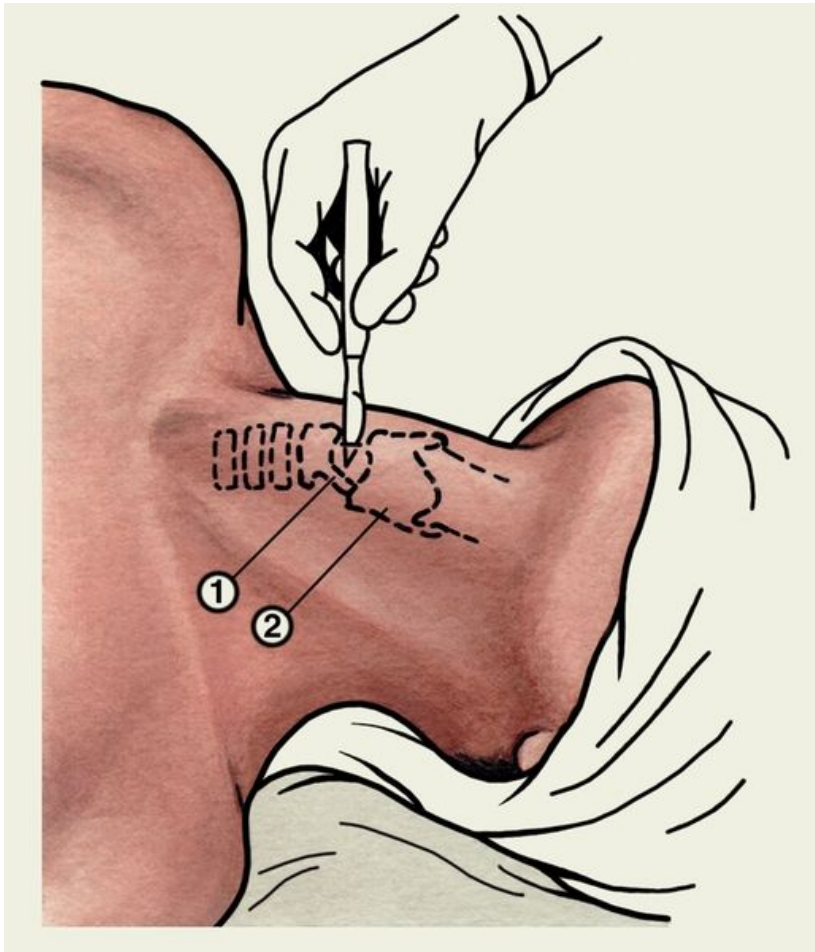




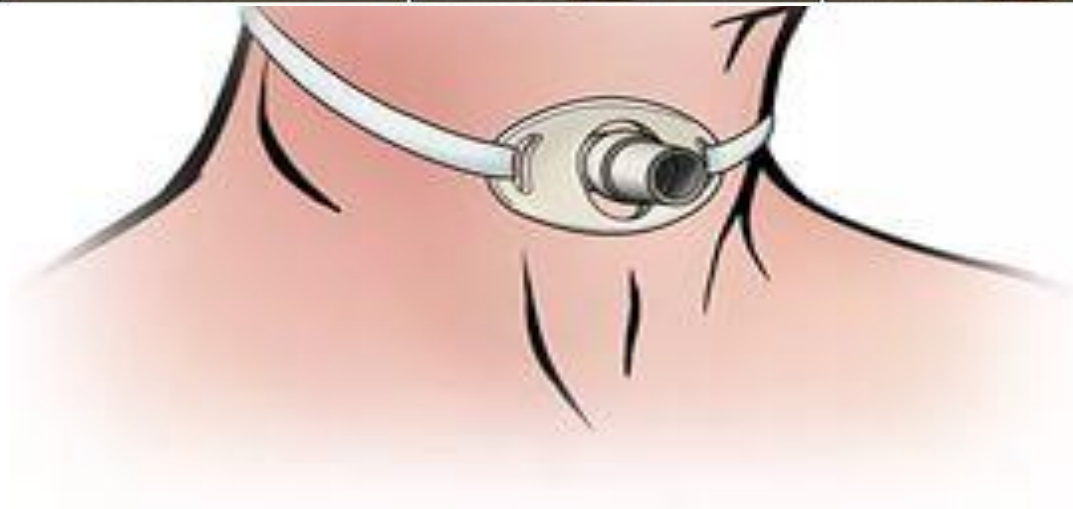
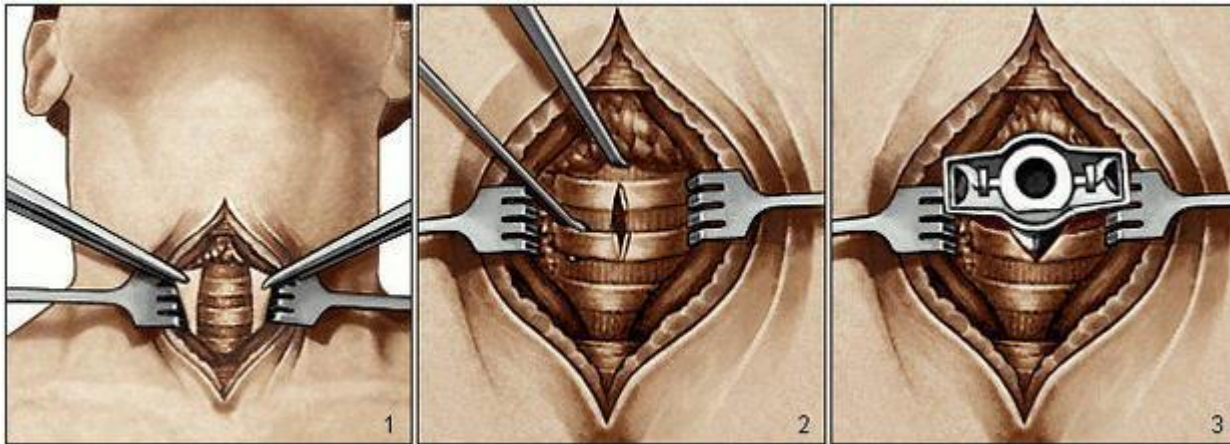
Постукивание между лопаток



Коникотомия



Трахеостомия хирургическая операция с образованием соустья между трахеей и внешней средой



Воспалительные заболевания гортани

1 Аллергические ларингиты

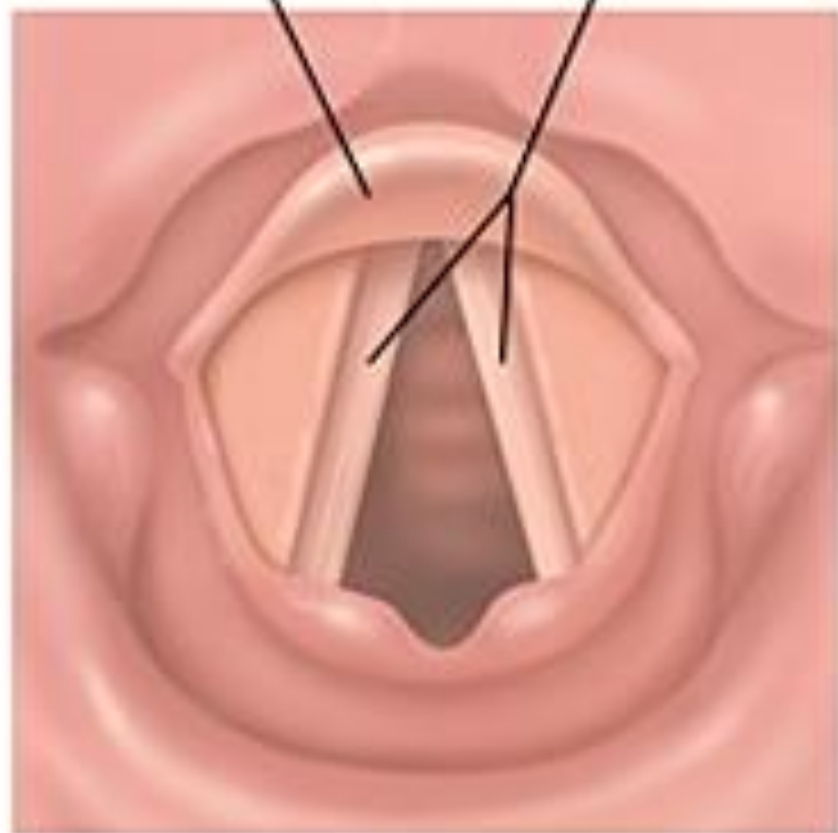2 Подсвязочные ларингиты

3 Флегмонозные ларингиты

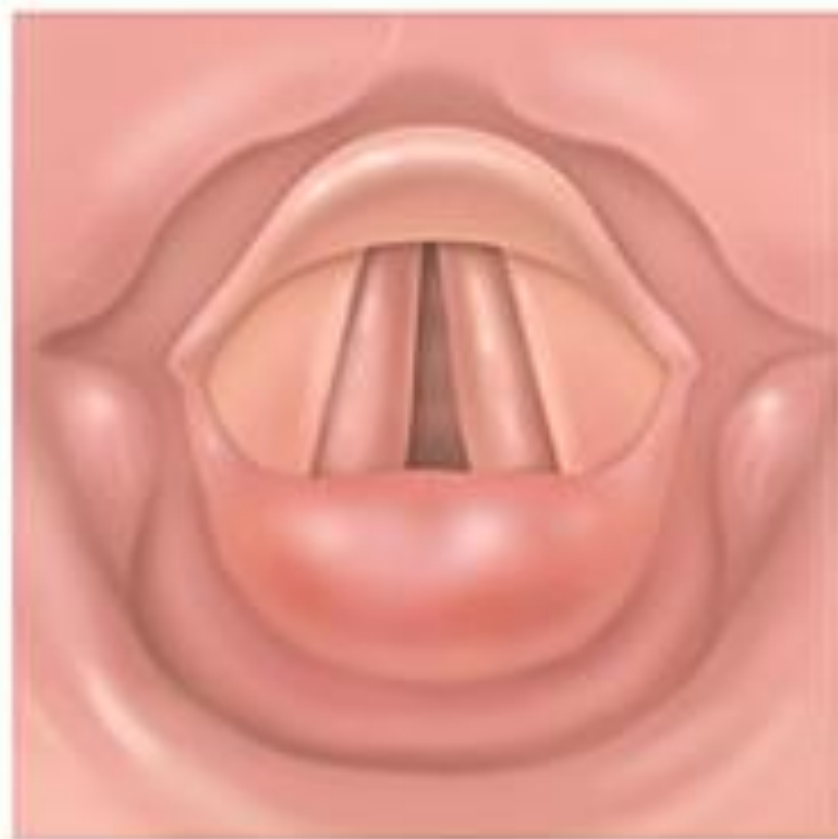Симптомы: приступы удушья при спазме
гортани.

Epiglottis

Vocal cords



Normal larynx



Inflamed larynx

Травмы пищевода

- Механические травмы
- Ожоги (термические реже, химические чаще)

Причины:

- 1 Во время медицинских манипуляций (эзофагоскопия, бужирование)
- 2 Во время операций
- 3 Инородные тела
- 4 Заболевания (язвы, опухоли)
- 5 Разрыв при рвоте, кашле.

Клинические признаки травм пищевода

- 1 Ощущение инородного тела
- 2 Кровавая рвота
- 3 Боль по ходу пищевода
- 4 Гиперсаливация (повышенно слюноотделение)
- 5 Симптомы сопутствующих повреждений гортани (асфиксия, осиплость голоса, дыхательная недостаточность)

Ожоги пищевода

Чаще у детей

Чаще химические – проглатывание кислот, щелочей.

Кислоты вызывают образование плотной корки (коагуляционный некроз)

Щелочи вызывают образование глубоких язв (колликвационный некроз)

Симптомы

- 1 Жгучая боль в полости рта и за грудиной
- 2 Ожоги губ и слизистой рта
- 3 Затруднение глотания
- 4 Факт употребления кислоты или щелочи в истории настоящего заболевания.

Течение ожогов пищевода

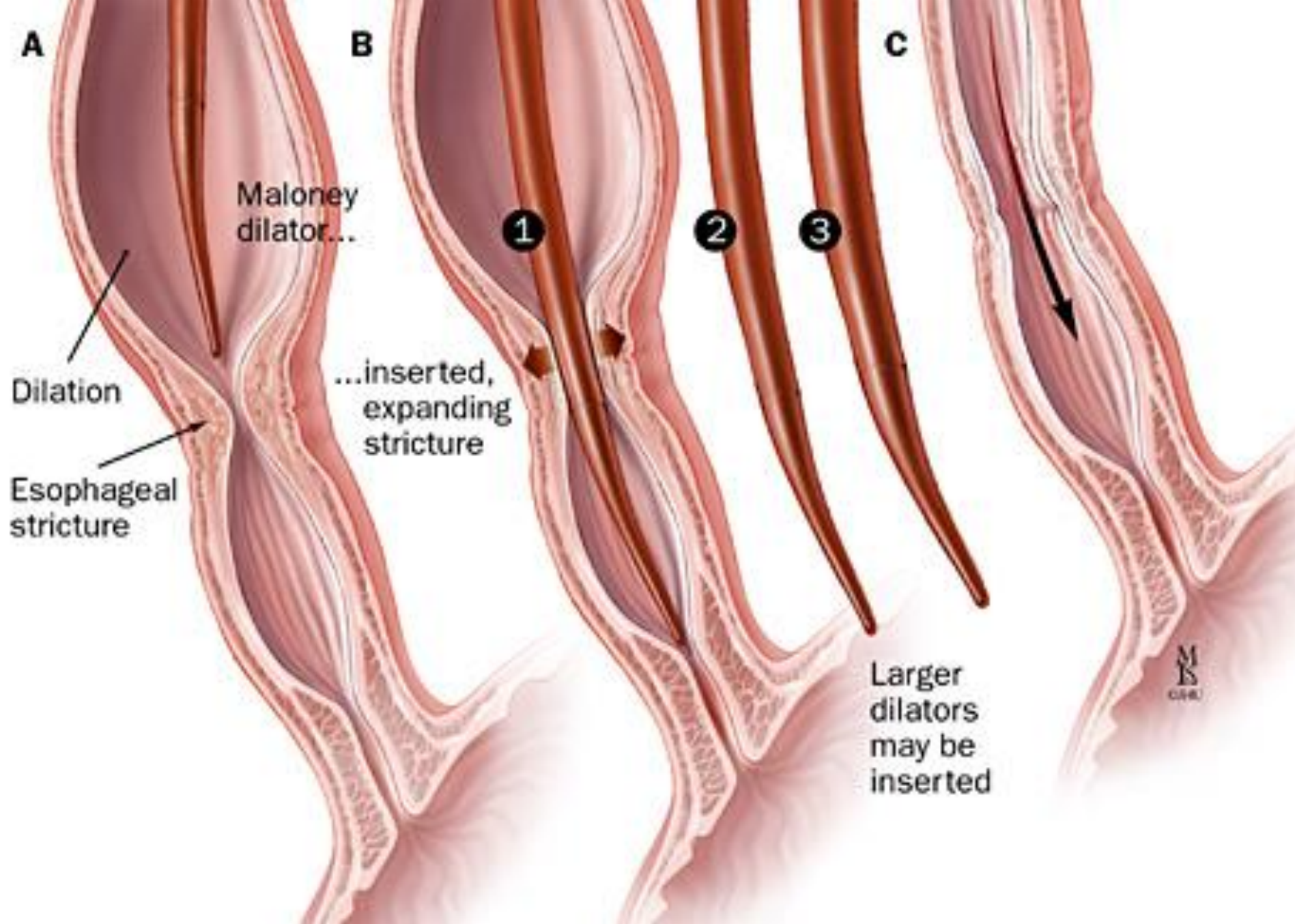
- 1 Острый период (коррозивный эзофагит) 5-10 суток.
- 2 Период мнимого благополучия (10-30 суток)
- 3 Период образования стриктуры (2-6 месяцев) – образование рубцов, нарушающий пассаж пищи.
- 4 Период поздних осложнений – перфорации, дивертикулы (выпячивания)

Принципы ПМП на догоспитальном этапе.

- 1 Обезболивание
- 2 Доставка в ЛПУ (вызвать скорую помощь, позвонить 103)
- 3 Рвоту не вызывать
- 4 Ничем не промывать

Лечение ожогов пищевода.

- 1 Противовоспалительное лечение (глюкокортикоиды)
- 2 Бужирование пищевода
- 3 Баллонная пневмодилатация
- 4 Электрорассечение рубцов
- 5 Пластика пищевода



Инородные тела пищевода

- Рыбьи и мясные кости, зубные протезы, пробки от бутылок.

Симптомы

- 1 Боль в глубоких отделах шеи усиливаются при глотании
- 2 Срыгивания и рвота с примесью крови

**ПМП – немедленная госпитализация
(вызвать СМП позвонить 103)**

Хирургические заболевания щитовидной железы

- Зоб щитовидной железы
 - Спорадический
 - Эндемический
 - Токсический
- Воспалительные заболевания щитовидной железы
 - Тиреоидит. Острый, подострый, хронический.

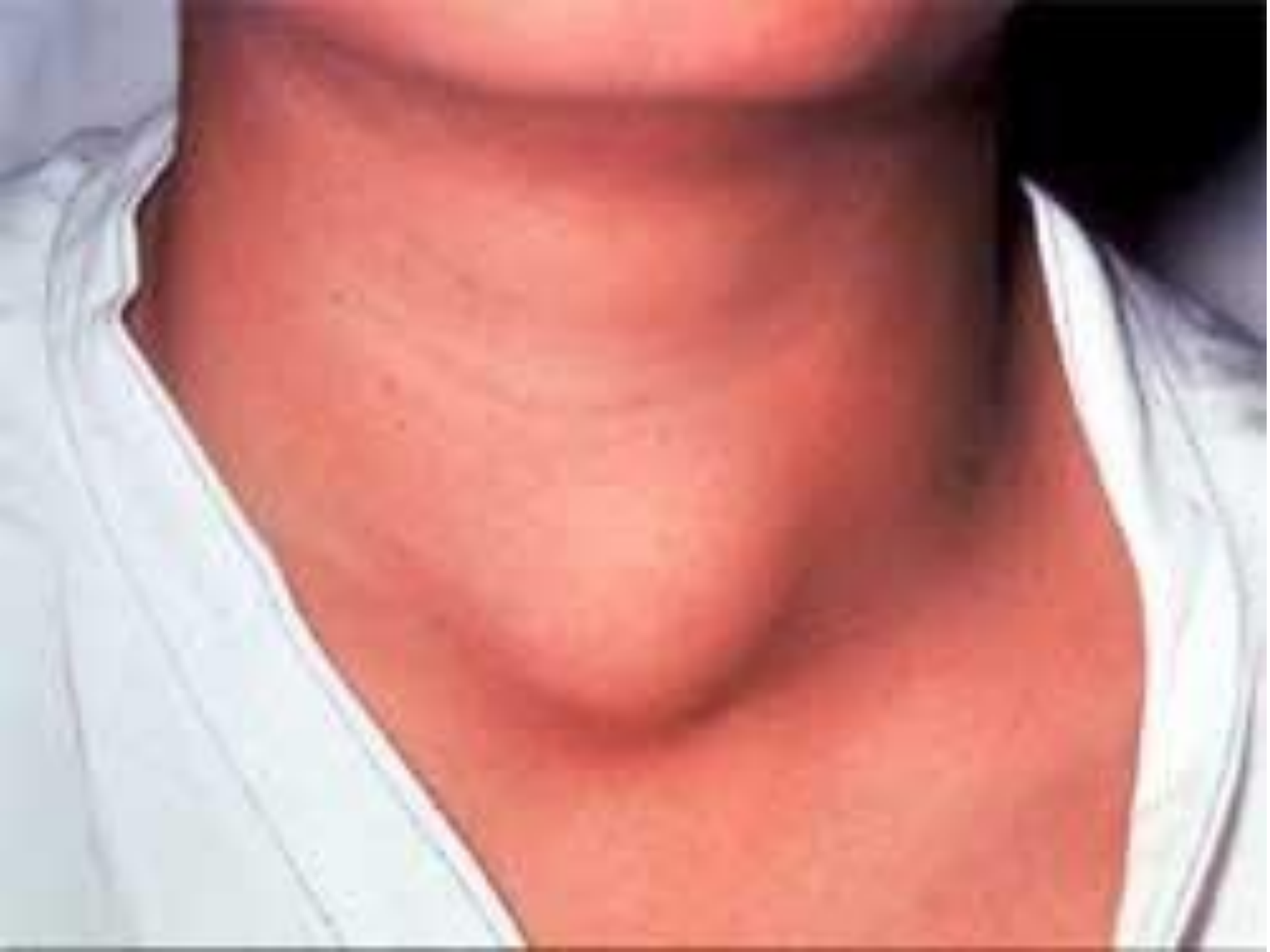Зоб

Эндемический зоб – из-за недостатка йода в пище, щитовидная железа увеличивается, что бы усилить выработку гормонов (тироксин, трийодтиронин)

5 степеней увеличения

3 степени по функции:

- Эутиреодный зоб – функция не нарушена
- Гипотиреодный зоб - функция снижена
- Гипертиреодный зоб – функция повышена



Симптомы эутиреоидного зоба

- При незначительном увеличении симптомов нет.
- При значительном увеличении сдавливается ствол симпатического нерва что проявляется
 - Сужение зрачка (миоз)
 - Западение глазного яблока (энофтальм)
 - Опущение века (птоз)

Симптомы гипотиреодного зоба

- Зоб
- Вялость, медлительность, зябкость.
- Кожа сухая, бледная
- Брадикардия

Выраженный гипотиреоз проявляется микседемой – отставание физического и психического развития.

Симптомы гипертиреодного зоба

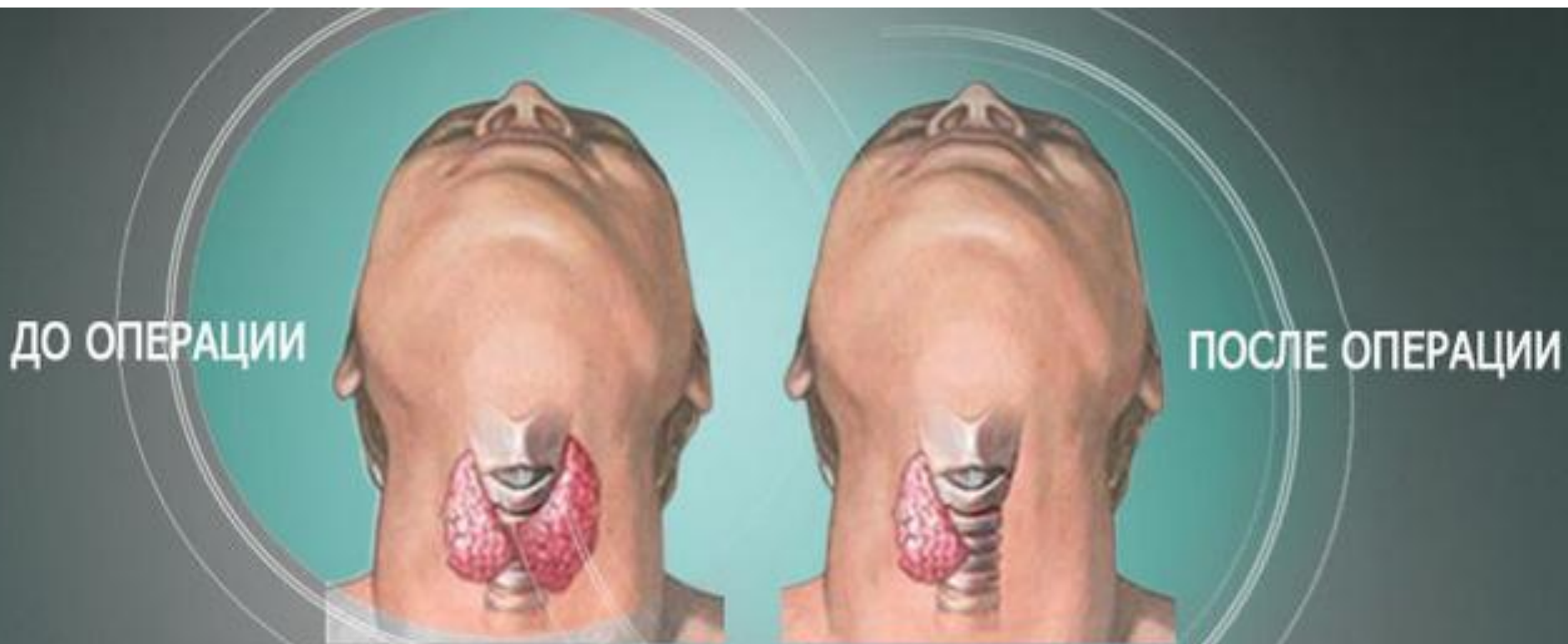- **Диффузный токсический зоб**
- **Синонимы – тиреотоксикоз, Базедова болезнь.**
- Увеличение щитовидной железы (зоб)
- Пучеглазие (экзофтальм)
- Тахикардия, артериальная гипертензия
- Раздражение, беспокойство, плаксивость
- Повышенное потоотделение, тремор (дрожь) рук
- Одышка, отеки, гастриты, частое мочеиспускание.

Консервативное лечение зоба

- Эутиреодный зоб – антиструмин (калия йодид), тиреоидин (заменитель гормонов щитовидной железы)
- Гипотиреодный зоб – тиреоидин, L-тироксин.
- Гипертиреодный зоб – мерказолил (препарат блокирующий синтез гормонов щитовидной железы)

Хирургическое лечение зоба

- Резекция щитовидной железы – удаление части органа для снижения гормональной активности.

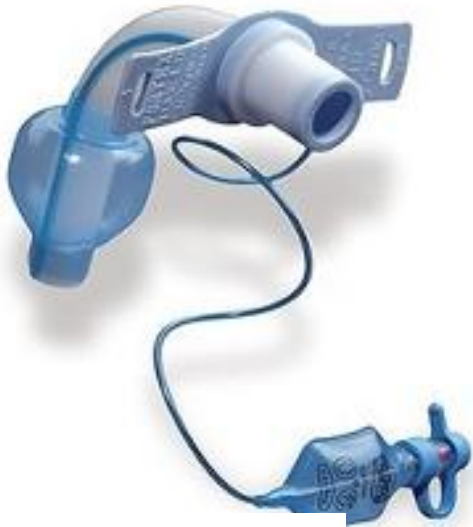

Особенности ухода

1 Уход за трахеостомой

- Риск инфицирования
- Воздух не увлажняется не согревается
- Нет кашлевого рефлекса, быстрое загустевание мокроты и затруднение дыхания
- Невозможность речи
- Мацерация и воспаление кожи под трахеостомической трубкой.

Предметы ухода



Мероприятия по уходу за больными с трахеостомой

- 1 Промывание трахеи и бронхов физраствором и аспирация слизи (до 8 раз в сутки)
- 2 Замена салфетки под канюлей не реже 5 раз в день, обработка кожи антисептиком (раствором йода)
- 3 Использование теплообменника («искусственный нос»)

Уход за больными с заболеваниями пищевода

- 1 Длительное ограничение пищи и питья
(после операции до 4 дней)
 - Кормление и питье через зонд
- 2 Кормление и питье через гастростому
- 3 Так как операция на органе грудной полости
– сопутствующие затруднения дыхания
 - Дача увлажненного кислорода
 - Дыхательная гимнастика
- 4 перевязки послеоперационной раны
- 5 Уход за дренажами в грудной полости

Уход за больными после операции на щитовидной железе

- 1 Положение полусидя с наклоненной вниз головой
- 2 Уход за трахеостомой
- 3 Перевязки послеоперационной раны