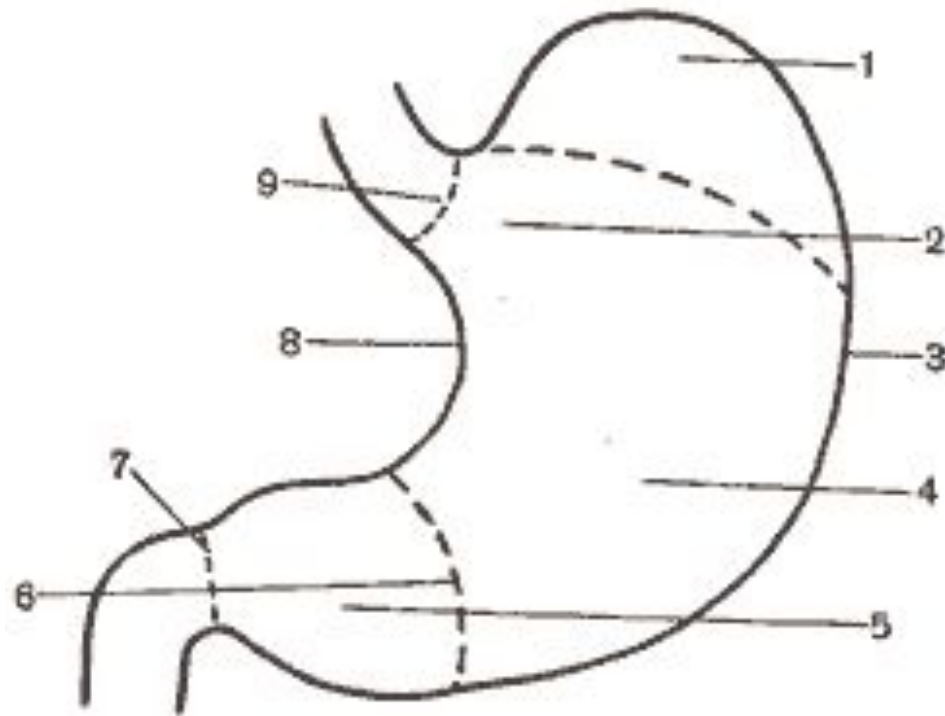


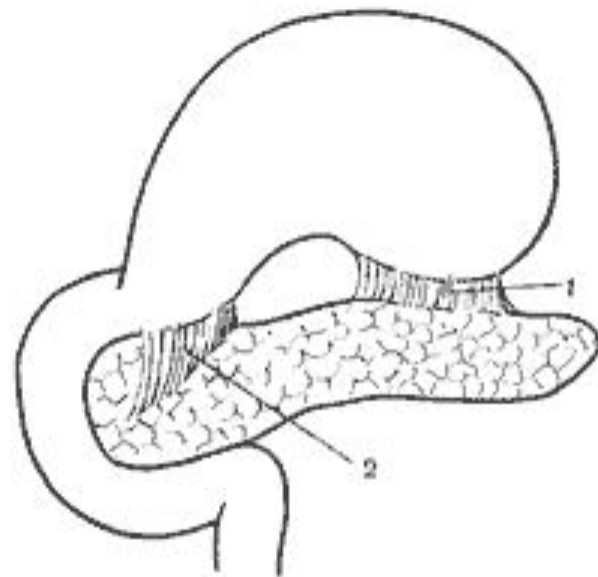
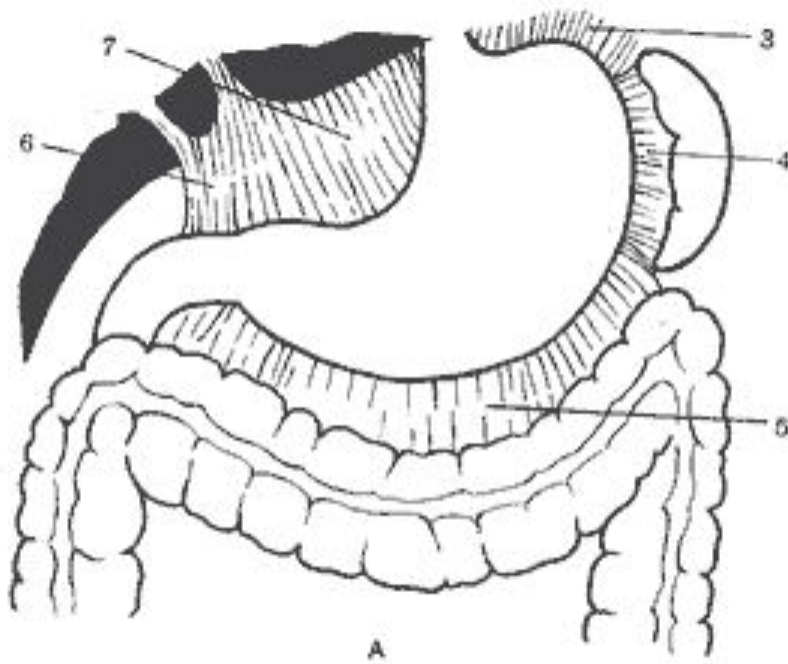


Резекция желудка по способу **Бильрот 1**

Анатомия

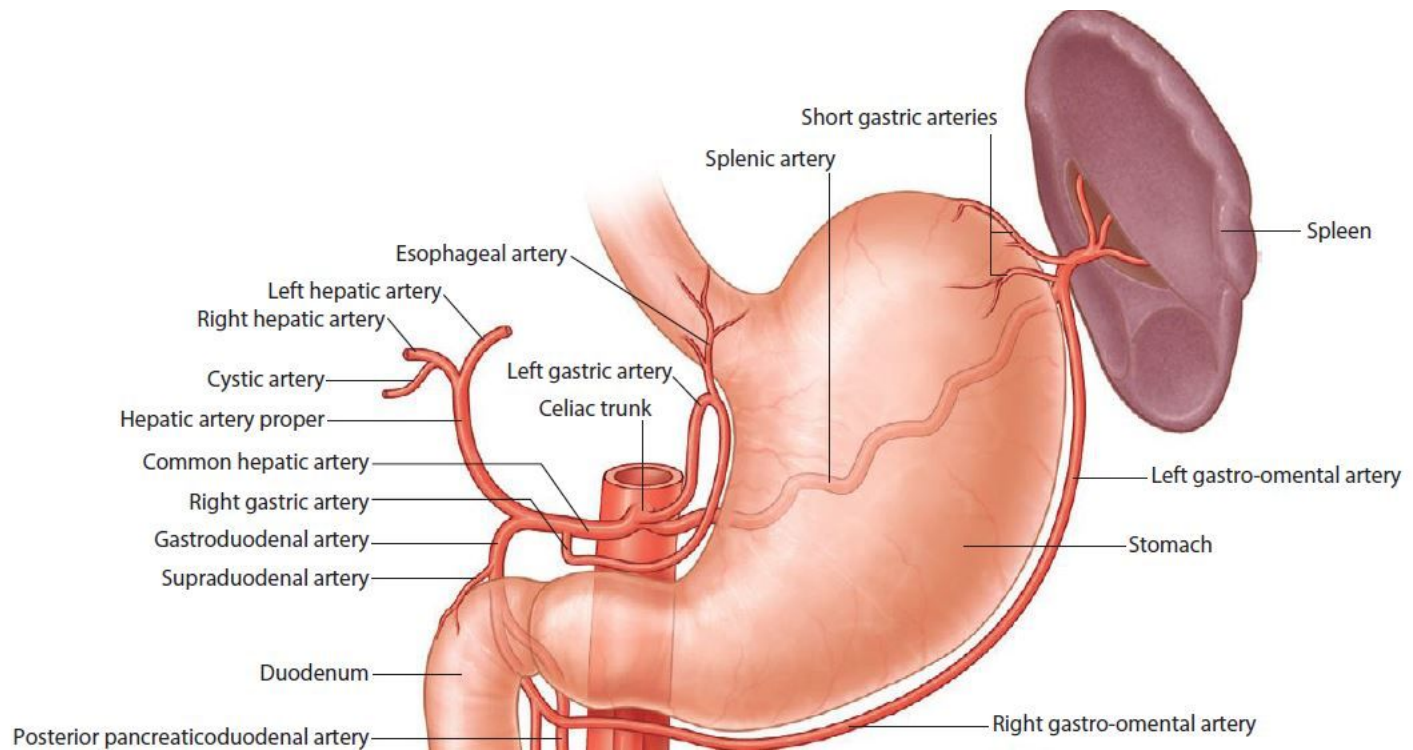


Анатомия



Б

Анатомия

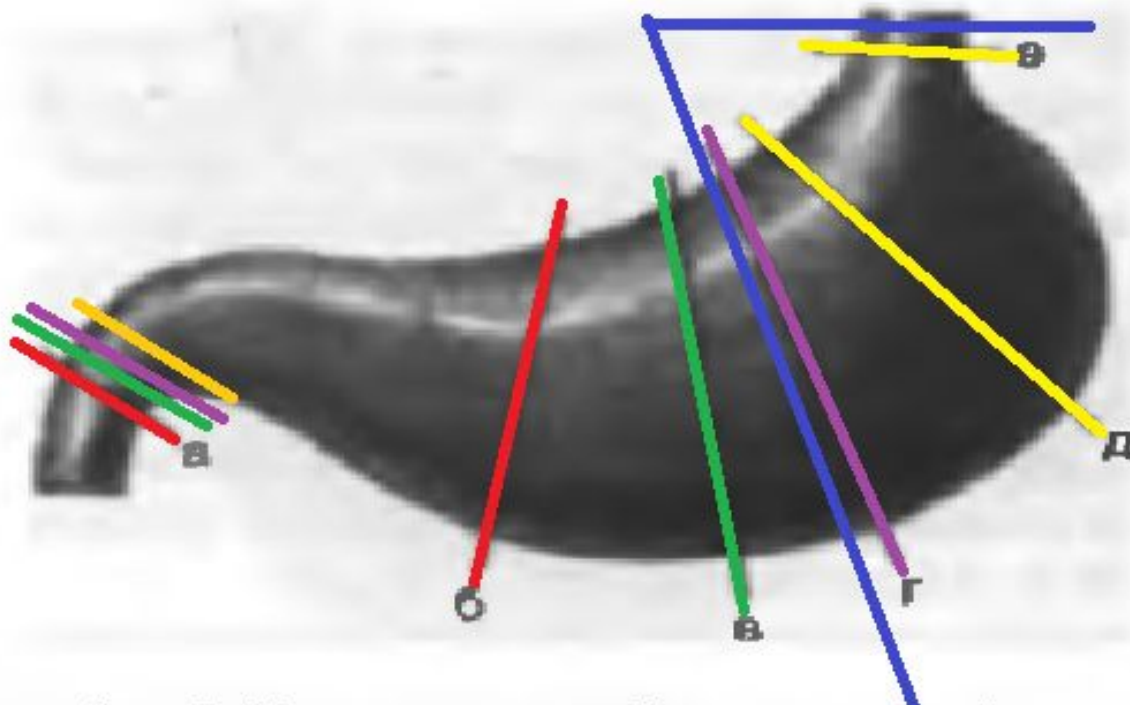


Региональный отборочный тур (2016г.)

- **Задание:** предлагается выполнить резекцию желудка с формированием гастродуоденоанастомоза по Billroth I.
- **Моделируемая клиническая ситуация:** Язва пилорического канала желудка. Пилоростеноз.

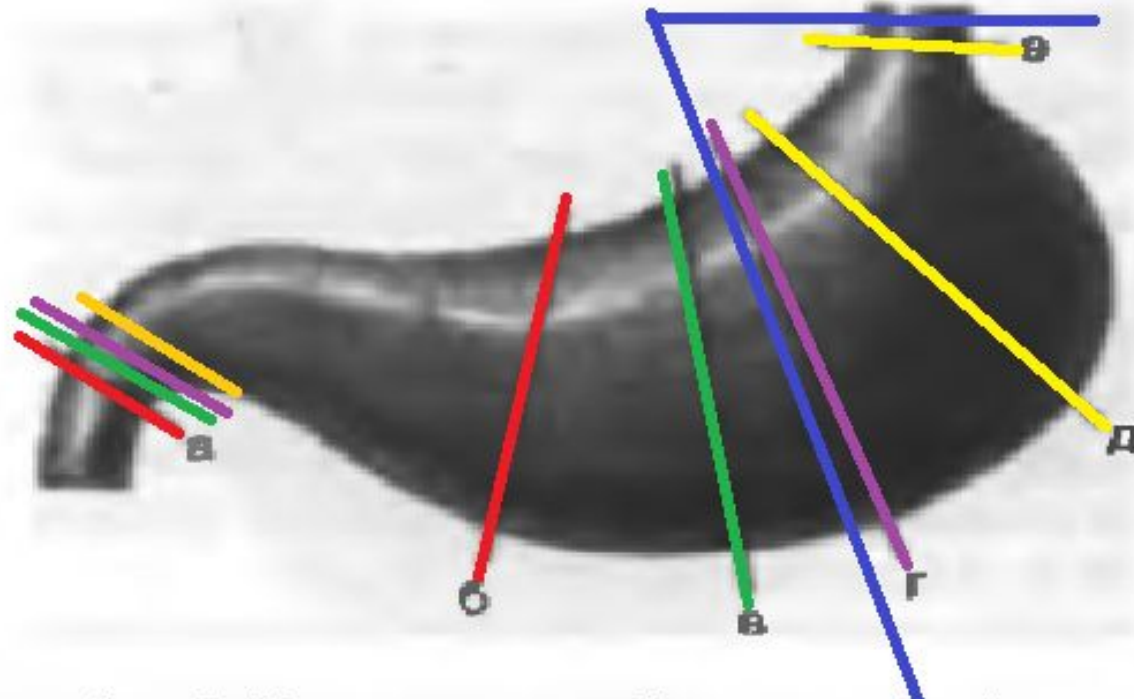
Виды резекций

- По объему:
 - Экономные – $1/3$ - $1/2$ объема желудка
 - Обширные $2/3$ объема желудка
 - Субтотальные удаление $4/5$ объема желудка
 - Т

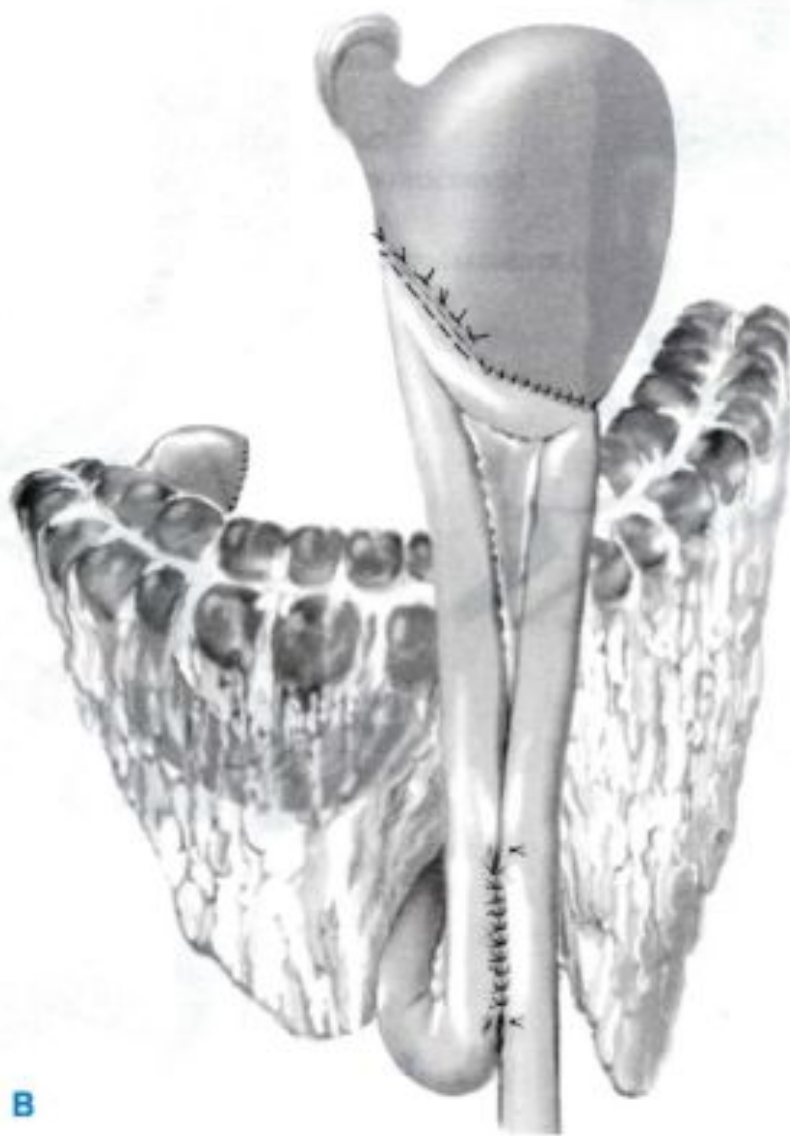

Виды резекций

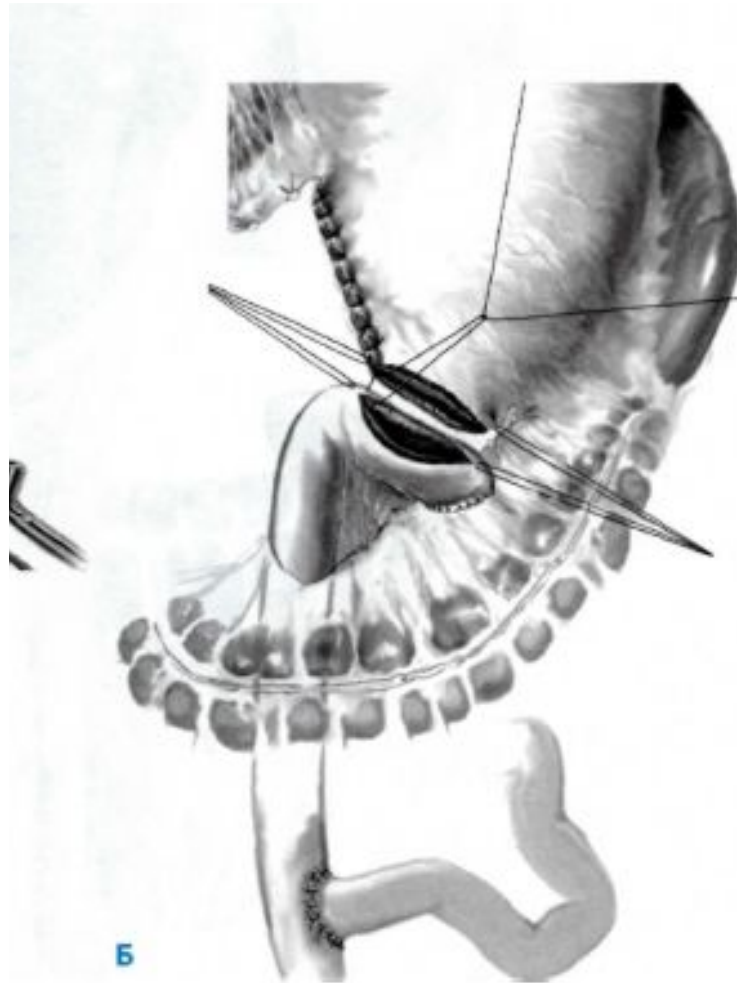
- По иссекаемым отделам:
 - Дистальная резекция (а-г)
 - Проксимальная резекция (+ кардия),
 - Пилорэктомия
 - Антрумэктомия
 - Кардэктомия
 - фундэктомия



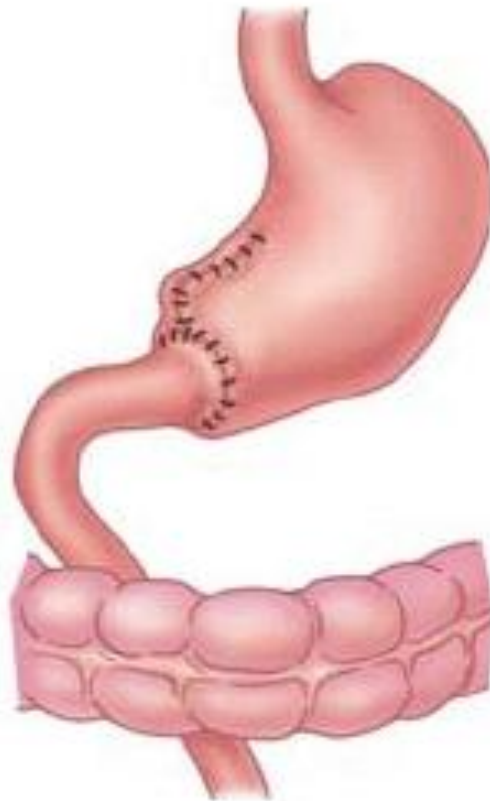
Бильрот 2



Y-образная реконструкция по Ру



Бильрот 1



Billroth I

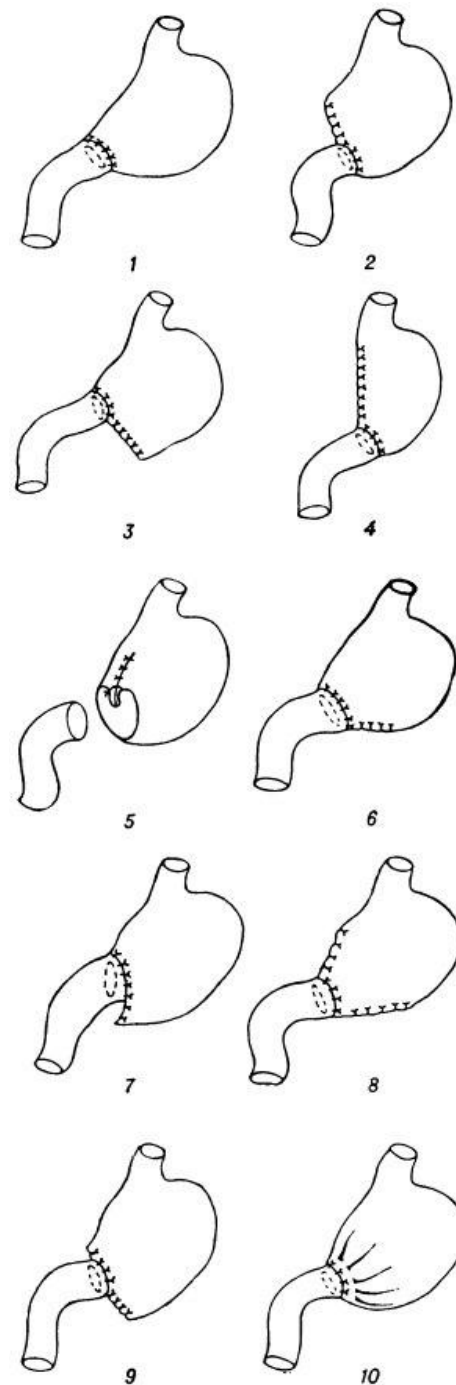
Бильрот 1. Показания.

- Рецидивирующая (хроническая) язва, за исключением язв препилорического отдела и язв привратника.
- При невозможности достаточной мобилизации ДПК или пересечение желудочно-дуоденальной артерии – анастомоз по технике Бильрот 1 **не рекомендуется.**

Бильрот 1. Техника.

Некоторые модификации резекции желудка по способу Бильрот-I:

- 1 — Пеана;
- 2 — Бильрота;
- 3 и 6 — Ридигера;
- 4 — Шемакера;
- 5 — А. Мельникова;
- 7 — Томоды;
- 8 — Бельфлера;
- 9 — Бабкока;
- 10 — Габерера.



Бильрот 1. Техника.

- У большой кривизны
- У малой кривизны
- Сужение культи желудка

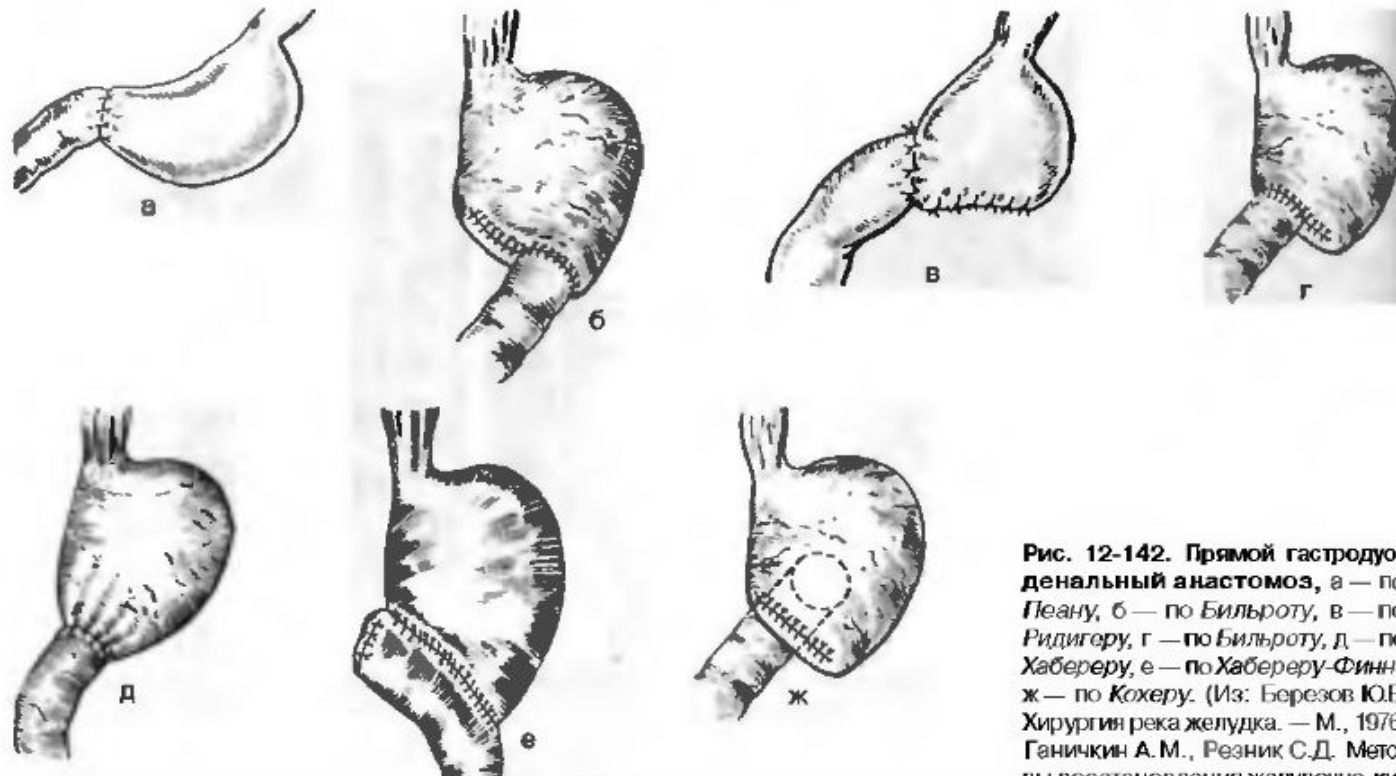
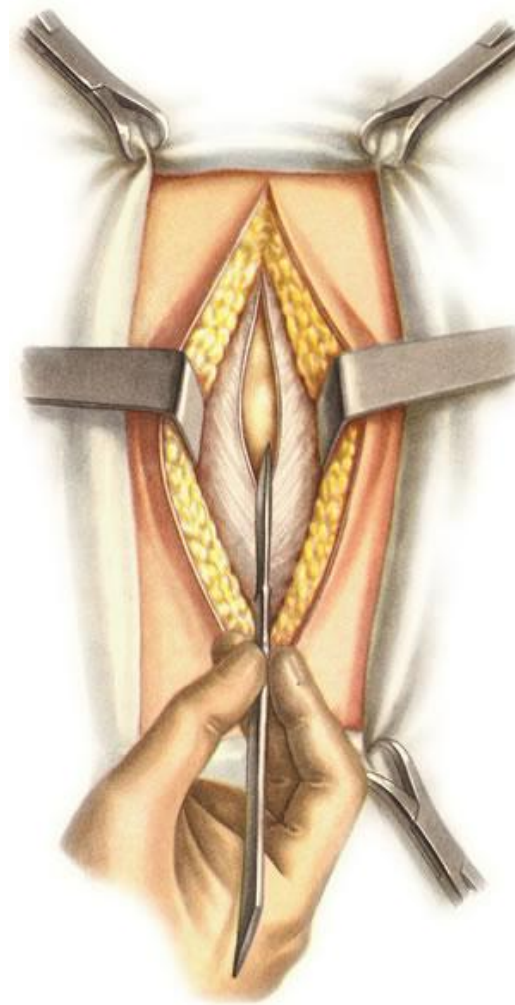
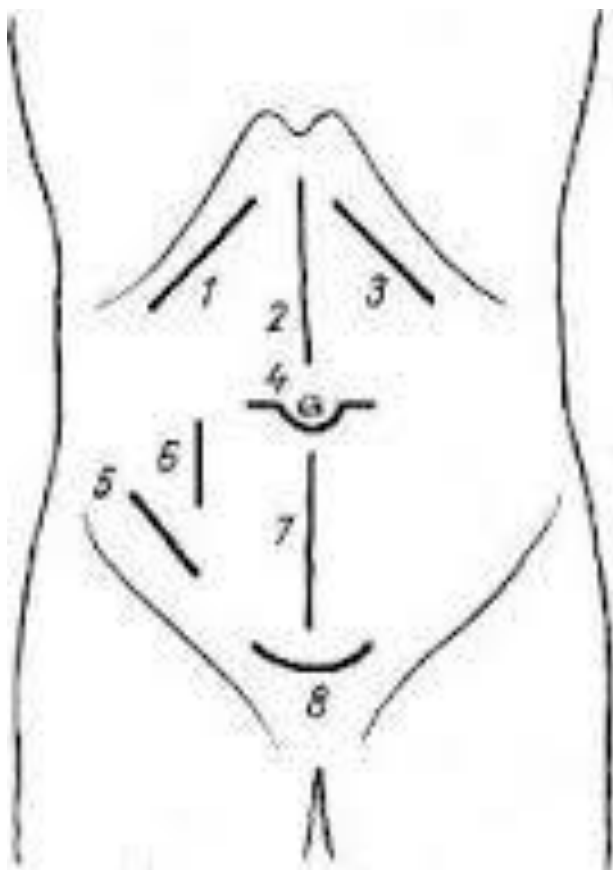


Рис. 12-142. Прямой гастродуоденальный анастомоз, а — по Пеану, б — по Бильроту, в — по Ридигеру, г — по Бильроту, д — по Хаббереру, е — по Хаббереру-Финнею; ж — по Кохеру. (Из: Березов Ю.Е. Хирургия река желудка. — М., 1976; Ганичкин А.М., Резник С.Д. Методы восстановления желудочно-кишечного тракта. — М., 1976.)

Доступ

- Верхняя срединная лапаротомия

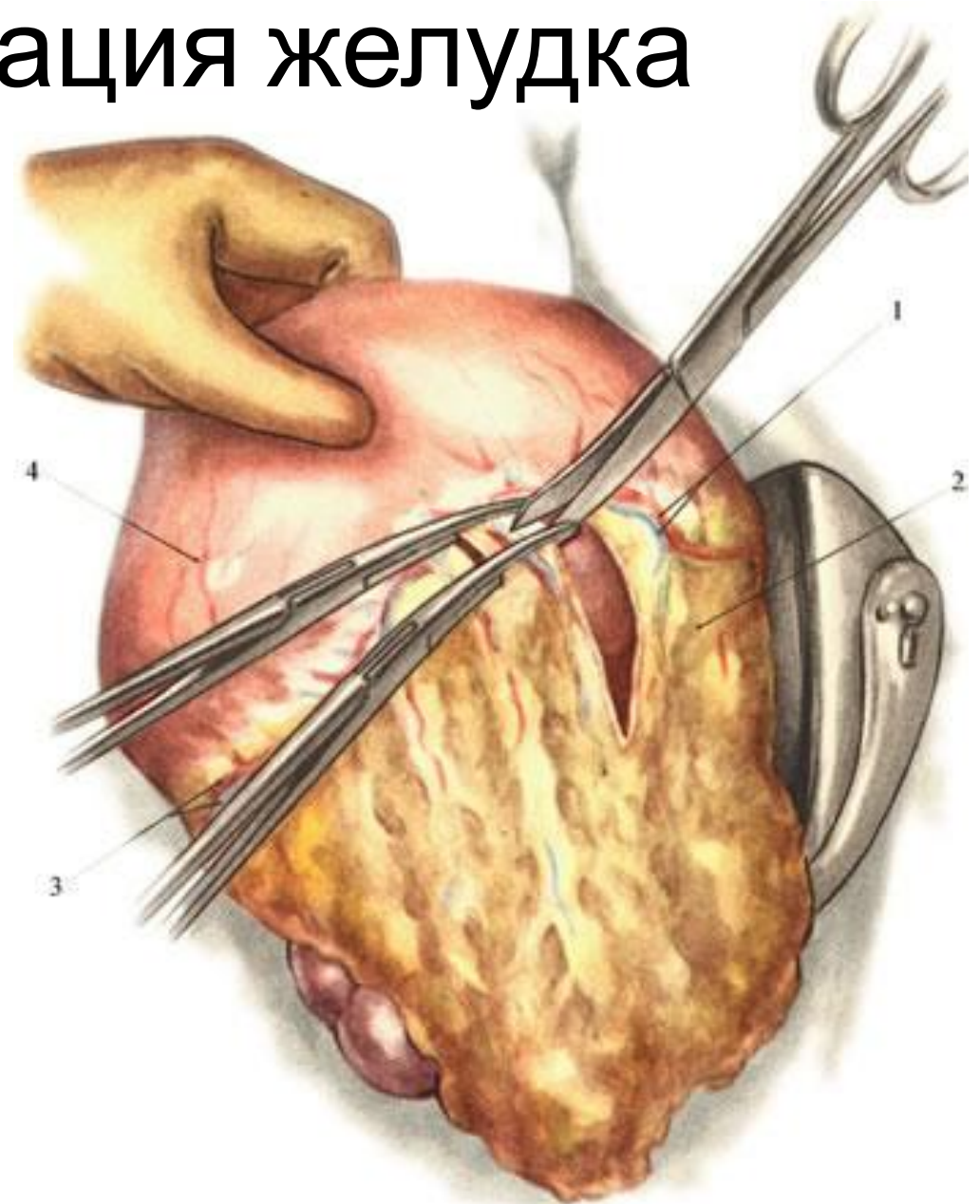


Этапы операции:

- Послойный доступ
- Мобилизация желудка
- Мобилизация ДПК
- Резекция желудка
- Формирование культи желудка
- Гастродуоденальный анастомоз
- Ушивание отверстия в сальнике
- Послойное ушивание раны

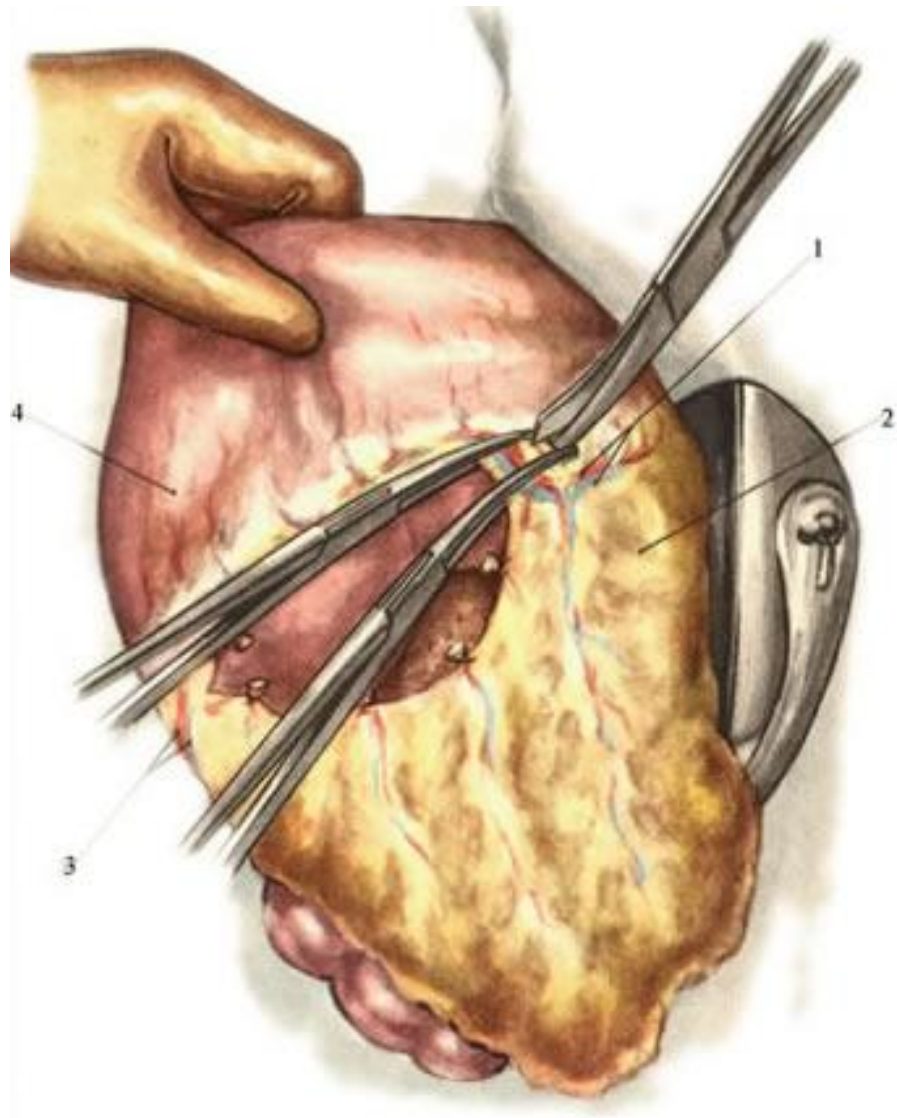
Мобилизация желудка

- Рассечение желудочно-ободочной связки (со средней трети большой кривизны).



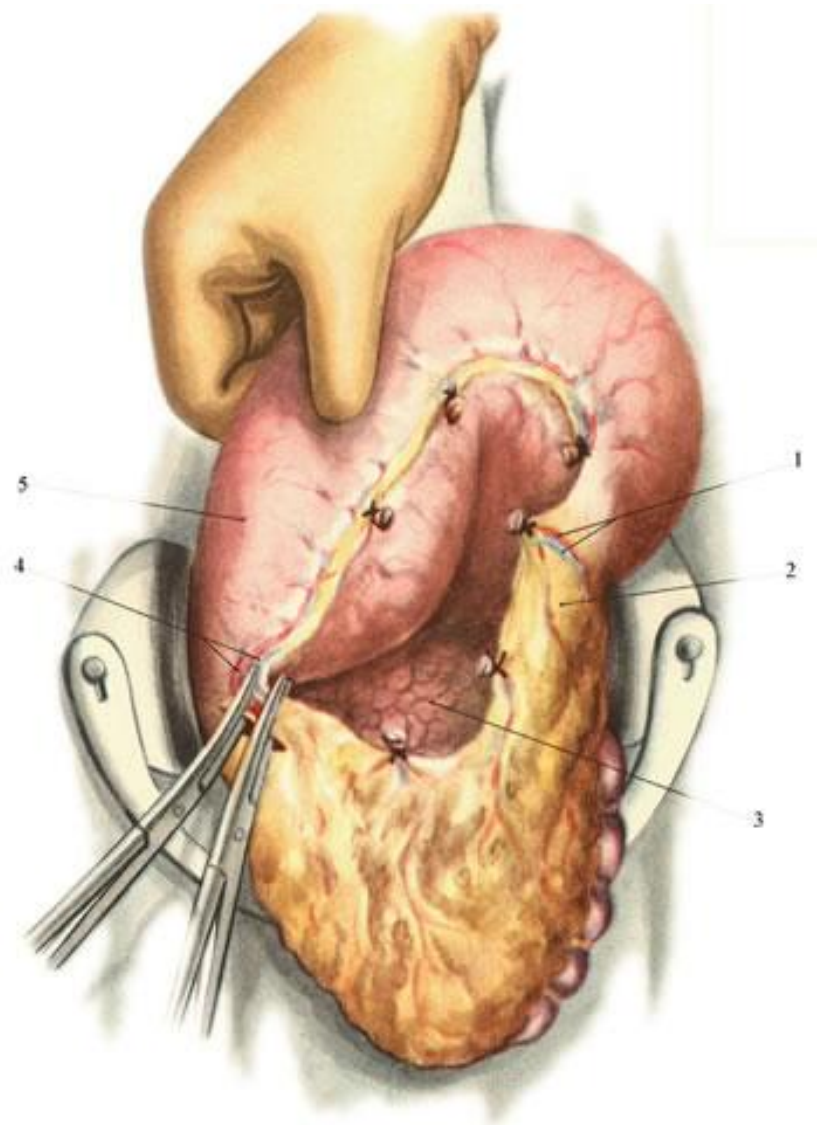
Мобилизация желудка

- Пересечение а. et v. gastro-epiploica sinistra.



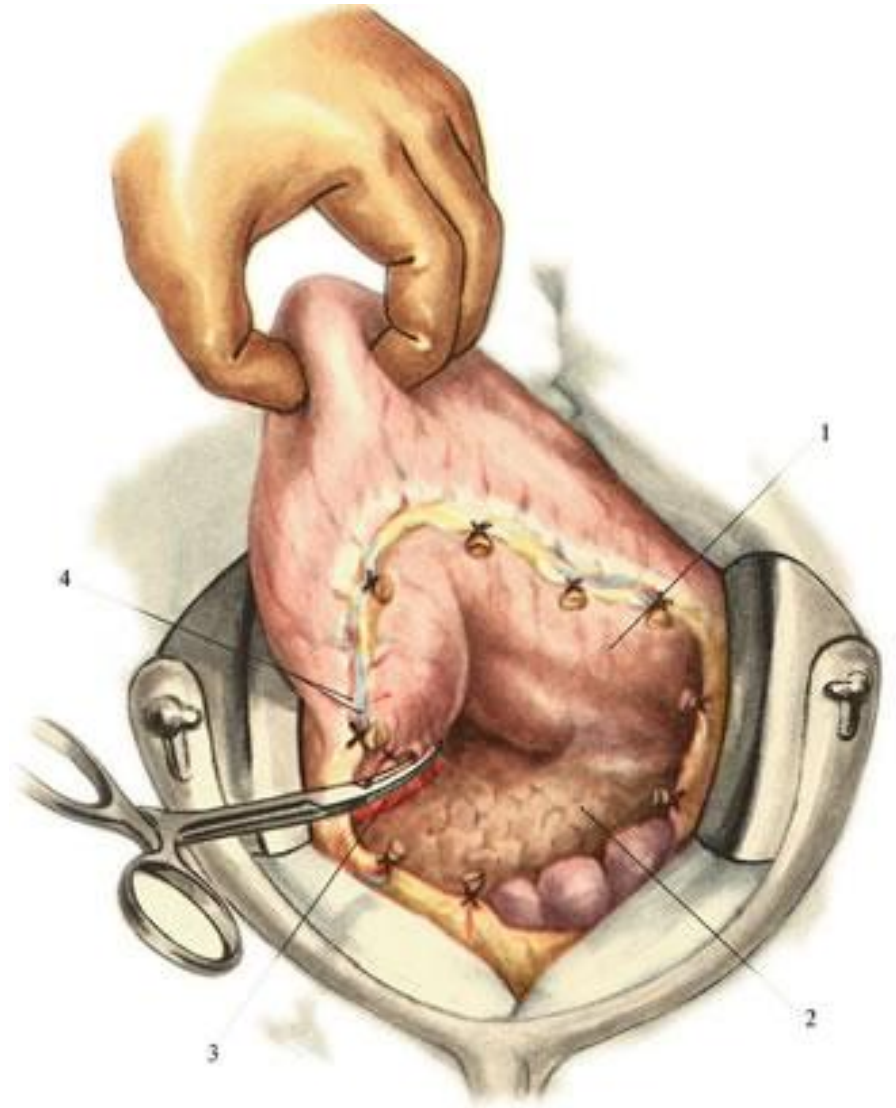
Мобилизация желудка

- Пересечение а.
et v.
gastro-epiploica
dextra.



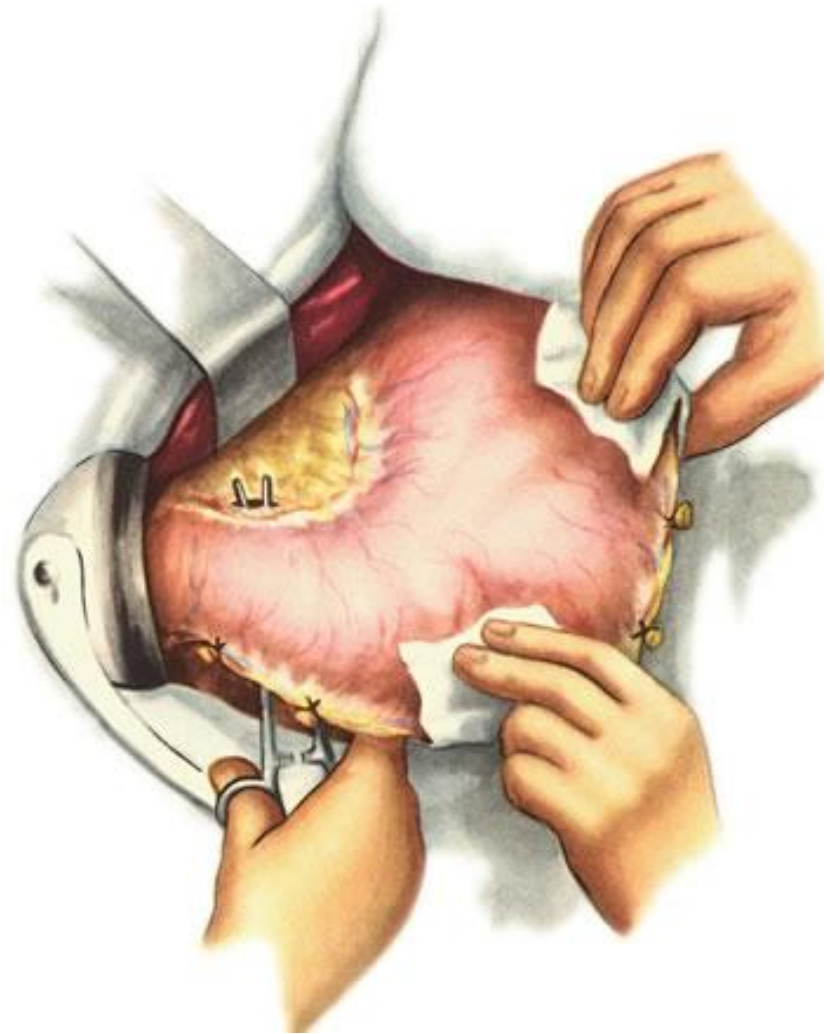
Мобилизация желудка

- Пересечение ветвей *a. et v. gastroduodenalis*.



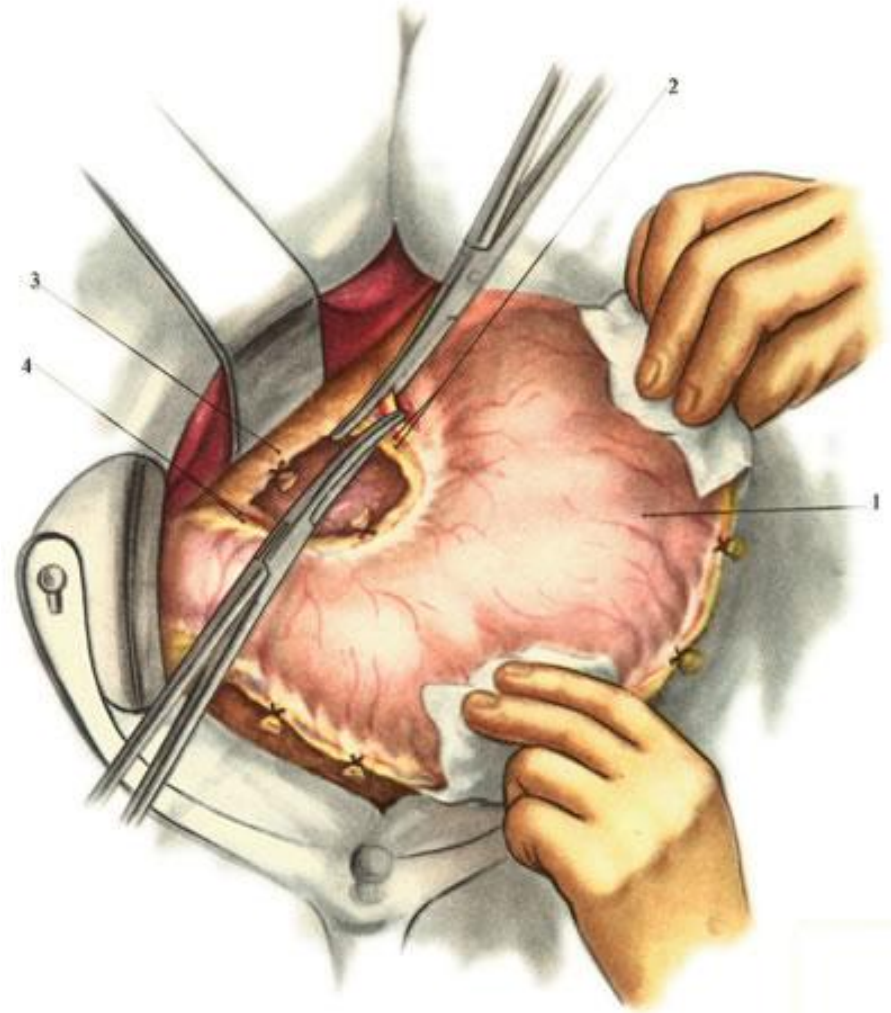
Мобилизация желудка

- Отверстие в бессосудистом месте малого сальника.
- !! Следует остерегаться повреждения **добавочной печеночной артерии**, которая нередко отходит от *a. gastrica sinistra*.
- Пересечение указанной артерии ведет к нарушению кровоснабжения левой доли печени.



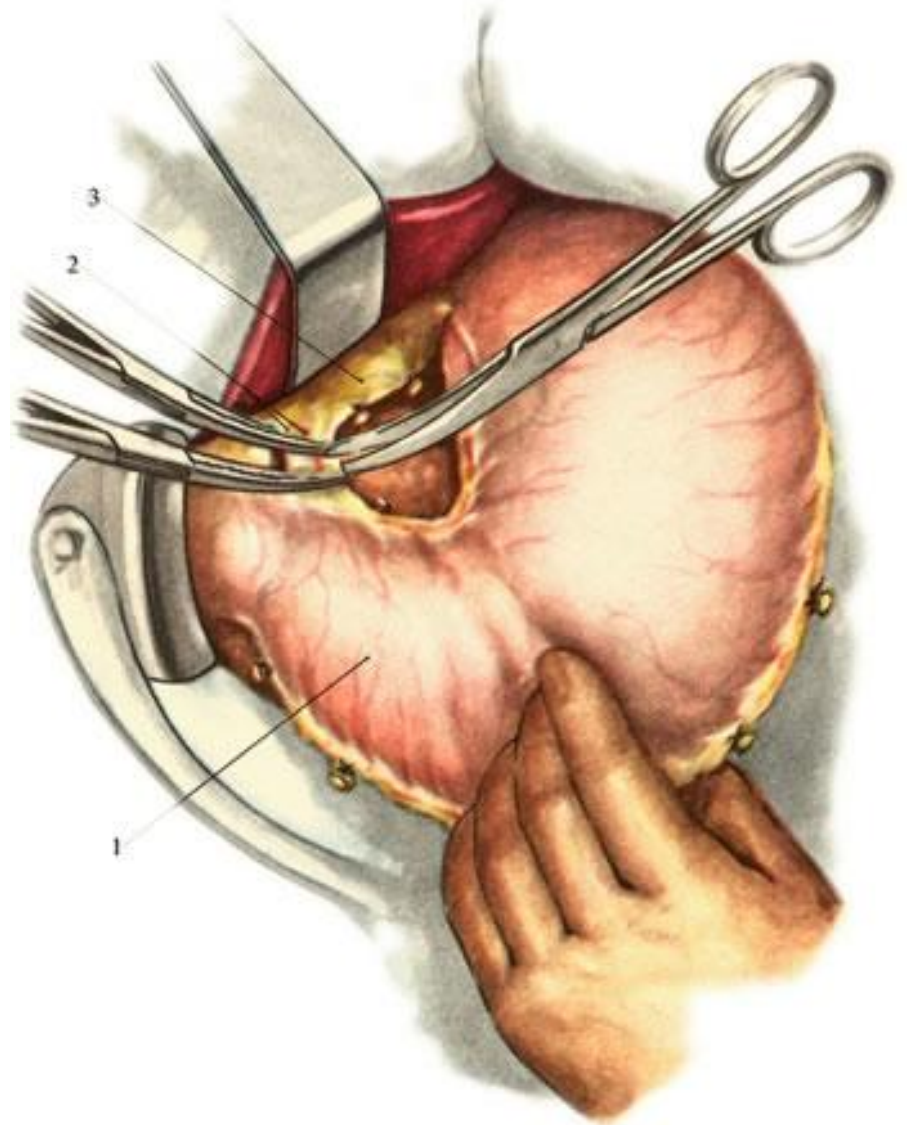
Мобилизация желудка

- Пересечение *a. et v. gastrica sinistra*



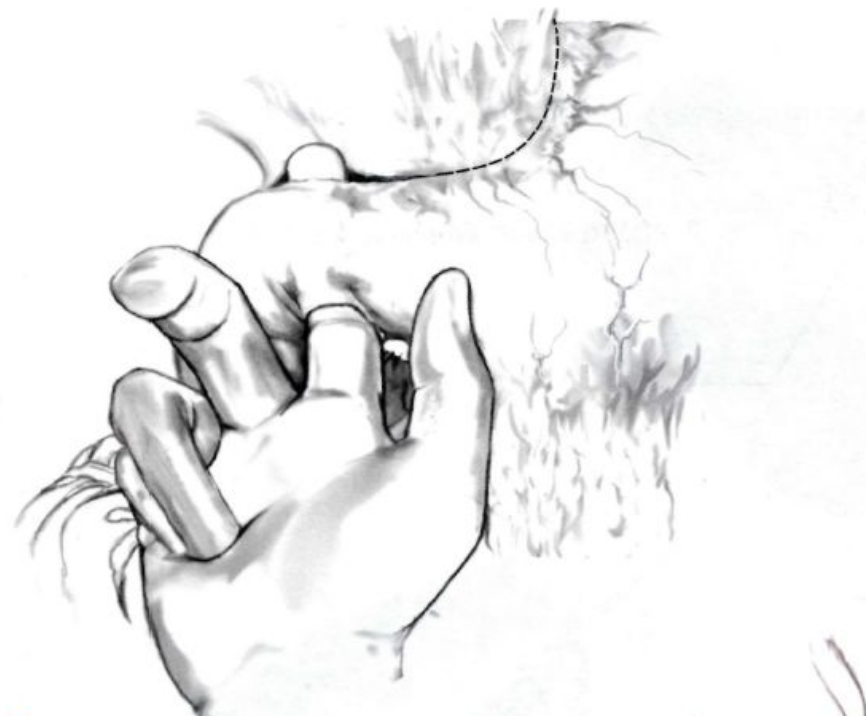Мобилизация желудка

- Пересечение
a. et v. gastrica
dextra.

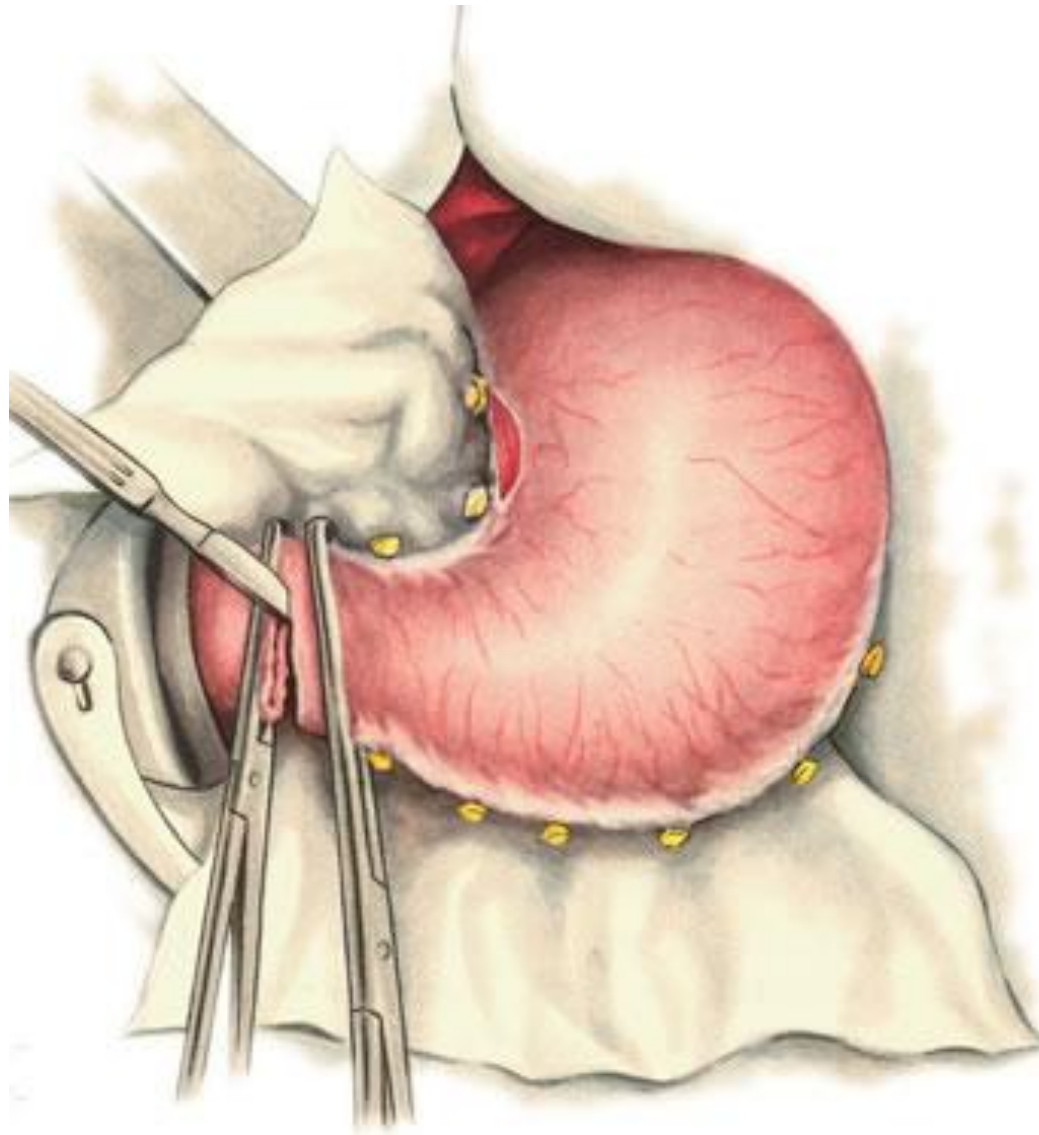


Мобилизация ДПК

- Двенадцатиперстную кишку мобилизуют на протяжении 2—3 см
- Мобилизация по Кохеру
- При необходимости осуществляют мобилизацию селезенки



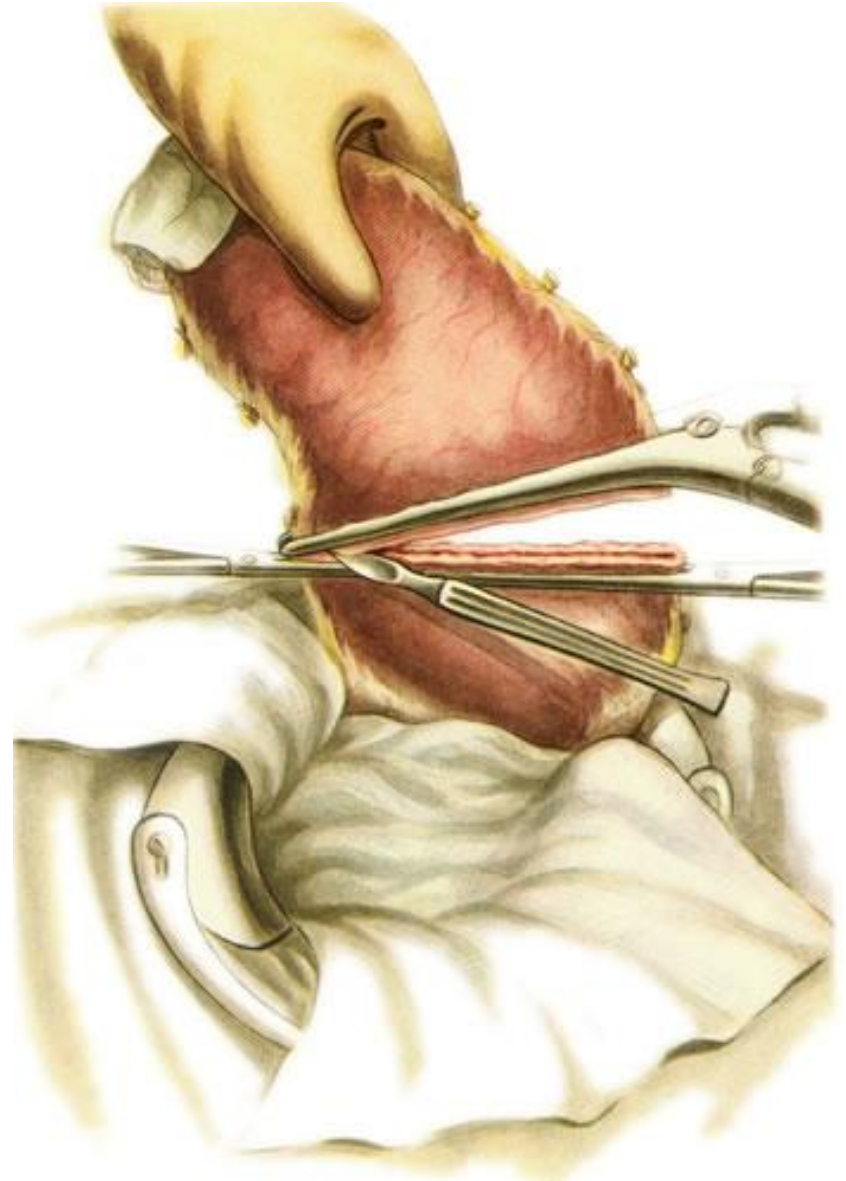
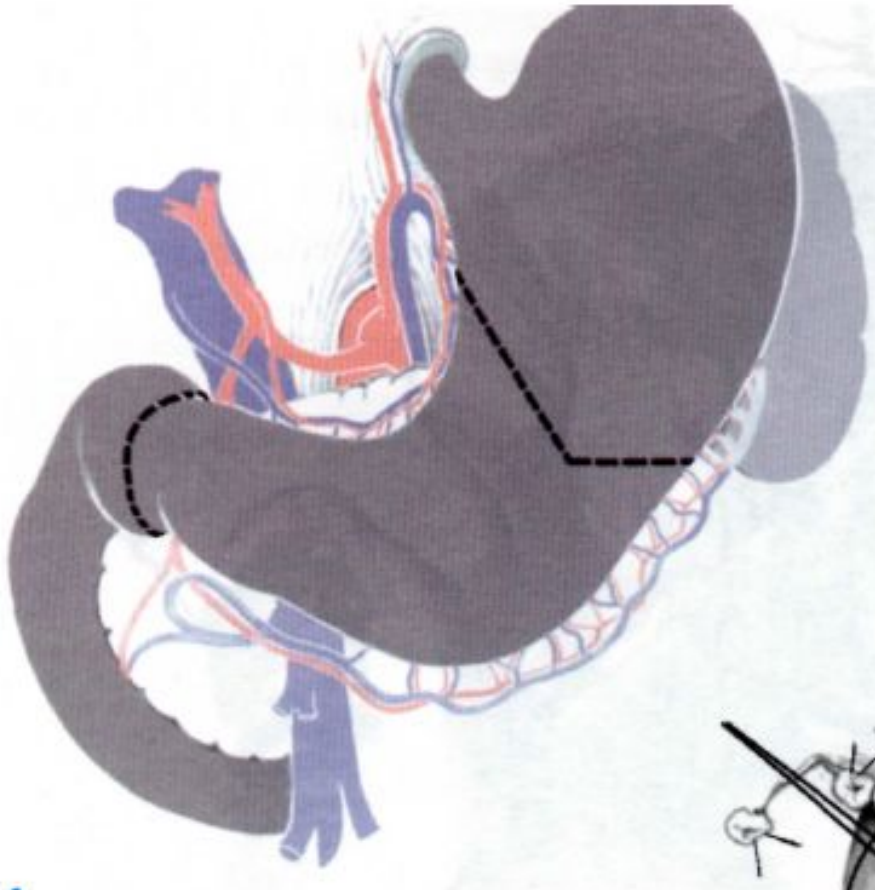
Мобилизация ДПК



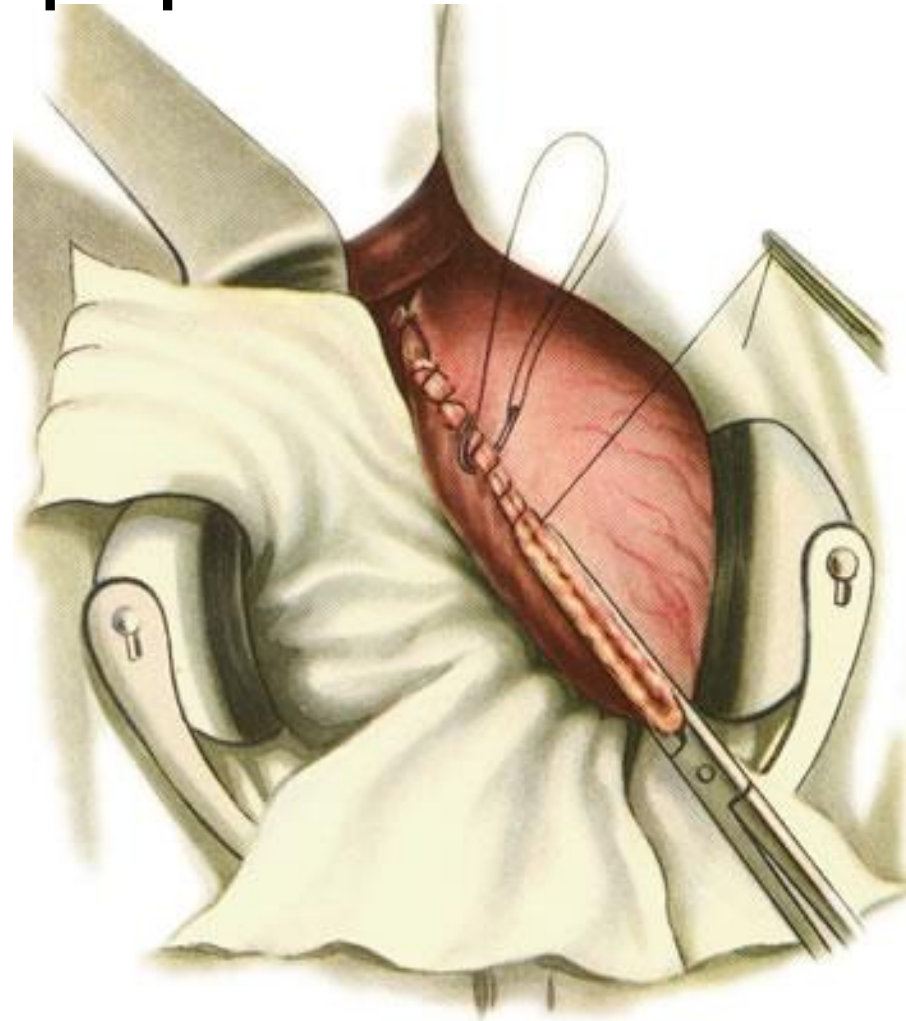
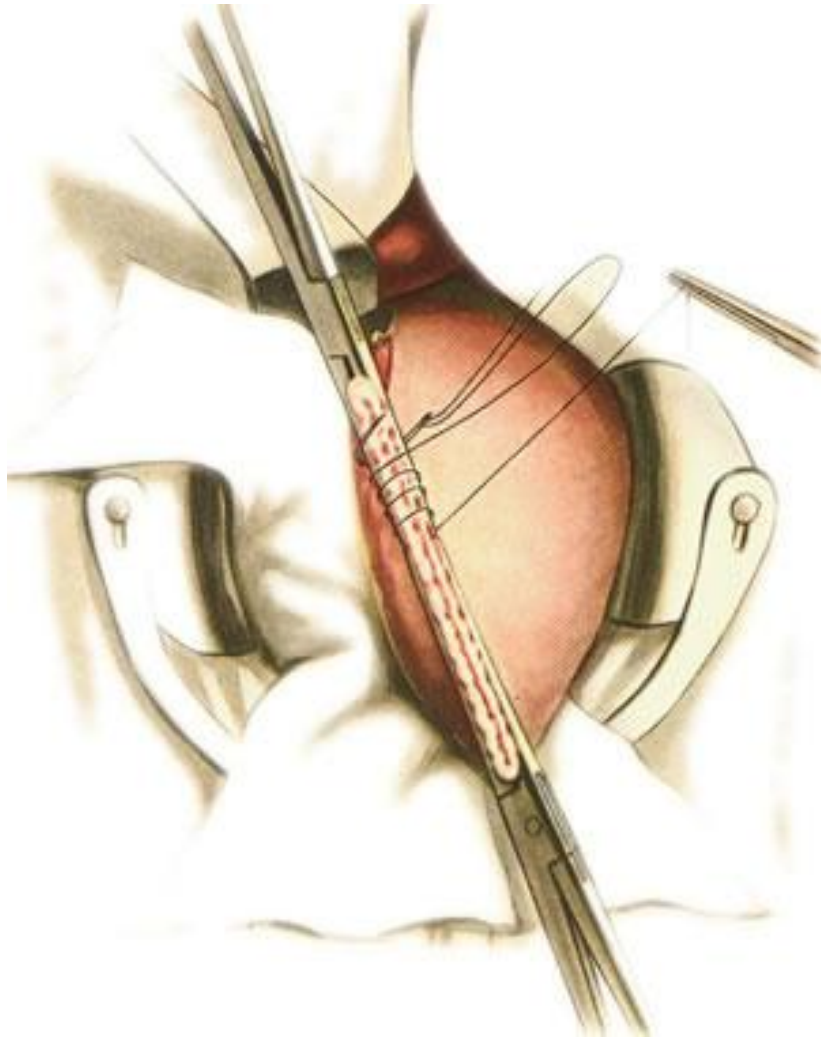
Резекция

- Границы резекции проходят приблизительно на 1 см дистальнее привратника и по проксимальной трети желудка.
- Деление желудка на «части» считается по малой кривизне.
- Ориентиры: по малой кривизне - место отхождения 2 ветви левой желудочной артерии; по большой – анастомоз между желудочносальниковыми артериями.

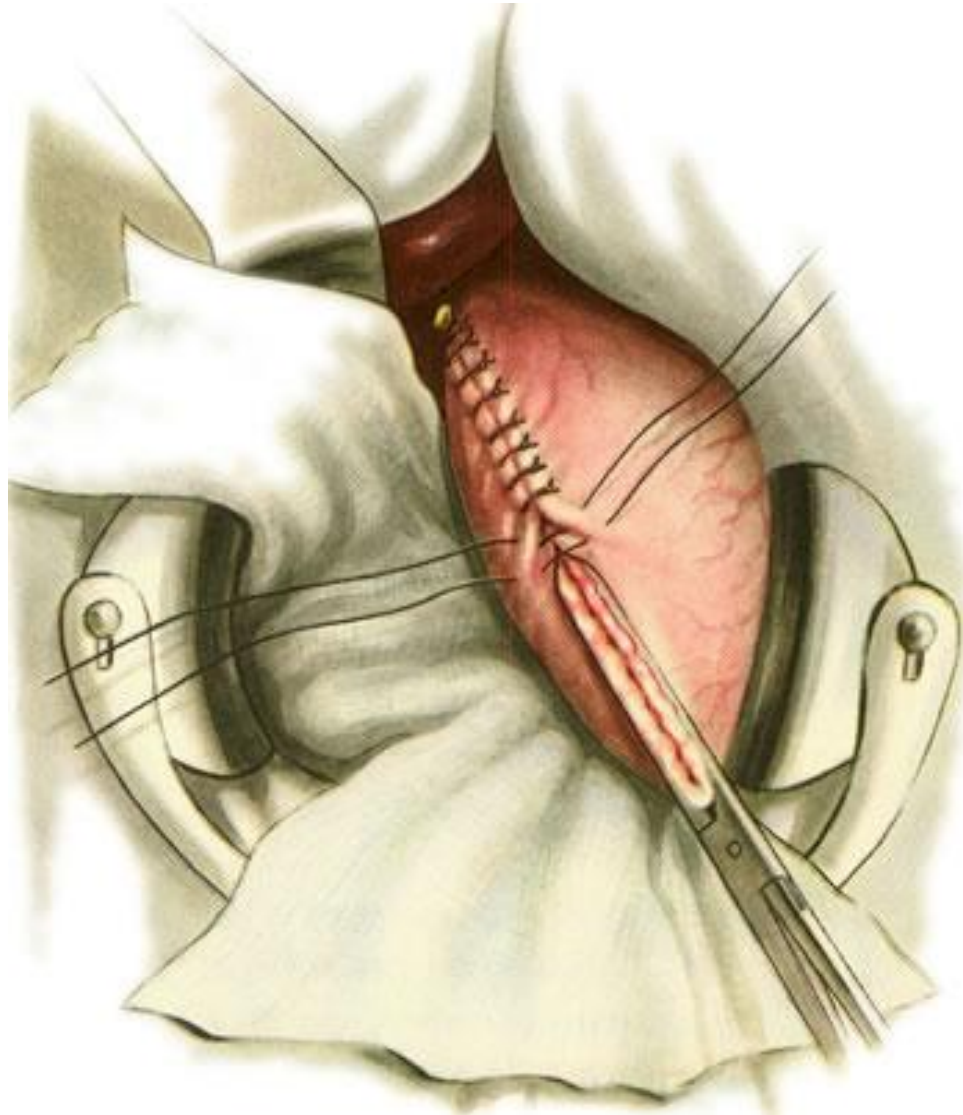
Резекция желудка



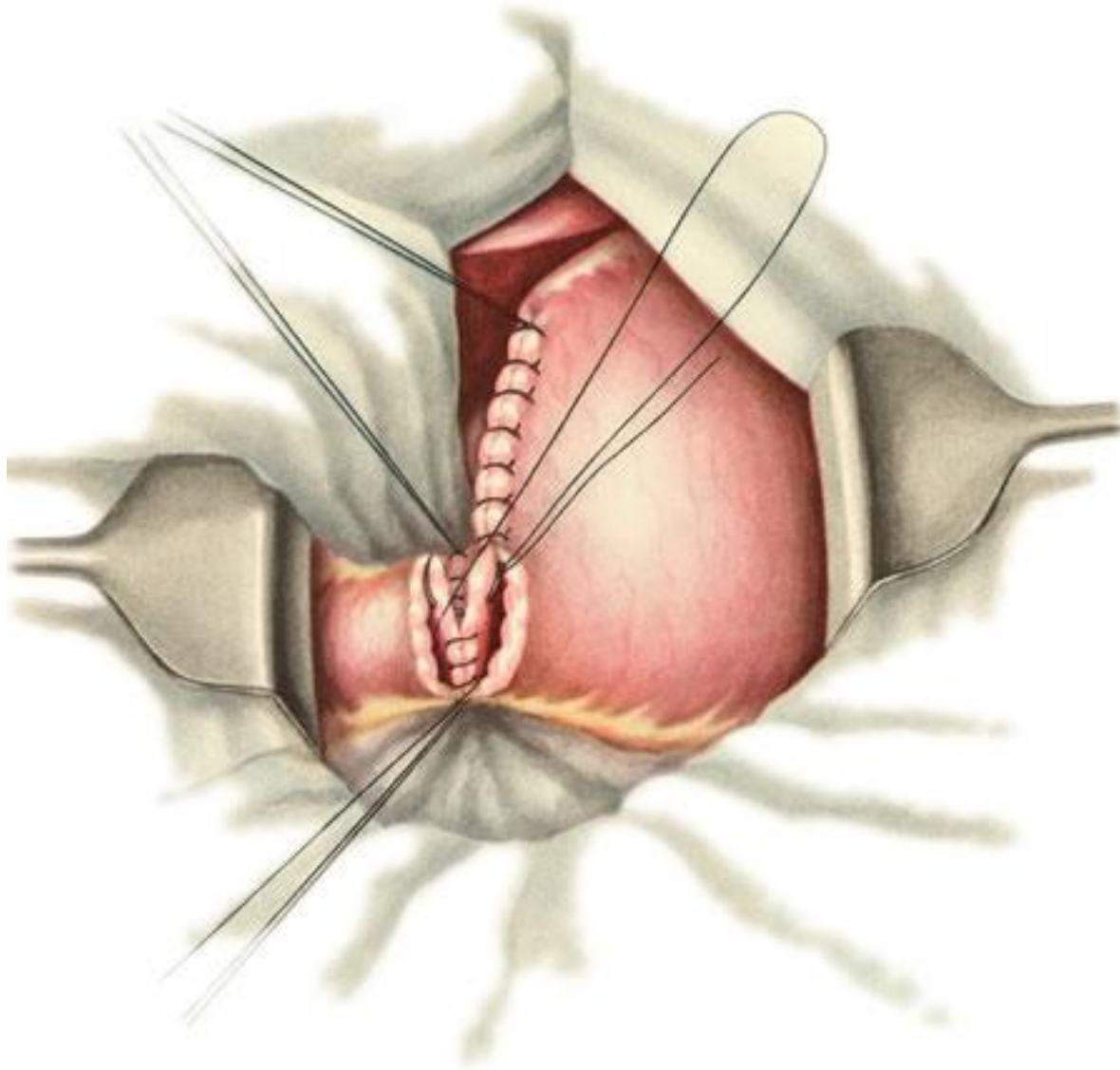
Формирование культи желудка: Способ Гофмейстера — Финстерера



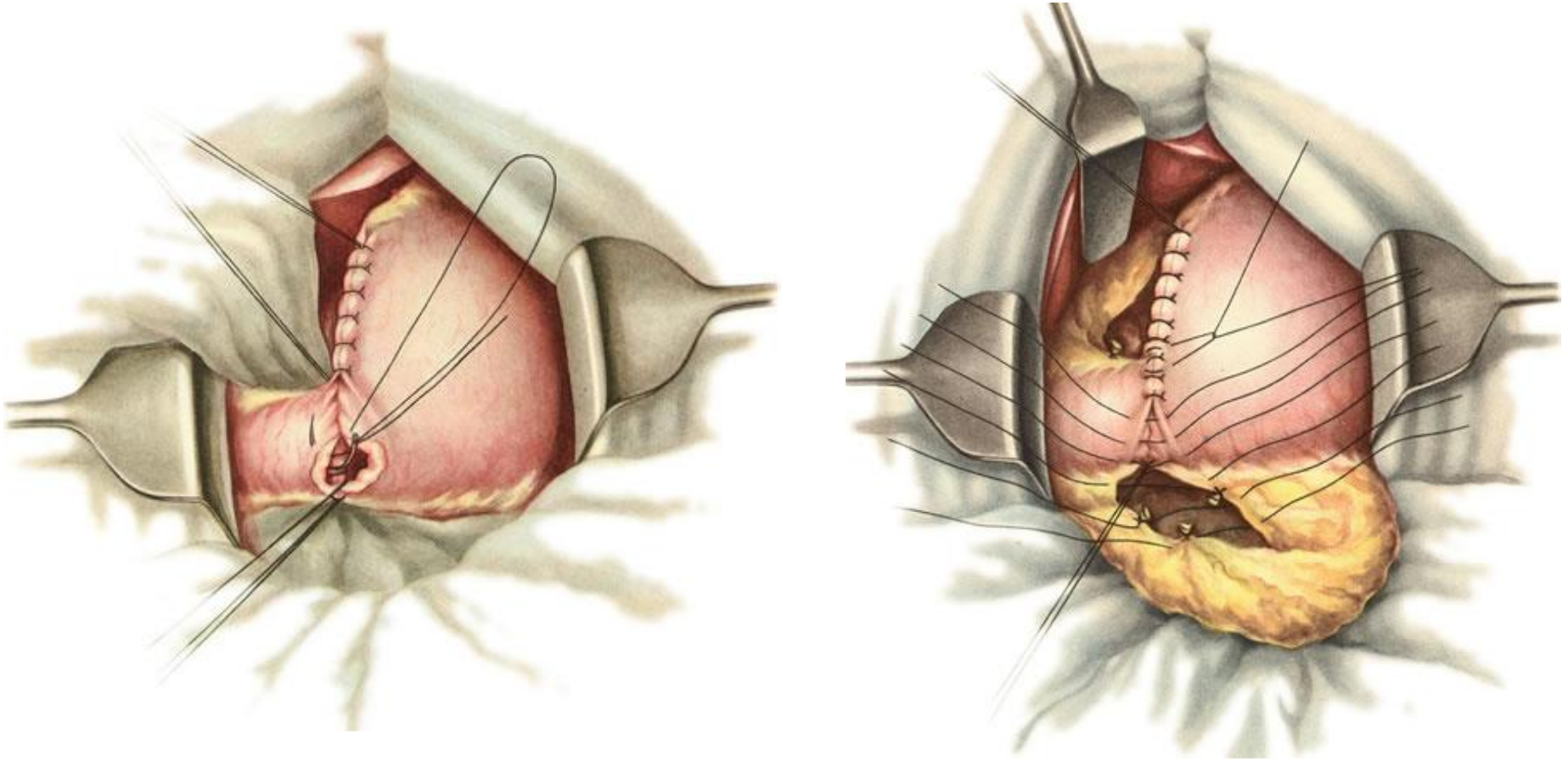
Формирование культи желудка



Гастродуоденальный анастомоз: двурядный шов



Гастродуоденальный анастомоз



Выводы

- «+» :
 - Восстановление естественного пассажа пищи
 - Оперативное вмешательство затрагивает только верхний этаж брюшной полости
 - Демпинг-синдром встречается реже

- «-» :
 - Невозможность мобилизации ДПК (натяжение анастомоза)
 - Несоответствие просвета желудка и ДПК
 - Частый рецидив язв
 - Нет возможности полной ревизии при раковом процессе

Спасибо за внимание

- 3 человека, набравших наибольшее количество баллов за тест, получат возможность самостоятельно отработать методику анастомозов на биоматериал (инструменты и шовный материал предоставляется)
- Еще больше информации можно узнать в нашей группе в контакте:
https://vk.com/surgery_nsmu (Хирургия. СГМУ)

