

# ***Диагностика рака желудка***

Подготовила  
Мкртчян Кристина  
МЛ-413

Рак желудка  
выявляется на  
III - IV стадиях

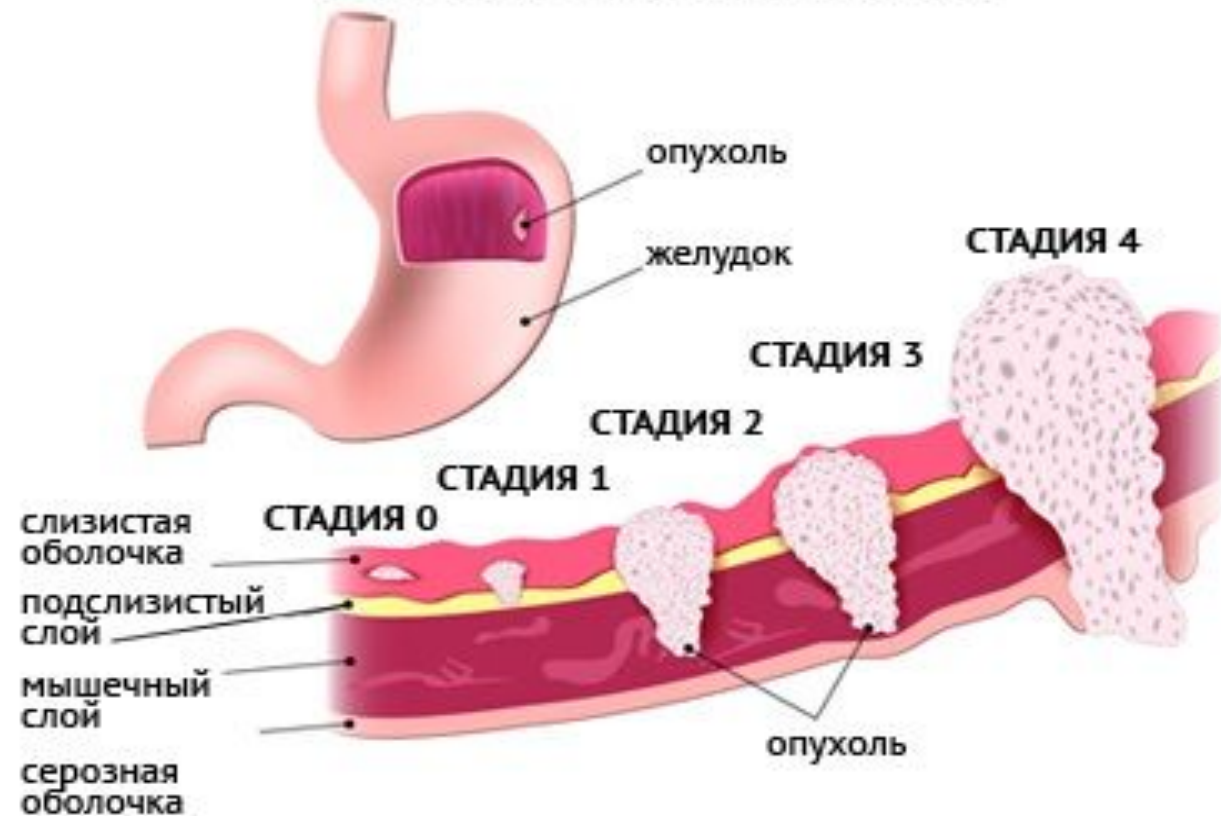
ПРИЧИНА

БЕССИМПТОМНОЕ  
ТЕЧЕНИЕ НА  
РАННИХ СТАДИЯХ

РЕШЕНИЕ

МАССОВОЕ  
ЭНДОСКОПИЧЕСКОЕ  
ОБСЛЕДОВАНИЕ  
НАСЕЛЕНИЯ

### Развитие рака желудка



## Клинические проявления зависят от :

- ▶ Наличия предраковых заболеваний
- ▶ Характера опухолевого роста (экзо- и эндофитный)
- ▶ Локализации опухоли
- ▶ Стадии развития
- ▶ Осложнений

# СИМПТОМЫ

## Местные (=симптомы диспепсии)

- ❖ отсутствие физиологического чувства удовлетворения от насыщения пищей
- ❖ чувства переполнения и распираания в эпигастральной области
- ❖ ощущение тупой боли
- ❖ снижение или отсутствие аппетита
- ❖ отказ от некоторых видов пищи (мясо, рыба)
- ❖ тошнота, рвота

## Общие

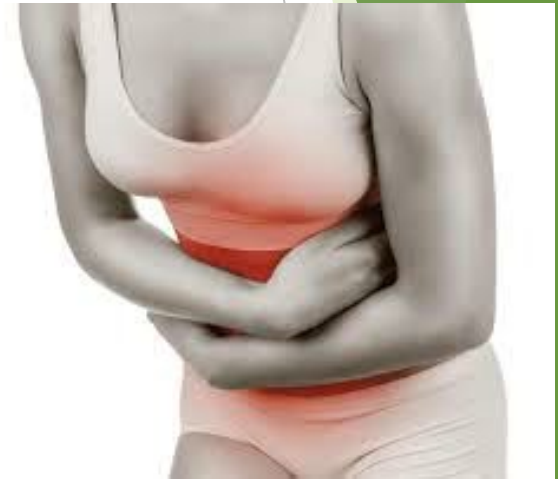- ❖ слабость, вялость, адинамия
- ❖ быстрая утомляемость от привычной работы и понижение интереса к ней
- ❖ депрессия
- ❖ потеря веса
- ❖ анемия, связанная со скрытой кровопотерей и опухолевой интоксикацией.
- ❖ повышение температуры тела от субфебрильной до высокой.

# Болевой симптом. Локализация

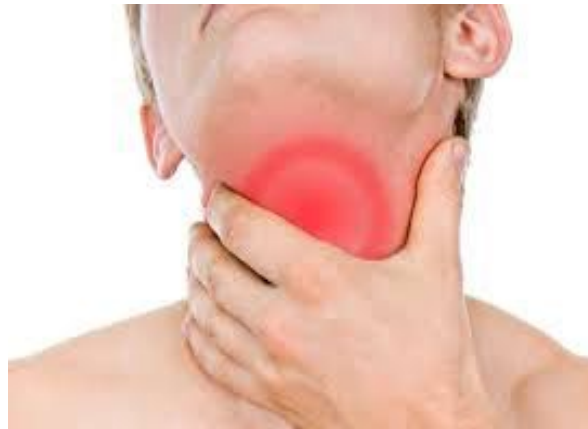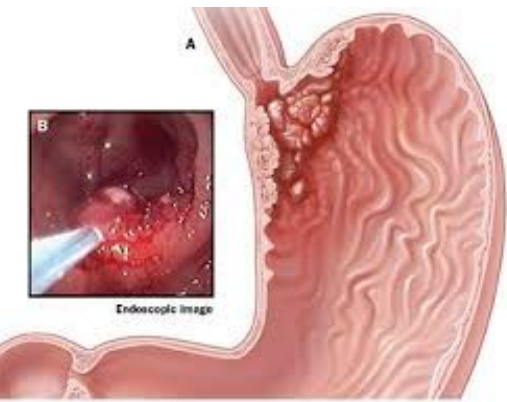
Проявления рака желудка сходны с различными заболеваниями, включая язвенную болезнь, гастрит и др



Прорастание опухоли в поджелудочную железу



Опухоли кардиального отдела желудка



Распространение опухоли кардии на нижний пищеводный сфинктер проявляется признаками дисфагии.

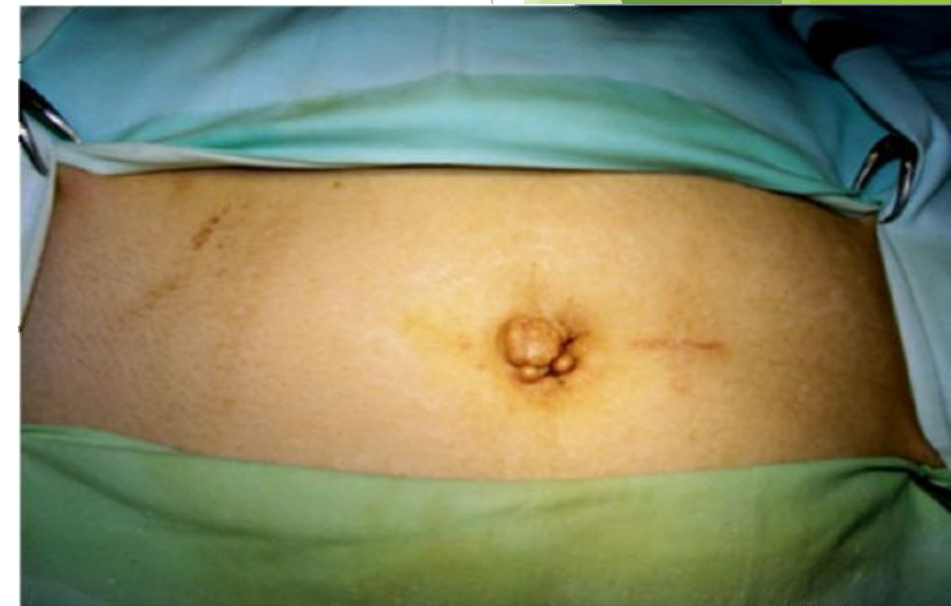# Осмотр

- ❖ На ранних стадиях → нет изменений
- ❖ На поздней стадии появляется →
  - бледность кожных покровов и видимых слизистых оболочек рака (при анемии, кахексии)
  - неравномерное вздутие в верхней половине живота,
  - видимые перистальтические сокращения желудка при стенозе выхода из желудка.
  - Увеличение размеров живота с распластанными боковыми отделами может быть признаком асцита.

При поверхностной пальпации живота легкая ригидность мышц брюшной стенки и болезненность в эпигастральной области

## Зоны обязательного palpирования:

1. область пупка (метастаз сестры Джозеф)
  2. левая надключичная область (метастаз Вирхова)
  3. малый таз (метастаз Шницлера)
- + метастаз Крукенберга в яичники у женщин (вагинальное исследование)



Метастаз в пупок

# *Симптомы в зависимости от локализации*

## *Рак кардиального отдела*

1. Слюнотечение
2. Дисфагия
3. Срыгивание пищей
4. Боли за грудиной

## *Рак антрального отдела*

1. Тяжесть в эпигастрии
2. Рвота пищей, съеденной накануне
3. Тухлый запах рвотных масс
4. Шум плеска в желудке

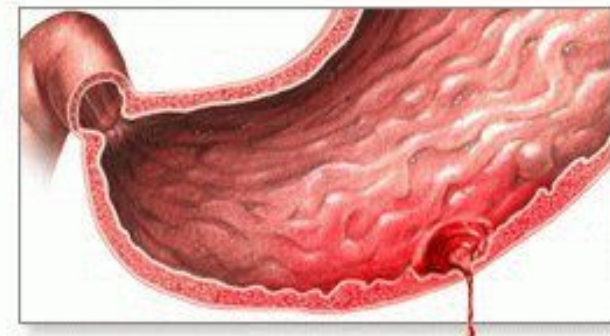
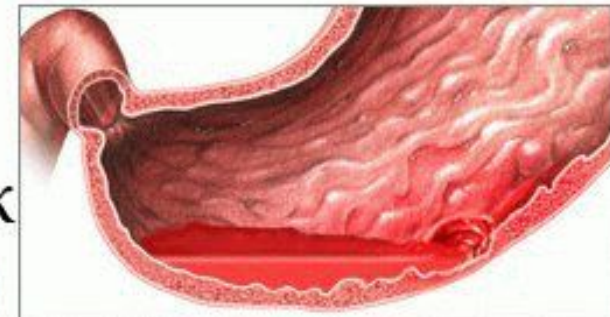
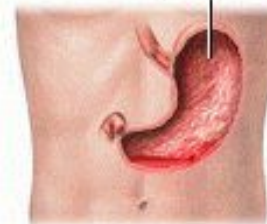## *Рак тела желудка*

1. Слабость
2. Анемия
3. Потеря веса

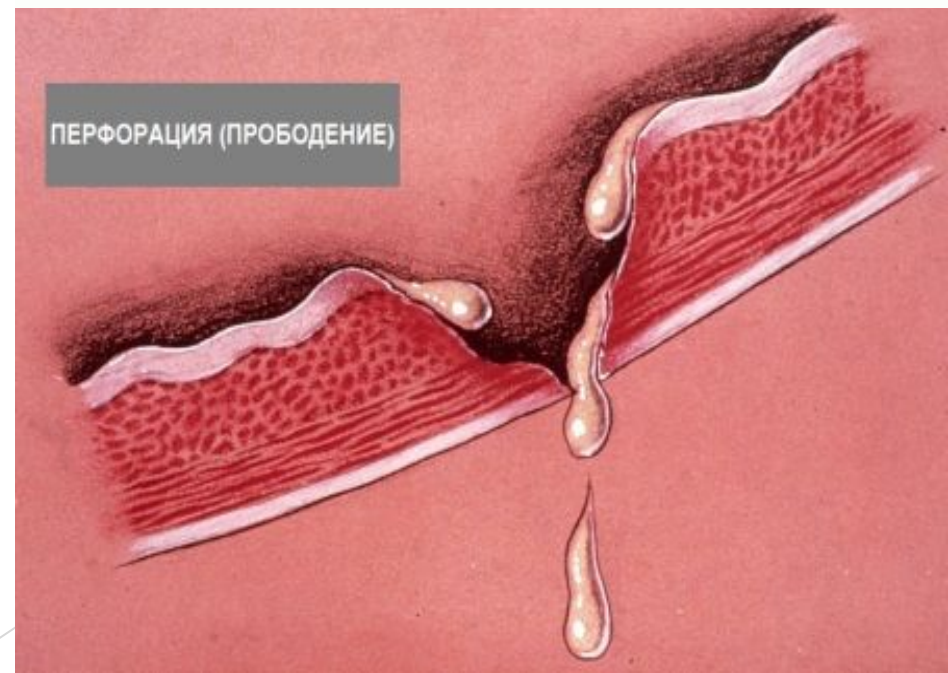# Осложнения

1. Желудочное кровотечение
2. Перфорация опухоли
3. Распадающаяся опухоль

Желудок



ПЕРФОРАЦИЯ (ПРОБОДЕНИЕ)





# Лабораторные тесты

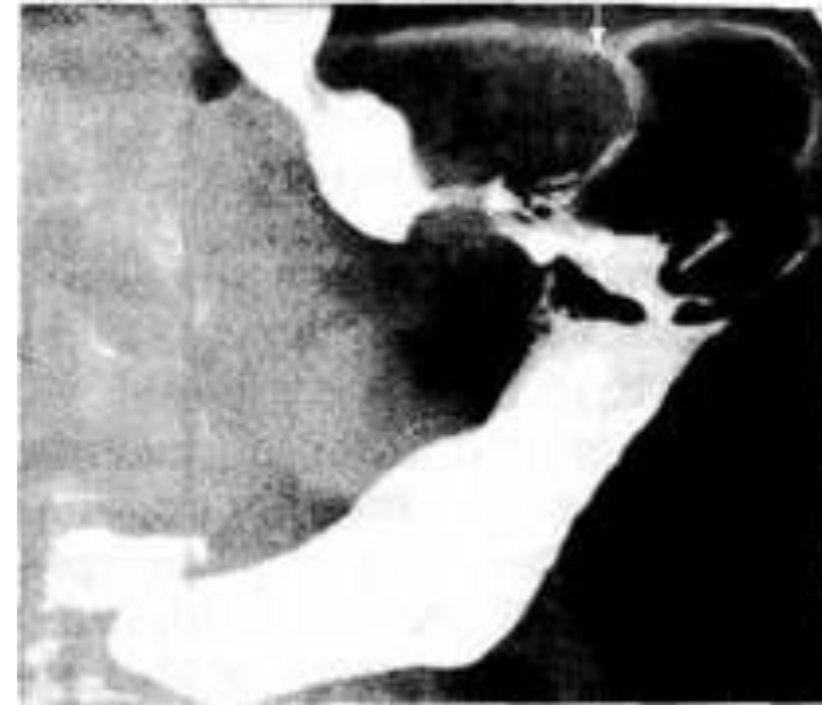- ▶ Увеличение СОЭ
- ▶ Лейкоцитопения на начальных этапах, лейкоцитоз со сдвигом влево - при прогрессировании заболевания
- ▶ Снижение уровня гемоглобина
- ▶ Эритроцитопения
- ▶ Увеличение:
  - Щелочная фосфатаза
  - Глобулины
  - Глутамилтранспептидаза
  - АЛТ, АСТ
  - Билирубин
  - Липаза
- ▶ Уменьшение:
  - Альбумин
  - Глюкоза

□ Увеличены:

- Активированное частичное тромбопластиновое время (АЧТВ)
- Тромбиновое время (ТВ);
- Протромбиновый индекс (ПТИ);
- Антитромбин;
- Антитромбопластин.

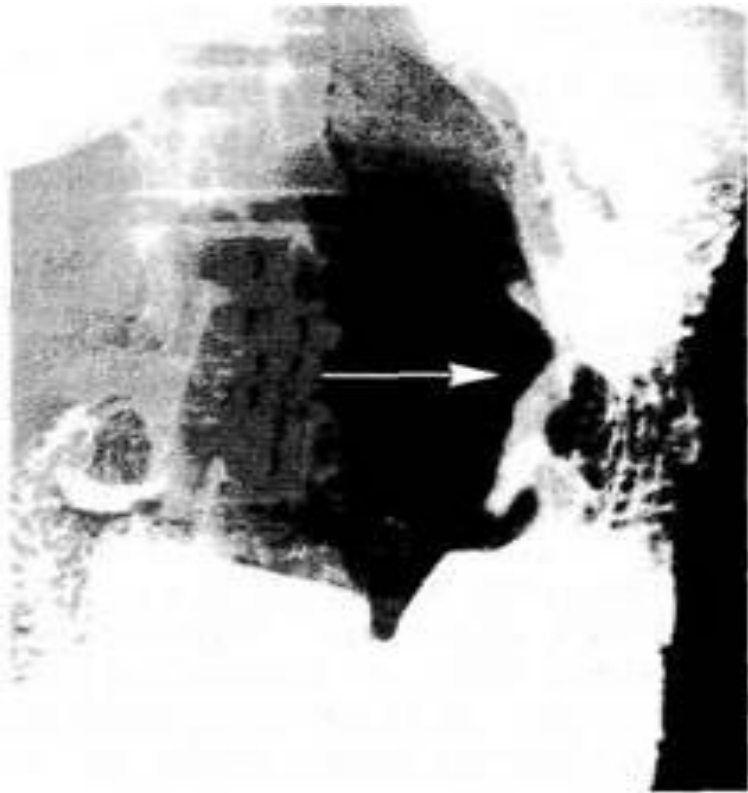# Рентгенологическая картина рака проксимального отдела

- ▶ Тень на фоне газового пузыря
- ▶ Симптом импрегнации опухоли контрастным веществом
- ▶ Утолщение свода
- ▶ Симптом обтекания или разбрызгивания контрастного вещества в кардиальном отделе



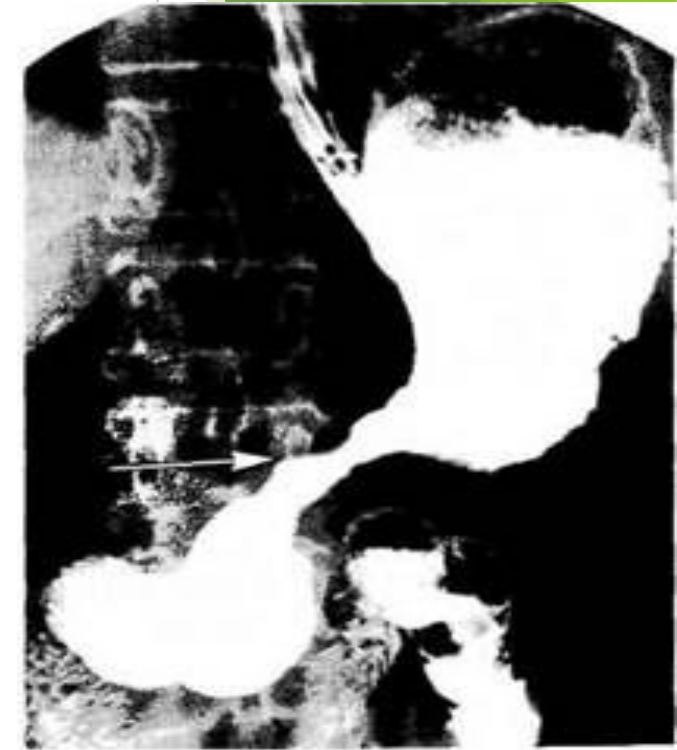Рак кардиального отдела желудка  
Деформация газового пузыря за счет дефекта наполнения по медиальному контуру

# Рентгенологические симптомы при раке тела желудка



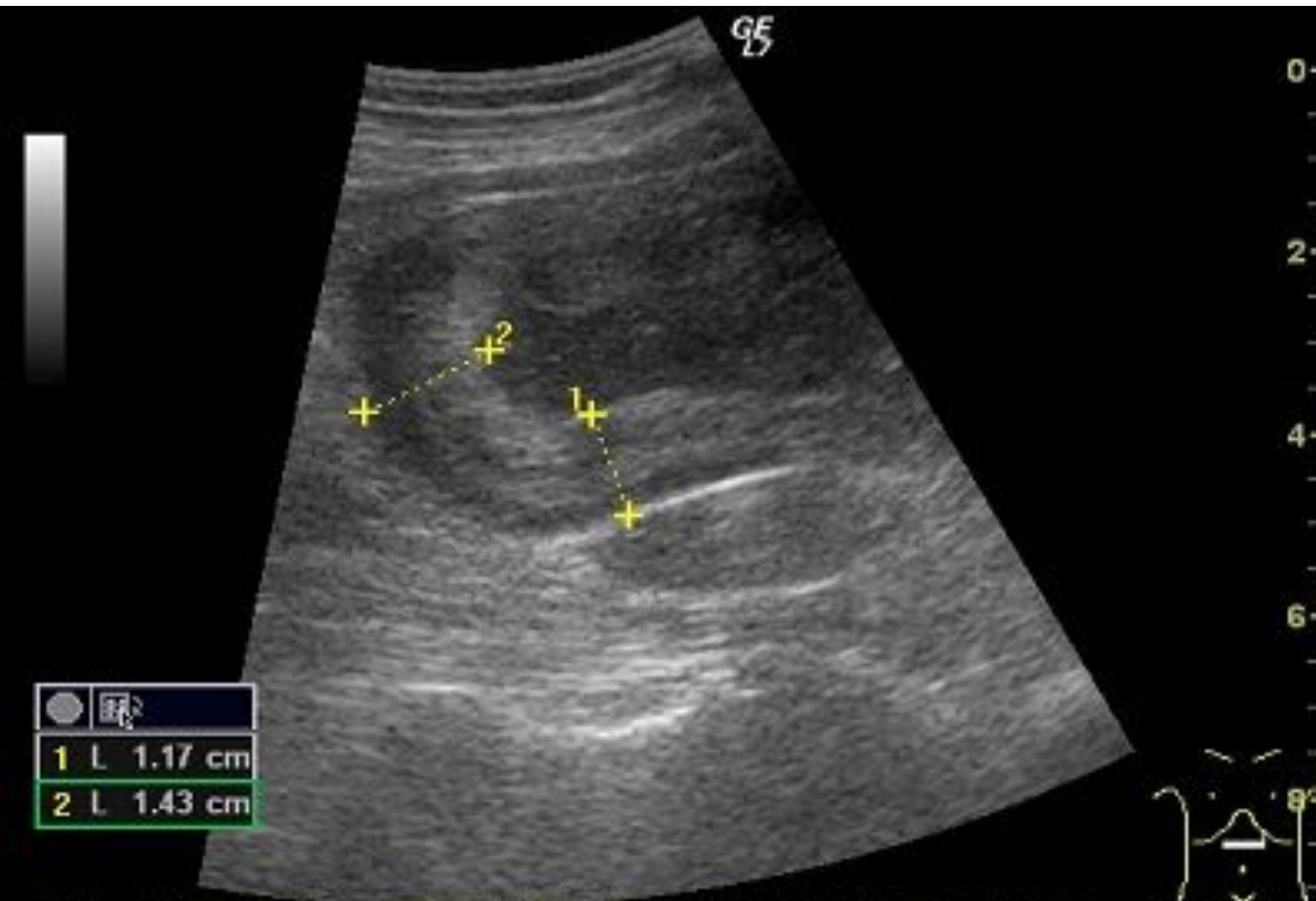
- ❖ Дефект наполнения с неровным зазубренным краем
- ❖ Ригидность и выпадение перистальтики
- ❖ Укорочение малой кривизны
- ❖ Плоское депо бария
- ❖ Сужение пилоро-антрального отдела
- ❖ Сужение просвета средней трети до картины «песочных часов»
- ❖ Резкое уменьшение объема и формы желудка за счет опухоли

Рак тела желудка, инфильтративно-язвенная форма. В средней трети тела по малой кривизне дефект наполнения с подрывными границами, с депо бария, не выходящими за контуры желудка.



Рак тела желудка (скирр). В теле желудка циркулярное сужение просвета до антрального отдела

# УЗИ



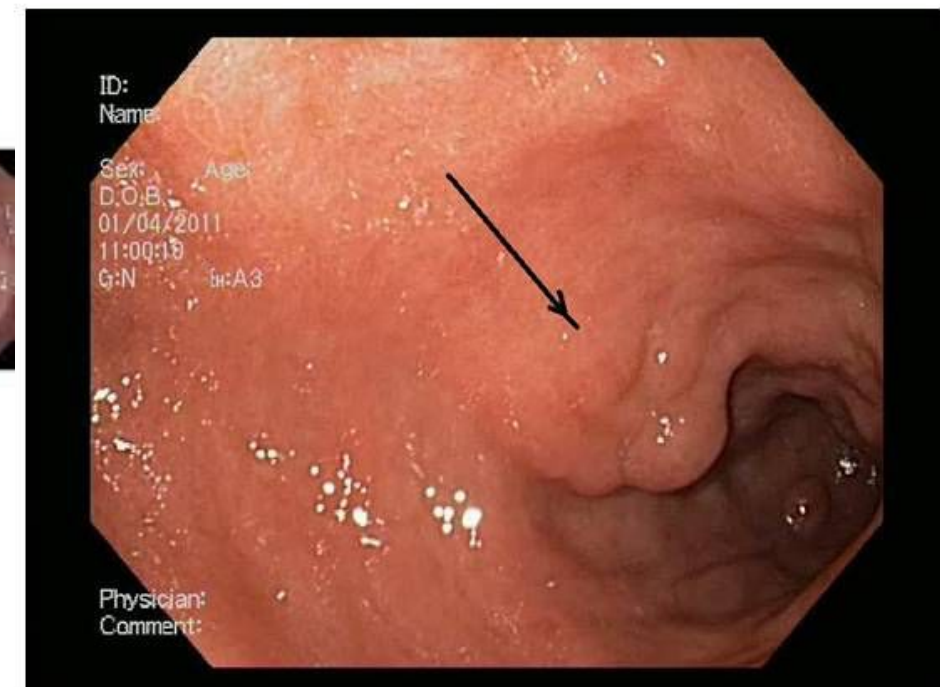
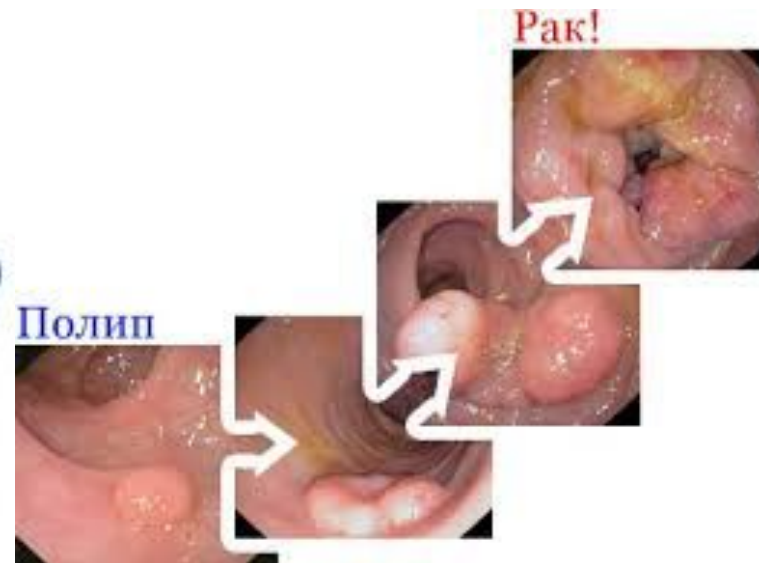
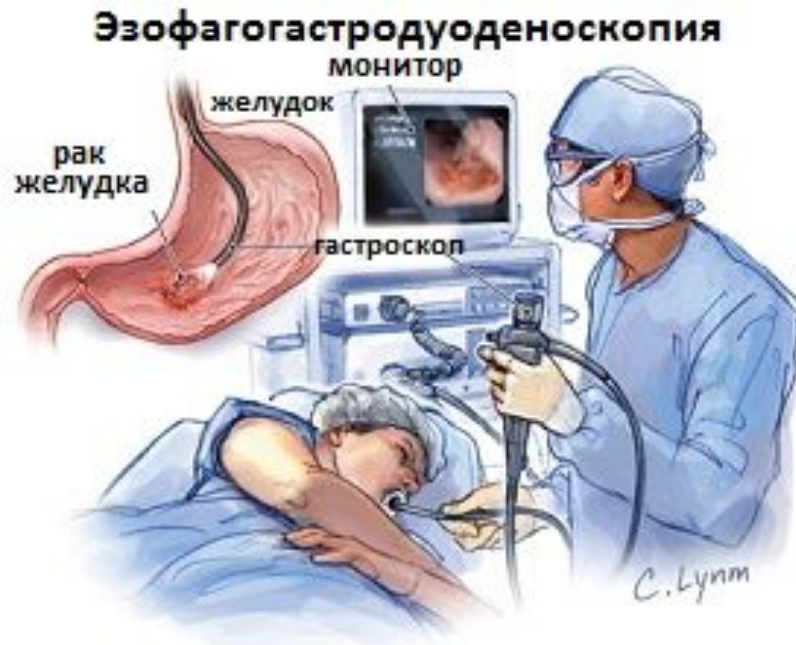УЗИ позволяет определить изменения в толщине стенок желудка, обусловленные опухолью, выявить метастазы и скопление жидкости в брюшной полости.

**РАК ЖЕЛУДКА- УТОЛЩЕНИЕ СТЕНКИ ЖЕЛУДКА ДО 14 ММ, И СНИЖЕНИЕ ЕЕ ЭХОГЕННОСТИ**

# Эндоскопические методы

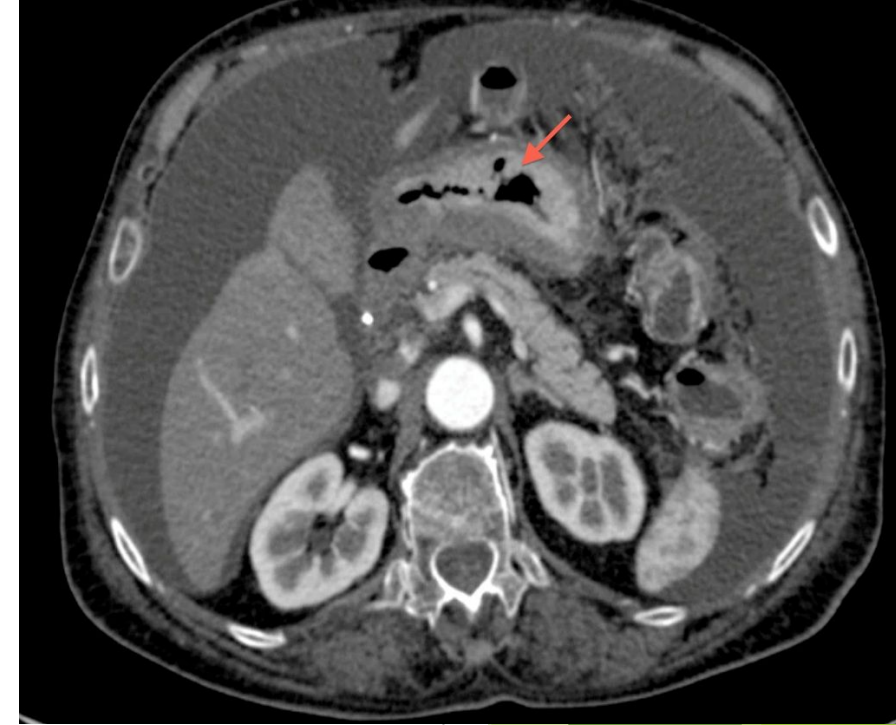
- ▶ позволяет выявить как ранние, так и поздние формы рака
- ▶ удалить полип
- ▶ взять материал для гистологического и цитологического исследований
- ▶ произвести остановку кровотечения
- ▶ определить глубину проникновения опухоли в толщу стенки желудка.

В сочетании  
с биопсией  
точность  
98%



# КТ и МРТ

Компьютерную и магнитно-резонансную томографию также с успехом используют для диагностики рака. Оба этих метода более подходят для определения локализации и распространенности опухоли, инвазии ее в окружающие ткани. Они могут дать некоторое представление о возможности оперативного удаления опухоли. Метастазы в лимфатических узлах и печени почти с одинаковой точностью выявляют ультразвуковое, компьютерное, томографическое и магнитно-резонансное исследования.



Утолщенная стенка желудка

## Лапароскопия

производят преимущественно для выявления диссеминации рака по брюшине, метастазов в печень, а также для определения операбельности опухоли. Иногда для этих целей прибегают к пробной лапаротомии.