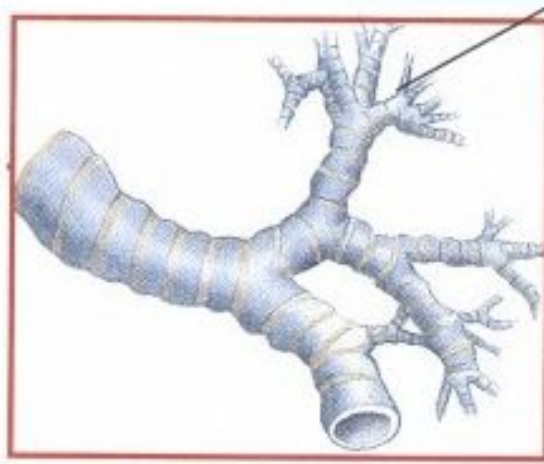
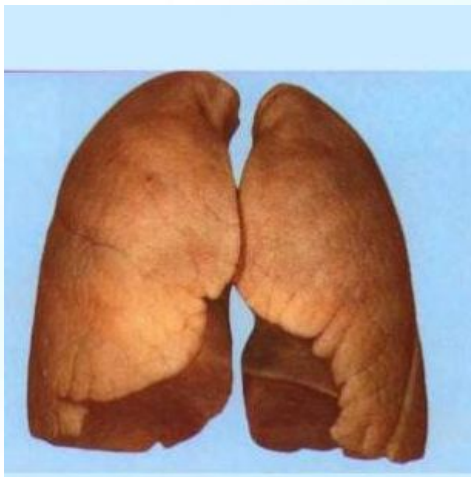
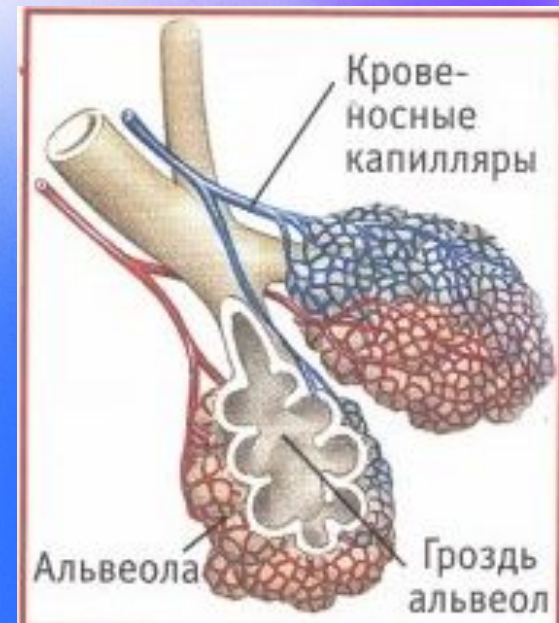
Презентацию разработала:

1. Бородина Ольга Олеговна
2. Учитель биологии
3. МАОУ СОШ № 119 г. Пермь



Строение легких

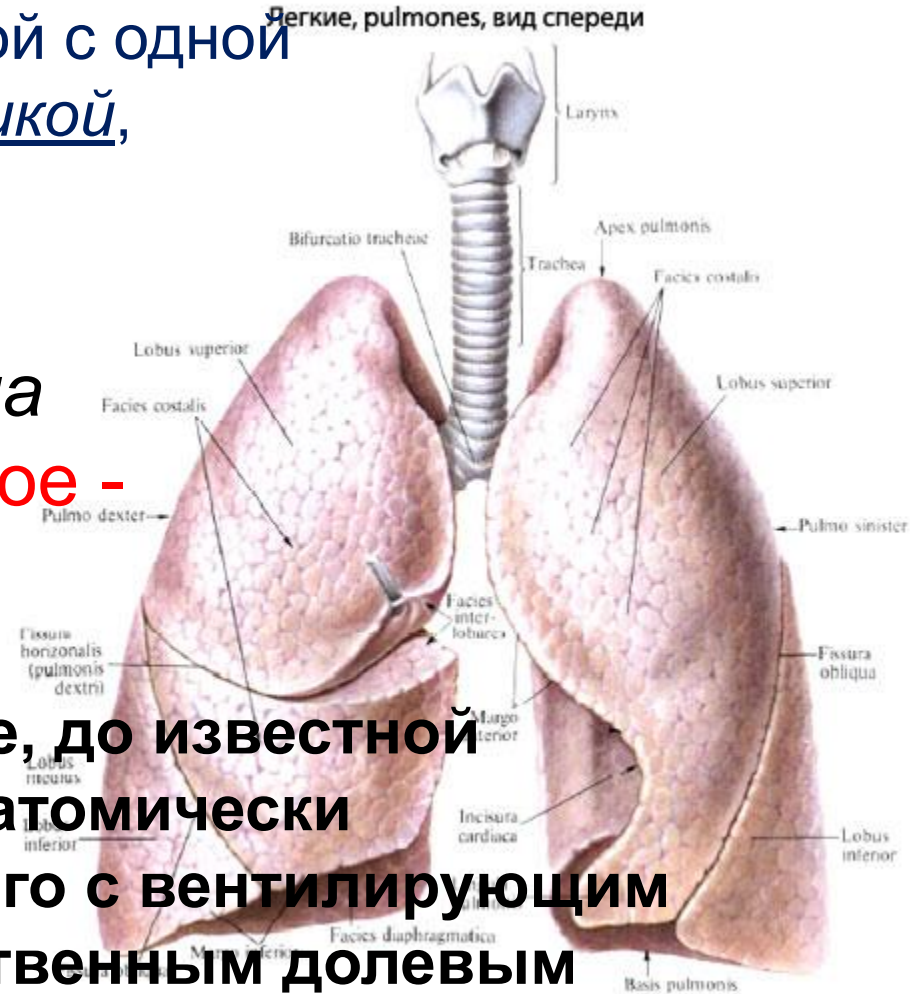


Бородина Ольга Олеговна
Учитель биологии
МАОУ СОШ № 119 г. Пермь

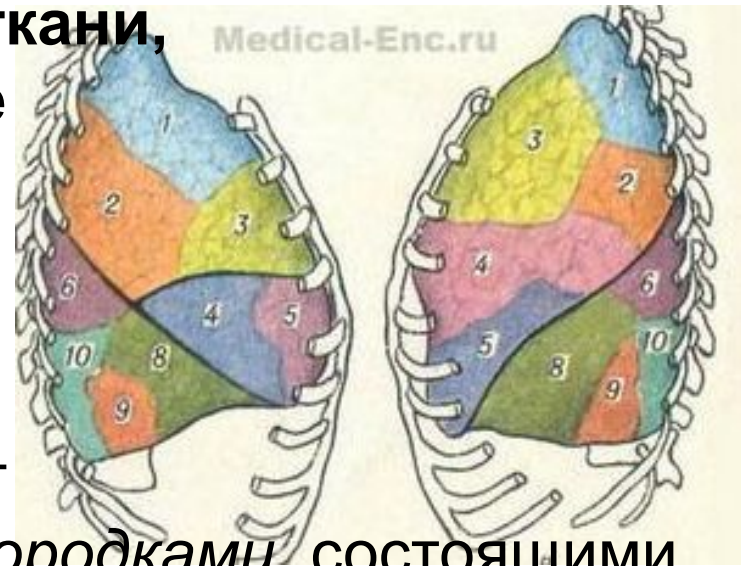Легкое, правое и левое, по форме напоминают конус с уплощенной с одной стороны и закругленной верхушкой, выступающей над I ребром.

Легкие подразделяются на доли: правое – на три, левое – на две.

Доли легких – это отдельные, до известной степени изолированные, анатомически обособленные участки легкого с вентилирующим их долевым бронхом и собственным долевым сосудисто-нервным комплексом.



Сегмент – это участок легочной ткани, имеющий свои сосуды и нервные волокна и вентилируемый сегментарным бронхом.



Легочные сегменты отделяются друг от друга *межсегментарными перегородками*, состоящими из рыхлой соединительной ткани, в которой проходят межсегментарные вены.

Сегменты образованы легочными дольками (число их в одном сегменте примерно 80), разделенными междольковыми соединительнотканными перегородками.

Ацинус – это система разветвлений одной концевой (терминальной) бронхиолы, делящейся на 14 – 16 дыхательных бронхиол 1 порядка, которые дихотомически делятся на респираторные бронхиолы 2 порядка. Последние также разветвляются на респираторные бронхиолы 3 порядка, образующие 2 – 3 генерации альвеолярных ходов, несущих на себе альвеолы

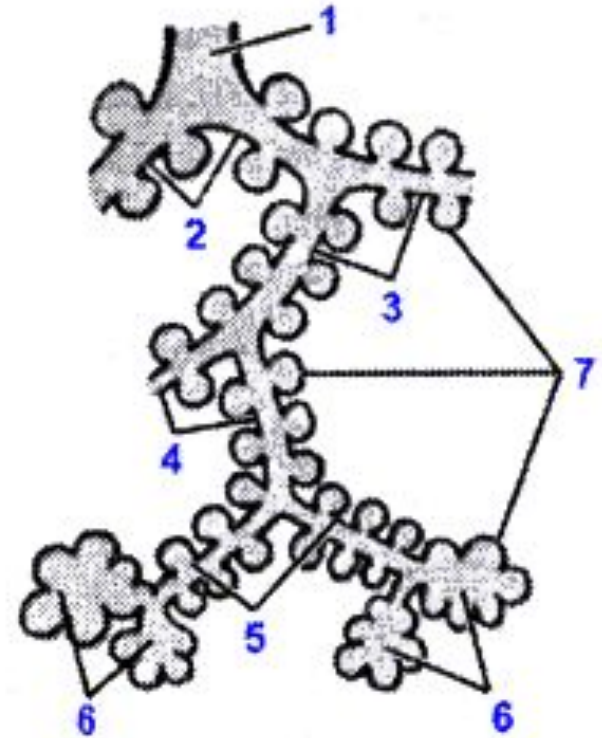
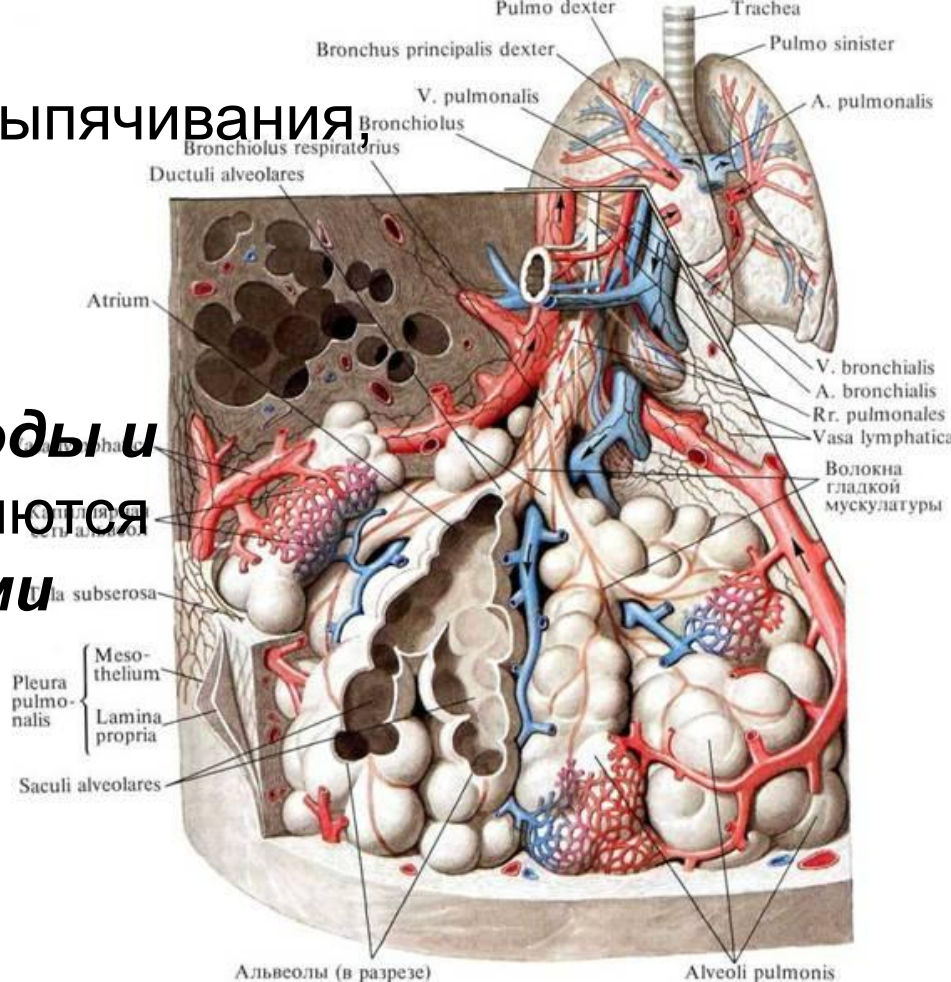


Рис. 184. Строение ацинуса легкого:

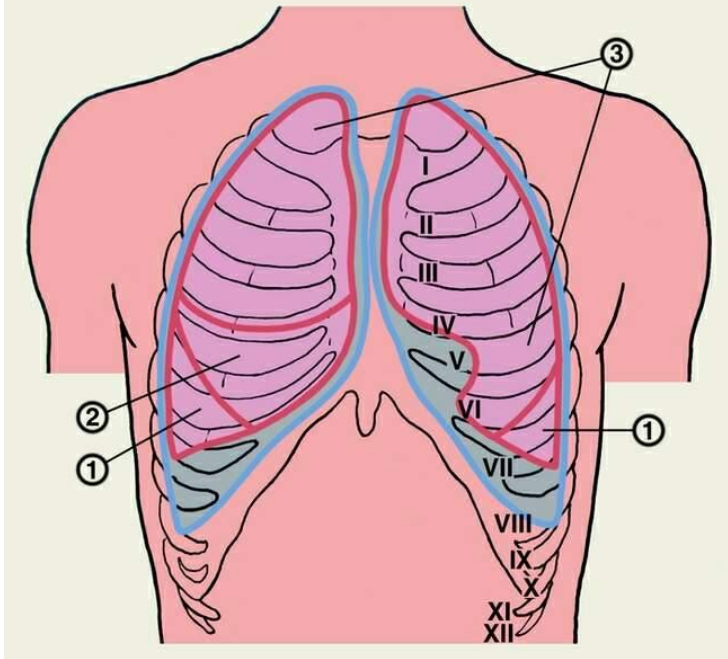
- 1 – терминальная бронхиола;
- 2 – дыхательная бронхиола первого порядка;
- 3 – дыхательная бронхиола второго порядка;
- 4 – дыхательная бронхиола третьего порядка;
- 5 – альвеолярные ходы;
- 6 – альвеолярные мешочки;
- 7 – альвеолы

Альвеолы – бухтообразные выпячивания, расположенные на стенках дыхательных бронхиол.

Альвеолы, альвеолярные ходы и альвеолярные мешочки являются пространствами, **содержащими воздух**.



Количество альвеол в обоих легких человека **600 – 700 млн.**, а общая **их поверхность** колеблется от **40м² при выдохе** до **120 м² при вдохе**.



Каждое легкое одето оболочкой
– **легочной плеврой**

Пристеночная (париетальная) плевра выстилает грудную полость с внутренней стороны.

Между легочной и пристеночной плеврой – плевральная полость, которая **заполнена тонким слоем жидкости**; **облегчает скольжение легочной стенки во время вдоха и выдоха.**

Интернет ресурсы:

<http://900igr.net/fotografii/obg/Kurenje/055-Ljogkie-kurilschika.html> -

легкие человека некурящего

http://anatomya-atlas.ru/?page_id=1741 – атлас анатомии человека,

анатомия в картинках, легкие

<http://www.medical-enc.ru/11/pulmones.shtml> - легкие

<http://www.medbiol.ru/medbiol/anatomia/00094410.htm> - строение

ацинуса легкого

<http://www.eparhsklad.ru/page140.html> - внутреннее строение

легких

<http://www.curemed.ru/medarticle/articles/33423.htm?template=27> –

энциклопедия здоровья

Универсальный атлас. Биология. В 3-х кн. Кн.1. Цитология.

Гистология. Анатомия человека/Г.Л. Билич, В.А.

Крыжановский. – М.:Издательский дом «ОНИКС 21 век», 2005

– с. 544 - 555

Бородина Ольга Олеговна
Учитель биологии
МАОУ СОШ № 119 г. Пермь