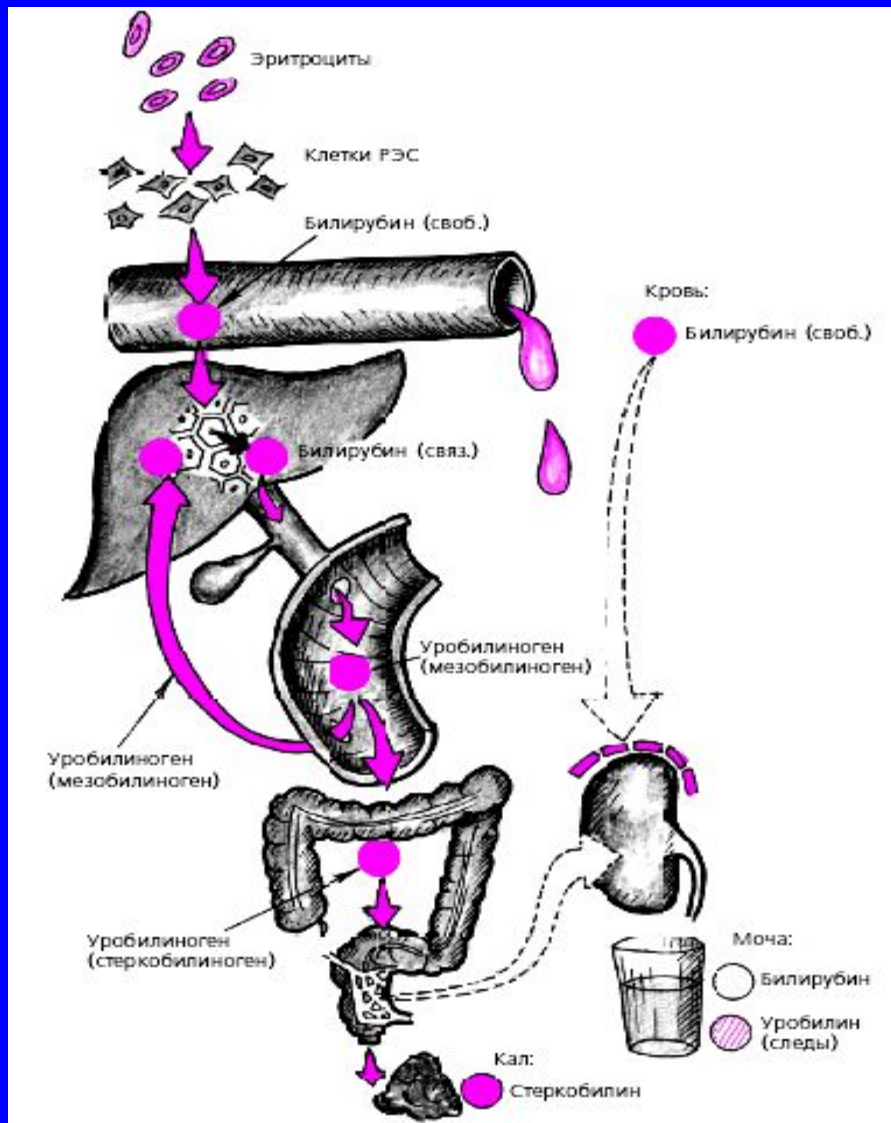


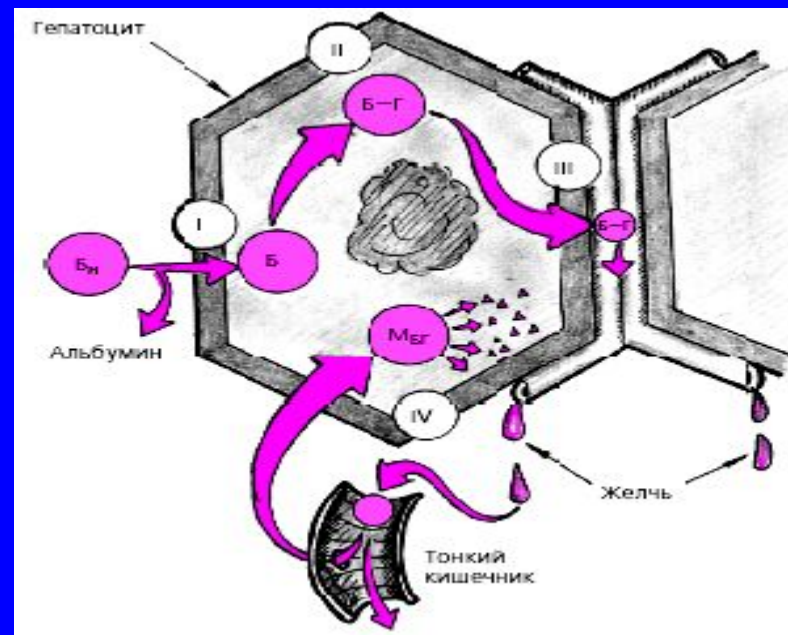
ДИФФЕРЕНЦИАЛЬНАЯ ДИАГНОСТИКА ЗАБОЛЕВАНИЙ С СИНДРОМОМ ЖЕЛТУХИ

© В.М. Антонов, кафедра инфекционных болезней с курсом лабораторной диагностики СПИД ГОУ ДПО СПб МАПО, ассистент.
2008 г.

Метаболизм билирубина



Общая схема



Метаболизм билирубина

в гепатоците:

- I – захват билирубина (Бн), отщепление альбумина
- II – конъюгация с образованием билирубина-диглюкуронида (БГ)
- III – экскреция БГ в желчные каналцы
- IV – выведение «прямого» билирубина в тонкую кишку

Классификация желтух

<i>Тип желтухи</i>	<i>Ведущий механизм гипербилирубинемии</i>	<i>Нозоформы, синдромы</i>
Надпеченочная (гемолитическая)	Избыточное образование билирубина	Внутри- и внесосудистый гемолиз. Обширные гематомы и инфаркты.
Печеночная (паренхиматозная)	Нарушение захвата билирубина гепатоцитом	Лекарственный гепатоз Синдром Криглера-Наджара Гепатиты (острые, хронические)
	Нарушение конъюгации билирубина вследствие недостаточности глюкуронилтрансферазы	Физиологическая желтуха новорожденных Синдром Жильбера-Мейленграхта Гепатиты (вирусные, токсические)
	Нарушение экскреции билирубина из гепатоцитов (внутрипеченочный холестаз)	Синдром Ротора Синдром Дабина-Джонсона Холестатический гепатоз беременных Лекарственный гепатоз Гепатиты (острые, хронические)
Подпеченочная (обтурационная, механическая)	Нарушение билиарной проходимости (внепеченочный холестаз)	Холедохолитиаз Холангит Панкреатит Опухоли гепатобилиарной зоны Инвазии паразитами

Гемолитическая желтуха

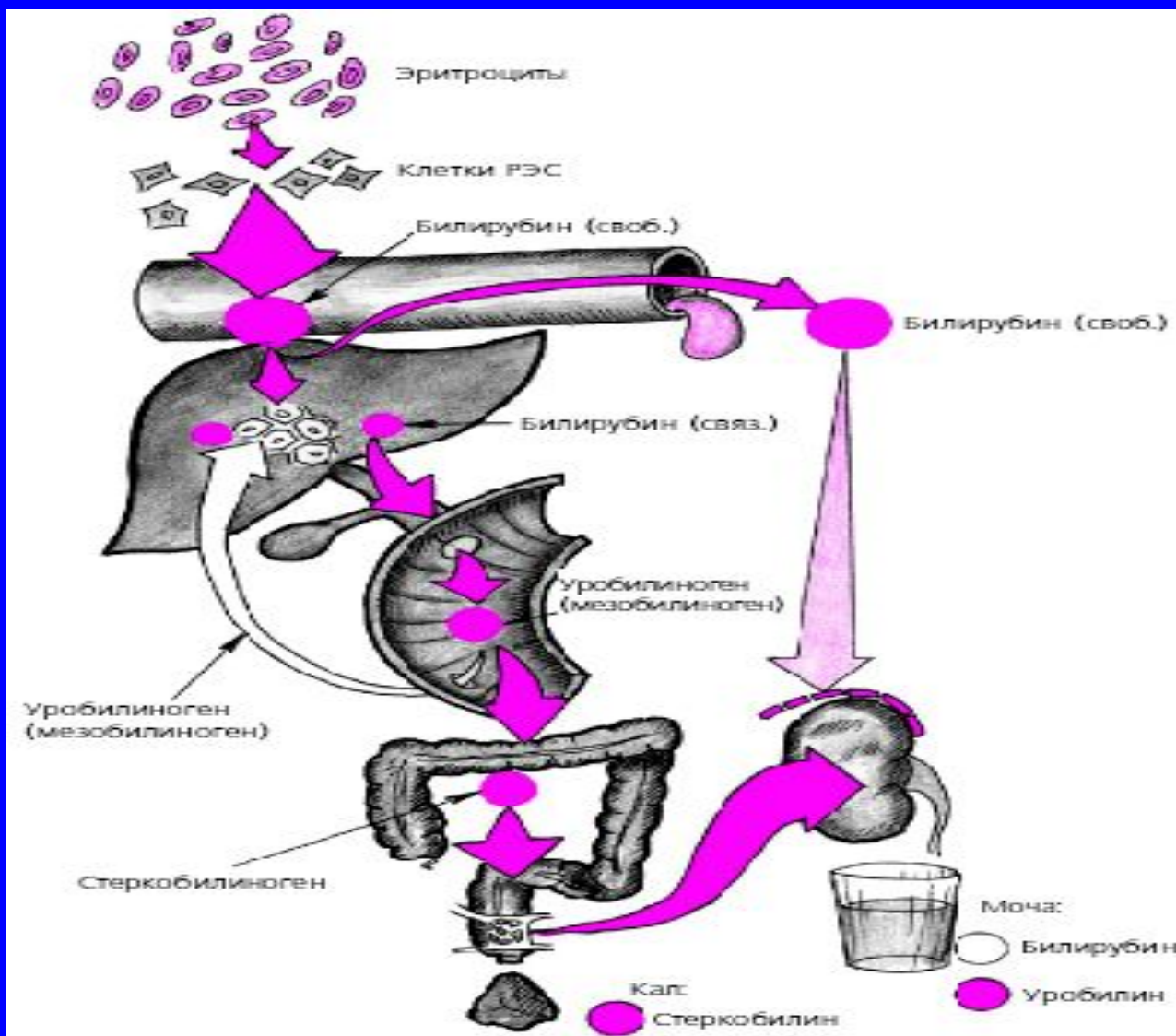
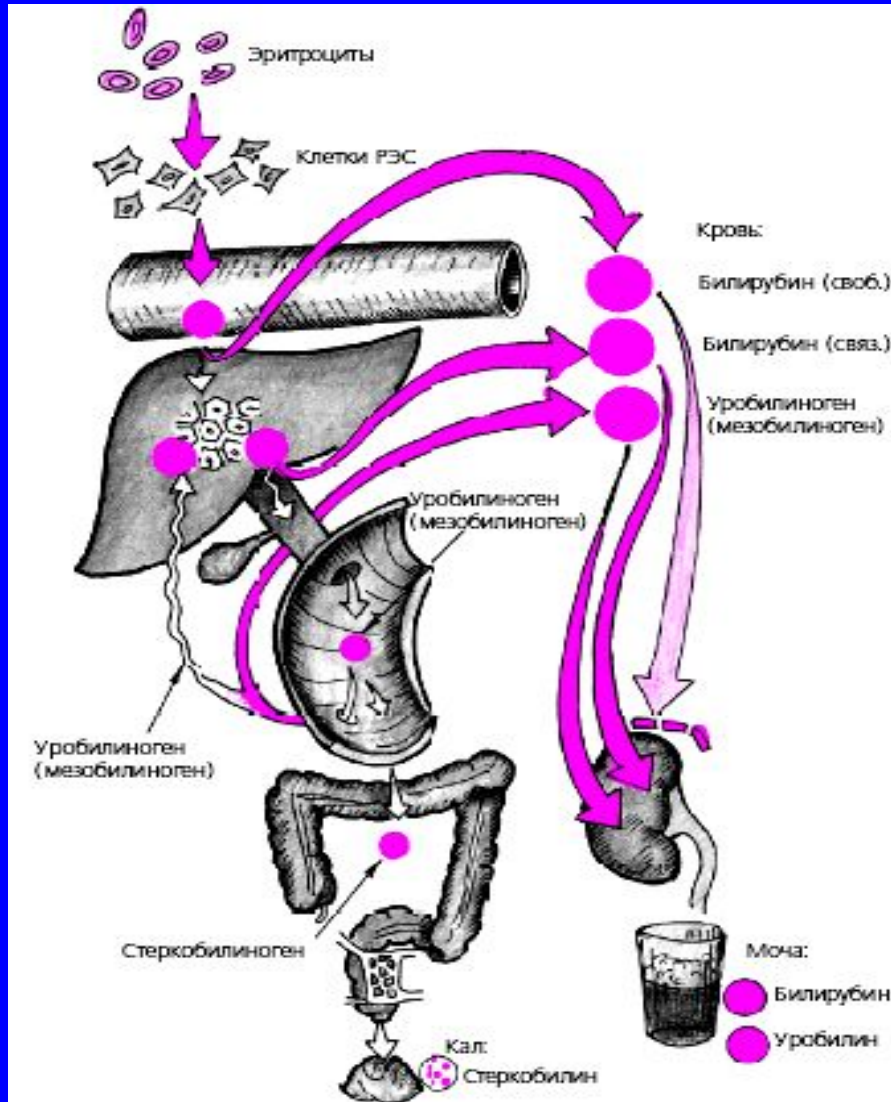


Схема нарушений метаболизма билирубина

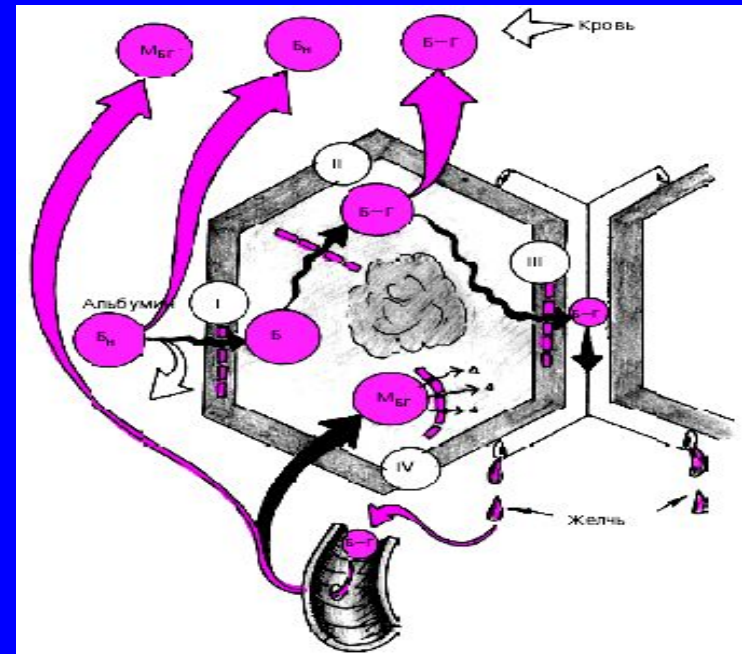
Классификация желтух

<i>Тип желтухи</i>	<i>Ведущий механизм гипербилирубинемии</i>	<i>Нозоформы, синдромы</i>
Надпеченочная (гемолитическая)	Избыточное образование билирубина	Внутри- и внесосудистый гемолиз. Обширные гематомы и инфаркты.
Печеночная (паренхиматозная)	Нарушение захвата билирубина гепатоцитом	Лекарственный гепатоз Синдром Криглера-Наджара Гепатиты (острые, хронические)
	Нарушение конъюгации билирубина вследствие недостаточности глюкуронилтрансферазы	Физиологическая желтуха новорожденных Синдром Жильбера-Мейленграхта Гепатиты (вирусные, токсические)
	Нарушение экскреции билирубина из гепатоцитов (внутрипеченочный холестаза)	Синдром Ротора Синдром Дабина-Джонсона Холестатический гепатоз беременных Лекарственный гепатоз Гепатиты (острые, хронические)
Подпеченочная (обтурационная, механическая)	Нарушение билиарной проходимости (внепеченочный холестаза)	Холедохолитиаз Холангит Панкреатит Опухоли гепатобилиарной зоны Инвазии паразитами

Паренхиматозная желтуха



Общая схема



Нарушения метаболизма билирубина в гепатоците

- I – нарушение захвата с накоплением «непрямого» билирубина (Бн) в крови
- II, III – нарушение глюкуронизации и экскреции «прямого» билирубина (Бп), его регургитация в кровь
- IV – нарушение диссоциации мезобилиногена (Мбг)

Классификация желтух

<i>Тип желтухи</i>	<i>Ведущий механизм гипербилирубинемии</i>	<i>Нозоформы, синдромы</i>
Надпеченочная (гемолитическая)	Избыточное образование билирубина	Внутри- и внесосудистый гемолиз. Обширные гематомы и инфаркты.
Печеночная (паренхиматозная)	Нарушение захвата билирубина гепатоцитом	Лекарственный гепатоз Синдром Криглера-Наджара Гепатиты (острые, хронические)
	Нарушение конъюгации билирубина вследствие недостаточности глюкуронилтрансферазы	Физиологическая желтуха новорожденных Синдром Жильбера-Мейленграхта Гепатиты (вирусные, токсические)
	Нарушение экскреции билирубина из гепатоцитов (внутрипеченочный холестаз)	Синдром Ротора Синдром Дабина-Джонсона Холестатический гепатоз беременных Лекарственный гепатоз Гепатиты (острые, хронические)
Подпеченочная (обтурационная, механическая)	Нарушение билиарной проходимости (внепеченочный холестаз)	Холедохолитиаз Холангит Панкреатит Опухоли гепатобилиарной зоны Инвазии паразитами

Обтурационная желтуха

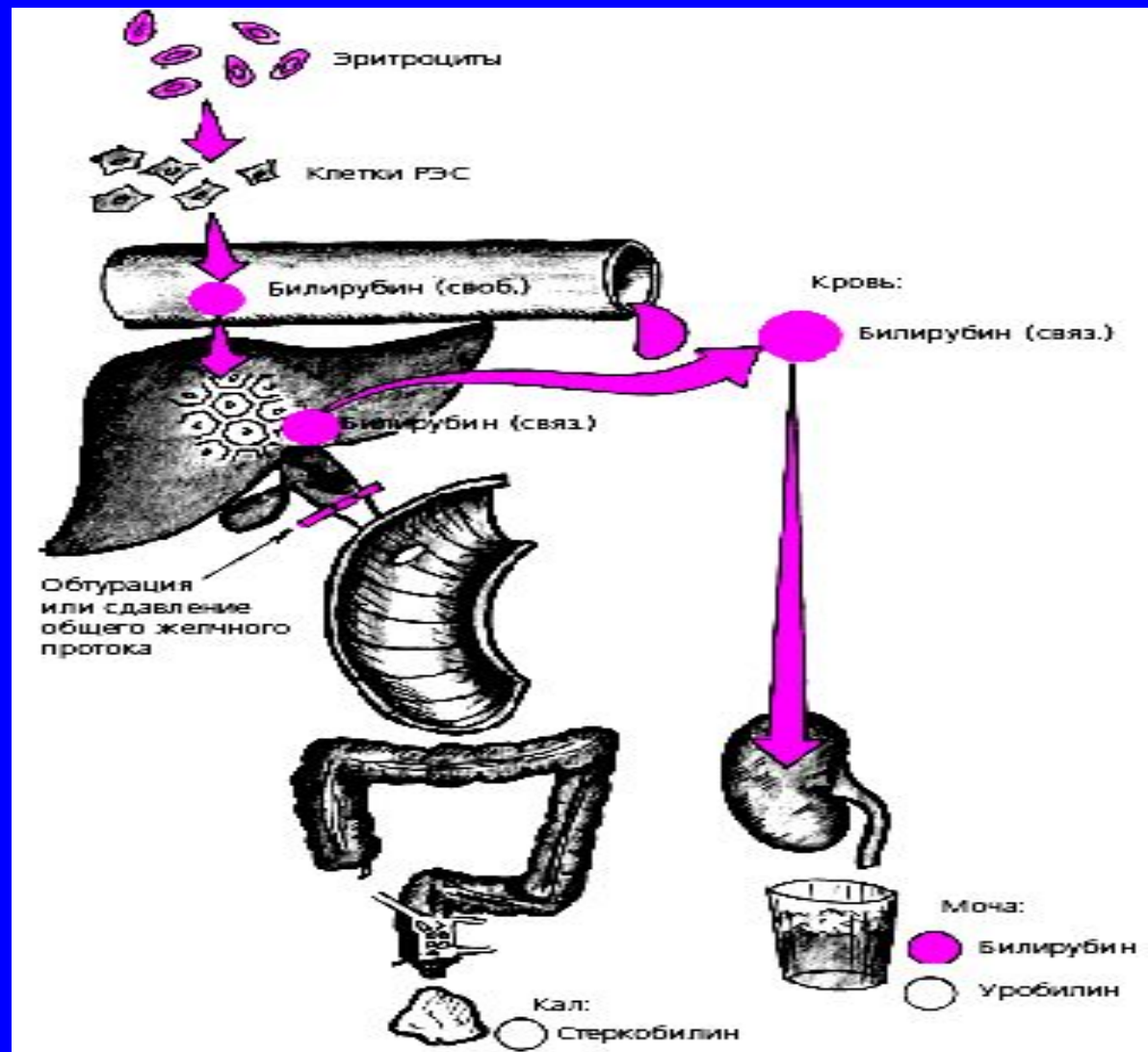


Схема нарушений метаболизма билирубина

Клиническая "триада" холестаза



ЖЕЛТУХА

КОЖНЫЙ
ЗУД

АХОЛИЯ КАЛА
ХОЛУРИЯ

Изменения основных показателей обмена билирубина при желтухе различного генеза

Лабораторные признаки	Виды желтух		
	Паренхиматозная	Механическая	Гемолитическая
Билирубин в крови	Прямой и непрямой повышены	Прямой повышен	Непрямой повышен
Билирубин в моче	Имеется	Имеется	Отсутствует
Уробилин в моче	Имеется (мезобилиноген)	Отсутствует	Имеется (стеркобилиноген)
Стеркобилин в кале	Имеется, но может быть снижен	Отсутствует	Имеется

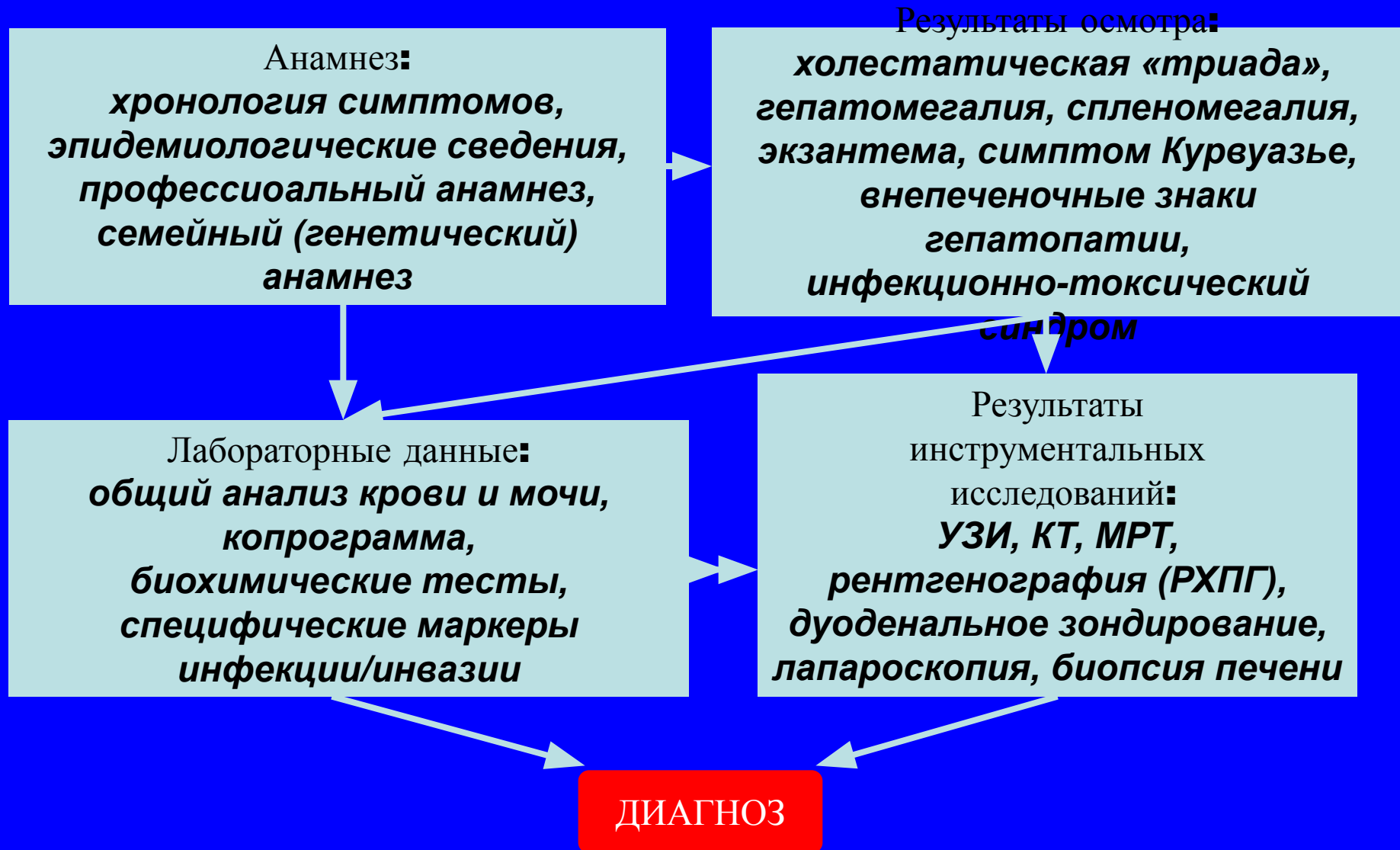Инфекционные болезни, протекающие с развитием желтухи

- **ВИРУСНЫЕ ГЕПАТИТЫ**
- **ИНФЕКЦИОННЫЙ МОНОНУКЛЕОЗ**
- **ЛЕПТОСПИРОЗ**
- **МАЛЯРИЯ**
- **ЖЕЛТАЯ ЛИХОРАДКА**
- **ПСЕВДОТУБЕРКУЛЕЗ, ИЕРСИНИОЗ**
- **ТУБЕРКУЛЕЗ (гематогенная диссеминация)**
- **ПАРАЗИТАРНЫЕ ИНВАЗИИ: амебиаз, трематодозы (описторхоз, фасциолез, дикроцелиоз), ЭХИНОКОККОЗЫ, ТОКСОКАРОЗ, аскаридоз (атипичная локализация)**

Основные маркеры биохимических синдромов гепатопатии

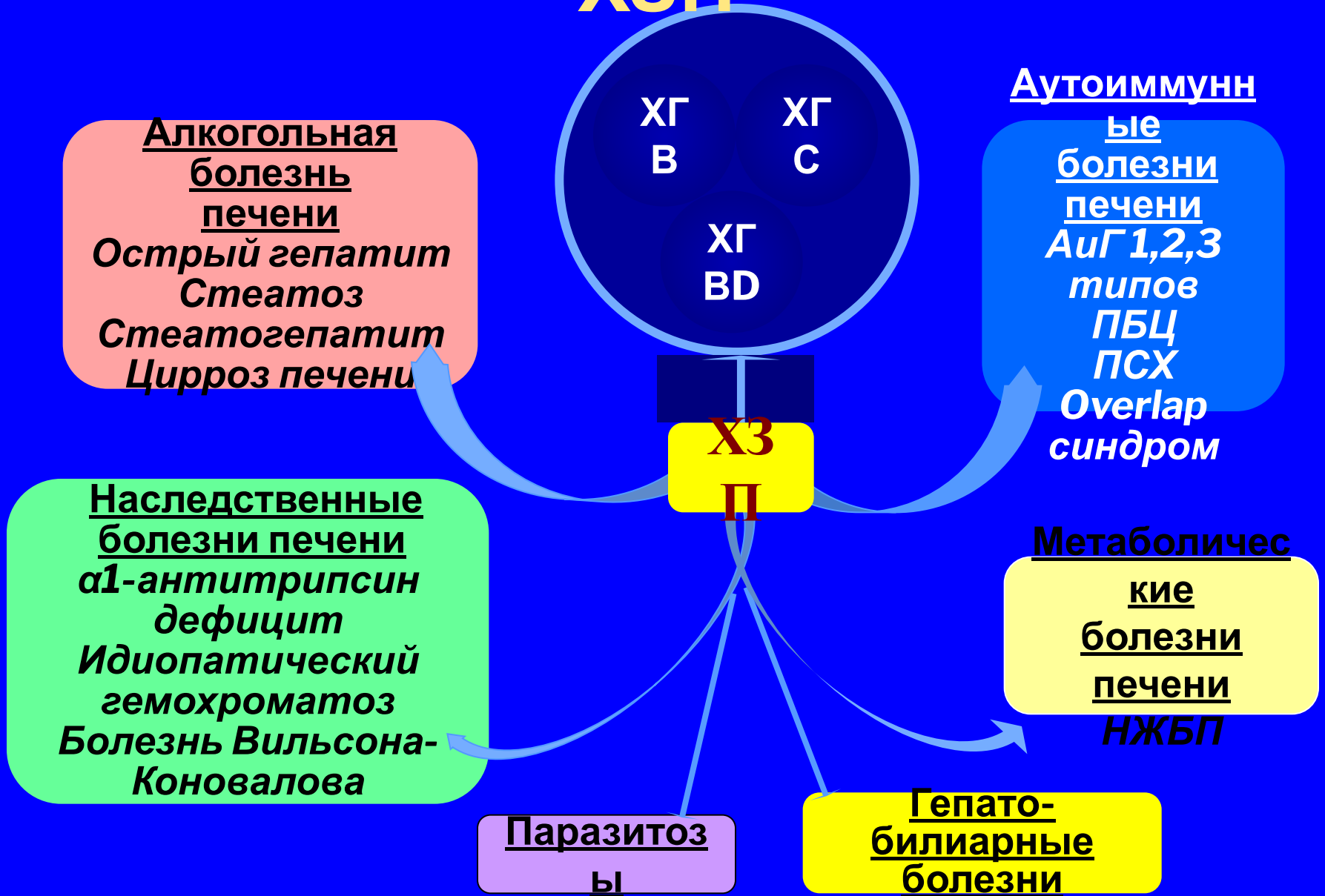
<i>Синдромы</i>	<i>Маркеры</i>
ЦИТОЛИТИЧЕСКИЙ	▲ АлАТ, ▲ АсАТ, ▲ Fe/Cu в крови
МЕЗЕНХИМАЛЬНО-ВОСПАЛИТЕЛЬНЫЙ	Диспротеинемия: ▲ β- и γ-глобулины, ▲ Тимол-вероналовая проба
ХОЛЕСТАТИЧЕСКИЙ	▲ Связанный (прямой) билирубин ▲ ЩФ, ▲ γ-ГТП, ▲ 5-НУК, ▲ холестерин ▼ Fe/Cu в крови ▲ Билирубинурия ▼ Стеркобилин в кале
ГЕПАТО-ЦЕЛЛЮЛЯРНОЙ НЕДОСТАТОЧНОСТИ	▼ Уровень прокоагулянтов ▼ Индекс протромбина ▼ Альбумин ▲ Свободный (непрямой) билирубин в крови

Диагностический поиск при синдроме желтухи



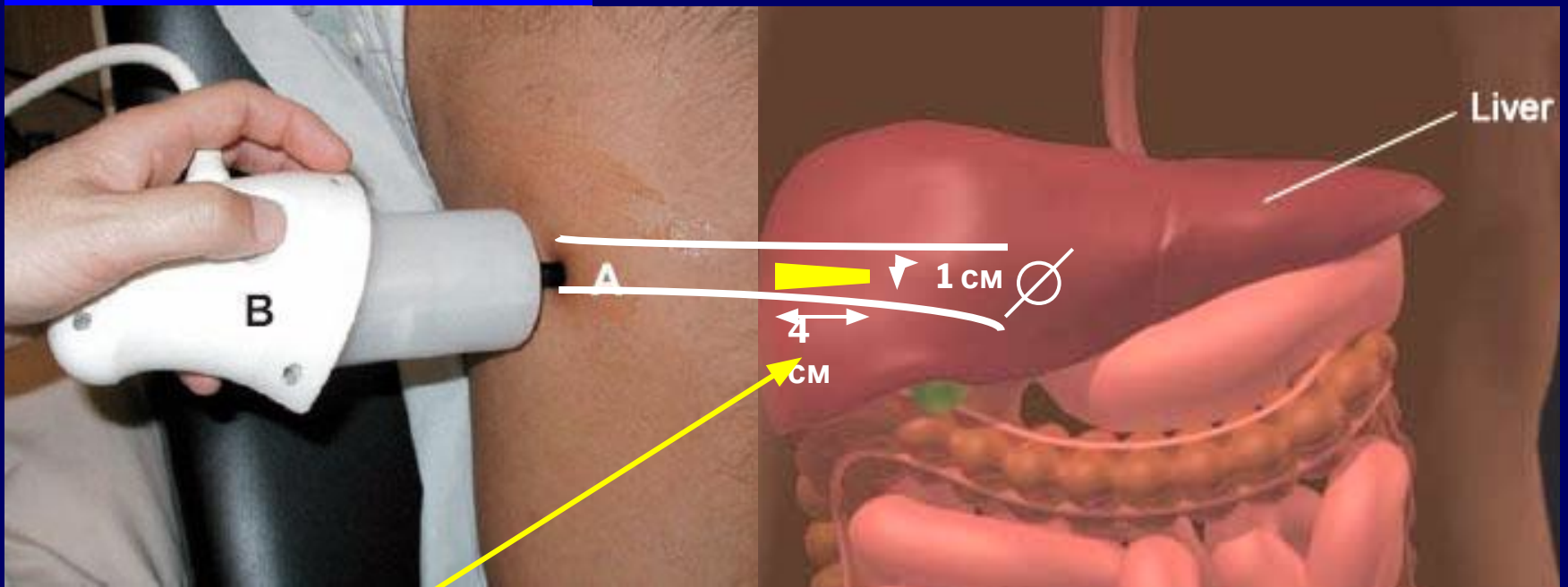
Дифференциальный диагноз

ХЗП



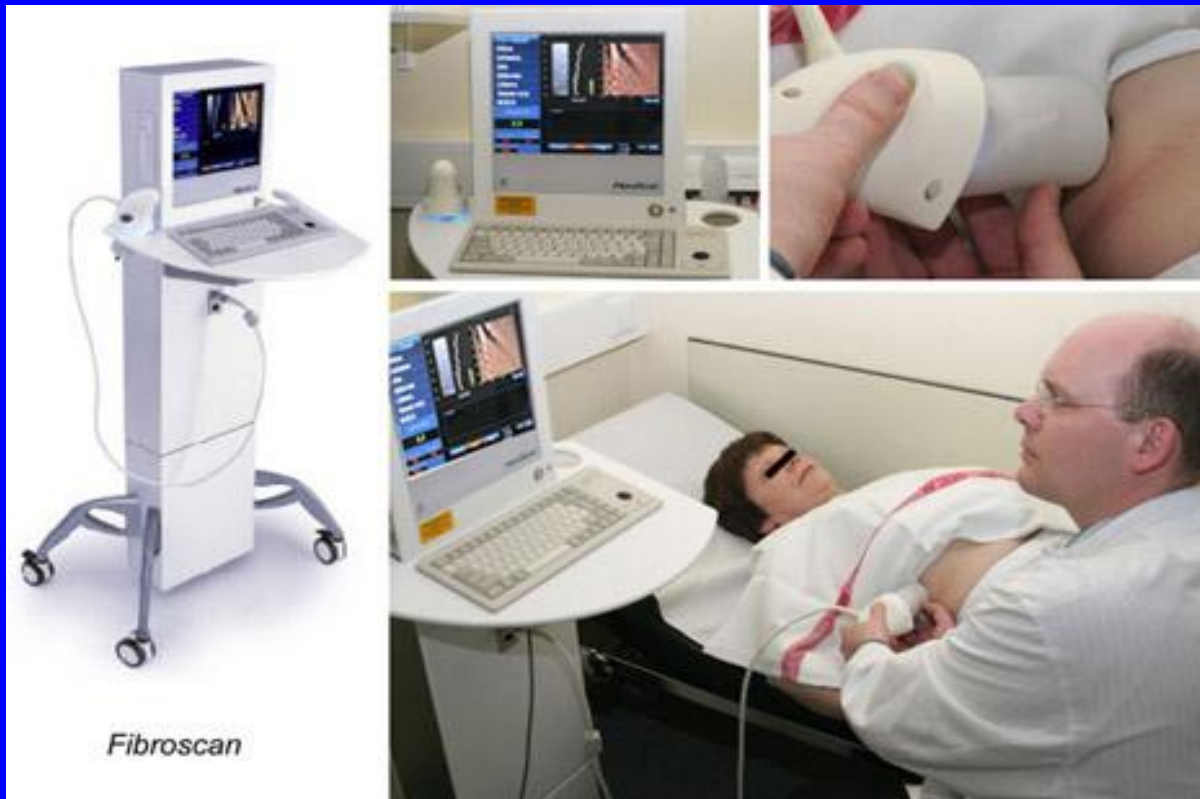FibroScan[®] (Echosens, France)

Схема проведения эластографии печени



Объём ткани печени, изучаемой при эластографии, составляет около 6 см³, т.е. в 100 - 150 раз больше, чем при пункционной биопсии, что существенно

FibroScan®



Показатели эластографии в группах больных ХЗП*:
Варикозное расширение вен пищевода 2/3 ст - 27.5 кПа
Цирроз печени Child-Pugh B или C - 37.5 кПа
Асцит - 49.1 кПа
Гепатоцеллюлярная карцинома - 53.7 кПа
Кровотечение из вен пищевода - 62.7 кПа

** Juliette Foucher, Elise Chanteloup, Julien Vergniol, Laurent Castera, 2005*

FibroScan®

Преимущества метода:

неинвазивность

воспроизводимость (отклонение значений в результатах повторных исследований не более 3,2% у одного оператора и 3,3% у разных операторов)

независимость от квалификации оператора, полностью автоматическая система

измеряемый объём в 100-200 раз больше, чем при биопсии печени

немедленный результат (обследование занимает от 3 до 5 минут)

применимость практически у всех пациентов с компенсированными заболеваниями печени

возможность использовать аппарат для мониторинга проводимой

терапии и оценки её эффективности

Результаты:

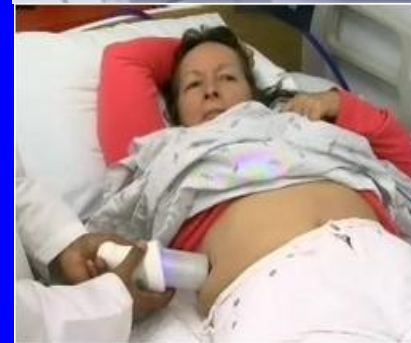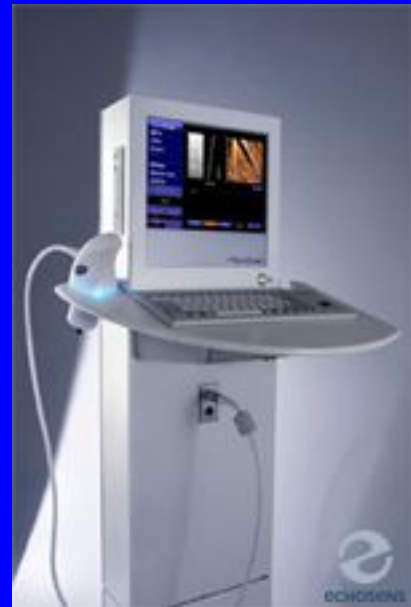Имеются определённые значения эластичности в кПа, которые позволяют четко разделять пациентов по

стадиям выраженности фиброза от F0 до F4 в соответствии с системой METAVIR.

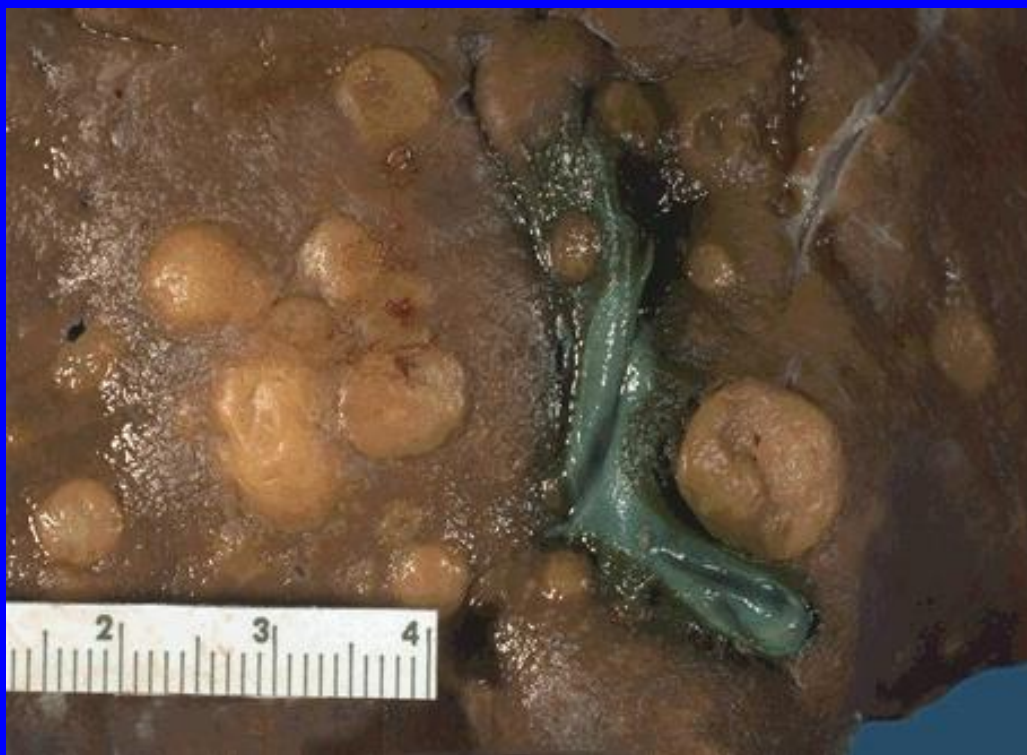Достоверность метода по сравнению с биопсией печени:

≥ 80% для пациентов с фиброзом F2 по METAVIR

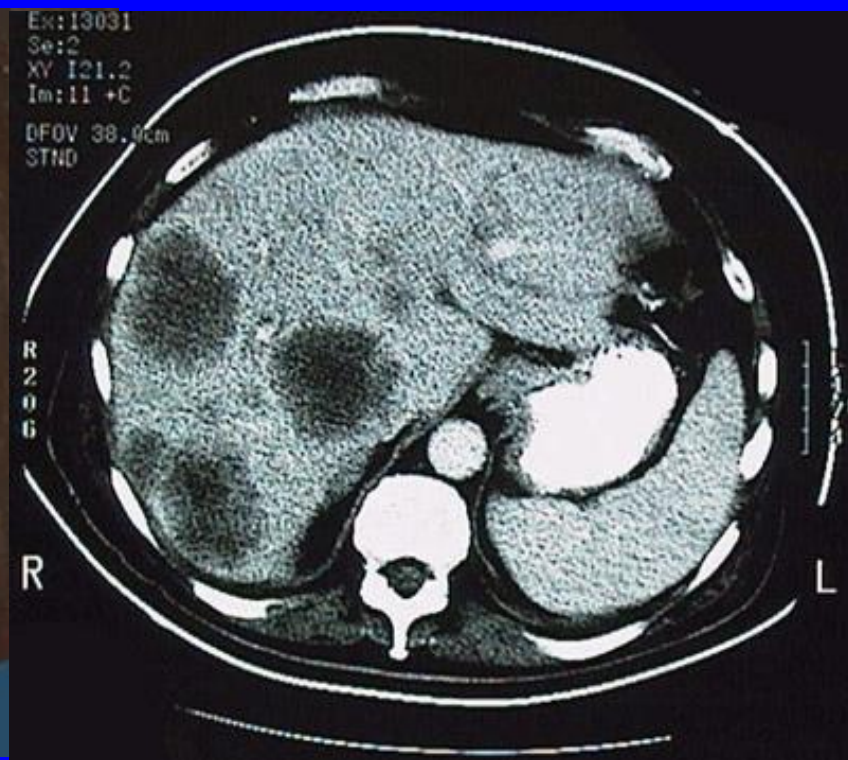
≥ 95-97% для пациентов с фиброзом F3-F4 по METAVIR



Опухолевые поражения печени



**Аутопсия: множественные метастазы
в печень аденокарциномы толстой кишки**



**КТ органов
брюшной полости:
метастазы в печень
аденокарциномы
толстой кишки**

Аутоиммунные заболевания

печени

Аутоиммунный гепатит - АИГ

1 тип - анти-SMA, анти-ANA

ПОЗИТИВНЫЙ

2 тип - анти-LKM 1 позитивный

3 тип - анти-SLA/LP позитивный

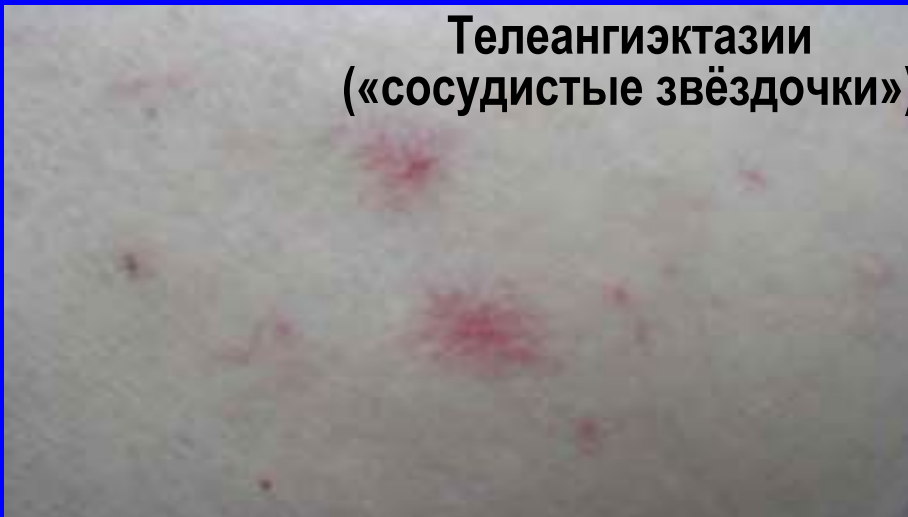Первичный билиарный цирроз - ПБЦ
AMA-M2 позитивный, ▲ ЩФ, ▲ γ-ГТП,
▲ γ-глобулины

Первичный склерозирующий холангит –
ПСХ

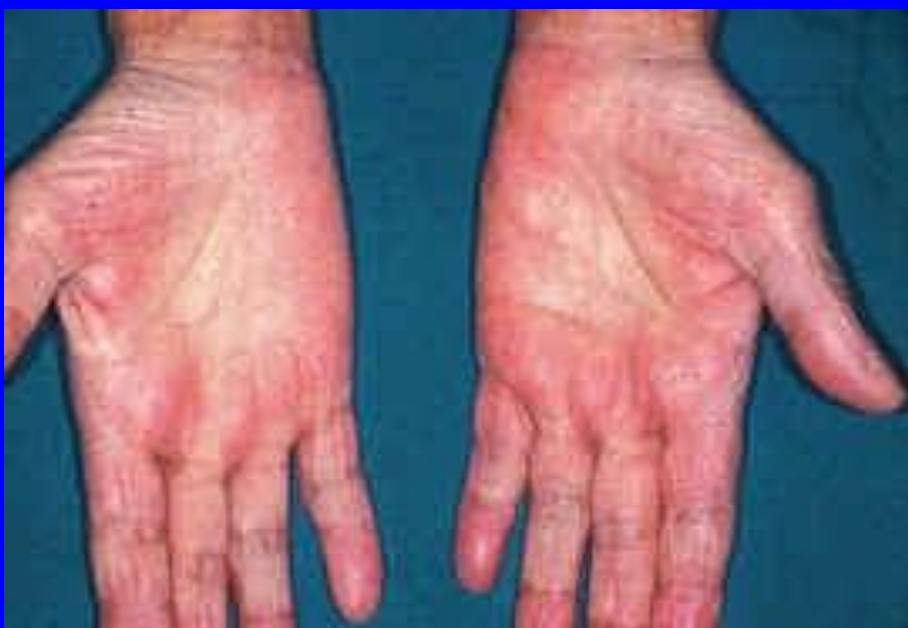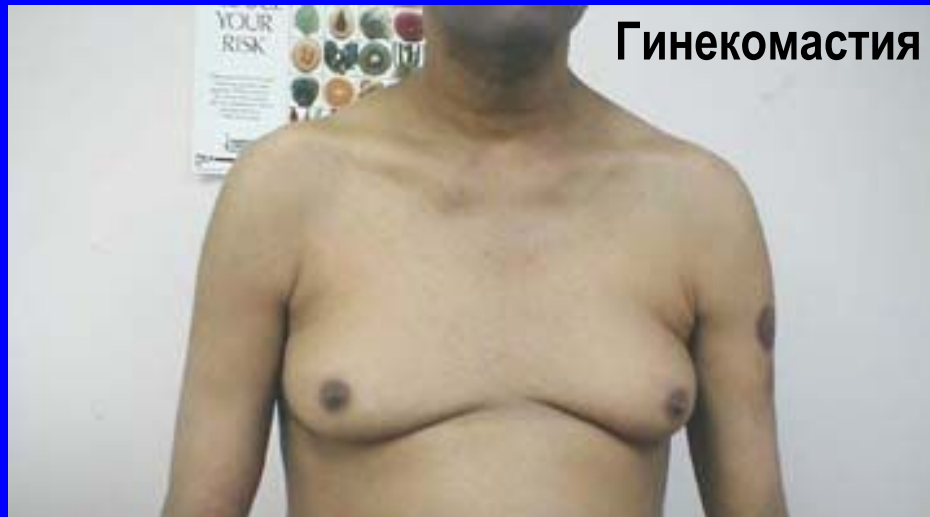▲ ЩФ, неспецифический язвенный колит

Цирроз печени: стигмы

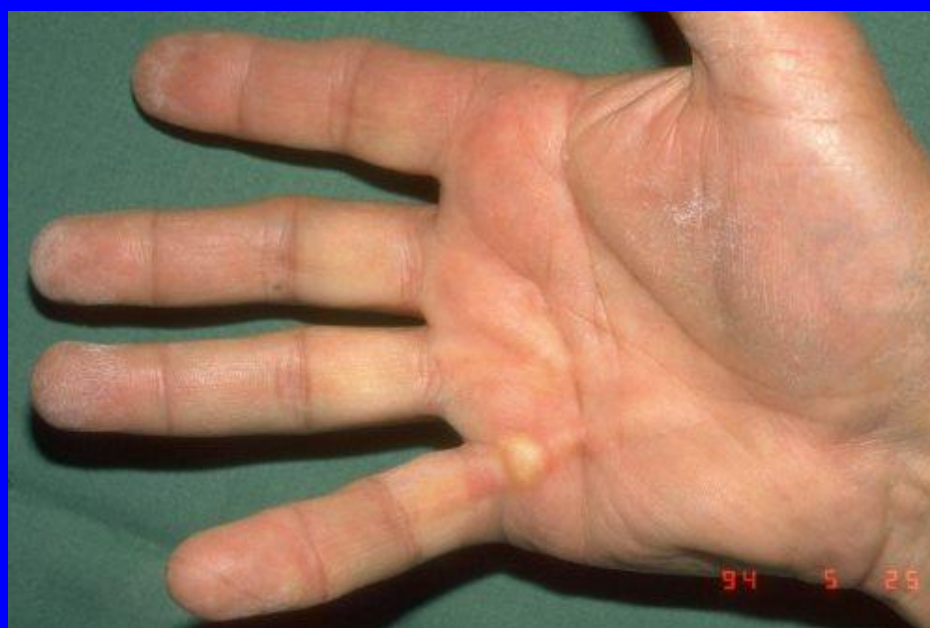Телеангиэктазии
(«сосудистые звёздочки»)



Гинекомастия

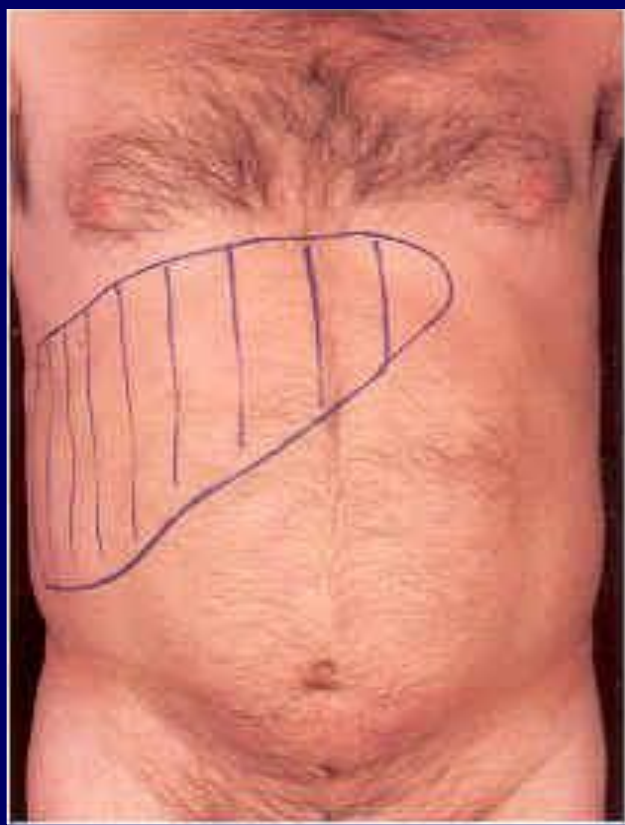


Пальмарная эритема

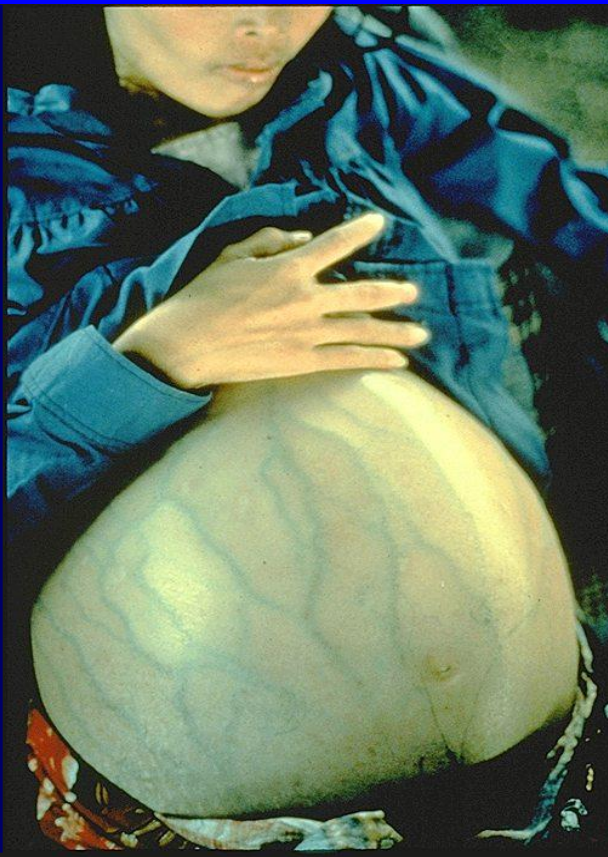

Контрактура Dupuytren

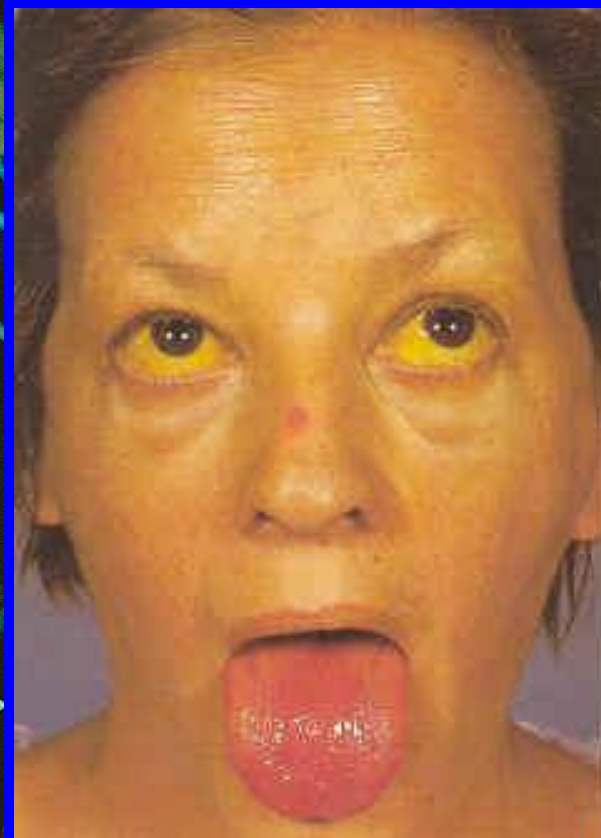Клинические признаки ЦП



Гепатомегалия

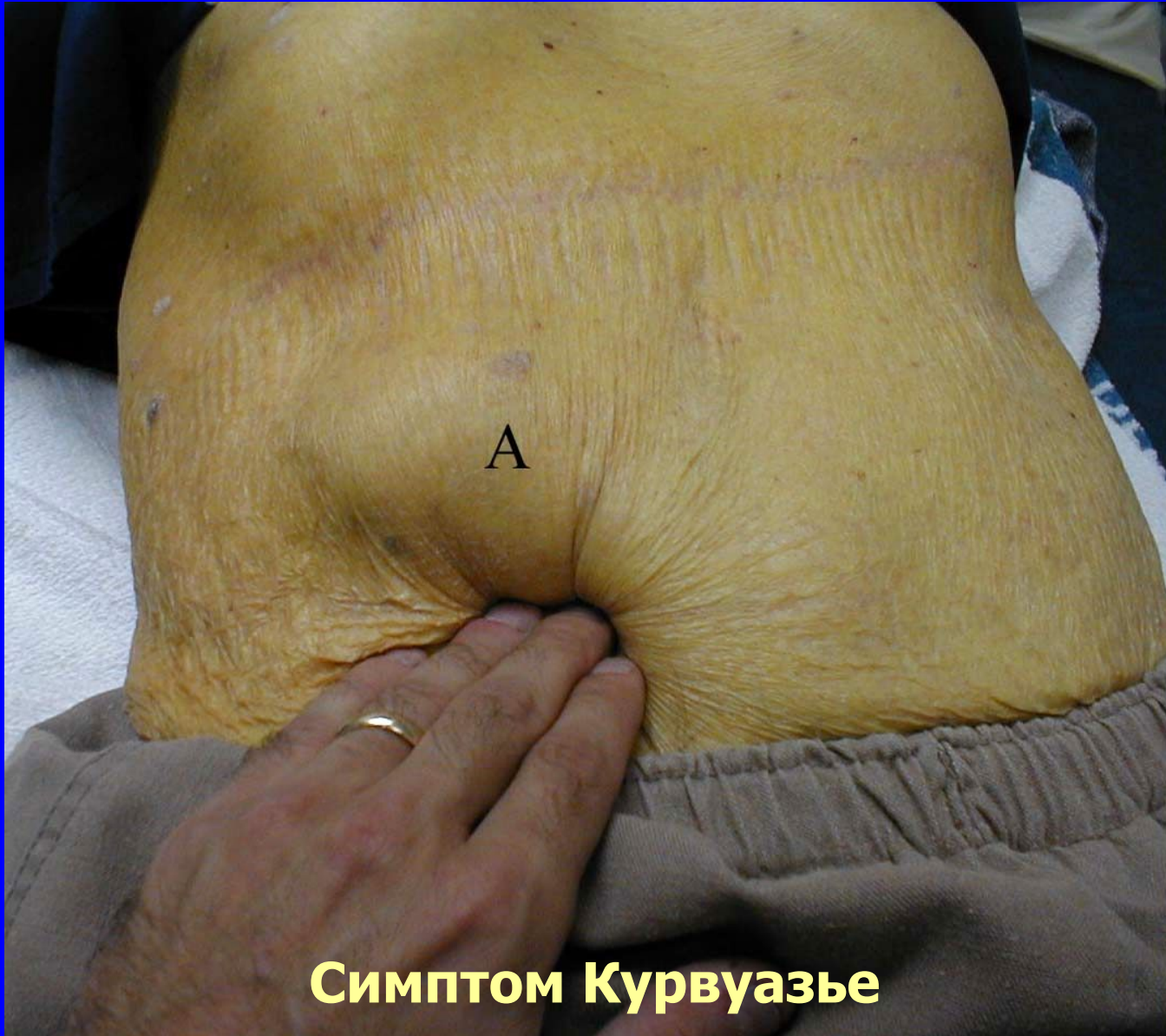

Асцит



Желтуха, глоссит,
телеангиозктазии

Обтурационная желтуха



Симптом Курвуазье