

**С.Ж.АСФЕНДИЯРОВ атындағы  
ҚАЗАҚ ҰЛТТЫҚ МЕДИЦИНА УНИВЕРСИТЕТІ  
Гистология кафедрасы**

# *ЭМБРИОЛОГИЯ.*

**Жалпы медицина. Гистология -1.**

*2010-2011 оқу жылы*

# Жоспар:

• Гастрляция.

• Ұрық жапырақшаларының дифференциялануы.

• Гистогенез, органогенез.

• Ұрықтан тыс мүшелер.

• Адам онтогенезіндегі қауіпті кезеңдер.

# ГАСТРУЛЯЦИЯ

*Үш ұрық жапырақшаларының түзілуі:*

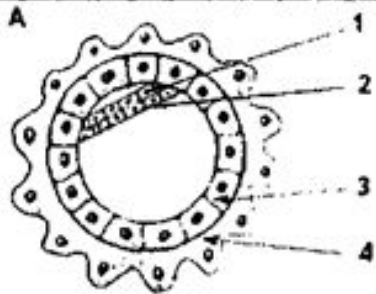
- *Эктодерма.*
- *Мезодерма.*
- *Энтодерма.*

# Адам гастрүляциясының

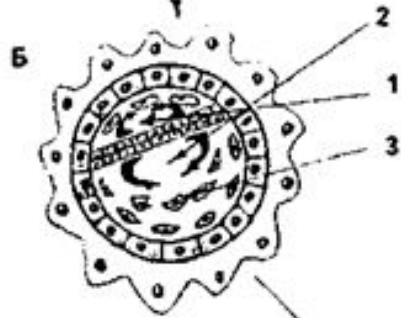
2 әдісі бар:

Деламинация;

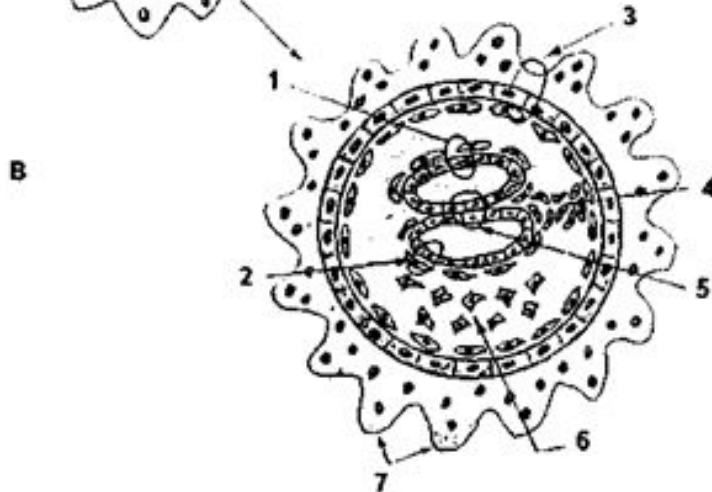Иммиграция;



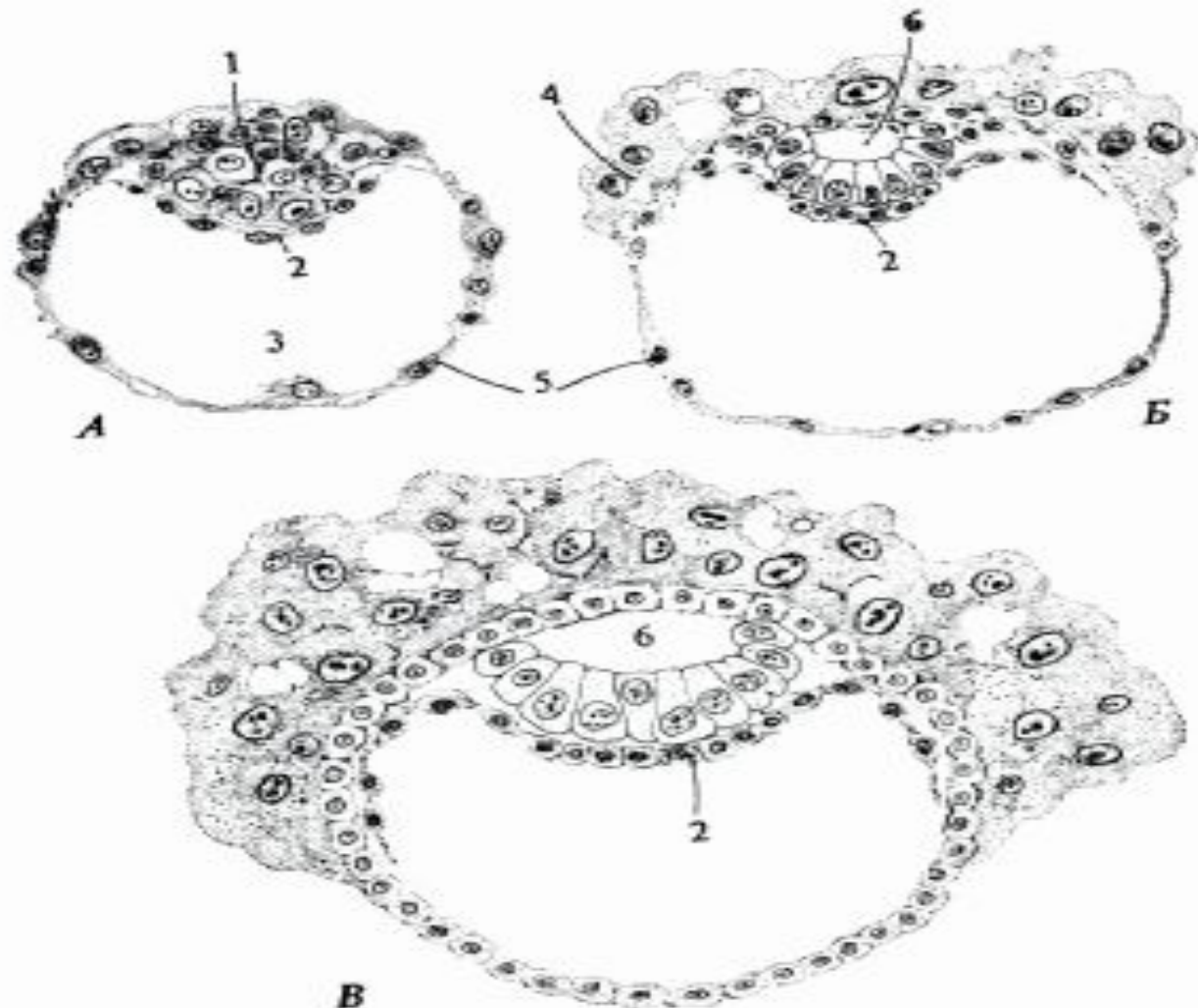
***A-деламинация,***



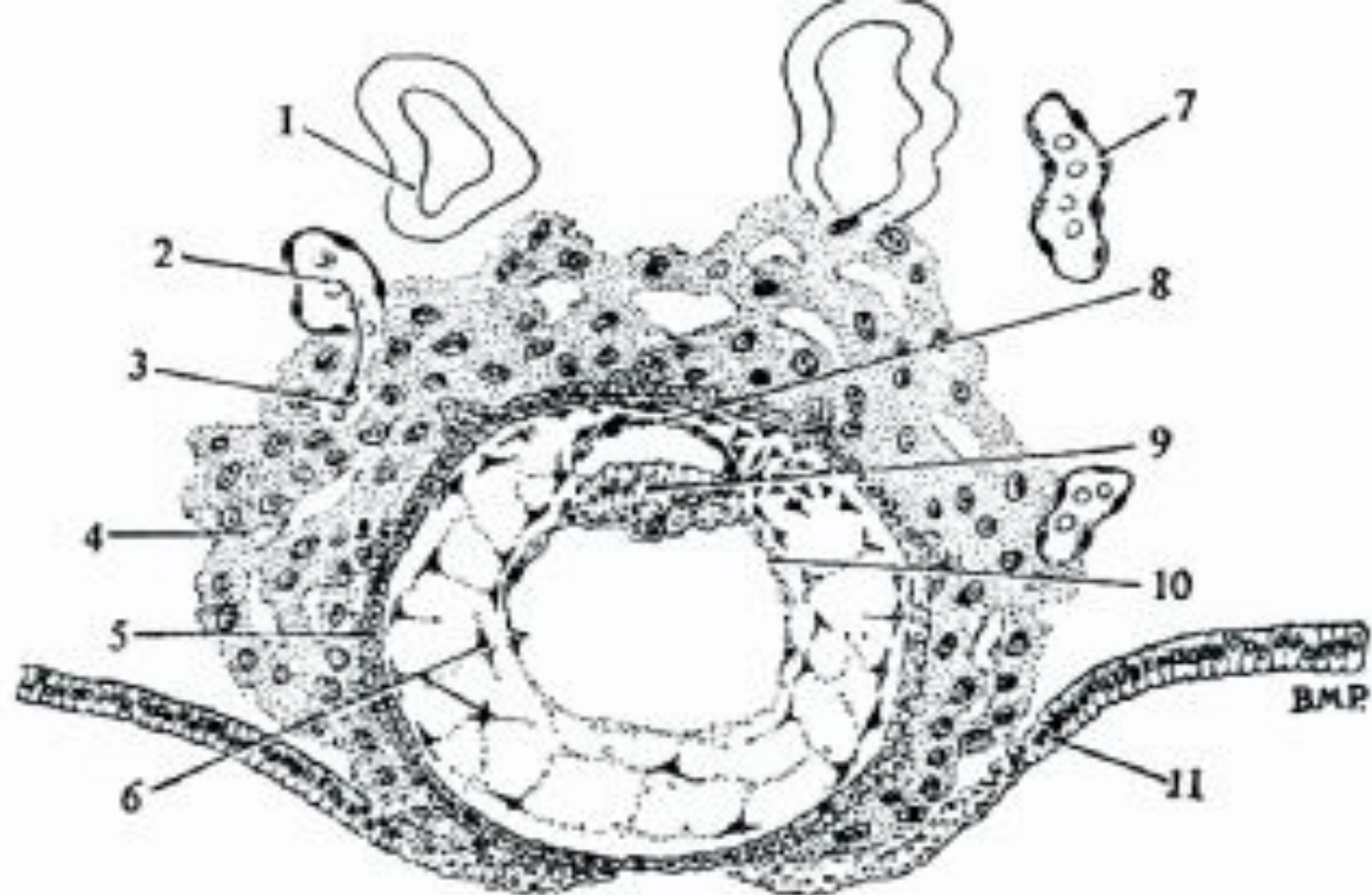
***Б-амнион мен сарыуыз  
қапшығының түзілуі,***



***В-2-апталық ұрық,***



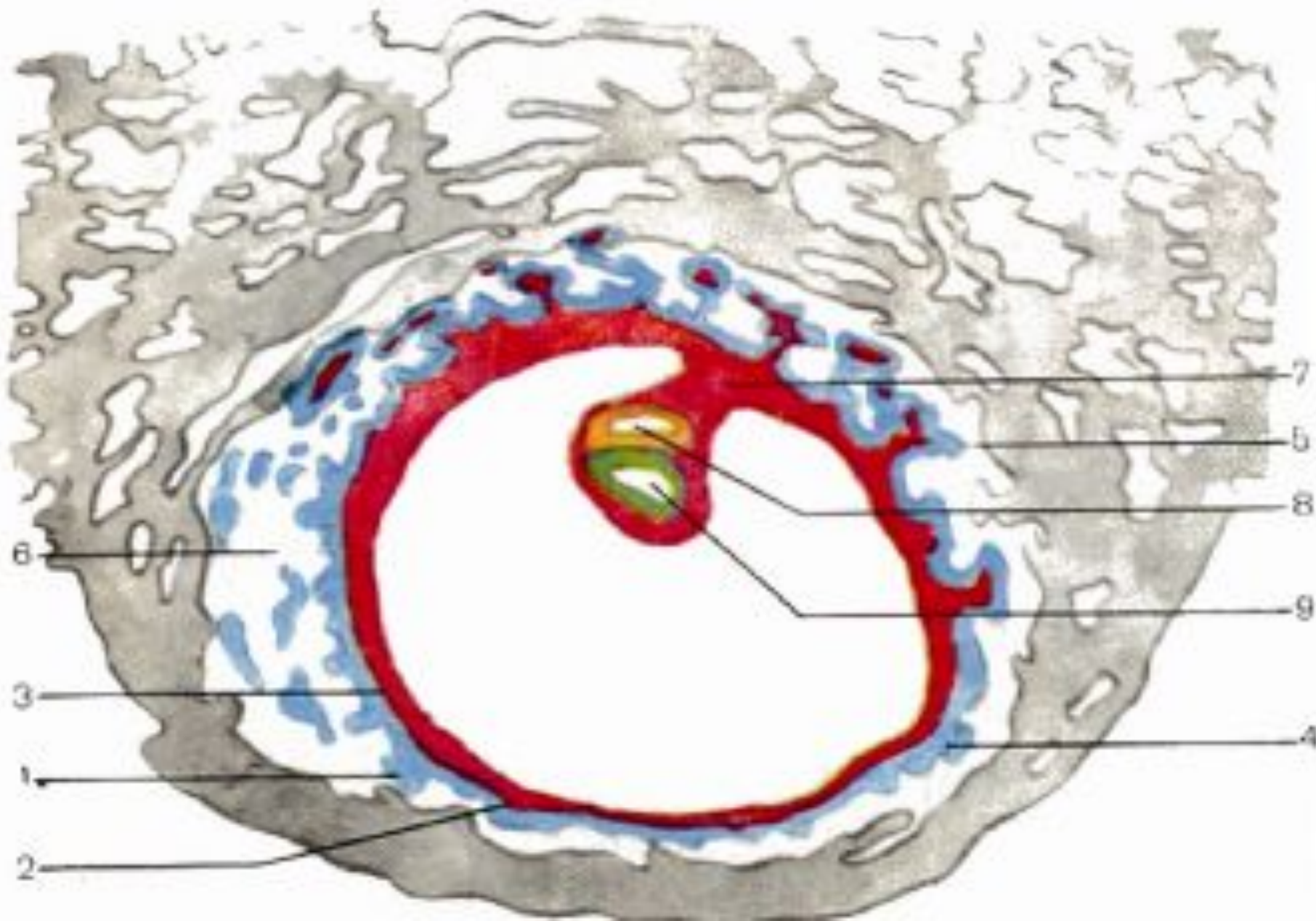
*Адам ұрығының алғашқы қалыптасу кезеңіндегі құрылыс үлгісі.*  
 А-Приматтардың бластоцистаның дамуының соңғы кезеңдері. Б. Имплантация басталғаннан кейінгі приматтың бластоцистасы. (адамға негізделген, Hertig-Rock бойынша); амнион қуысының түзілуі басталды, ал ұрықтан тыс энтодермальды клеткалар трофобластың ішкі бетіне тарала бастады. Өскен трофобласт жатыр эндометриймен байланысатын аймақ болып саналады. В. Бластоциста жартылай имплантацияланған (Б суретімен салыстырғанда, кешірек кезені). 1-ішкі клеткалары; 2- энтодермальды клеткалар; 3-бластоцель; 4-трофобласт; 5-трофо-эктодерма; 6-амнион қуысы (Б. Карлсон бойынша).



*Ұрықтанғаннан кейінгі 9-10 тәуліктегі адам ұрығы.*

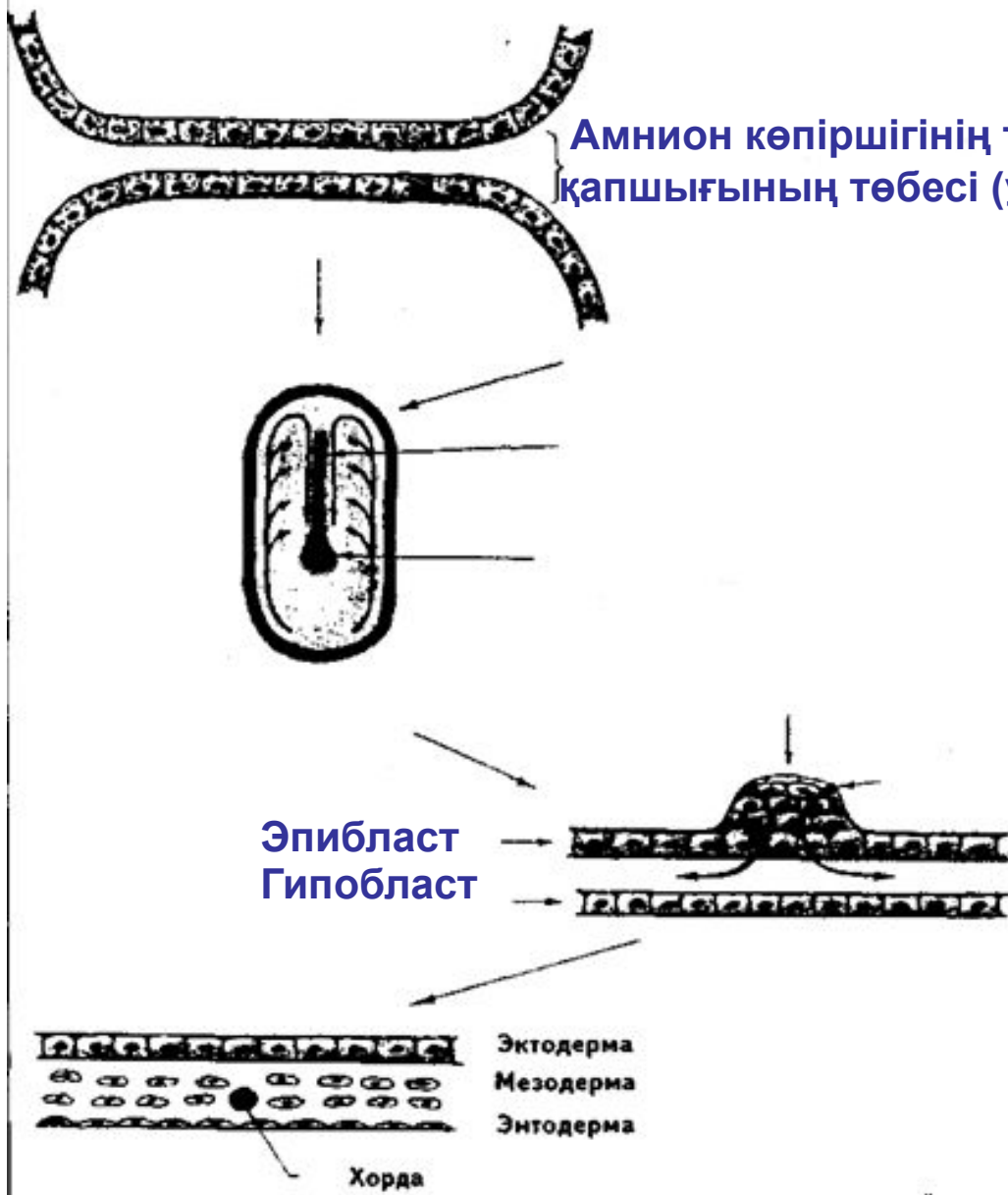
1-жатыр безі; 2-ана қанының ұрыққа өтуі; 3-трофобластағы лакуна; 4-синсиотрофобласт; 5-цитотрофобласт; 6-энтодермальды клеткалардың байланысуы; 7-жатырдағы қан тамыры; 8-амнион; 9-ұрық дискісінің эктодермасы; 10-сарыуыз қапшығының энтодермасы; 11-жатыр эпителийі

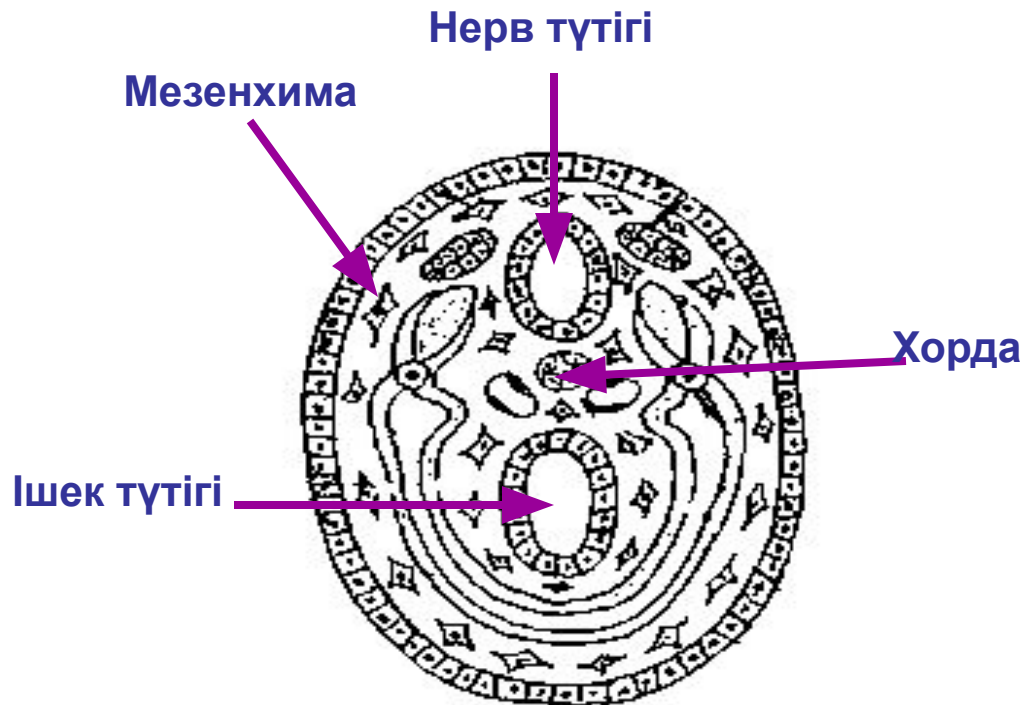
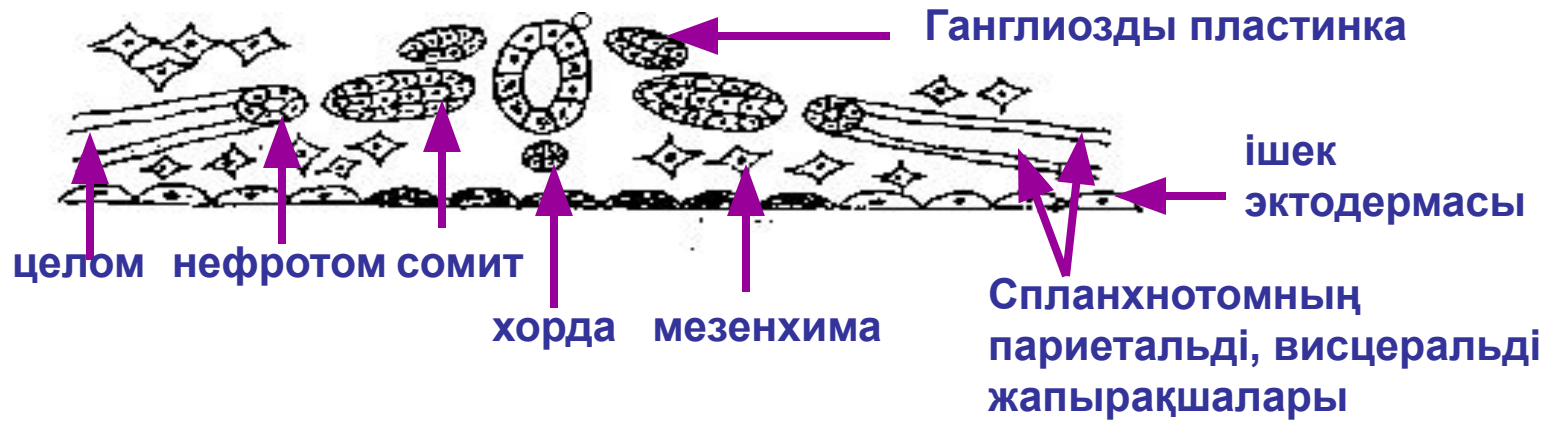
# 15-тәулік

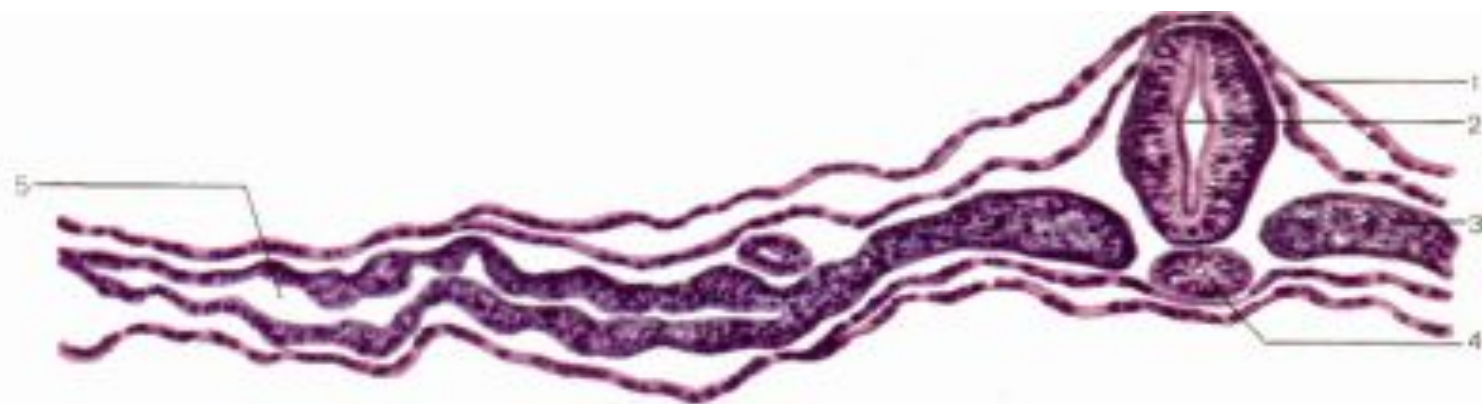




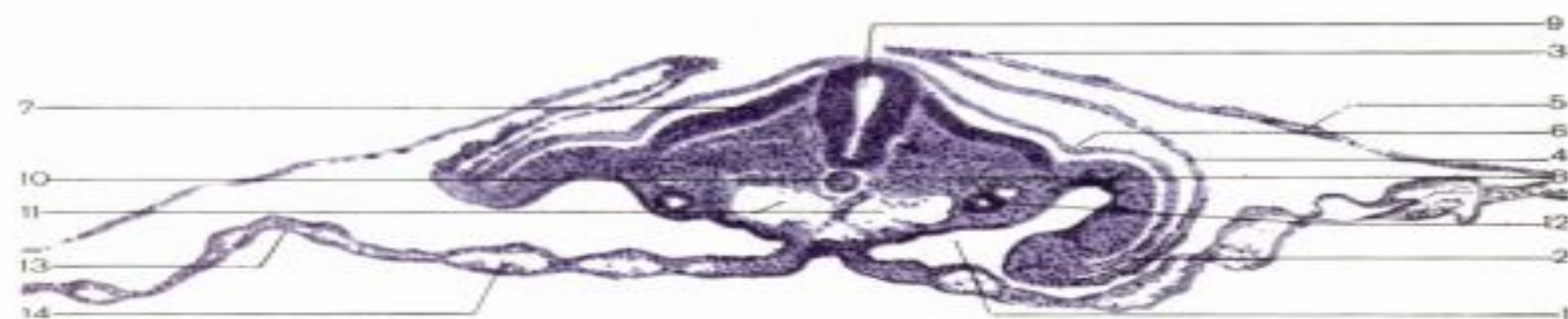Амнион көпіршігінің түбі мен сары уыз қапшығының төбесі (ұрық қалқаны)



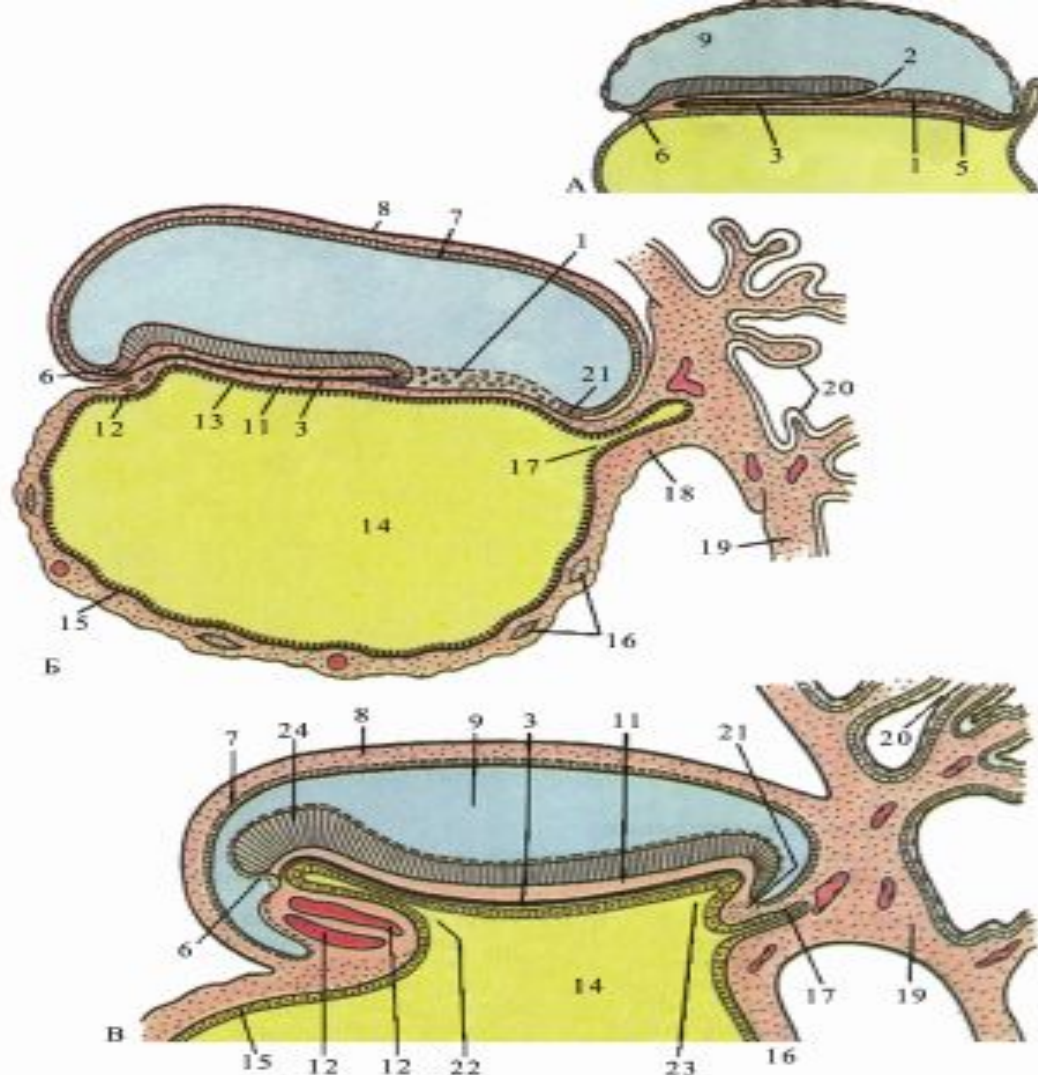




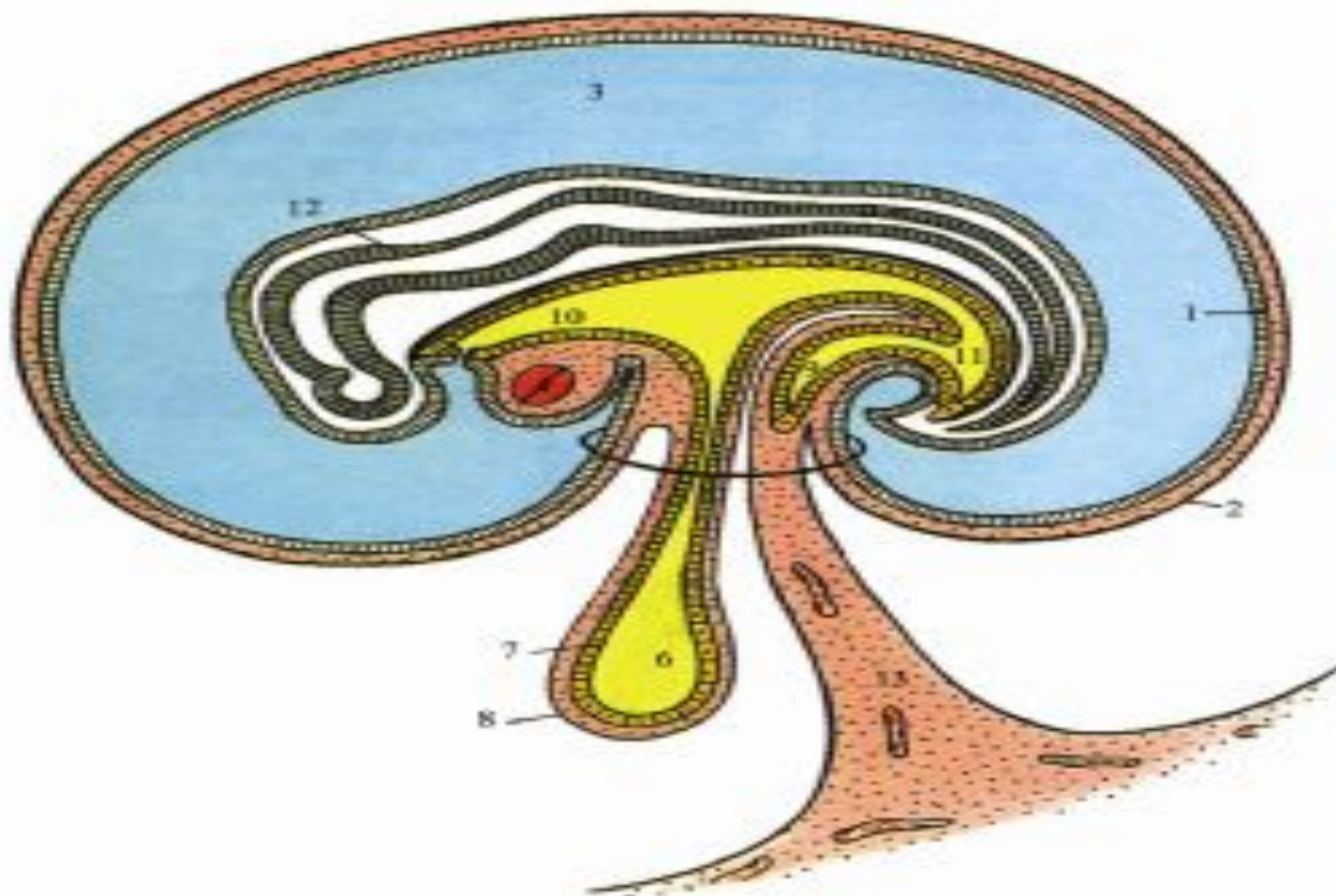
*Нерв түтікшесі, сомиттер және хордалар түзілетін кезеңдегі құс ұрығының көлденең кесіндісі. Боюуы: гематоксилин-эозин. x 200.*  
 1-эктодерма; 2-нерв түтігі; 3-сомит; 4-хорда; 5-целом (қуыс).



*48-54 сағаттағы құс ұрығының көлденең кесіндісі. Амнион мен кезде катпарларының пайда болу кезеңі. Боюуы: гематоксилин. x 100.*  
 1-екіншілік дене қуысы; 2-кезде катпары; 3-амнион катпары; 4-амнион қабығы; 5-серозды қабық; 6-эктодерма; 7-дерматом; 8-миотом; 9-нерв түтігі; 10-хорда; 11 -қолқа (аорта); 12-біріншілік бүйрек (вольфов өзегі); 13-эктодерма; 14-қан тамырлары (И.В. Алмазов, Л.С. Сутулов бойынша).

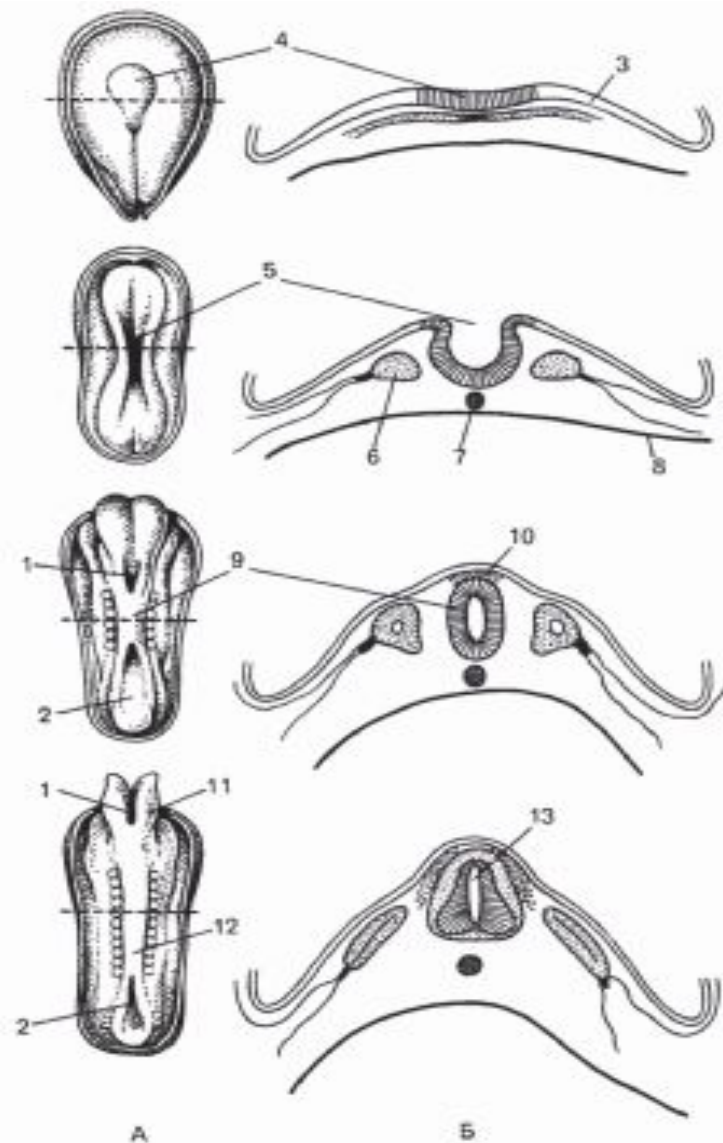


**Гаструляция кезеңі. А,Б,В,Г-Хорда өсіндісінің түзілуі. (орталық өзегі-мен), мезодерманың қалыптасуы, қантарау бастамасының қалыптасуы.**  
 1-біріншілік жолақ; 2-біріншілік шұңқыр; 3-хордальды өсінді орталық каналымен; 4-эктодерма; 5-эндодерма; 6-прехордальды пластинка; 7-амниобласт; 8-амнион мезодермасы; 9-амнион қуысы; 10-нерв-ішек каналы; 11-мезодерма; 12-кардинальды аймақ; 13-эктодерма; 14-сары уыз қатпарының қуысы; 15-сарыуыз эндодермасы; 16-сары уыз мезодермасы; 17-аллантоис; 18-байланыстыру-шы аяқша; 19-хорион пластинкасы; 20-хорион бүрлері; 21-клоака мембранасы; 22-алдыңғы ішек; 23-артқы ішек; 24-нерв түтігі.(Б.М.Пэттен бойынша);



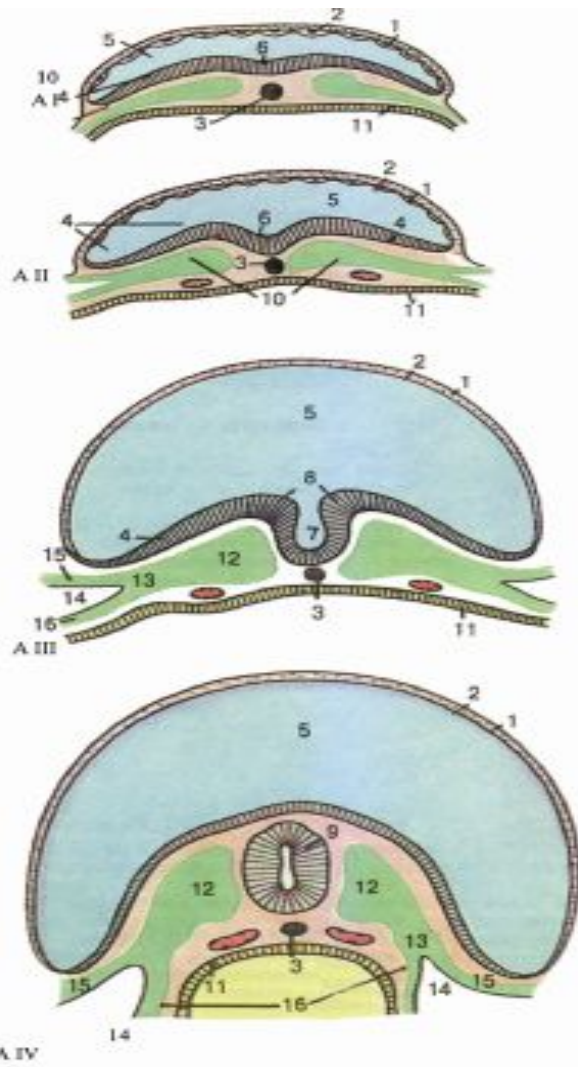
*Гаструляция кезеңі. Хордион бүрлерінің түзілуі (орталық өтегімен), мезодерманың қалыптасуы, қатпарлар түзілуінің алғашқы кезеңі.*

1- амниобласт, 2- амнион мезодермасы, 3- амнион қуысы, 4- кардинальді аймақ, 5- энтодерма, 6- сары уыз қапшығының қуысы, 7- сары уыз энтодермасы, 8- сары уыз мезодермасы, 9- аллантоис, 10- алдыңғы ішек, 11- артқы ішек, 12- нерв түтігі; 13- дәнекер тіні



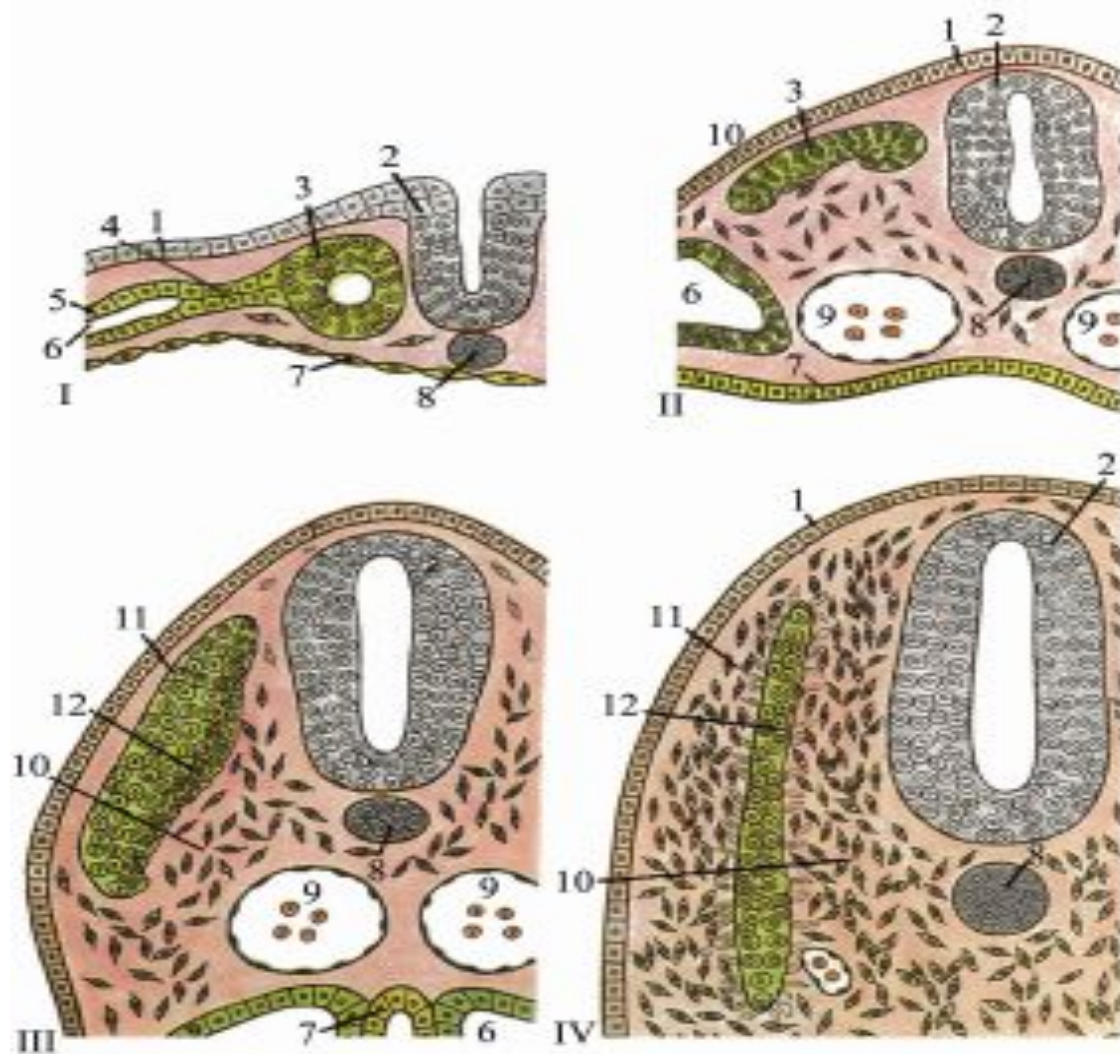
*Адам ұрығының нейруляциясы.*

А-арқа беткейі; Б-қолденең кесінділер; 1-алдыңғы нейропор; 2-артқы нейропор; 3-эктодерма; 4-нерв пластинкасы; 5-нерв ниуасы; 6-мезодерма; 7-хорда; 8-энтодерма; 9-нерв түтігі; 10-нерв қыркашығы; 11-бас ми; 12-жұлын 13-жұлын өзегі



*Нерв түтікшесінің түзілуі мен мезодерманың дифференцировкасы. AI-IV-дамудың 17-21 тәуліктердегі; ұрықтың көлденең кесіндісі.*

1-амнион мезодермасы; 2-амнион эпителиі; 3-хорда; 4-эктодерма; 5-амнион қуысы; 6-нерв пластинкасы; 7-нерв шұңқыры; 8- нерв науасы; 9-нерв түтігі; 10-мезодерма; 11-эктодерма; 12-со- миттер; 13-сомиттердің ажқнасы; 14-эм- риональдық целом; 15-соматоплевра; 16-спланхноплевра

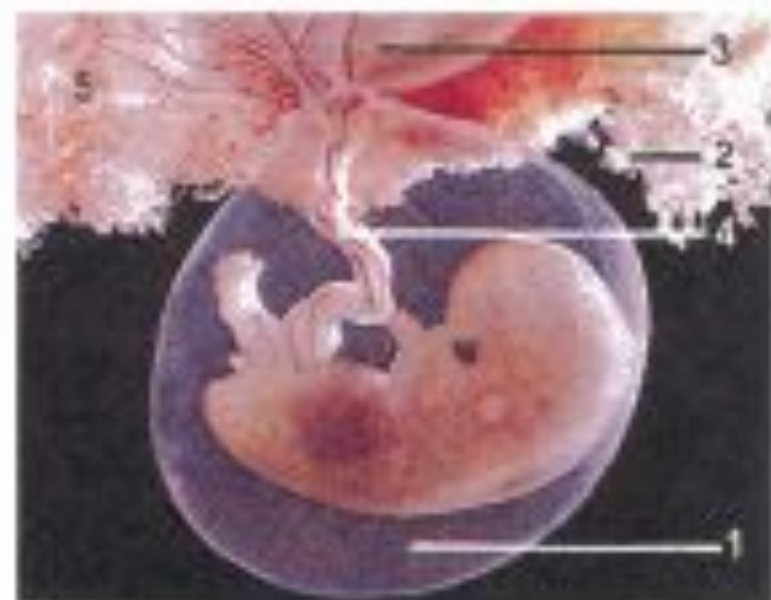

*Мезодерманың дифференцилануы (түрленуі).*

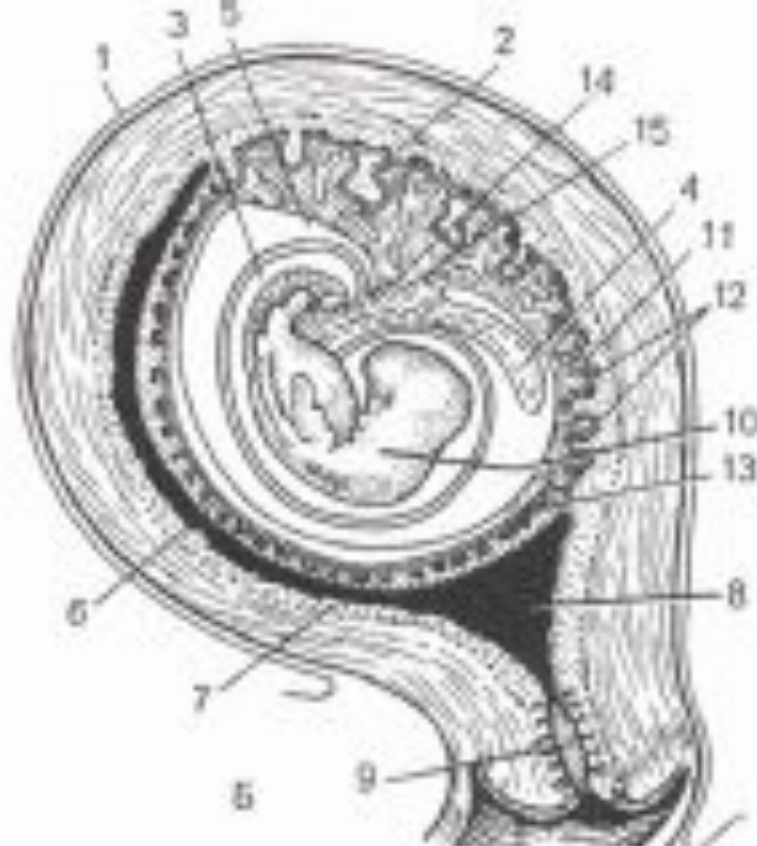
*I-VI-дифференцировканың кезеңдері.*

1-эктодерма; 2-нерв түтігі; 3-сомиттер; 4-нефротом; 5-сплайх-нотом; 6-целом; 7-эктодерма; 8-хорда; 9-қолка; 10-мезенхима; 11-дерматом; 12-мнотом (О.В.Волкова, Ю.К.Елешкий бойынша).





А



Б

**107. 9 1/2 апталық адам ұрығы.**

А- микросурет.

1- амнион; 2- хорцион; 3- қалыптасу сатысындағы плацента; 4- кіндік.

Б- ұрықтан тыс мүшелер мен жатыр қабықтарының ұрықпен өзара қатысы (үлгі).

1- ішперде; 2- decidua basalis; 3- амнион қуысы; 4- өт қапшығының қуысы; 5- хорцион қуысы;

6- decidua capsularis; 7- decidua parietalis; 8- жатыр қуысы; 9- жатыр мойыны; 10- ұрық;

11-хорцион арасындағы кеңістігі; 12-хорцион бүрлері; 13-теріс хорцион; 14- аллантоис; 15-кіндік

мезенхимасы (Гамильтон, Бойда, Мосман бойынша).

Назар қойып  
тыңдағандарыңызға рахмет!