

***Пародонтит Жіктелісі.Этиологиясы.
Патогенезі.***

Тексерген:Жания Ыбраевна
Орындаған:Мұқтасынова Ардақ

ПАРОДОНТИТ

Жедел пародонтит сирек байқалады және жедел жарақат нәтижесінде тіс қызылиек байламының зақымдануымен байланысты.

Жергілікті зақымдану:

- қызылиектің қызаруы, ісінуі анықт («алады;
- тіс қызылиек байламы бұзылған – серозды және іріңді бөлінісі бар әртүрлі тереңдікте қызылиек қалтасы анықталады.
- рентгенограммада сүйек тінінің өзгерісі жоқ.

Созылмалы жайылмалы пародонтит

Жеңіл ауырлық дәрежесі:

- қызылиек жиегі ісінген, қызарған;
- 3-3,5 мм тереңдікте пародонтальды қалталар;
- тістердің қозғалғыштығы жоқ;
- рентгенограммада 1/3-не тісаралық перделер ұштарының резорбциясы, остеопороз ошақтары анықталады.

Орташа ауырлық дәрежесі:

- қызылиектің бүкіл беткейінің цианозы бар қызару;
- 4-5 мм тереңдікте пародонтальды қалталар;
- тістердің I-II дәрежелі қозғалғыштығы;

Ауыр дәрежесі:

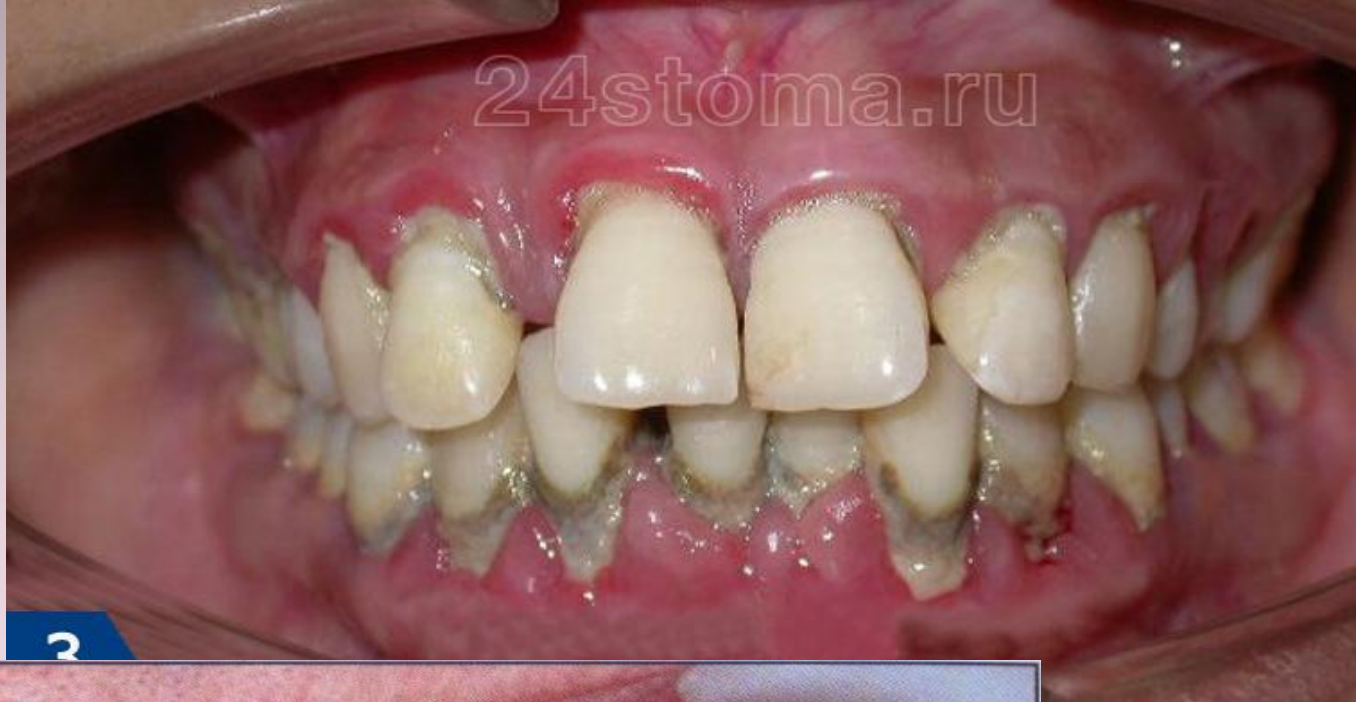- қызылиектің бүкіл беткейінің цианозы бар қызару;
- 5 мм-ден жоғары тереңдікте іріңді бөлінісі бар пародонтальды қалталар;
- тістердің II-III дәрежелі қозғалғыштығы;
- рентгенограммада сүйектің резорбциясы түбірдің 2/3 ұзындығынан жоғары.

34.

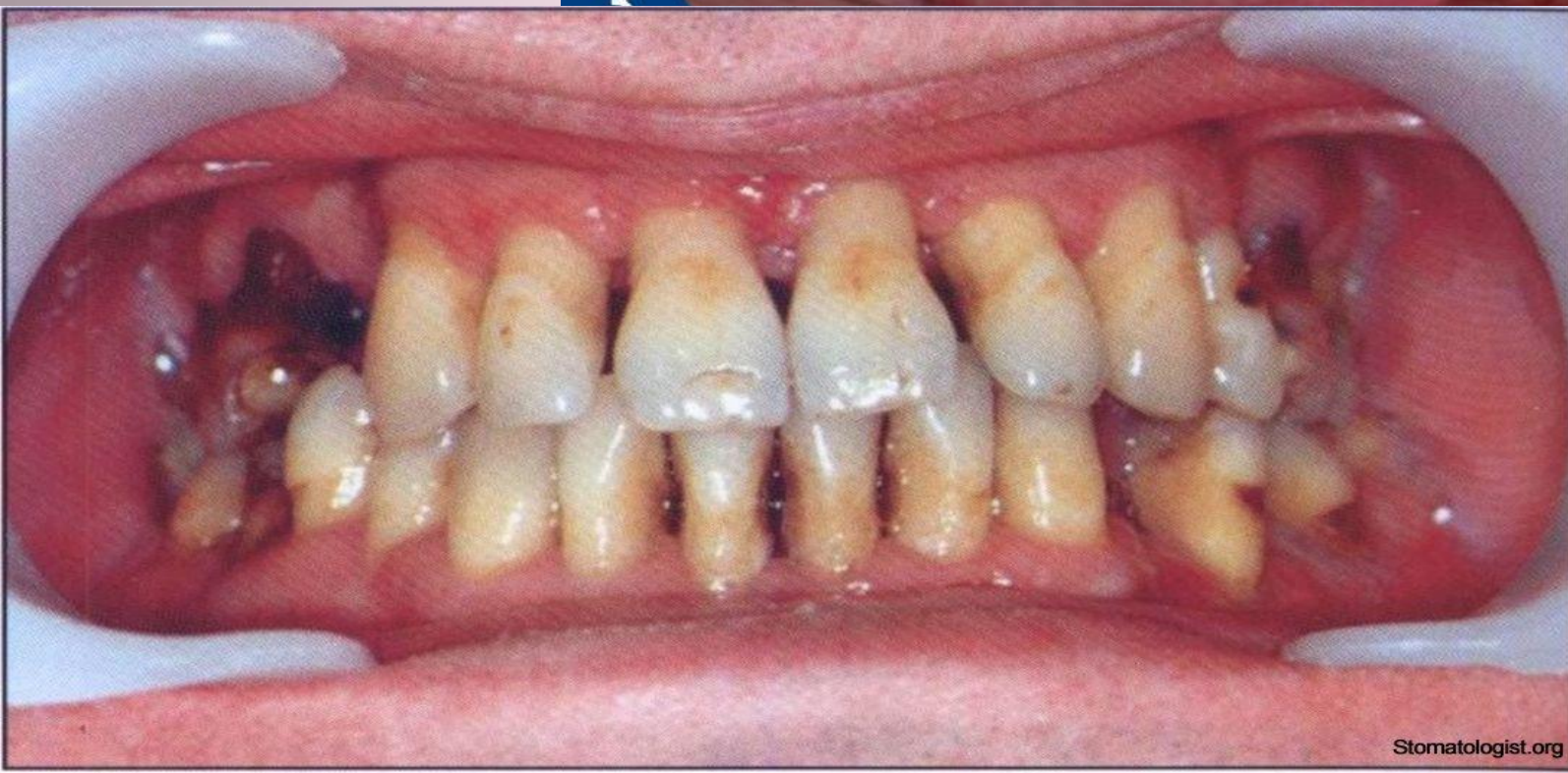
Пародонтиттің агрессивті түрлері:

- Препубертатты (12 жасқа дейін);
- Жергілікті жасөспірімдік (ювениальды) (13-17 жас);
- Тез өршімелі пародонтит (17-35 жас)

24stoma.ru

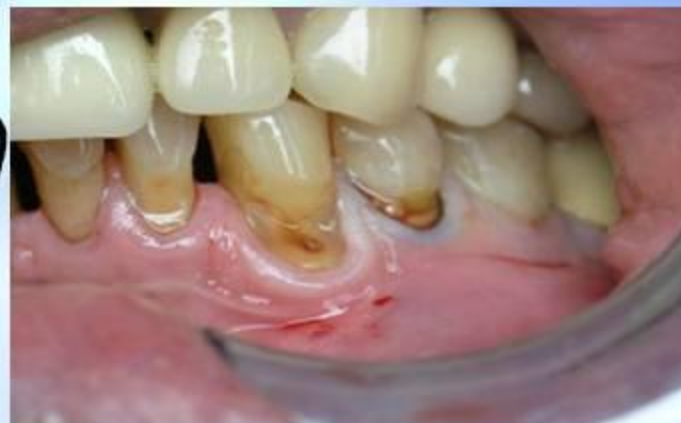
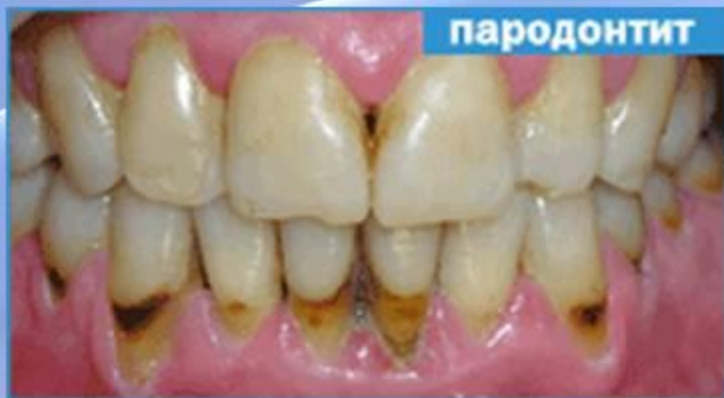
2

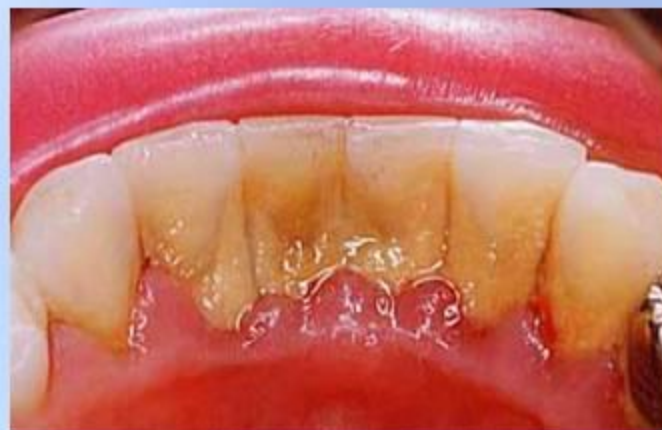
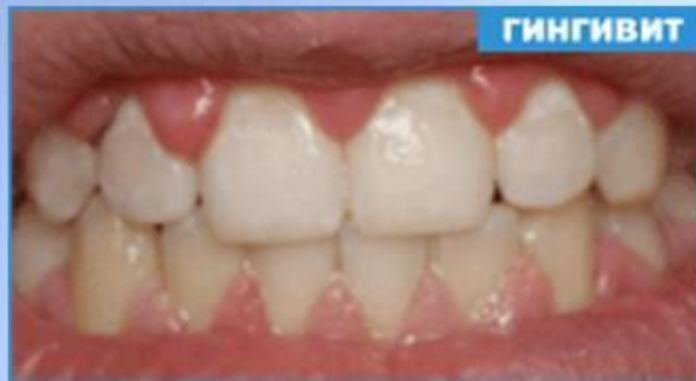
Stomatologist.org

ПАРОДОНТИТ. ГИНГИВИТ.

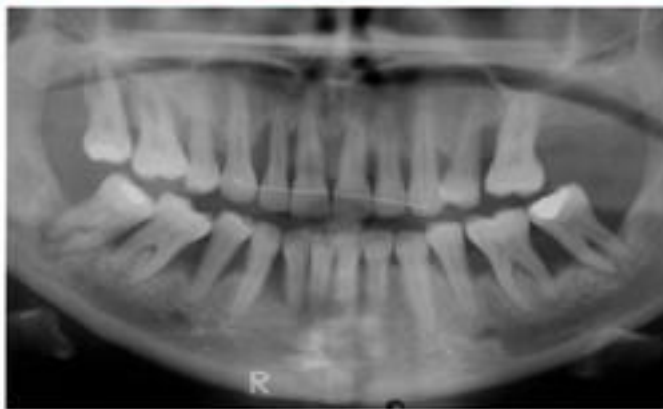
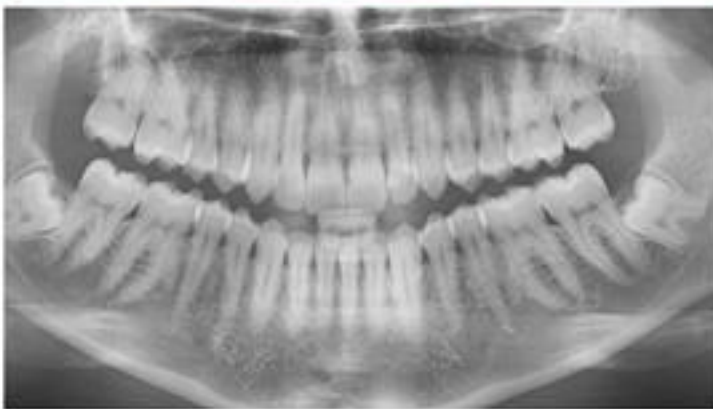
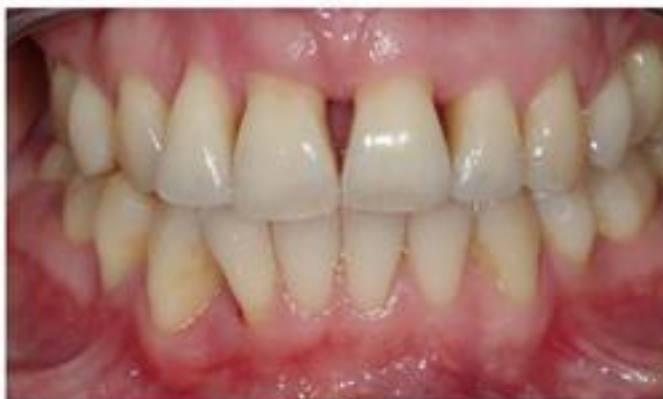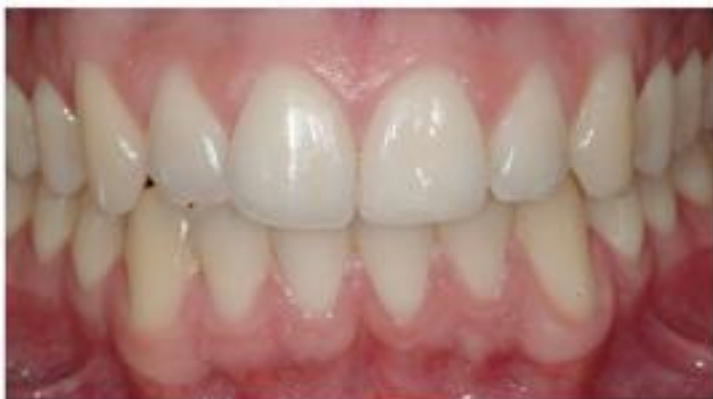Пародонтит – воспалительное заболевание тканей, окружающих зуб.



Гингивит- это воспаление дёсен, сопровождаемое отёком, покраснением и кровоточивостью.

ПАРОДОНТОЗ-ПАРОДОНТ ҚҰРАМЫНДАҒЫ БАРЛЫҚ ТІНДЕРДІҢ ДИСТРОФИЯЛЫҚ ӨЗГЕРІСТЕРГЕ ҰШЫРАУЫМЕН СИПАТТАЛАТЫН АУРУ ЖӘНЕ БАРЛЫҚ ПАРОДОНТ АУРУЛАРЫНЫҢ ІШІНДЕ 2-10% ЖАҒДАЙДА ОРЫН АЛАДЫ.



Пародонтоздың орта және ауыр дәрежелерінде қызылиектің семуімен қатар тістер мойындары толық ашылып, түбрлері әртүрлі денгейде жалаңаштанады. Тістер желпуішке ұқсап бір-бірінен алшақтап, араларын- да бос кеңістіктер пайда болады. Қарап тексергенде, қызылиектер бозғылт. Қызыл немесе ақшыл-кызғылт түсті, буртіктері жартылай кейде толық атрофияланған, жиектері жұқа, деформациялануға ұшыраған, бірақ тістер түбіріне тығыз жанасқан, пародонтальдық қалталар жоқ, көпшілік тістердің мойын бөліктерінде сынаға ұқсас ақаулар анықталады.

Рентгенсуретте тістераралық қалқандар сүйегі әртүрлі денгейде қысқарған, кеуектену ошақтары бар, альвеола өсіндісінің суреті ұсақторлы көрініске ие, сүйек бағаналары склероздану нәтижесінде қалындаған. Пародонтоз, жеңіл дәрежесі деген диагноз тістердің мойын бөліктері ашылып, түбірлері ұзындығының $1/3$ деңгейіне жалаңаштанса, рентгенсуретте тістераралық қалқандар түбірлер ұзындығының $1/3$ бөлігіне төмендеген немесе қысқарған жағдайда қойылады. Пародонтоздың орта дәрежесінде тістер түбірлері ұзындығының бөлігіне дейін ашылады немесе рентгенсуретте тістераралық қалқандар биіктігі $1/2$ -ге төмендейді, тістер аздап қозғалмалы болуы мүмкін.

Пародонтоздың ауыр дәрежесінде түбірлері ұзындығының 1/2 бөлігінен артық деңгейге ашылады немесе тістераралық қалқандар биіктігі 1/2-2/3 бөлігіне төмендейді. Биомеханика заңына сай, тістер әртүрлі дәрежеде қозғалмалы болады. Кейде тістераралық қалқандар толық жойылып, тістердің ауыру-сыркаусыз өз бетімен түсіп калуы орын алады. Аурудың барлық сатысында тіс шөгінділері аз мөлшерде анықталады, тіпті болмауын мүмкін.

Пародонтоз кезінде патоморфология өзгерістер пародонт тіндеріндегі дистрофиялық өзгерістермен, кантамырлық бұзылыстармен сипатталады. Қызылик пен периодонттағы колагенді тіндерде фиброздану мен склероздану үрдісі байқалады. Альвеола өсіндісінің сүйек тініндегі жазық сорылу (гладкая резорбция) үрдісінің басымдығы тістераралық қалқандар сүйегінің толығымен жойылуына әкеліп соғады.

Пародонттың нерв тіндері алғашқы кезден бастап өзі өзгеріске ұшырайды және ондағы дистрофиялану үрдісі біртіндеп үдей береді.

Федоров – Володкина индексі

Алты төменгі жақ фронтальді

тістердің ерін беткейін:

43(83), 42(82), 41(81), 31(71), 32(72), 33(73)

17. Федоров – Володкина индексі

Бағалау коды :

1 – тіс қағы анықталмады

2 – $\frac{1}{4}$ беткейі боялған

3 – $\frac{1}{2}$ боялған

4 – $\frac{3}{4}$ боялған

5 – барлық беткейі боялған

18. Федоров – Володкина индексі

Формула:

Сумма показателей

Количество исследуемых зубов

Интерпретация индекса:

1,1 – 1,5 – гигиена деңгейі жақсы

1,6 – 2,0 – қанағаттанарлық

2,1 – 2,5 – қанағаттанарлықсыз

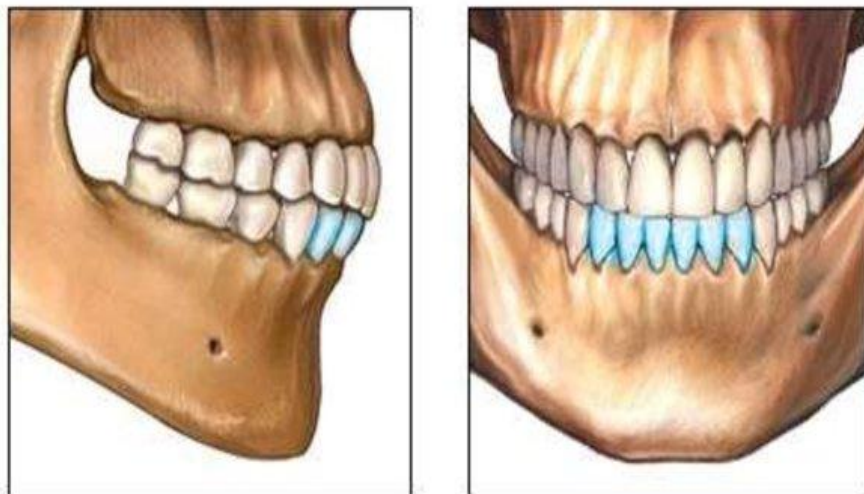
2,6 – 3,4 – нашар

3,5 – 5,0 – өте нашар

Федоров – Володкина индексі

Алты төменгі жақ фронтальді
тістердің ерін беткейін:

43(83), 42(82), 41(81), 31(71), 32(72), 33(73)



Федоров – Володкина индексі

Бағалау коды :

- 1 – тіс қағы анықталмады
- 2 – $\frac{1}{4}$ беткейі боялған
- 3 – $\frac{1}{2}$ боялған
- 4 – $\frac{3}{4}$ боялған
- 5 – барлық беткейі боялған

Федоров – Володкина индексі

Формула:
$$\frac{\text{Сумма показателей}}{\text{Количество исследуемых зубов}}$$

Интерпретация индекса:

1,1 – 1,5 – гигиена деңгейі жақсы

1,6 – 2,0 – қанағаттанарлық

2,1 – 2,5 – қанағаттанарлықсыз

2,6 – 3,4 – нашар

3,5 – 5,0 – өте нашар