

Пролактин

Функции :

Стимулирует выработку молока в молочных железах

Фолликулостимулирующего гормона (ФСГ)

Функции у женщин :

Иницирует рост яйцеклеток в фолликулах яичников

Увеличивает секрецию эстрогенов клетками фолликула

Функции у мужчин : Иницирует производство сперматозоидов в яичках

Лютеинизирующий гормон (ЛГ) (LCH)

Функции у женщин :

Стимулирует овуляцию

Стимулирует развитие желтого тела на месте лопнувшего фолликула

Увеличивает секрецию прогестерона желтым телом

СРЕДНЯЯ (ПРОМЕЖУТОЧНАЯ) ДОЛЯ ГИПОФИЗА

Г о р м о н ы

1. Меланоцитостимулирующий гормон (МСГ), или меланоцитотропин.
2. Липотропин

Д е й с т в и е

1. МСГ стимулирует в пигментных клетках образование меланина (но не вызывает образования новых таких клеток).
2. Липотропин стимулирует освобождение жирных кислот из жировой ткани.

Примечание. а) Эти гормоны, видимо, вначале образуются в нейронах ЦНС в виде единого полипептидного предшественника. Причём, при его последующем расщеплении на фрагменты высвобождаются не только МСГ и липотропин, но и несколько эндорфинов - пептидов с морфиноподобным действием

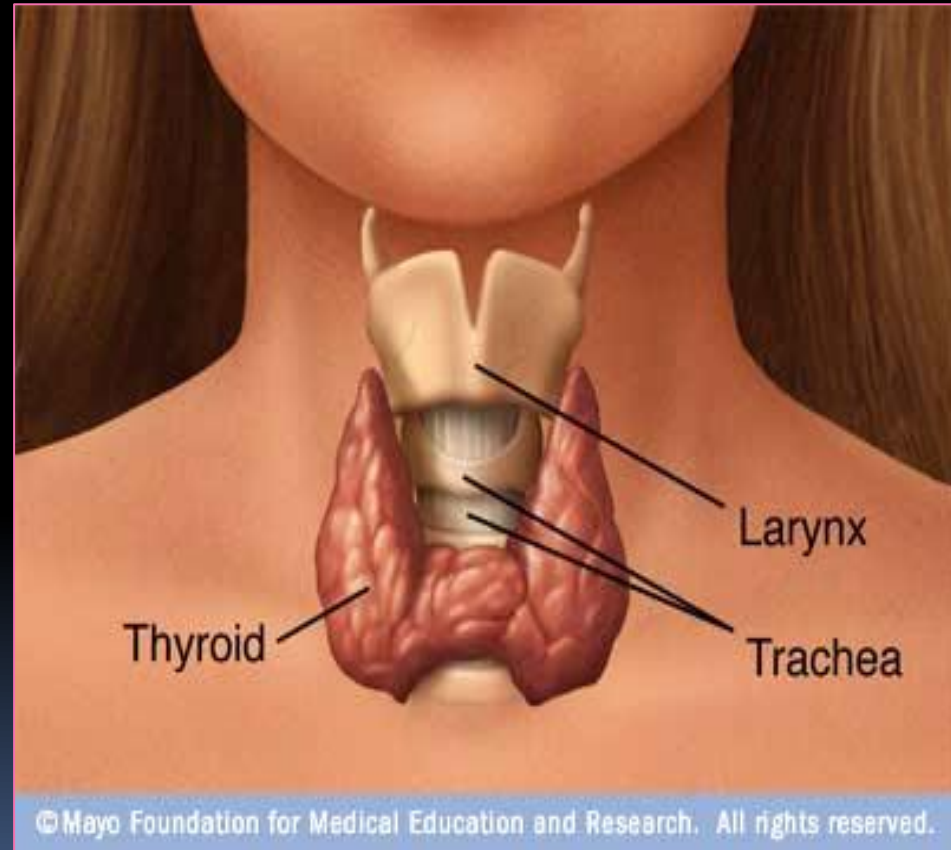
Общие сведения о щитовидной железе

Коричневато – красная, в течение жизни обычно весит около 25 -30 г.

Окружена тонкой, волокнистой капсулой из соединительной ткани. Снаружи от нее есть так называемая «ложная» капсула, образованная внутренностной фасцией шеи

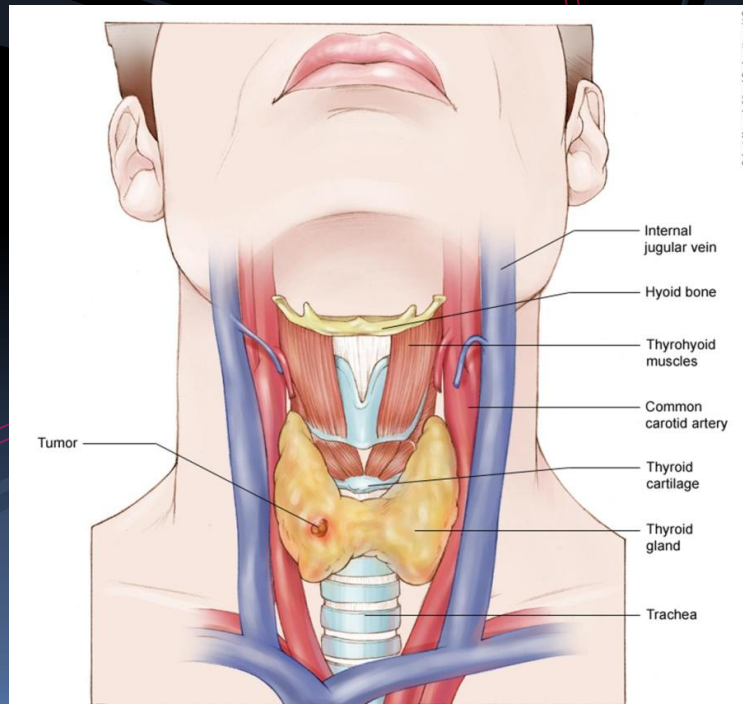
Правые и левые доли объединены узким перешейком, который проходит впереди второго – третьего кольца трахеи.

Иногда встречается еще одна часть железы – пирамидальная доля или пирамидальный отросток, который поднимается вверх иногда до уровня подъязычной кости



Синтопия щитовидной железы

1. Покрывает переднюю и боковые поверхности гортани, глотки, пищевода и трахеи, как щит
2. Лежит глубже *m. sternothyroideus* и *m. sternohyoideus*
3. На задней поверхности капсулы щитовидной железы обычно расположены околощитовидные железы (по 2 с каждой стороны)
4. К задне – боковой поверхности железы прилежит внутренняя яремная вена, общая сонная артерия и блуждающий нерв

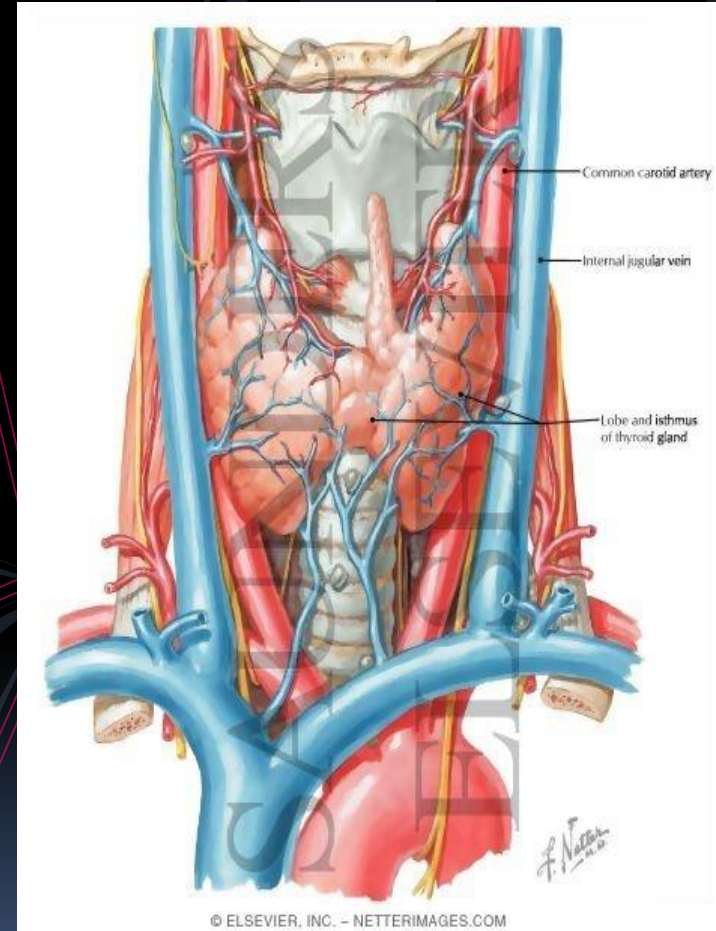


Синтопия щитовидной железы

железы

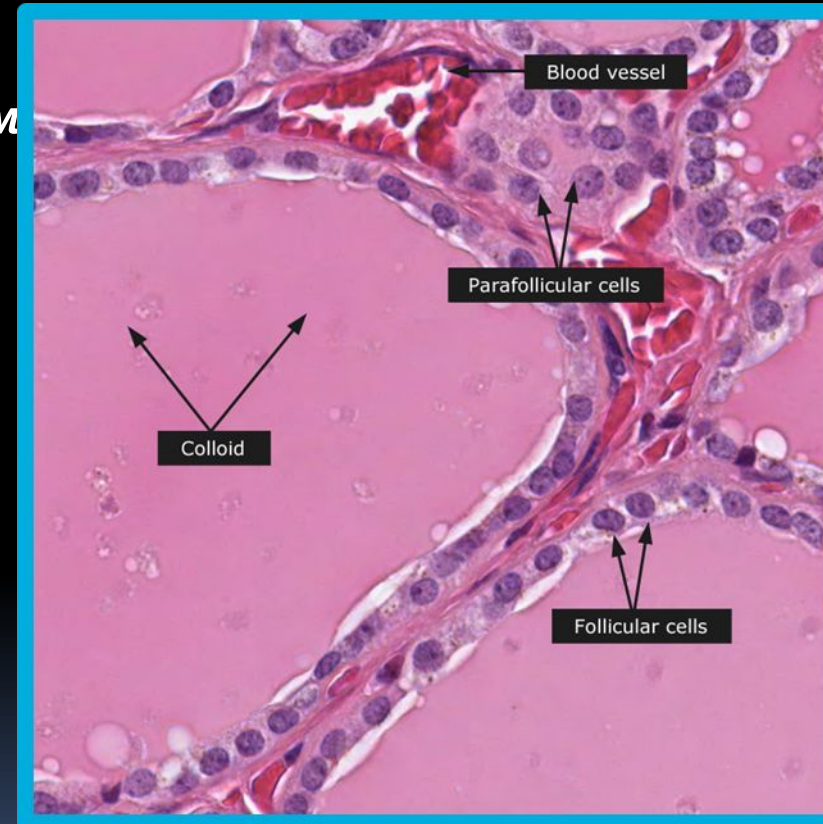Возвратный гортанный нерв является важной структурой, лежащей между трахеей и щитовидной железой

- может быть поврежден во время операции на щитовидной железе, как следствие у больного появляется осиплость голоса из-за паралича голосовых мышц



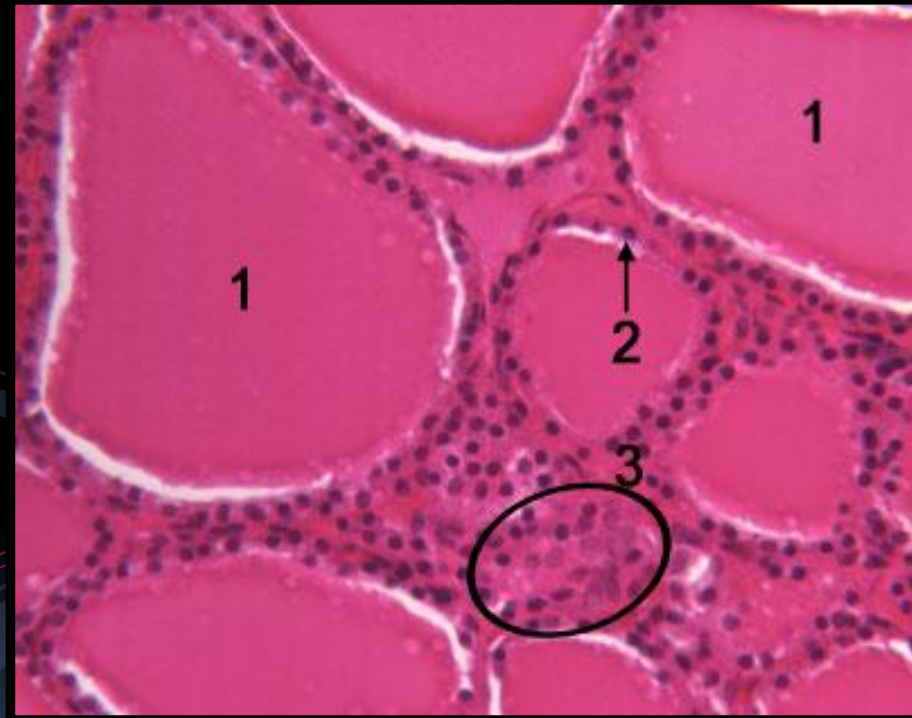
Гистологическая структура щитовидной железы

Фолликулы щитовидной железы – это округлые структуры, заполненные **коллоидом** – вязким веществом, желеподобной структуры, содержащим в основном белок – **тиреоглобулин**. Фолликулы окружены слоем эпителиальных клеток, которые называются фолликулярные клетки, которые в свою очередь, окружены парафолликулярными клетками. Эти два типа клеток лежат на базальной мембране, которая отделяет их от обильной сети фенестрированных капилляров, расположенный в соединительной ткани. Фолликулы щитовидной железы хранят гормоны щитовидной железы.



Парафолликулярные клетки

Также называются «ясные» или С - клетки, потому что они окрашиваются менее интенсивно, чем фолликулярные клетки щитовидной железы. Они синтезируют и выделяют **кальцитонин**, гормон - полипептид, который снижает уровень кальция в крови. Как правило, они кубические по форме, но становятся столбчатыми при стимуляции и плоскими когда неактивны.



ЩИТОВИДНАЯ ЖЕЛЕЗА

Гормоны

1. Тиреоидные гормоны: тироксин и его предшественники – трийодтиронин, дийодтиронин.

2. Кальцитонин

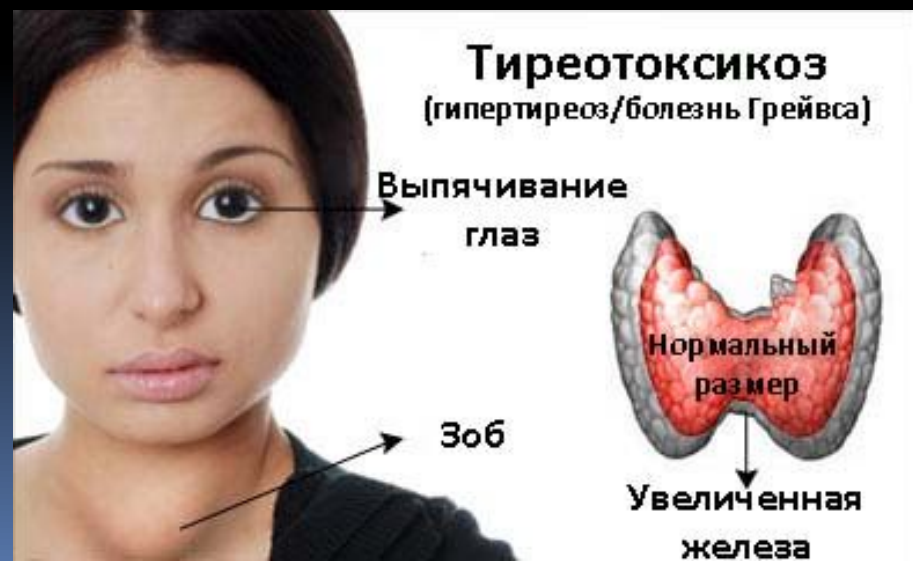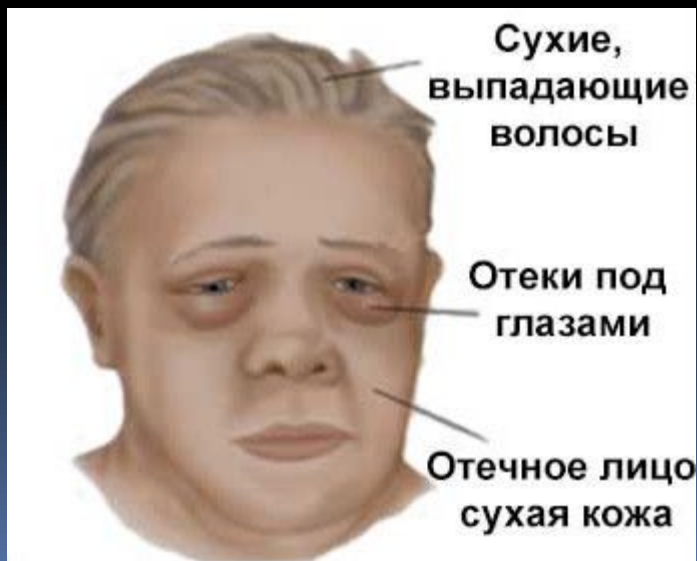Действие

Тиреоидные гормоны) **стимулируют** синтез белков, в т. ч. тканеспецифических, что обеспечивает процессы роста и развития;
б) **ускоряют** процессы образования энергии в митохондриях и её расходования - вплоть (при высоком содержании гормонов) до разобщения окисления и фосфорилирования (синтеза АТФ).

Кальцитонин **снижает** содержание кальция в крови, **уменьшая** его всасывание в ЖКТ и **увеличивая** поступление в кости и мочу.

Болезнь Грейвса – заболевание щитовидной железы, которое характеризуется избыточной секрецией тироксина. Сопровождается ее увеличением – зобом, экзофтальмом, тахикардией.

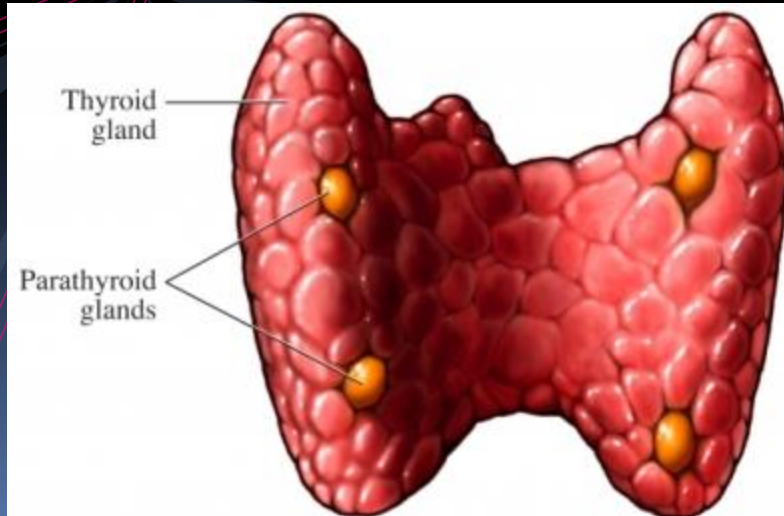
Врожденный гипотиреоз это тяжелое состояние, которое возникает при недостатке тироксина - с конца первого триместра внутриутробного развития до 6 месяцев после рождения. Гипотиреоз в это время может привести к кретинизму. Люди с кретинизмом страдают тяжелой умственной отсталостью.



Околощитовидные железы

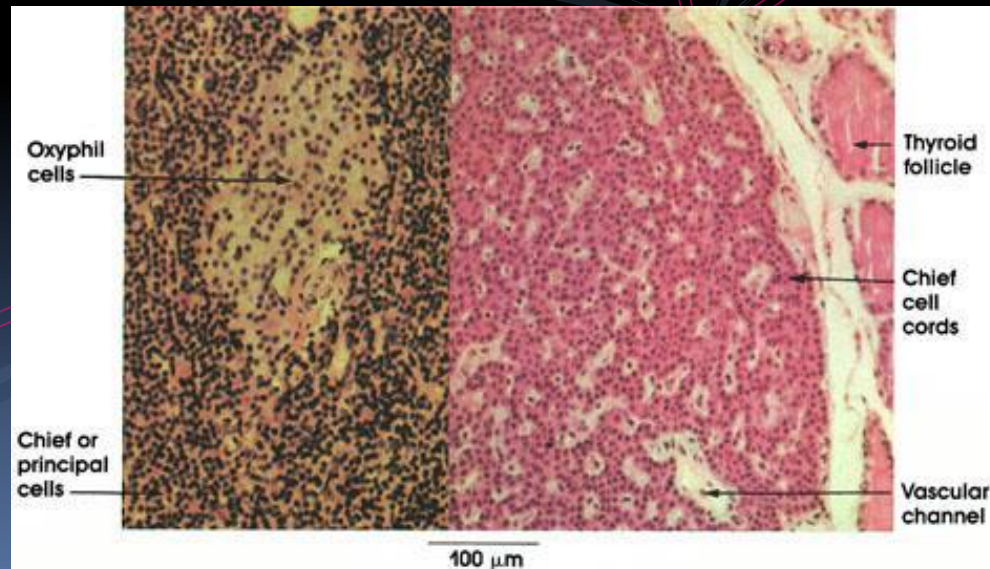
Околощитовидные железы – четыре небольших тельца, расположенных позади долей щитовидной железы, в ее капсуле, по два с каждой стороны. Различают верхние и нижние околощитовидные железы.

Форма околощитовидных желез овальная или круглая, общая масса очень незначительная - 0,25-0,5 г. Клетки, составляющие железы, группируются в виде фолликулов, в просвете которых находится коллоидное вещество. Эти железы вырабатывают **паратгормон**, регулирующий обмен кальция и фосфора в крови. Через 2-5 дней после удаления желез развиваются характерные судороги и животное погибает. Паратгормон способствует поддержанию уровня кальция в крови, который необходим для нормальной деятельности нервной и мышечной систем и отложения кальция в костях.



У человека при гипофункции околощитовидных желез возникает **тетания** - заболевание, характерным симптомом которого являются приступы судорог. В крови снижается содержание кальция и увеличивается количество калия, что резко повышает возбудимость. При недостатке в крови кальция происходит освобождение кальция из костей, а как следствие этого - размягчение костей.

Если в крови избыток кальция в условиях гиперфункции желез, кальций откладывается в необычных для него местах: в сосудах, аорте, почках.



Анатомия поджелудочной железы

Имеет 3 поверхности:

Передняя

Задняя

Нижняя

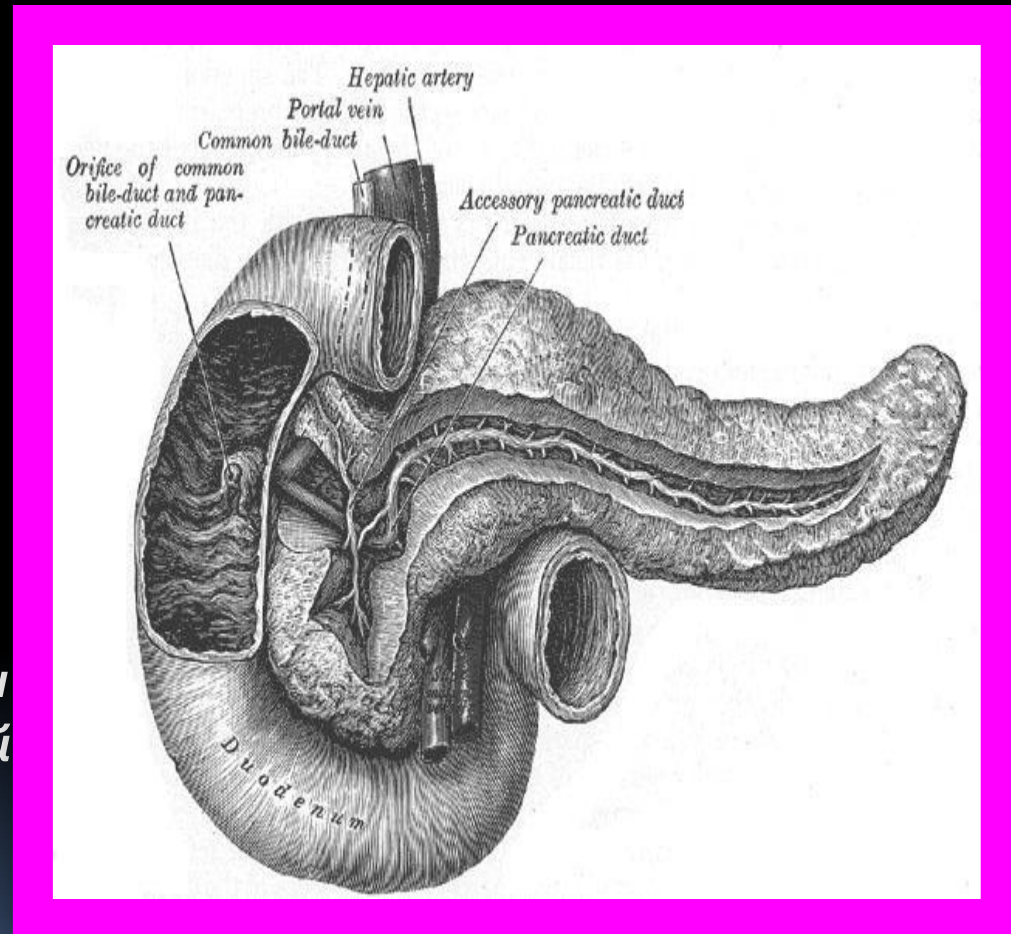
И з края:

Верхний

Передний

Задний

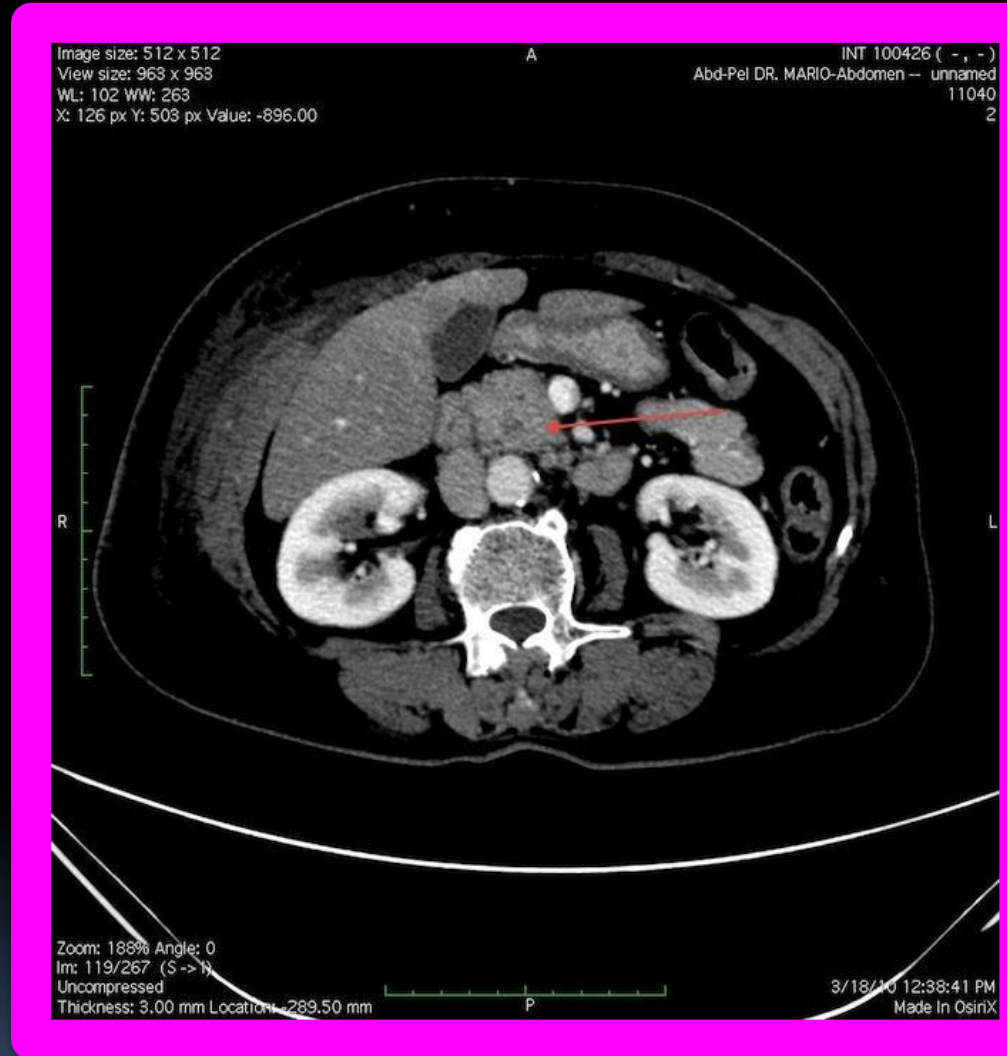
Головка поджелудочной железы окружена двенадцатиперстной кишкой. Расположена железа впереди нижней полой вены и левой почечной вены.



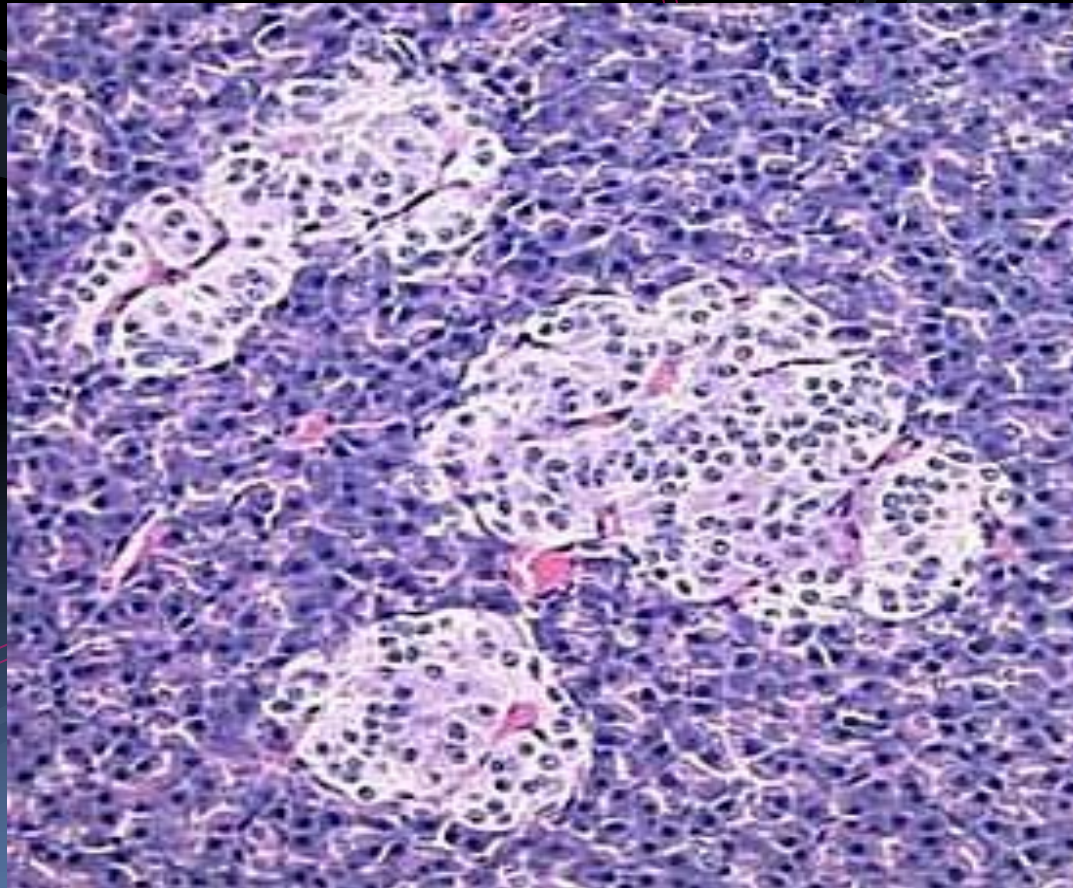
Тело и хвост поджелудочной железы идут косо вверх и влево, спереди от аорты и левой почки.

Узкий кончик хвоста поджелудочной железы достигает селезенки.

К передней поверхности железы прикреплена брыжейка поперечной ободочной кишки со средними ободочными сосудами в ней.



Эндокринная часть поджелудочной железы представлена небольшими клетками, расположенными группами, в виде островков - островков Лангерганса или, проще говоря, островков. У людей есть около одного миллиона островков. В стандартных гистологических срезах поджелудочной железы, островки окрашиваются слабее, чем остальная паренхима железы.



Гормоны поджелудочной

железы

Панкреатические островки состоят из 3 типов клеток, каждая из которых производит различные виды гормонов :

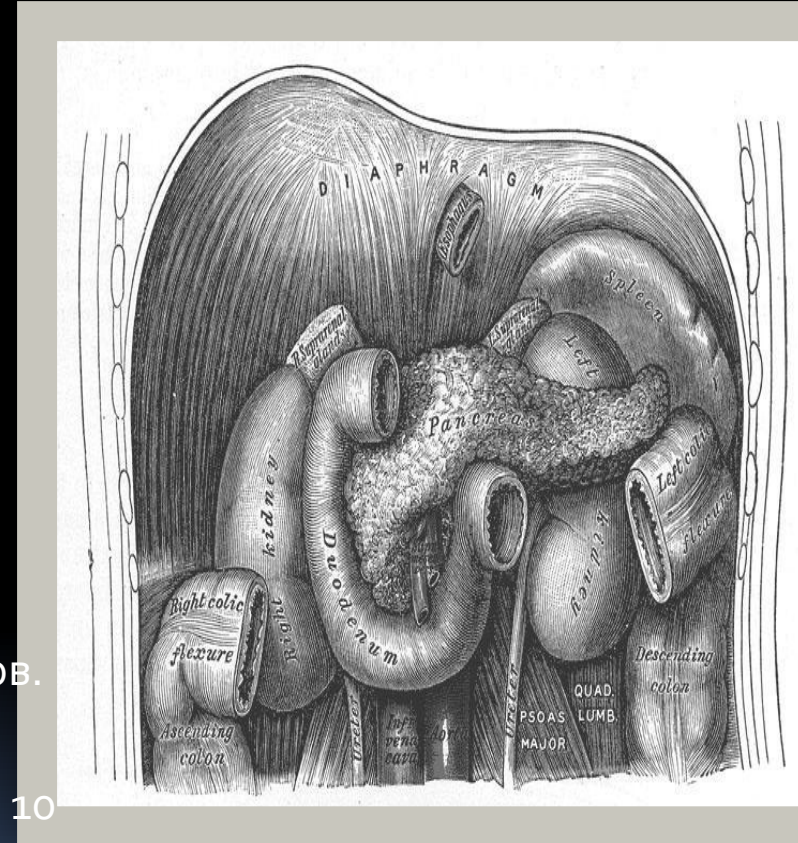
Альфа -клетки (А -клетки) выделяют гормон глюкагон.

Бета- клетки (В-клетки) вырабатывают инсулин и являются самыми распространенными из островковых клеток .

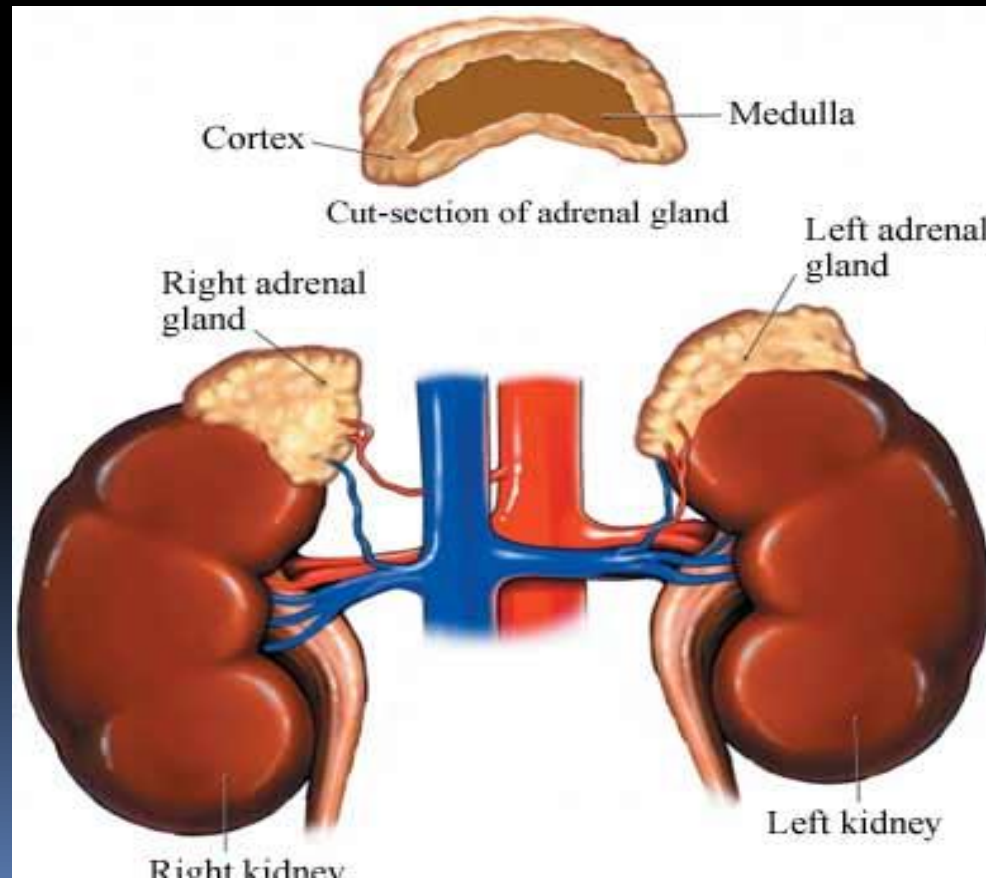
Дельта -клетки (клетки) D секретируют гормон соматостатин.

Помимо инсулина, глюкагона и соматостатина , железой выделяется ряд других "малых" гормонов.

Островки содержат всего 1-2% от массы поджелудочной железы, они получают примерно 10 до 15% всего поджелудочного кровотока. Кроме того, они иннервируются парасимпатической и симпатической нервной системой, что позволяем регулировать секрецию инсулина и глюкагона .



Надпочечники, также известные как надпочечные железы, также относятся к эндокринной системе. Они расположены у верхнего полюса почек (см. рисунок ниже). Надпочечники ответственны за выброс гормонов, которые регулируют обмен веществ, функции иммунной системы, и баланс солей и воды в крови, они также ответственны за реакцию организма на стресс.



Каждая надпочечная железа состоит из 2 частей

Коркового вещества

Мозгового вещества

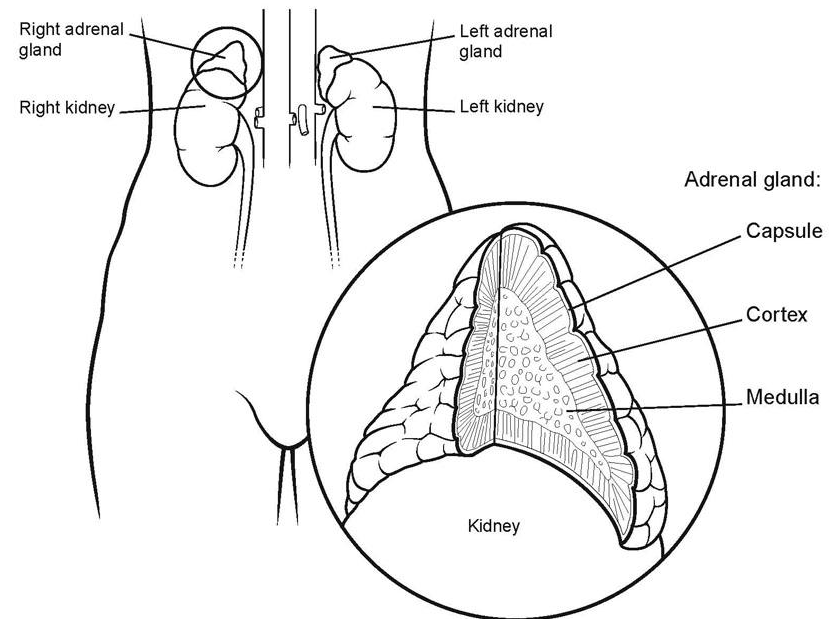
Корковое вещество – это наружный слой надпочечника. Мозговое вещество – составляет внутренний слой железы. Снаружи железа покрыта соединительной тканью, которая образует капсулу железы.



Endocrine System

Anatomical Line Drawings

Adrenal Gland - Anterior View



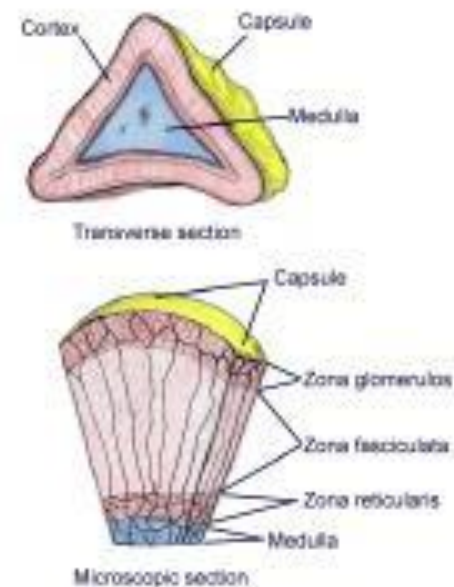
Кора надпочечников

Кора надпочечников является большей частью железы и состоит из 3 зон: клубочковой (наружная зона), пучковой зоны (средняя зона), а также сетчатой (внутренняя зона).

Клубочковая зона несет ответственность за производство **минералокортикостероидов** , в основном **альдостерона** , который регулирует кровяное давление и электролитный баланс.

Пучковая зона отвечает за производство **глюкокортикоидов** , преимущественно **кортизола** , который повышает уровень сахара в крови с помощью глюконеогенеза , подавляет иммунную систему.

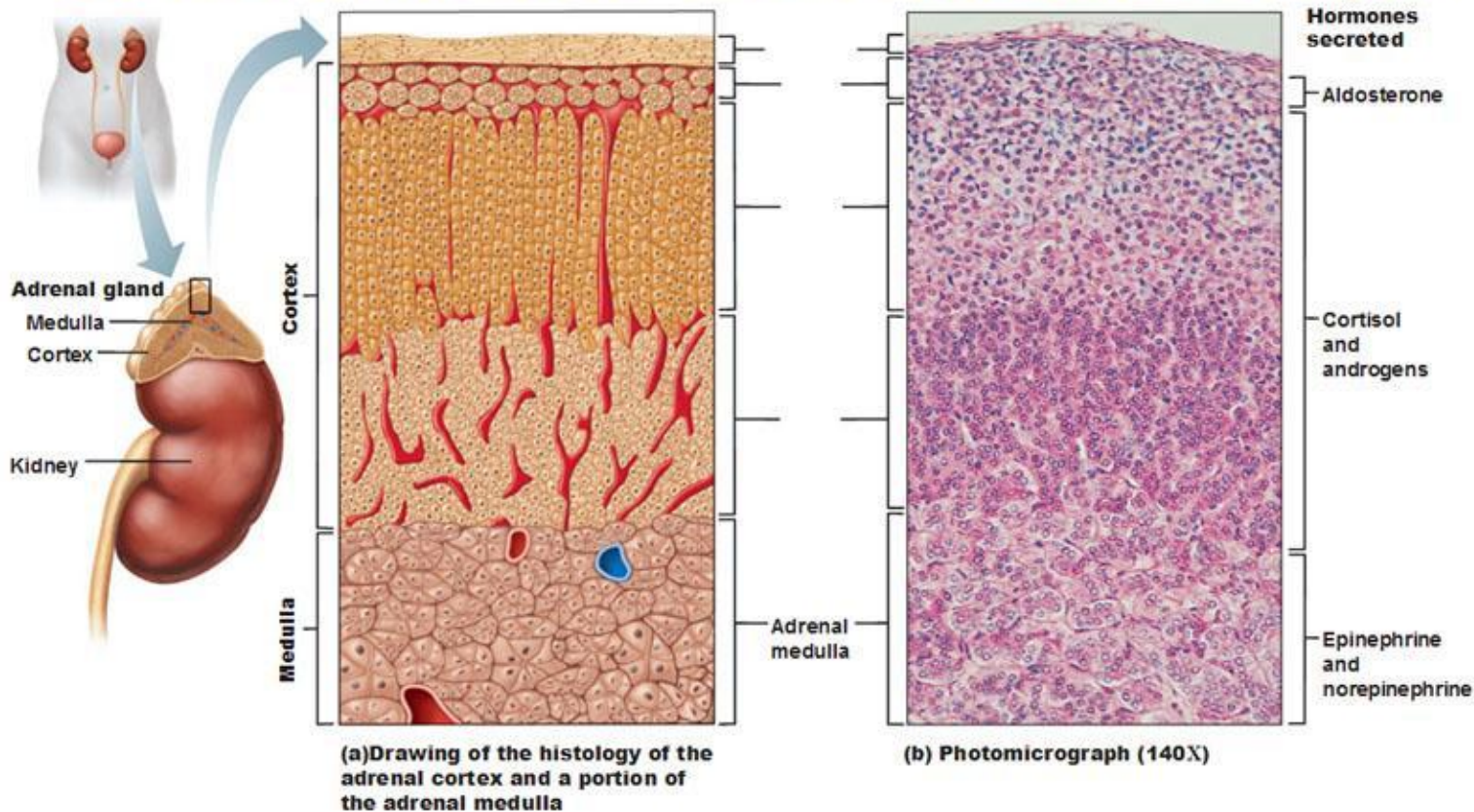
Сетчатая зона производит **половые гормоны** . Большинство гормонов , производимых этой зоной андрогены, в основном, **андростендиол** , который является наиболее распространенным гормон в организме и служит в качестве исходного материала для многих других важных гормонов, вырабатываемых надпочечниками, такие как эстрогены, прогестерон , тестостерон, и кортизол.



Мозговое вещество надпочечников

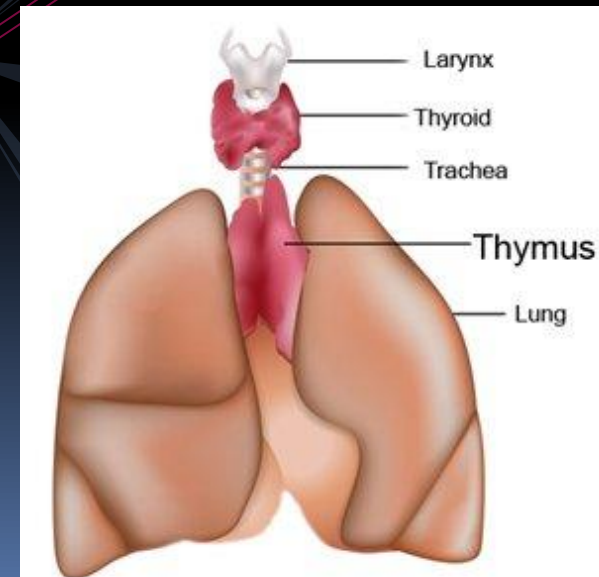
Мозговое вещество образовано специальными клетками, которые называются хромоаффинные клетки. Расположены клетки группами вокруг кровеносных сосудов. Клетки мозгового слоя надпочечников производят эпинефрин, также известный как адреналин, а также норэпинефрин. Эти два гормона обеспечивают ответную реакцию организма на стресс – повышают частоту сердечных сокращений, суживают сосуды, ускоряют метаболизм, ускоряют частоту дыхания.

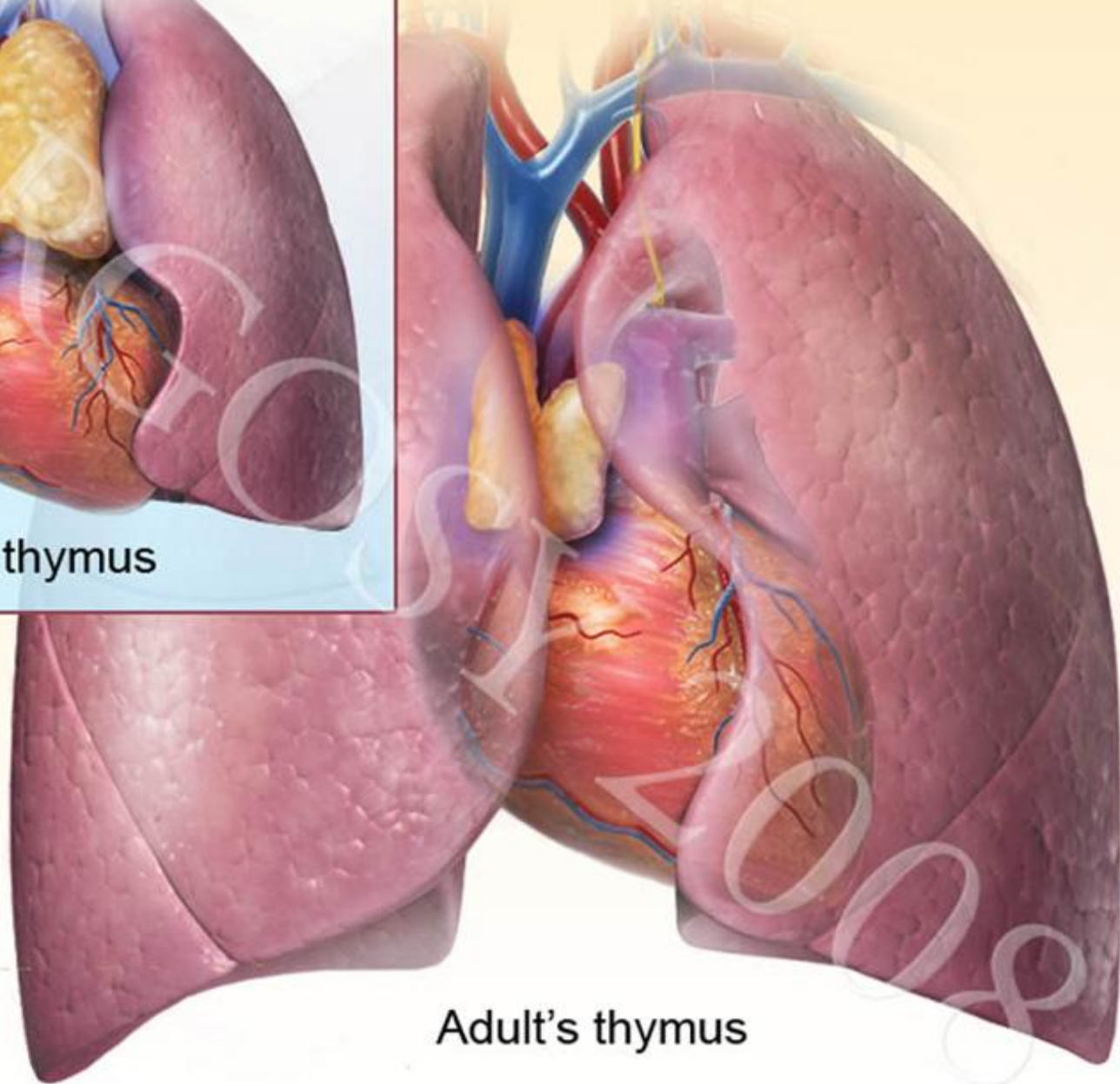
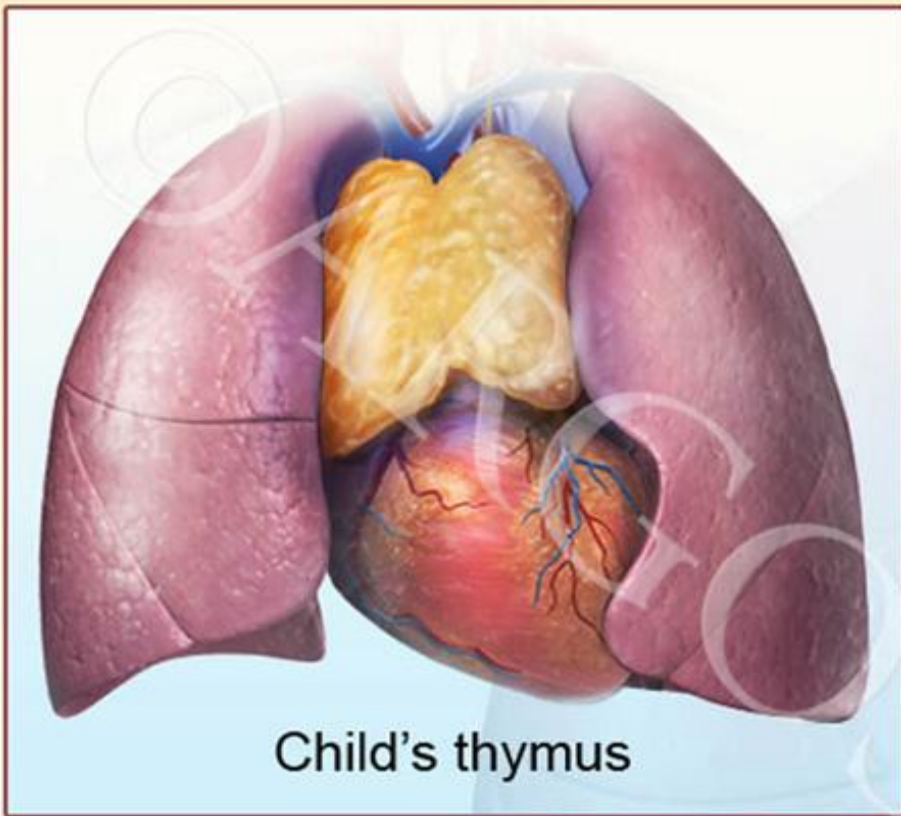
The Adrenal Gland—Gross and Microscopic



Тимус

Тимус – это временно существующий орган, имеющий максимальный размер в период полового созревания, затем тимус уменьшается в размере, и практически замещается жировой тканью в зрелом возрасте. Состоит тимус из двух долей, расположенных практически по средней линии, в грудной полости и в области шеи, между 4 реберным хрящем и до уровня щитовидной железы. Спереди тимус прикрыт грудино – подъязычной и грудино – щитовидной мышцами. Снизу он соприкасается с перикардом, сзади – с дугой аорты и легочным стволом. В области шей тимус расположен на передней поверхности трахеи позади грудино – подъязычной и грудино – щитовидной мышц. Тимус – серо – розовая железа, имеющая дольчатую структуру. Длина органа примерно 5 см, ширина около 4 см, толщина 6 см. Вес тимуса при рождении около 35 грам., в 12 лет – 25 грам., в 60 лет – менее 15 грам.





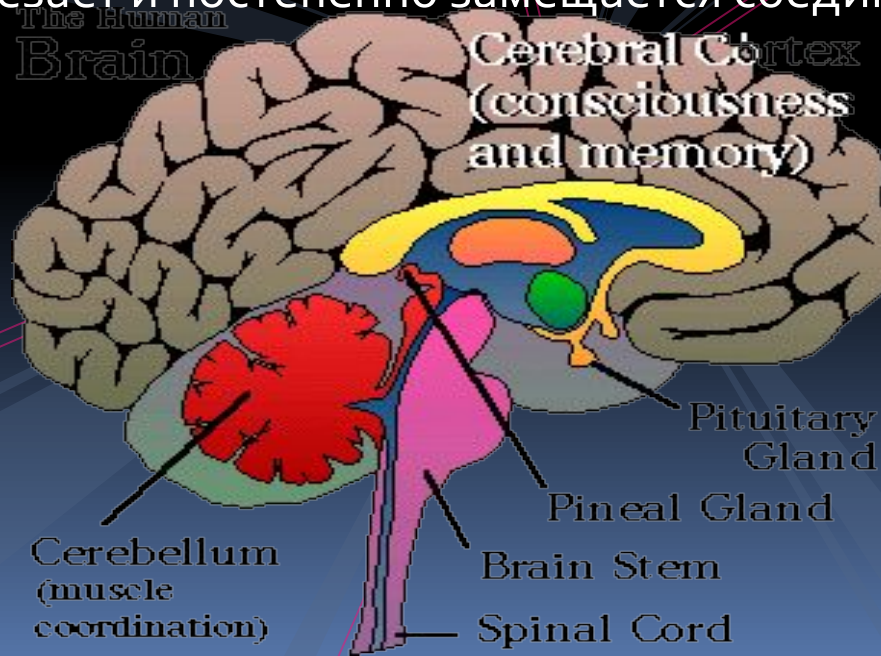
Структура тимуса.

Снаружи вилочковая железа покрыта соединительнотканной капсулой. Отходящие от нее перегородки — септы — подразделяют тимус на дольки. Основу дольки составляют отростчатые эпителиальные клетки — эпителиоретикулоциты, в сетевидном остове которых находятся тимические лимфоциты (timoциты). Источником развития Т-лимфоцитов являются костномозговые стволовые кроветворные клетки. Далее предшественники Т-лимфоцитов (претимоциты) поступают с кровью в тимус и превращаются здесь в лимфобласты.

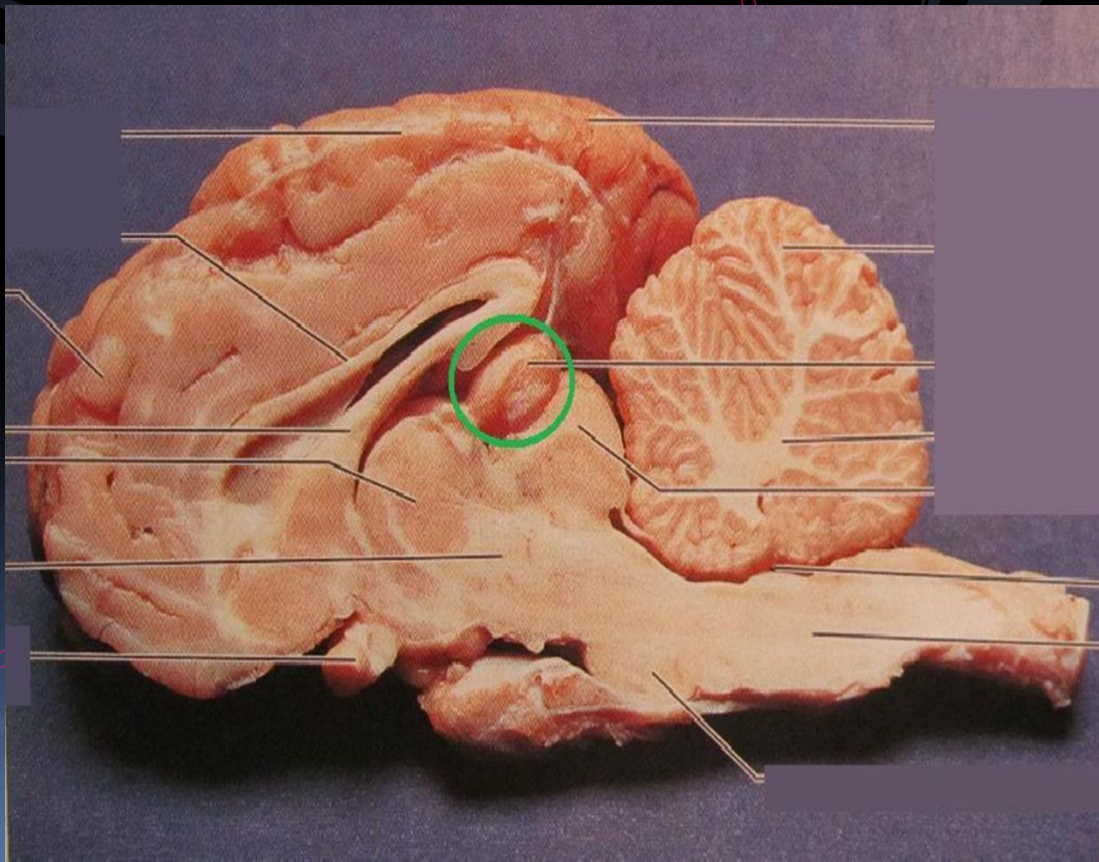
В корковом веществе тимуса одни из них под действием выделяемых эпителиальными клетками пептидных гормонов — тимозина, тимопоэтина и др., а также макрофагов превращаются в антиген-реактивные Т-лимфоциты — приобретают рецепторы к строго определенным антигенам. Они выходят из тимуса, не попадая в мозговое вещество, и заселяют тимусзависимые зоны лимфатических узлов и селезенки. Здесь в периферических органах иммуногенеза происходит их дальнейшее созревание в Т-киллеры (цитотоксические), Т-хелперы, после чего они способны к рециркуляции, клонированию (пролиферации), образованию клеток-памяти. Другие Т-лимфобласты превращаются в аутоиммунокомпетентные клетки, реактивные к аутоантигенам. Они подвергаются разрушению путем апоптоза (примерно 95% клеток) и фагоцитируются макрофагами.

Шишковидное тело (эпифиз)

Красновато – красное тельце, примерно 8 мм в длину. Которое расположено в углублении между верхними холмиками крыши среднего мозга. Железа контактирует с верхней стенкой третьего желудочка, в месте ее соединения со средним мозгом. Железа развивается как вырост третьего желудочка. В раннем возрасте имеет железистую структуру, а максимального развития достигает в возрасте около 7 лет. Позднее, особенно после периода полового созревания, железистая ткань исчезает и постепенно замещается соединительной тканью..



Эпифиз покрывается соединительнотканной оболочкой, которая делит его на доли и составляет строму железы. Секреторные клетки эпифиза - пинеалоциты (светлые, более крупные, и темные более мелкие). Поддерживающие клетки называются глиоциты. Наибольший расцвет эпифиз проходит в 5-6 лет, затем он инволюционирует при этом происходит некоторое сокращение количества пинеалоцитов которые атрофируются, а взамен их образуется соединительная ткань.



Гормоны

1-2. В

темноте - антигонадотропные гормоны: мелатонин, антигонадотропин.

3. В определённое время суток - другие "гормоны гормонов": тиролиберин, тиротропин, люлиберин и т.д.

4. Калитропин

Действие

1. Мелатонин **угнетает** продукцию гонадолиберина в гипоталамусе (отчего ночью в гипофизе тормозится выработка ФСГ, ЛГ и ЛТГ). 2. Антигонадотропин **тормозит** продукцию ЛГ в гипофизе.

а) Тиролиберин и люлиберин, подобно одноимённым гормонам гипоталамуса (см. выше), **стимулируют** образование в гипофизе, соответственно, ТТГ и ЛГ.

б) Тиротропин по действию аналогичен ТТГ (гормону гипофиза): **стимулирует** образование гормонов щитовидной железы.

Калитропин приводит к повышению содержания калия в крови.