

*МЕТОДЫ  
ОБСЛЕДОВАНИЯ  
СЛЕЗНЫХ ОРГАНОВ*


***ХАНМАГОМЕДОВА А.М***

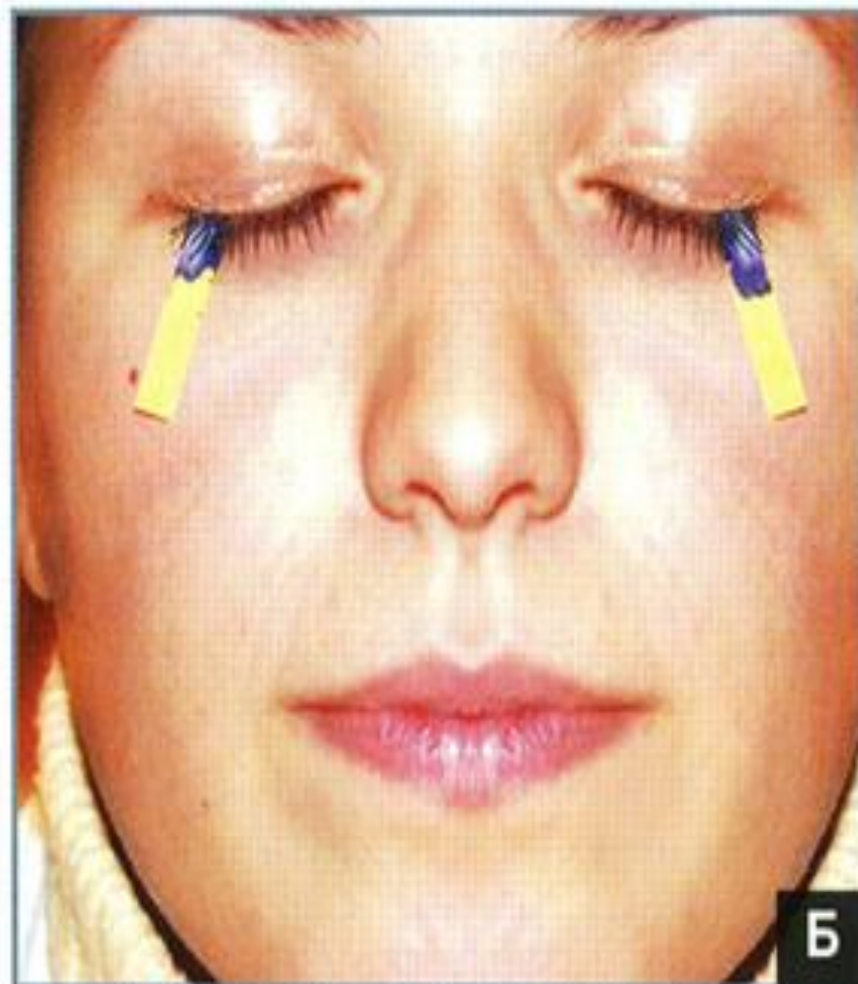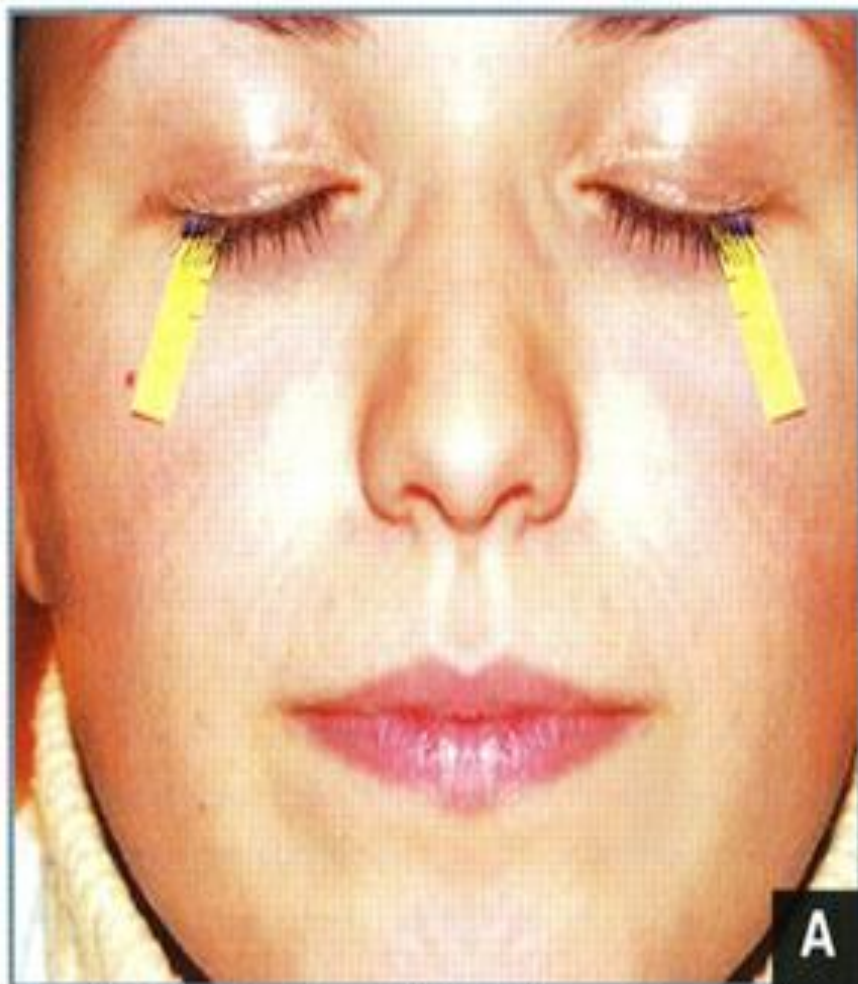При диагностике состояния слезных органов исследуют слезопродукцию и проходимость слезных путей. Методы исследования слезных органов сводятся к их осмотру и проведению различных функциональных проб.

# ТЕСТ ШИРМЕРА I

Техника выполнения пробы.

Тестовые полоски, например из набора фирмы "Alcon", имеют ширину 5 мм и длину 35 мм. На расстоянии 5 мм от одного из концов полоску перегибают, создавая угол порядка  $45^\circ$ . Короткий конец полоски закладывают за нижнее веко на границе наружной и средней третей его края. Пациента просят прикрыть глаза, разрешая при необходимости моргать. Через 5 мин полоску извлекают и, начиная от изгиба, измеряют длину увлажненной части длинного конца полоски. В норме слезой смачивается участок полоски длиной более 15 мм.





**Рис. 12.** Постановка пробы по Ширмеру. За нижнее веко обоих глаз пациента помещены полоски градуированной фильтровальной бумаги фирмы Bausch&Lomb (а). Увлажненный слезой отрезок полосок изменил свою первоначальную окраску (б)

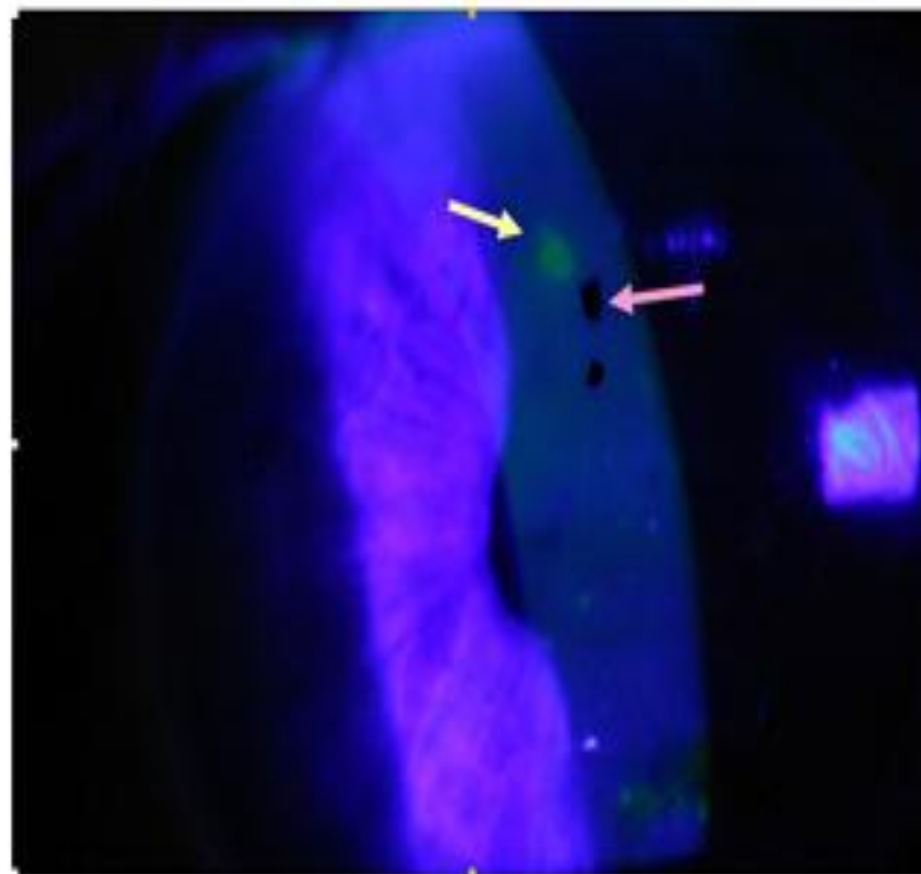
# Тест Джонса (Jones)

Определение физиологической слезопродукции. Пробу проводят после инсталляционной анестезии и тщательного высушивания конъюнктивальной полости с помощью марлевого тампона. Далее действуют по методике, описанной в пробе Ширмера 1. У здоровых людей полоска фильтровальной бумаги смачивается слезой на протяжении более 10 мм. Эту пробу называют также пробой Ширмера-2.



# *Проба Норна*

Определение стабильности слезной пленки  
Пациенту в конъюнктивальный мешок  
закапывают 1 % раствор флюоресцеина.  
Осмотр роговицы проводят в синем свете.  
Отмечают первый «разрыв» слезной  
пленки в виде черной щели или дыры. В  
норме первый «разрыв» наблюдается не  
ранее чем через 10 секунд от начала  
исследования.

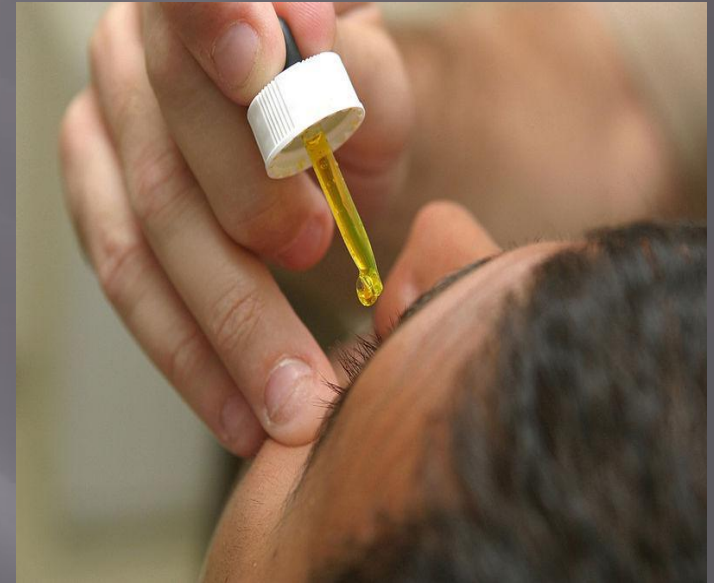

← Участок разрыва окрашенной флюоресцеином слезной пленки, проявляющегося в виде «черной дыры».

→ Зона эпителиопатии, возникшая на фоне ССГ, прокрашенная флюоресцеином.

# Тест на задержку (вымывание) флуоресцеина

- выполняется путем инстилляции флуоресцеина 2% в обе конъюнктивальные полости. Обычно через 3 мин флуоресцеин не остается или остается минимальное его количество. Длительная задержка его в конъюнктивальной полости указывает на недостаточность дренажа слезы.

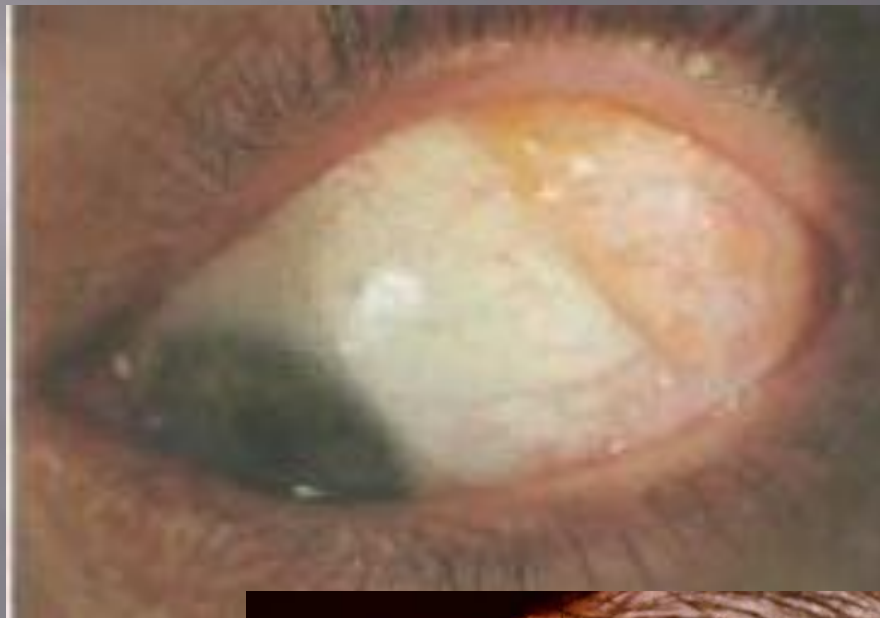



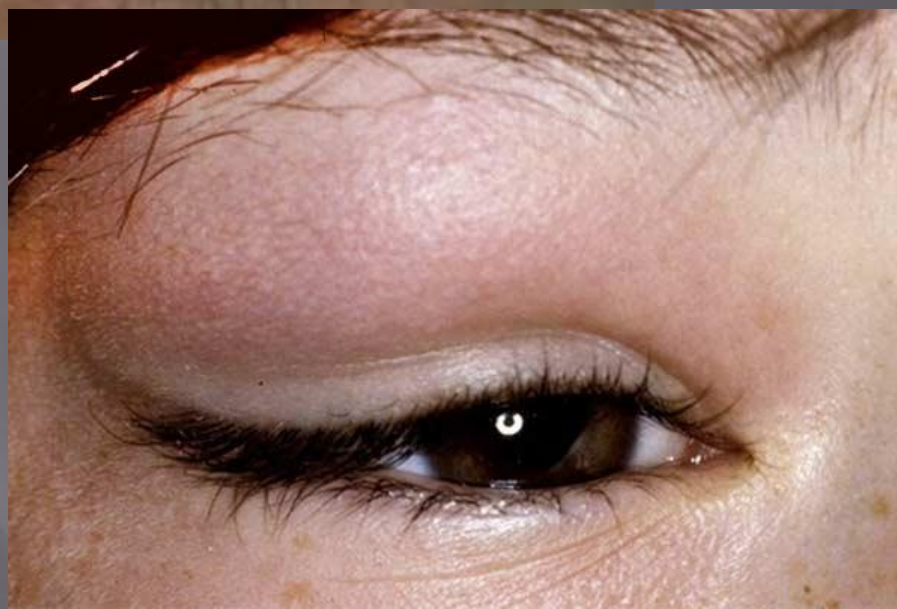# Осмотр слезной железы

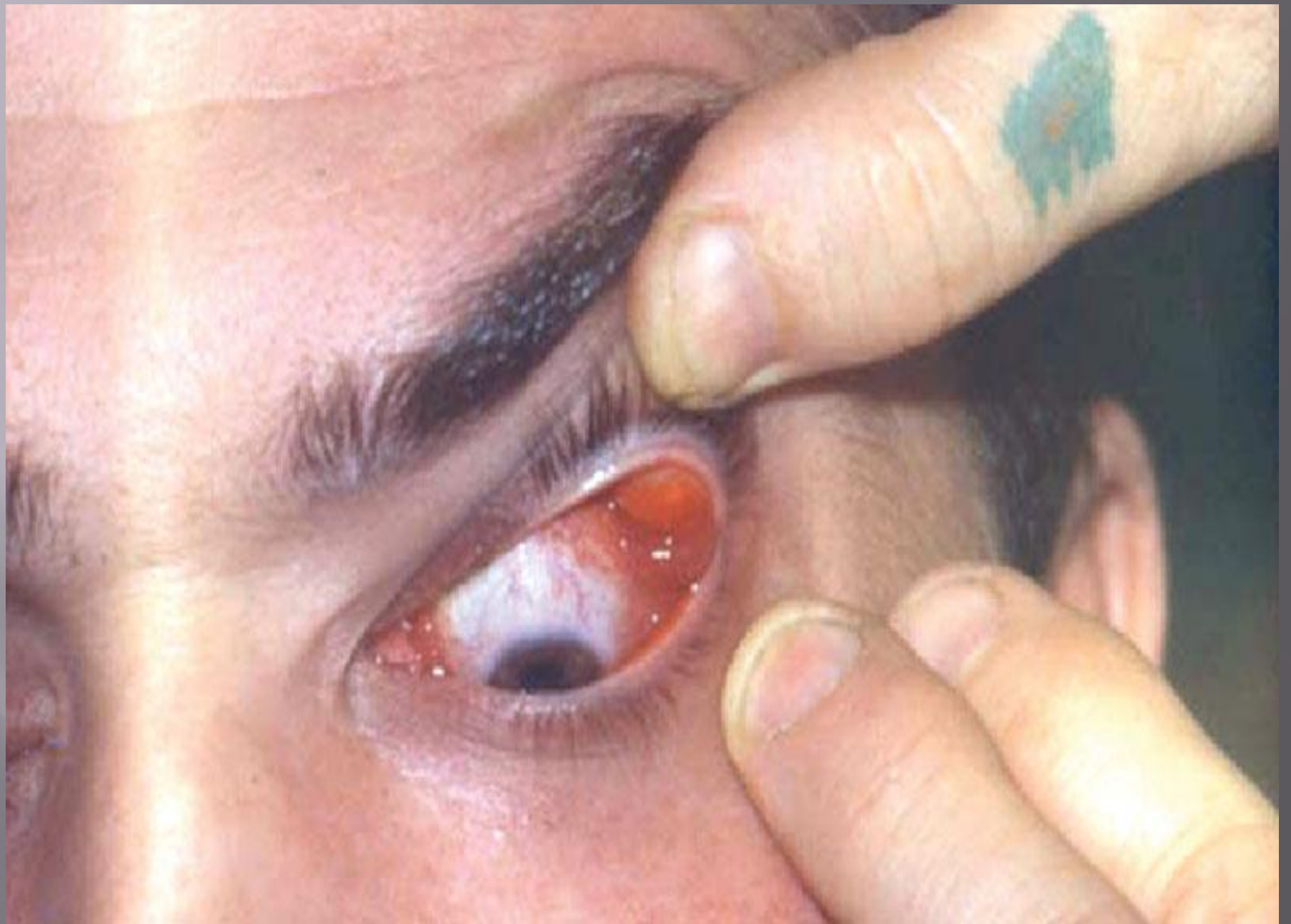- В норме в большинстве случаев она не пальпируется, но ее пальпебральную часть можно осмотреть. Для этого верхнее веко следует приподнять у наружного угла глазной щели. Больной в это время должен смотреть сильно вниз и кнутри (на кончик носа). При этом в наружной части верхнего свода через конъюнктиву просвечивают желтоватым цветом дольки слезной железы.

Киста слезной железы



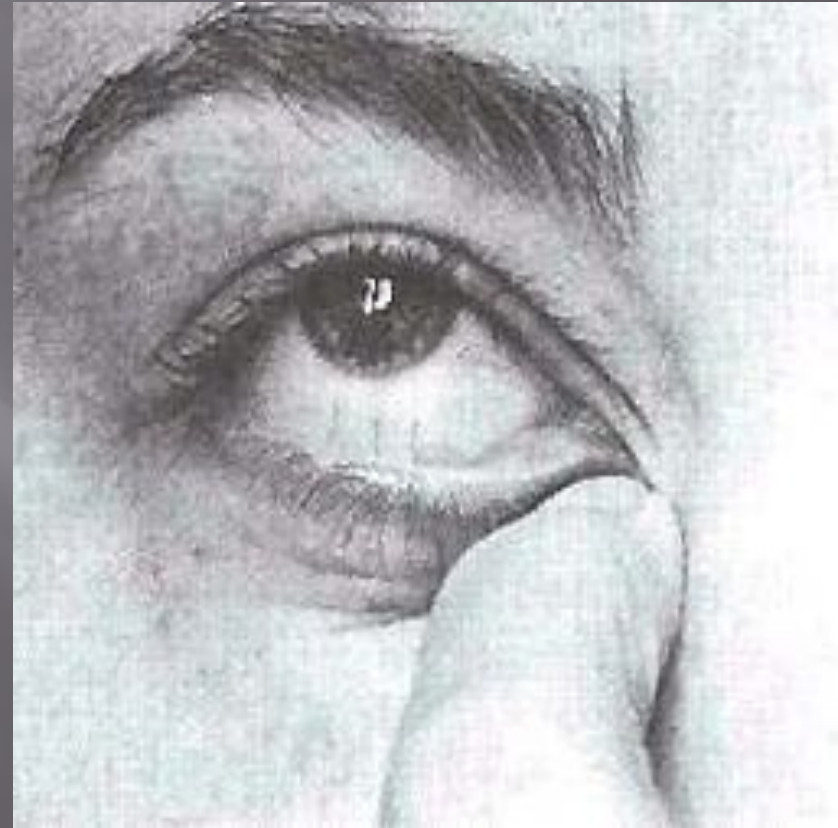
Дакриоаденит





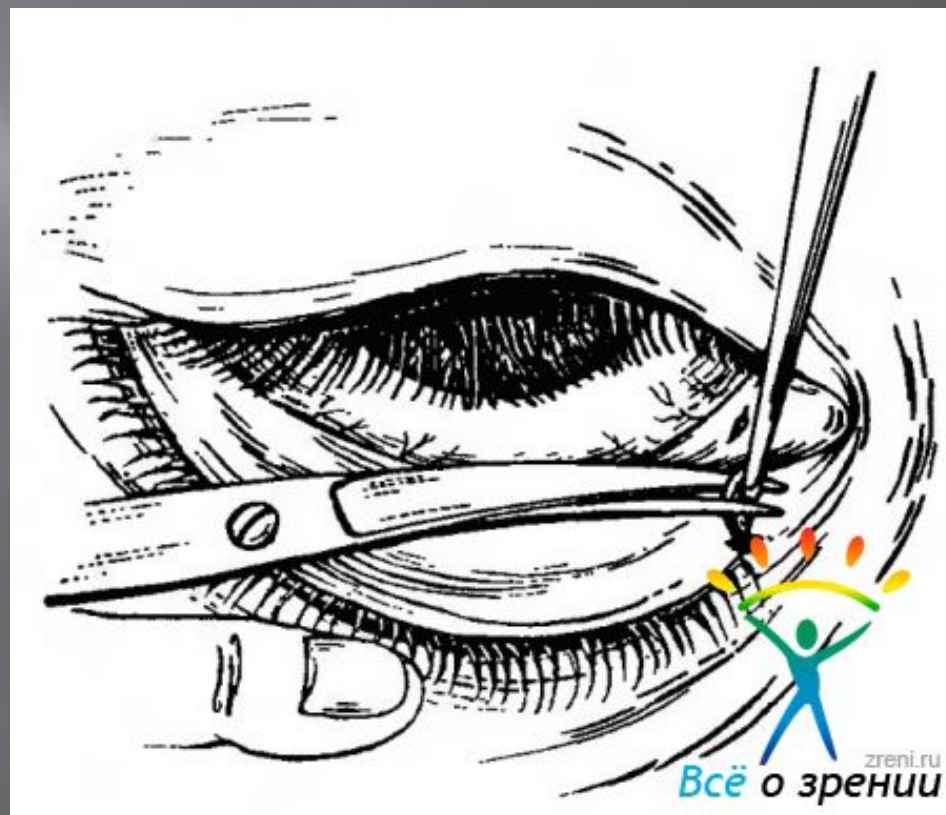
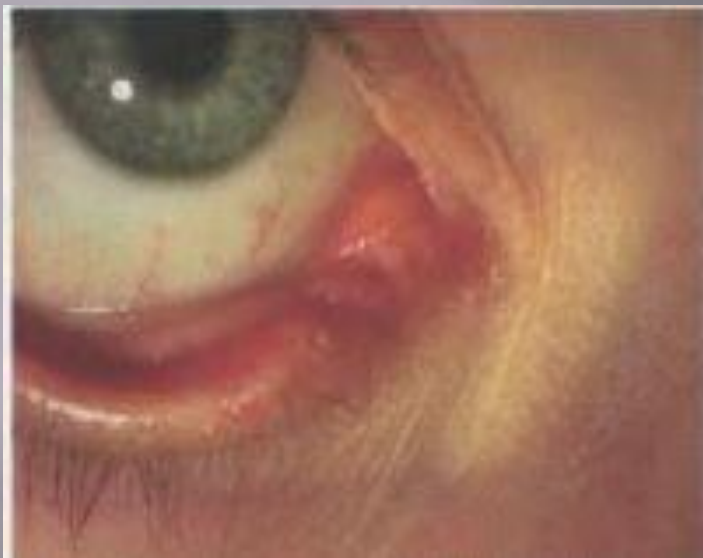# Осмотр слезных точек

- ▣ Необходимо обратить внимание на их размеры (атрезия, уменьшены, увеличены), положение (в норме слезные точки обращены в сторону глазного яблока), соприкосновение их при мигании с конъюнктивой глазного яблока.



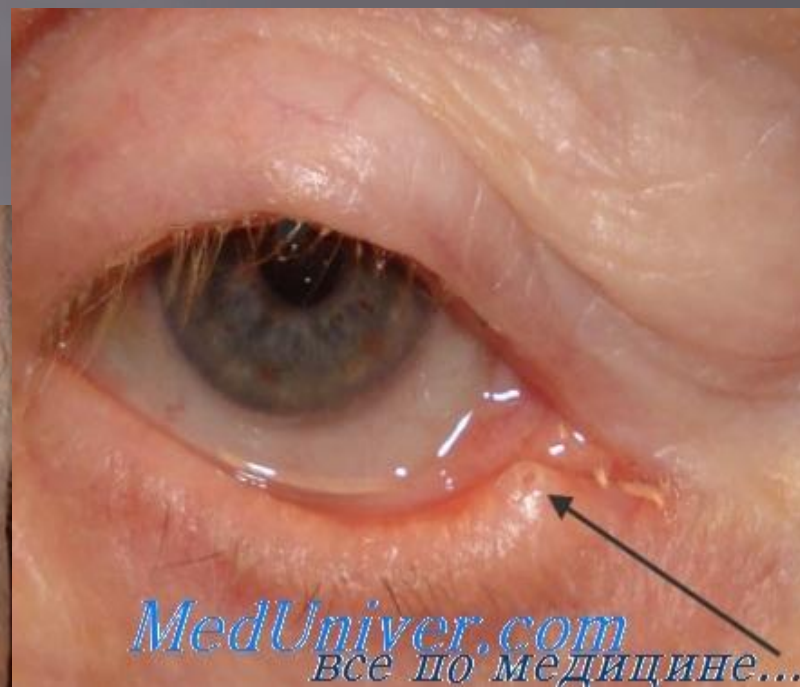
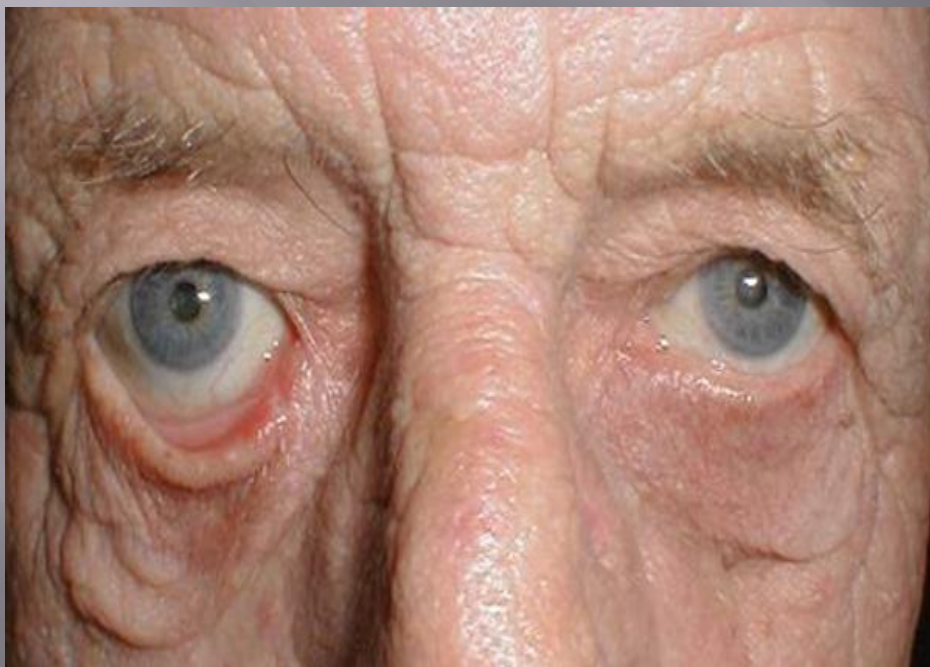
# Сужение нижней слезной точки



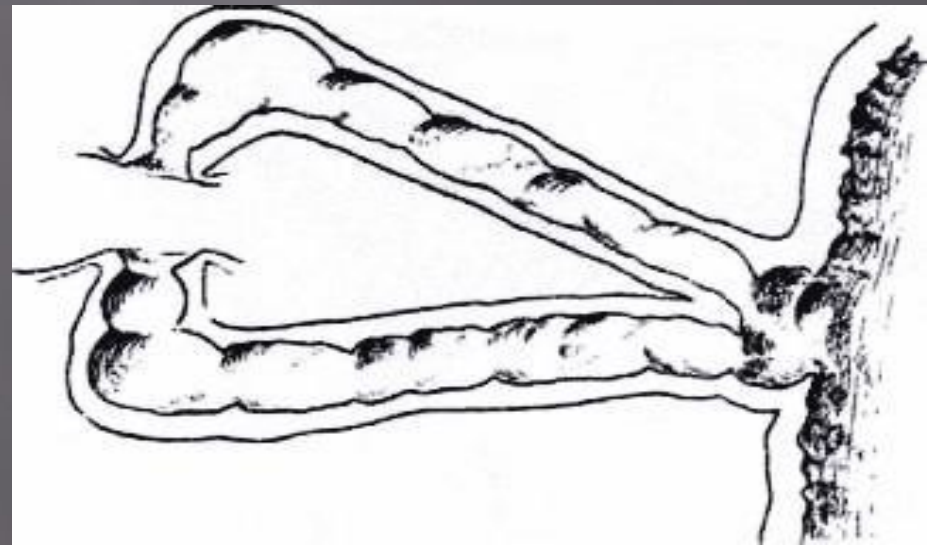
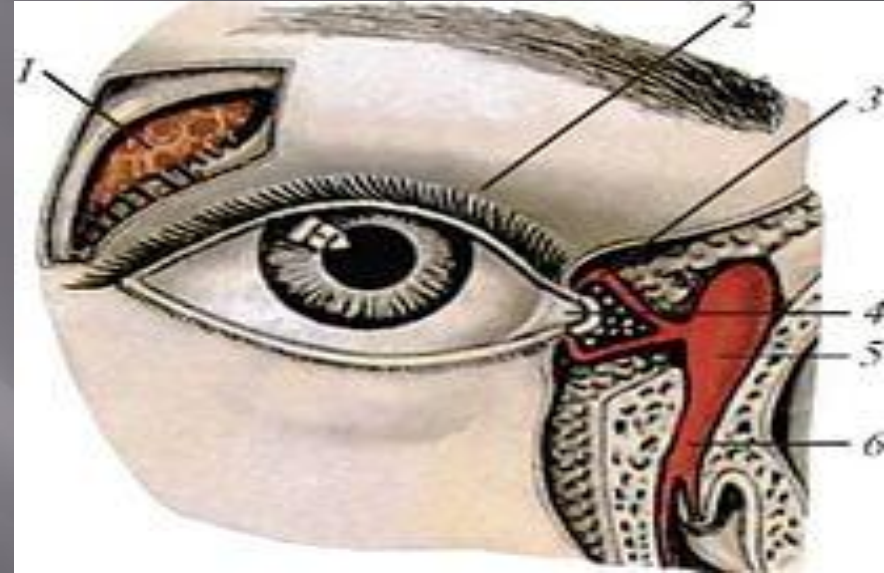

# Выворот нижней слезной точки



# Исследование слезных канальцев

- Перед началом проведения исследования слезных канальцев пациенту закапывают в конъюнктивальный мешок местный анестетик (Sol. Alcaine 0,5 %). Исследование проводят двумя стеклянными палочками, одну располагают со стороны кожи века, другую - со стороны конъюнктивы. В норме при надавливании на слезные канальцы отделяемое из слезных



# Каналикулит

- ▣ Каналикулит характеризуется припухлостью слезной точки и выделением гноя при надавливании на канальцы пальцем или стеклянной палочкой.

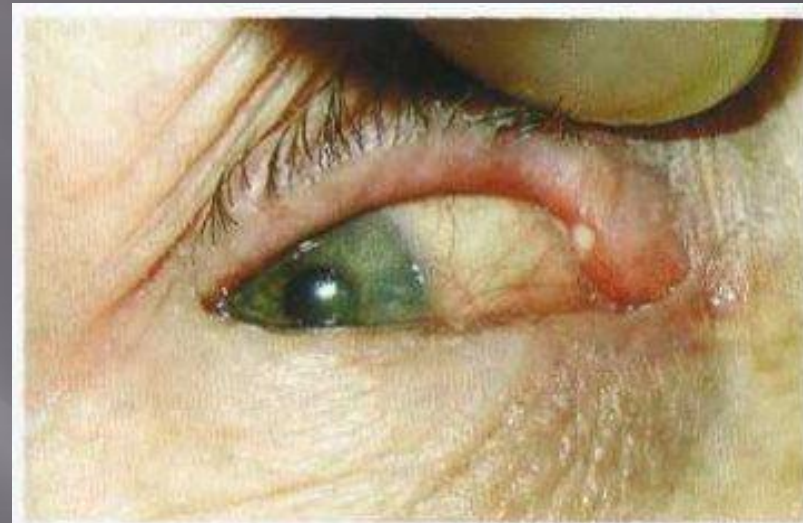
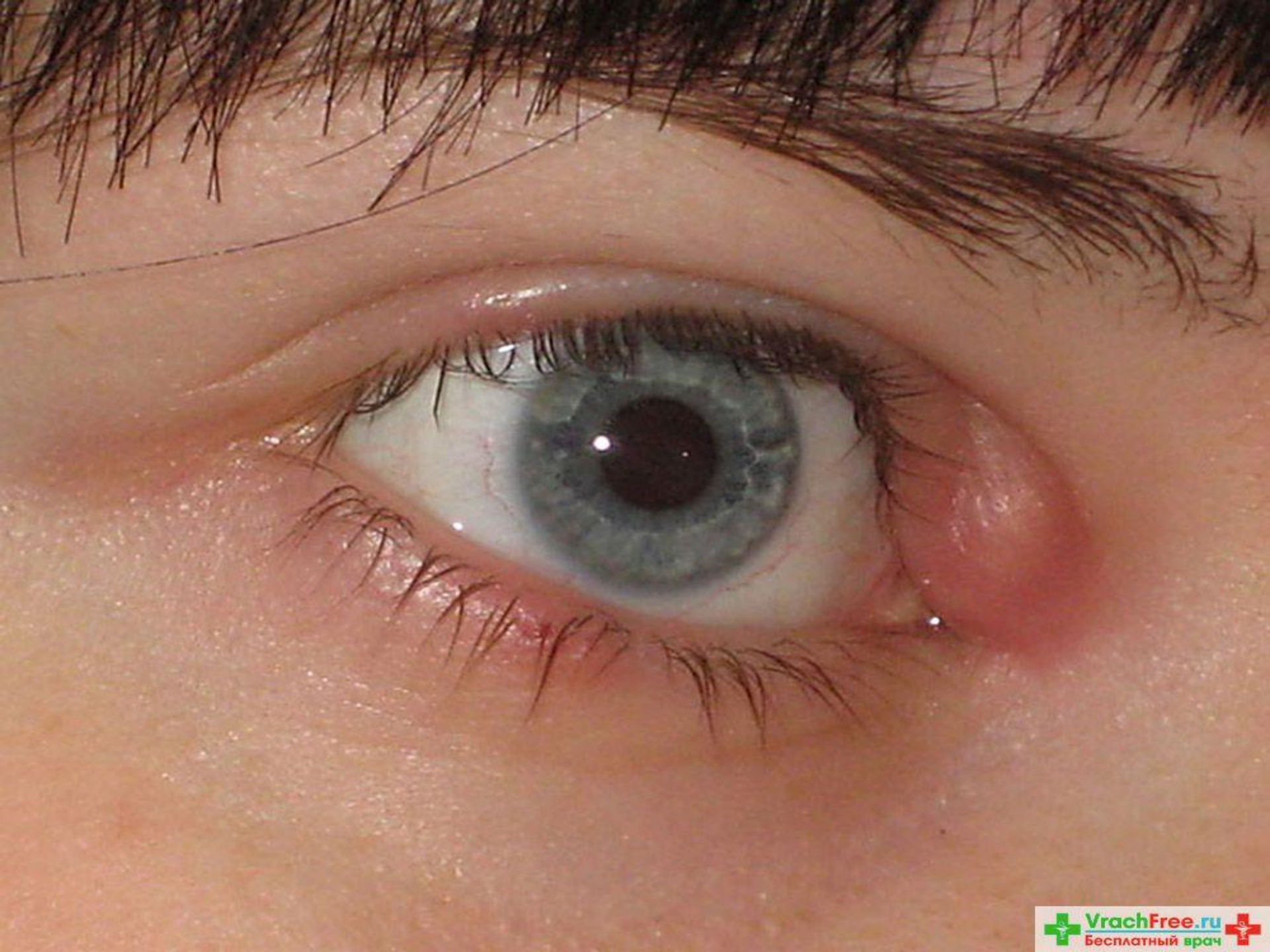
Рис. 26-11. Микотический каналикулит слёзной точки.



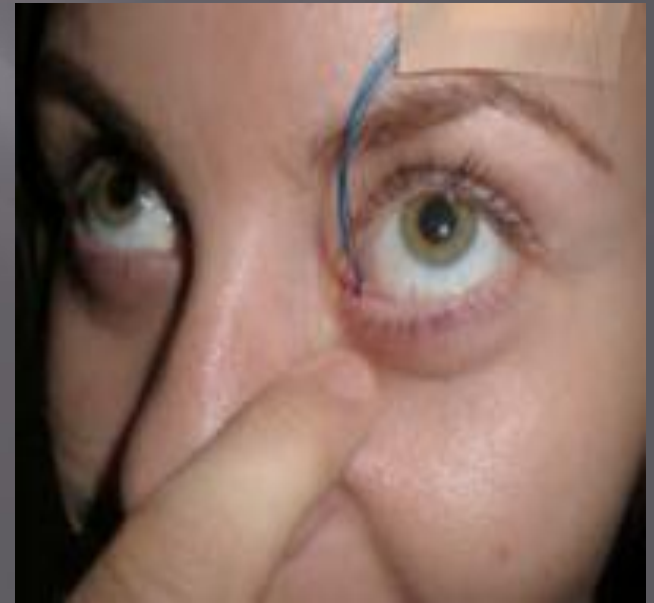
Всё о зрении  
[www.zreni.ru](http://www.zreni.ru)





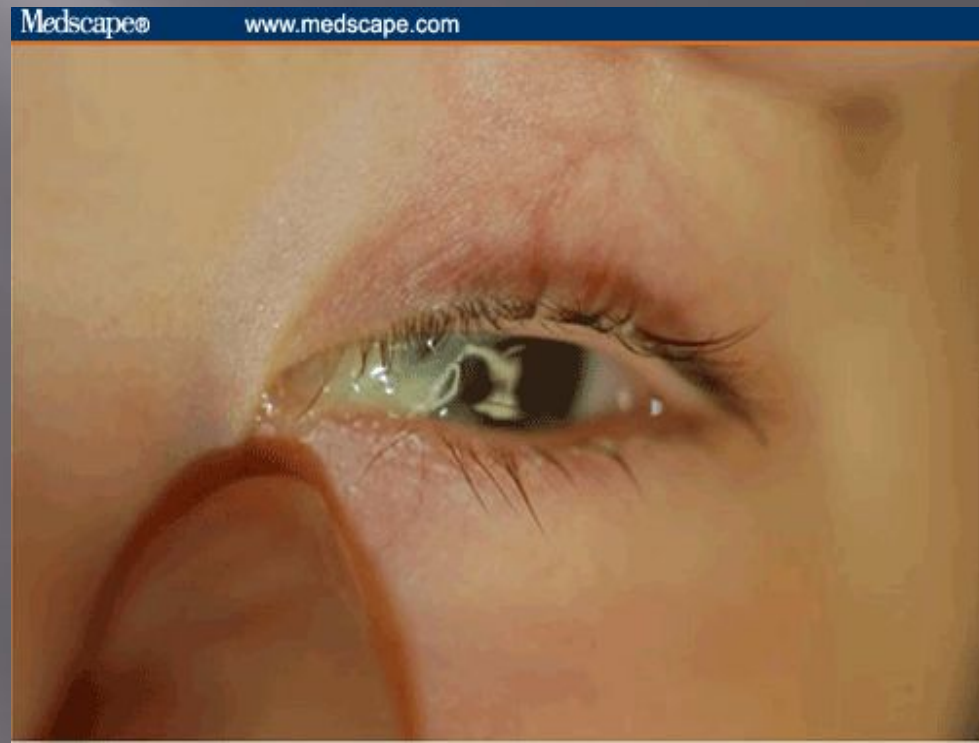# Исследование слезного мешка

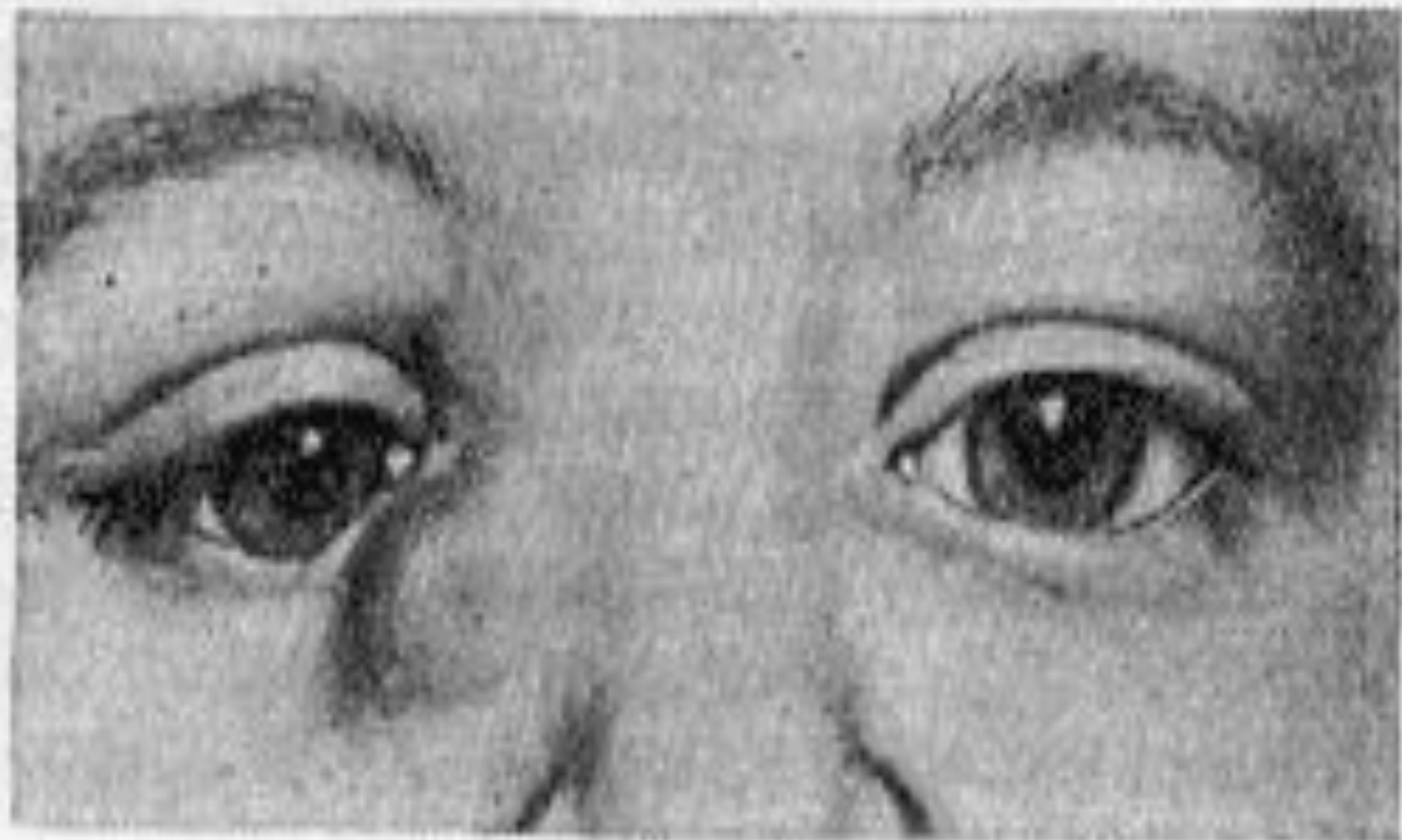- Для определения наличия содержимого в слезном мешке следует большим пальцем одной руки слегка оттянуть нижнее веко, чтобы стала видимой нижняя слезная точка; большим или указательным пальцем другой руки надавить на область слезного мешка, расположенного ниже внутренней связки век. В норме слезный мешок не содержит слезы и при надавливании на его область отделяемое из слезных точек отсутствует.



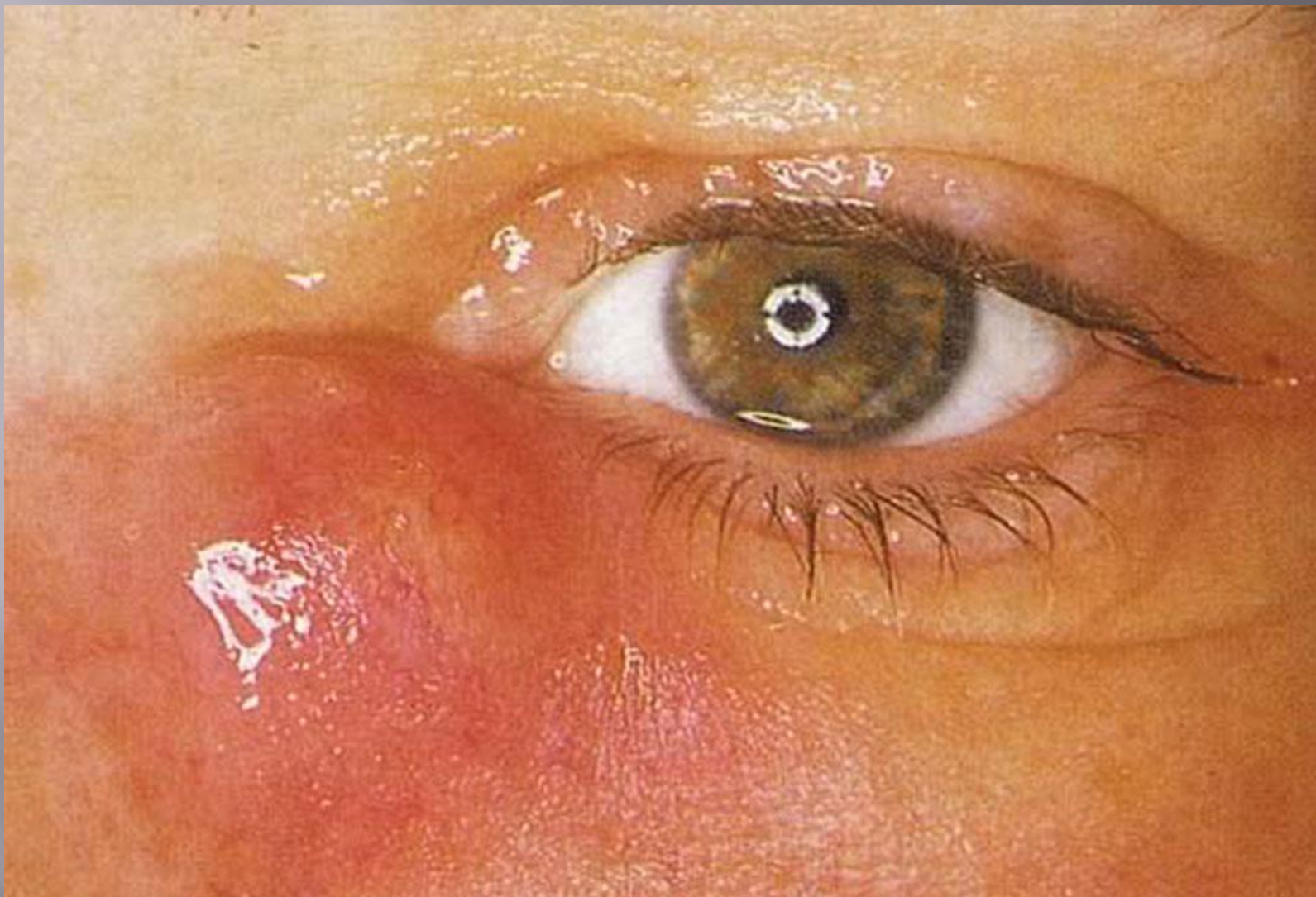

- Если слезная жидкость накапливается в слезном мешке, не проникает из него в нос или вследствие хронического воспаления слезного мешка в нем образуется слизь или гной, то при надавливании на область слезного мешка жидкость выходит через слезные точки.



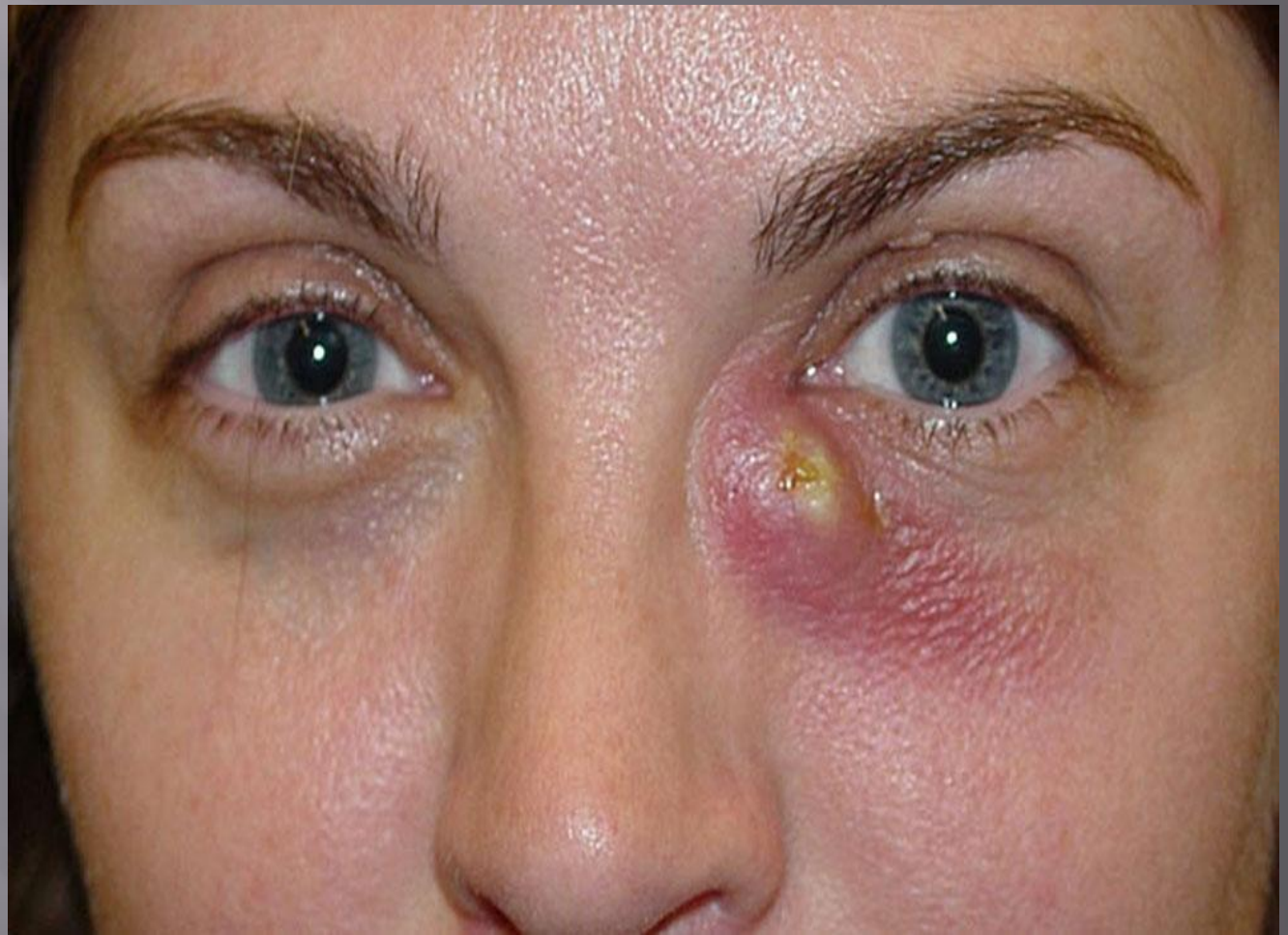

**Рис. Выбухание растянутого слезного мешка при дакриоцистите.**



**Флегмона слезного мешка**

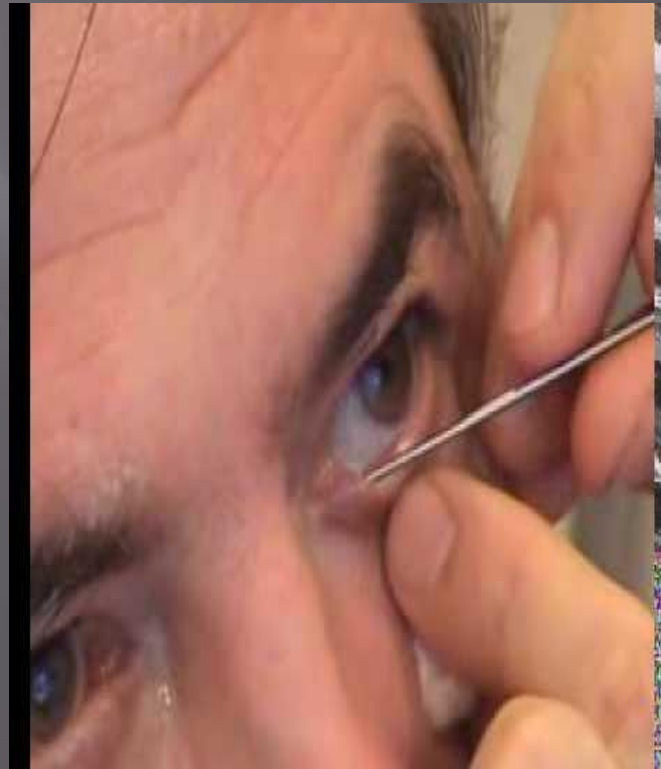



**Наружная фистула слезного мешка**

# Зондирование слезных канальцев

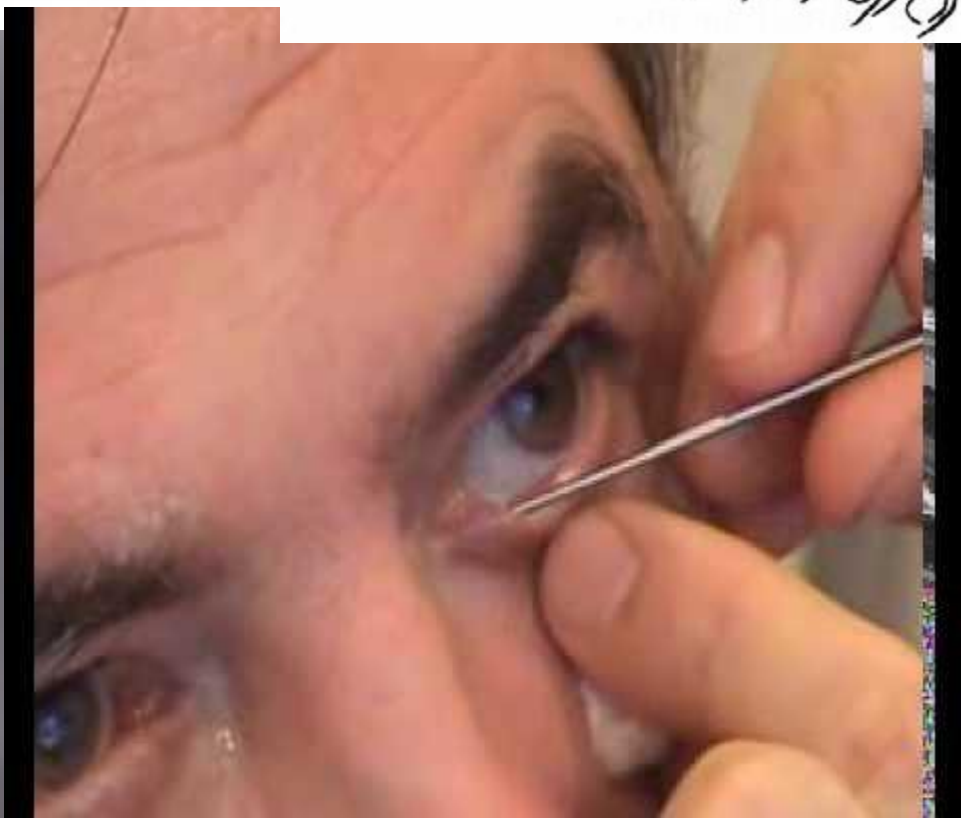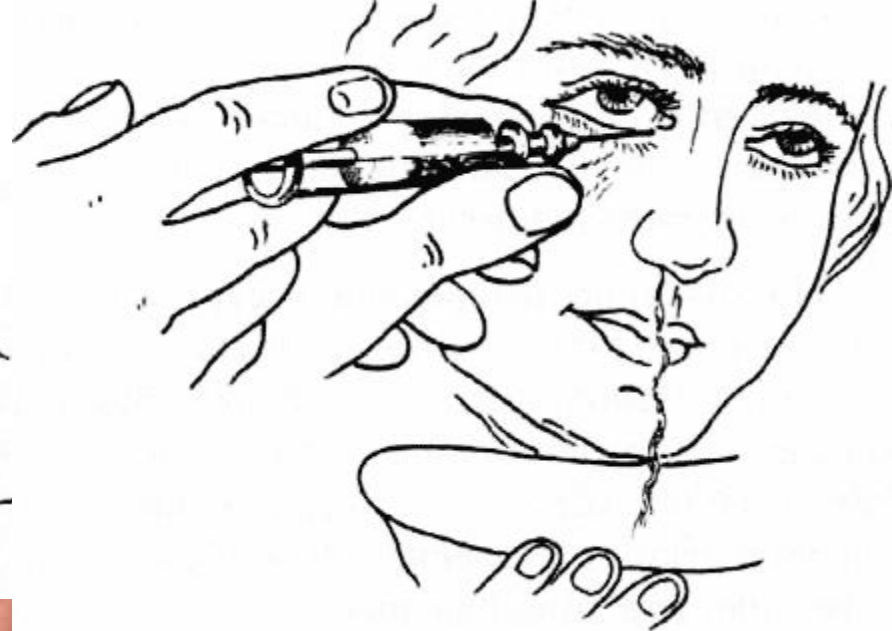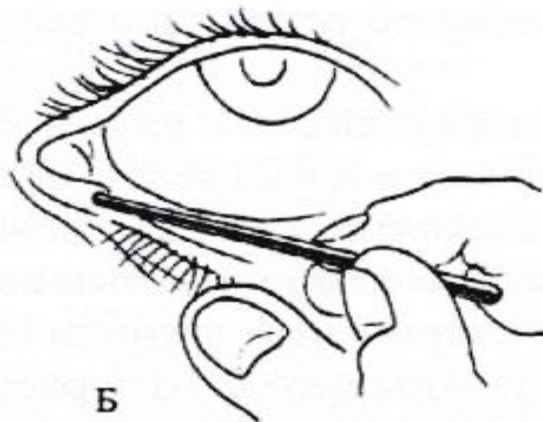
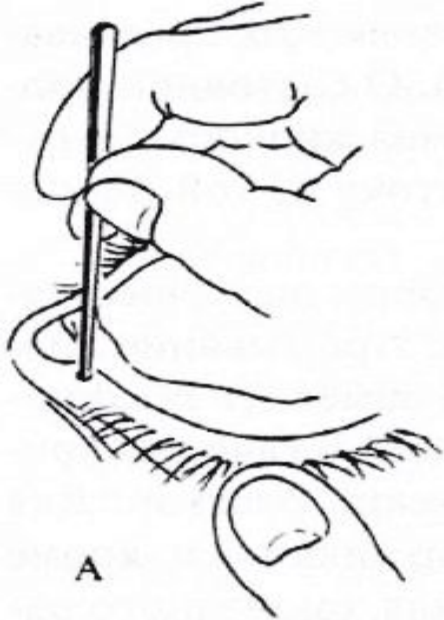- Перед началом зондирования необходимо провести инсталляционную анестезию. Через слезную точку вводят конический зонд, перпендикулярно краю века. Перед введением зонда нижнее веко оттягивают книзу и кнаружи (при зондировании нижнего канальца), верхнее веко - кверху и кнаружи (при зондировании верхнего канальца). Зонд переводят в горизонтальное положение и продвигают до входа в слезный мешок. При нормальной проходимости канальца зонд упирается в боковую костную стенку носа, при стриктуре он встречает препятствие в том или ином участке канальца. Зондирование слезных канальцев следует проводить осторожно, чтобы не предположить ранения их стенок.





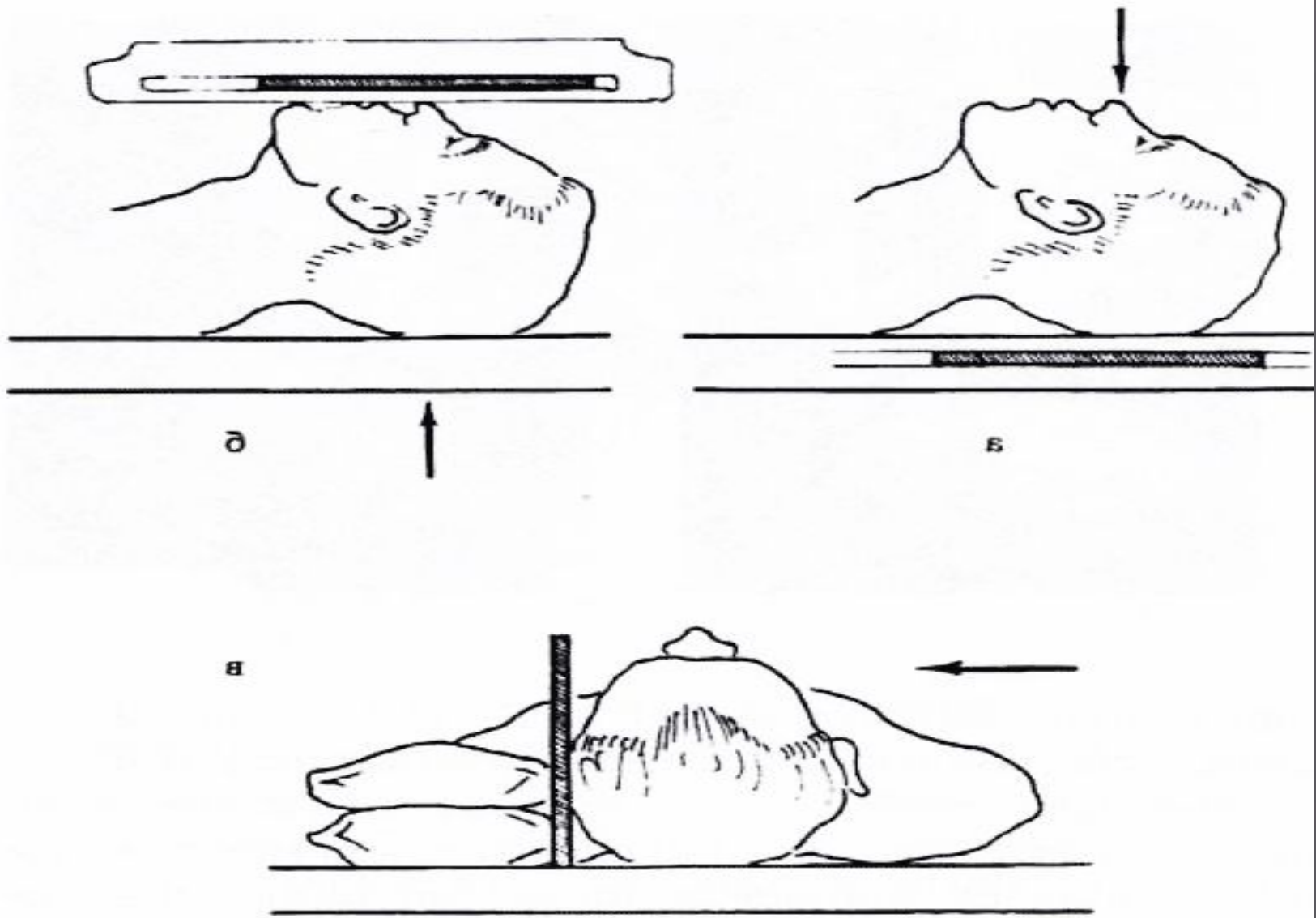
# Промывание слезных путей

- Его проводят после зондирования канальцев. Промывание выполняют через нижнюю слезную точку, а при сужении нижнего слезного канальца - через верхнюю слезную точку. Для промывания используют шприц емкостью 2 мл и канюлю с округлым концом, физиологический раствор или раствор фурацилина. При нормальной проходимости слезоотводящих путей жидкость вытекает из носа струей. Медленное истечение жидкости (по каплям) указывает на сужение слезоотводящих путей на каком-то участке, чаще в слезно-носовом канале. При полной непроходимости слезоотводящих путей жидкость из носа не вытекает, а бьет тонкой струей из верхней или нижней слезной точки.



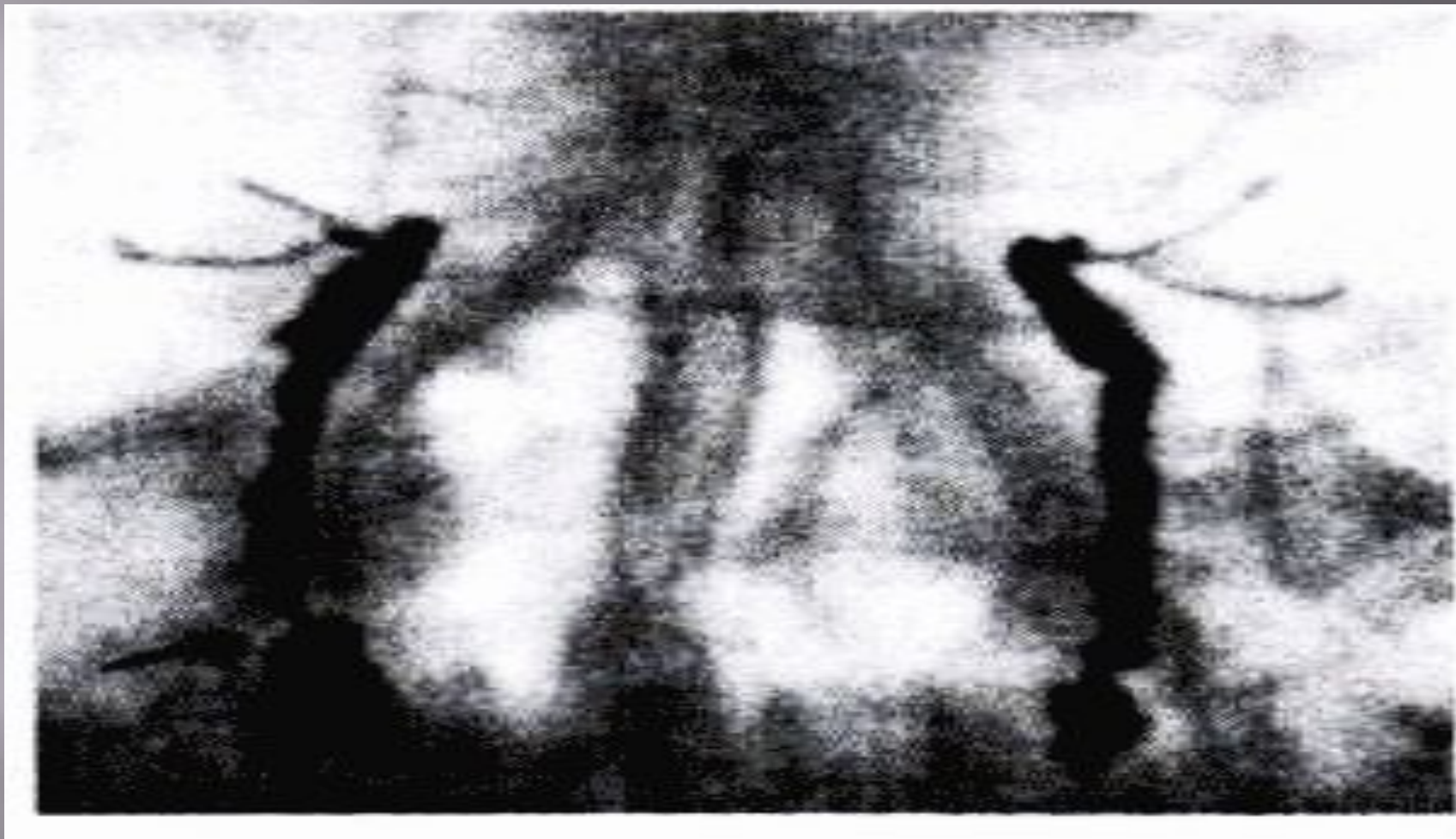# Рентгенография слезных путей

- Рентгенография слезных путей. При ее проведении применяют рентгеноконтрастные вещества: липоидол, йодлипол, йодипин, сергозин и др.  
Перед введением контрастной массы слезные пути больного промывают физиологическим или каким-либо дезинфицирующим раствором. Контрастную массу можно как через нижний, так и через верхний слезный каналец. Канюлю вводят в слезный каналец так же, как при промывании слезоотводящих путей.  
При сохранении у больного какой-либо проходимости слезоотводящих путей он ощущает контрастную массу в полости носа, что указывает на заполнение их контрастным веществом. При непроходимости слезно-носового канала контрастная масса после заполнения слезных путей выходит вспять через другую слезную точку.  
Объем контрастной массы, вводимой в слезные пути, зависит от размеров слезного мешка и слезно-носового канала и составляет в среднем 0,5 мл. Рентгеноконтрастную массу вводят непосредственно перед рентгенографией. При попадании этой массы в конъюнктивальный мешок, на ресницы, кожу век или области слезного мешка ее удаляют с помощью влажного тампона (без давления на область слезного мешка и канальцев).



Укладка головы при рентгенографии слезных путей.

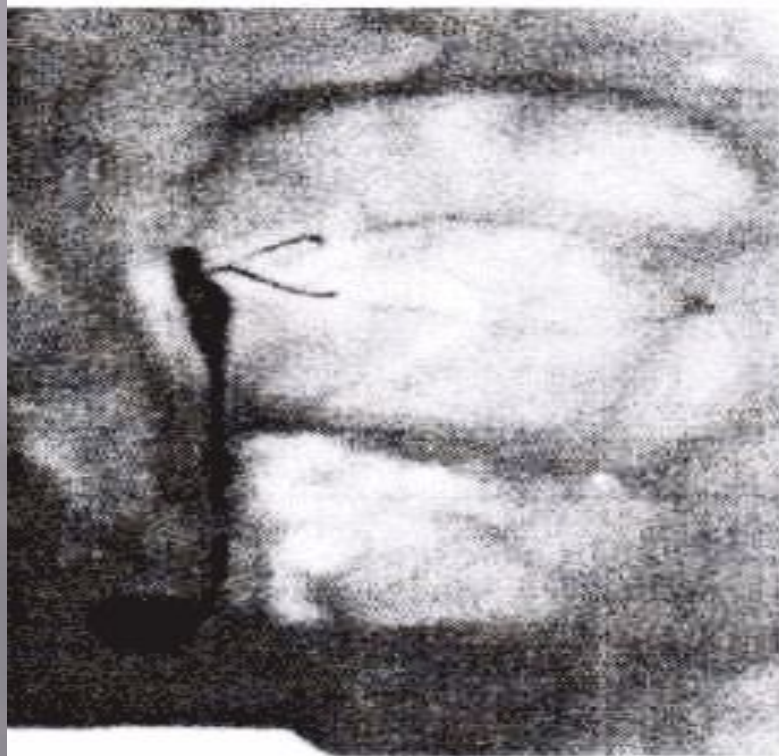




Рентгенограмма слезных путей. Слева - выраженный стеноз носослезного протока, особенно в области устья (стрелка); справа - картина в норме

Рентгеновские снимки делают в двух проекциях - фронтальной (при подбородочно-носовой укладке) и битемпоральной (боковой, профильной). После окончания рентгенографии слезоотводящие пути освобождают от контрастной массы с помощью надавливания на область слезного мешка и промывания их физиологическим или каким-либо дезинфицирующим раствором

Рентгенограмма слезных путей больного К.  
при обычной подбородочно-носовой  
укладке лицом вниз (а) и в задне-передней  
полуаксиальной проекции лицом вверх (б)



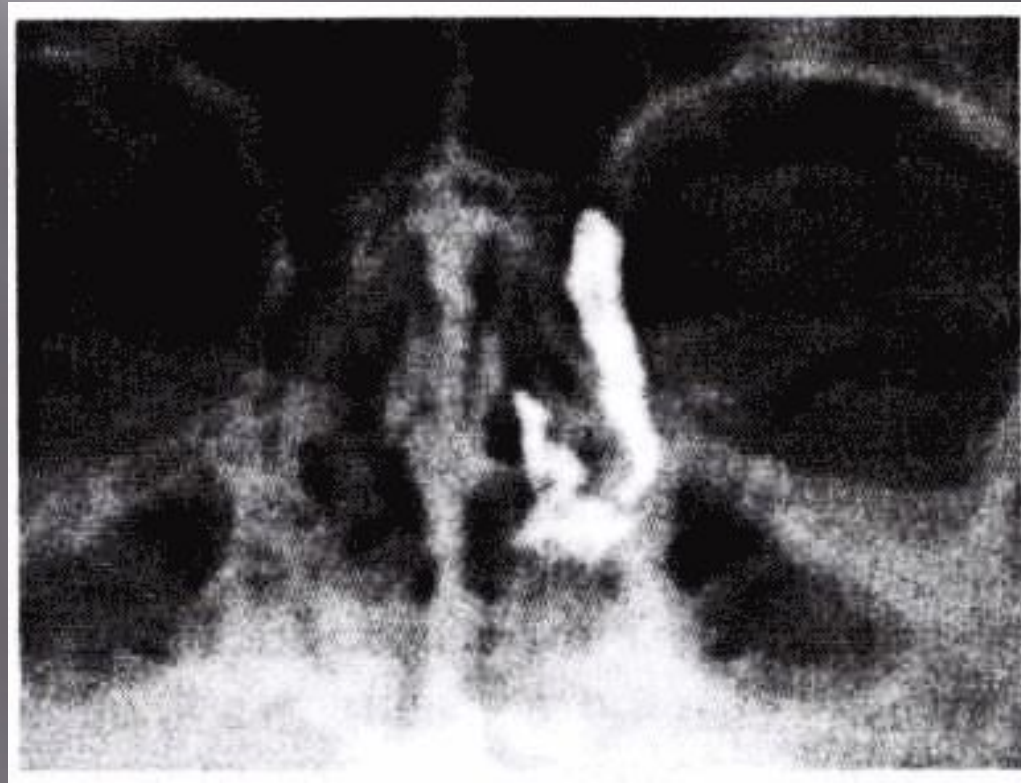а



б

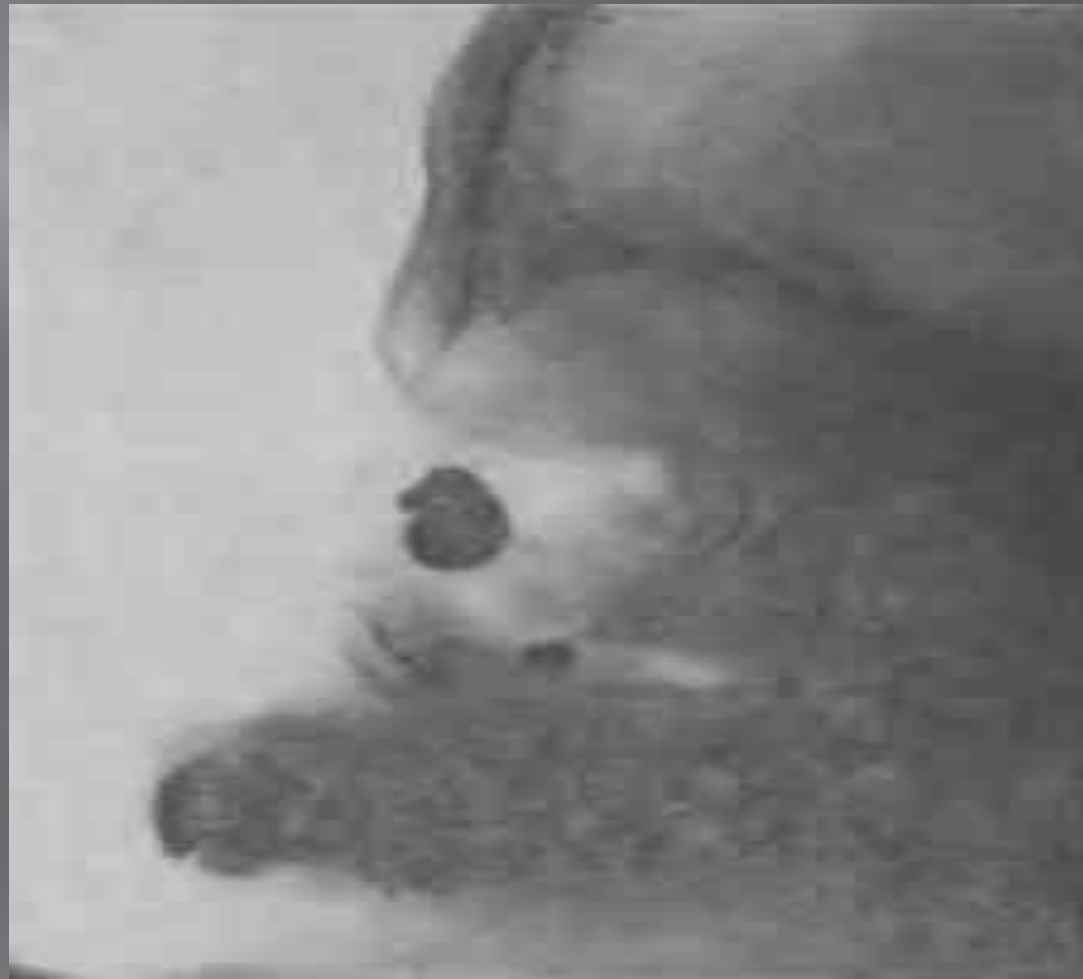# Рентгенография вертикального отдела слезоотводящих путей при непроходимости канальцев

- ▣ Рентгенограмма слезных путей больного З., контрастированных путем пункции слезного мешка





**Рентгенограмма слезных путей.  
Непроходимость слезно-носового канала.  
Выход контрастного вещества через кожный свищевой ход**



*СПАСИБО ЗА ВНИМАНИЕ!*