

ГООАУ СПО «Мурманский медицинский колледж»

# Лейкоциты


Студентки 1 курса 2 гр.  
Отделения «Сестринское дела»  
Мамаевой Анастасии Эдуардовны

Мурманск  
2013

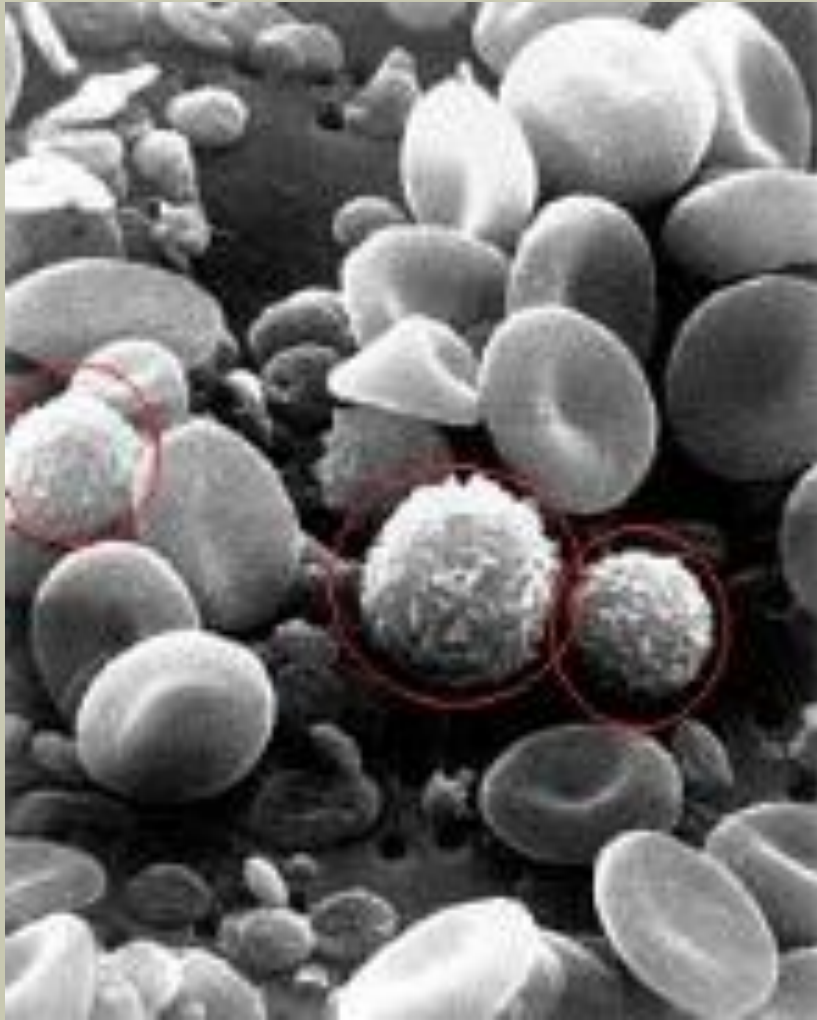
Открытие лейкоцитов связано с именем английского анатома Вильяма Гевсона. Гевсон открыл белые кровяные тельца в 1771, но на протяжении долгого времени никто не заинтересовался этим открытием.

Переворот в исследовании лейкоцитов произвели Пауль Эрлих в Германии и Д.Л. Романовский в России во второй половине XIX века. Они независимо нашли методы окраски лейкоцитов, с помощью которых можно различить их цитоплазму и ядро, а также разделить их по форме.

Открытие роли лейкоцитов принадлежит великому русскому ученому Илье Ильичу Мечникову. В 1882 году Мечников изучал под микроскопом личинку морской звезды. В теле личинки он увидел множество подвижных клеток. При проникновении чужеродного тела в личинку, эти клетки скапливаются вокруг него, защищая организм от вредных веществ. «Армия маленьких клеток, называемых фагоцитами, - писал Мечников, - блуждающая по крови и тканям тела, способна атаковать болезнетворные микробы, и после битвы с ними во многих случаях ей удается одержать верх над захватчиками»



Илья Ильич Мечников



### Клеточные элементы крови

(изображение получено с помощью сканирующего электронного микроскопа).

Видны двояковогнутые эритроциты и сферические лейкоциты с шероховатой поверхностью.

Лейкоциты - белые кровяные клетки. Неоднородная группа различных по внешнему виду и функциям клеток крови человека или животных, выделенная по признакам наличия ядра и отсутствия самостоятельной окраски.

Главная сфера действия лейкоцитов — защита. Они играют главную роль в специфической и неспецифической защите организма от внешних и внутренних патогенных агентов, а также в реализации типичных патологических процессов.

Все виды лейкоцитов способны к активному движению и могут переходить через стенку капилляров и проникать в ткани, где они поглощают и переваривают чужеродные частицы. Этот процесс называется фагоцитоз, а клетки, его осуществляющие, — фагоцитами.

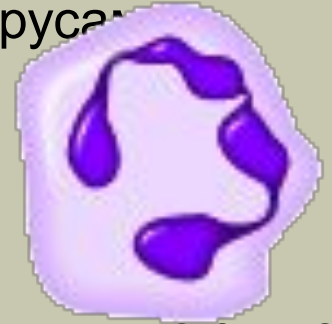По морфологическим признакам лейкоциты, окрашенные по Романовскому—Гимзе, со времён Эрлиха традиционно делят на две группы:

- *Зернистые лейкоциты* (гранулоциты) — клетки, имеющие крупные сегментированные ядра и обнаруживающие специфическую зернистость цитоплазмы. Подразделяются на **нейтрофильные, эозинофильные и базофильные**;
- *Незернистые лейкоциты* (агранулоциты) — клетки, не имеющие специфической зернистости и содержащие простое несегментированное ядро. К ним относятся **лимфоциты и моноциты**.

# Зернистые лейкоциты.

## 1. Нейтрофилы

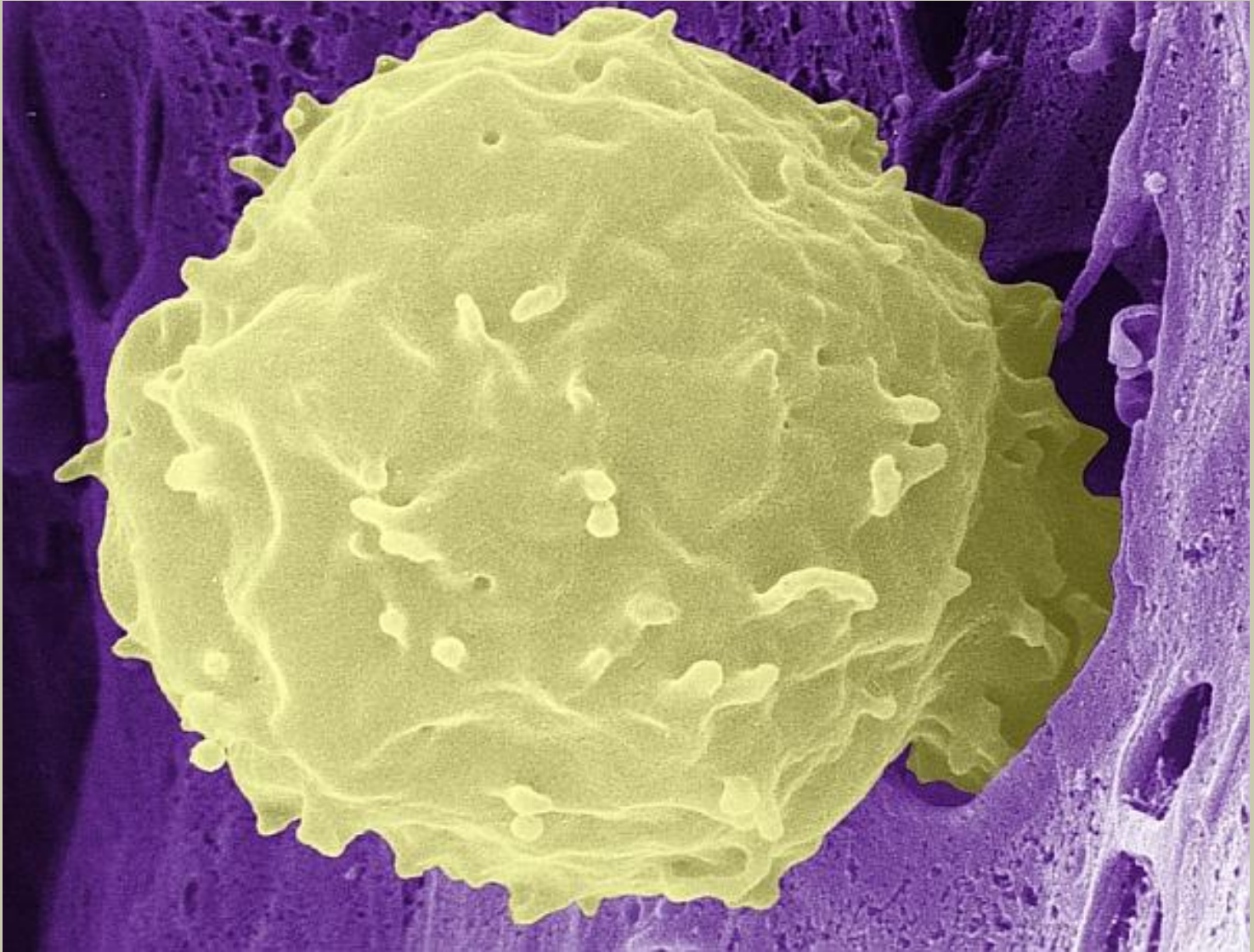
Нейтрофилы – вид лейкоцитов, которые окрашиваются, как кислыми, так и щелочными красителями, являющихся одним из основных звеньев антибактериальной и противогрибковой защиты. В гораздо меньшей степени нейтрофилы участвуют в борьбе с вирусами.



Нейтрофилы подразделяют на:

**Сегментоядерные нейтрофилы** - зрелые клетки, имеющие сегментированное ядро. Они представляют основную массу лейкоцитов в крови у здорового человека (40-70%).

**Палочкоядерные нейтрофилы** - незрелые клетки, которые имеют ядро похожее по форме на палочку, и соответственно не имеют сегментированного ядра. Также у данных нейтрофилов отмечается функциональная незрелость.

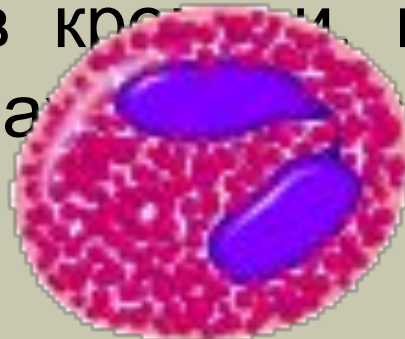

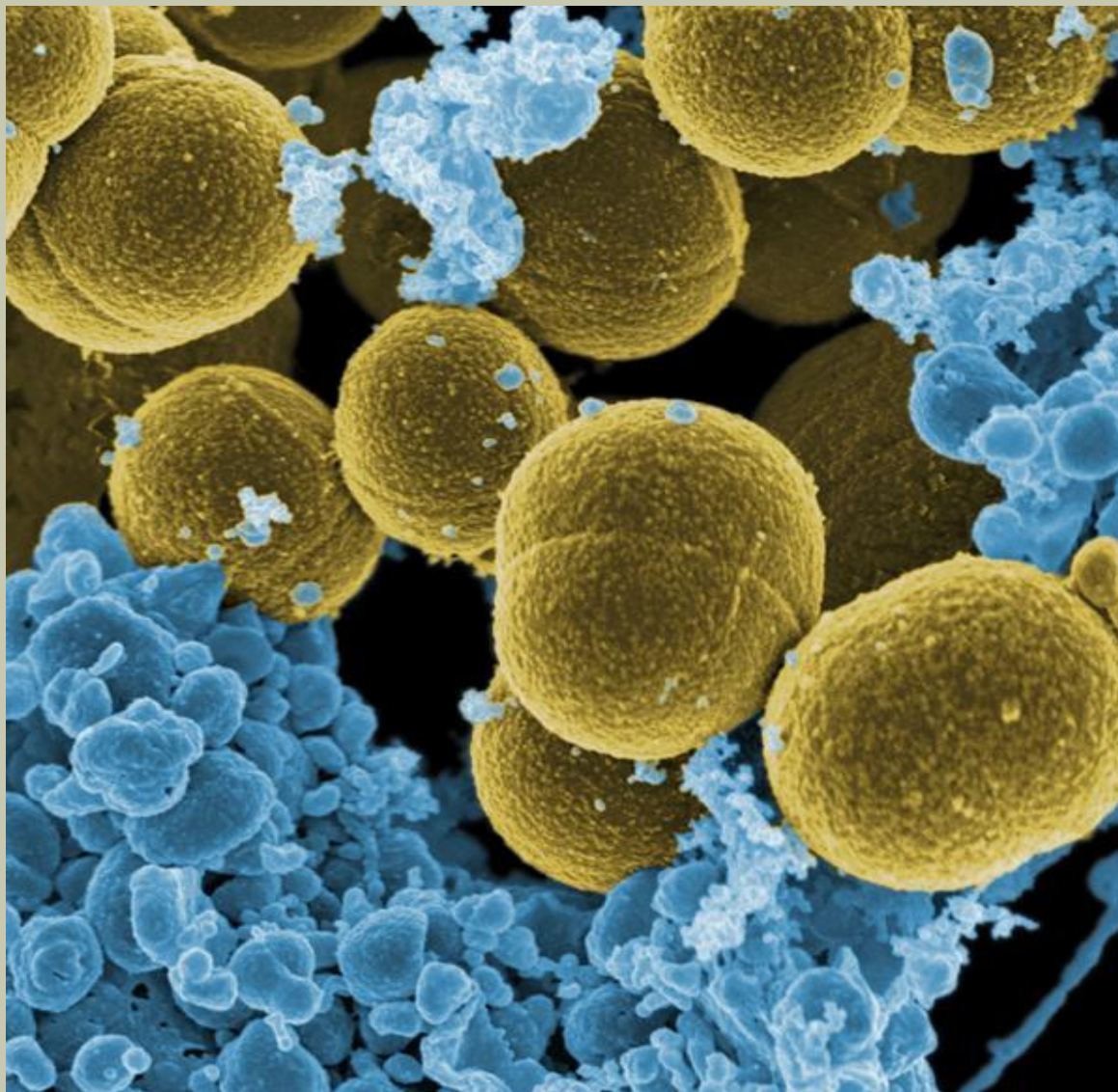
Нейтрофил

## 2. Эозинофилы

Эозинофилы названы так потому, что при окраске по Романовскому интенсивно окрашиваются кислым красителем эозином и не окрашиваются основными красителями, в отличие от базофилов и от нейтрофилов. Так же отличительным признаком эозинофила является двудольчатое ядро.

Эозинофилы менее многочисленны, чем нейтрофилы. Большая часть эозинофилов недолго остаётся в крови, попадая в ткани, длительное время на





Эозинофилы

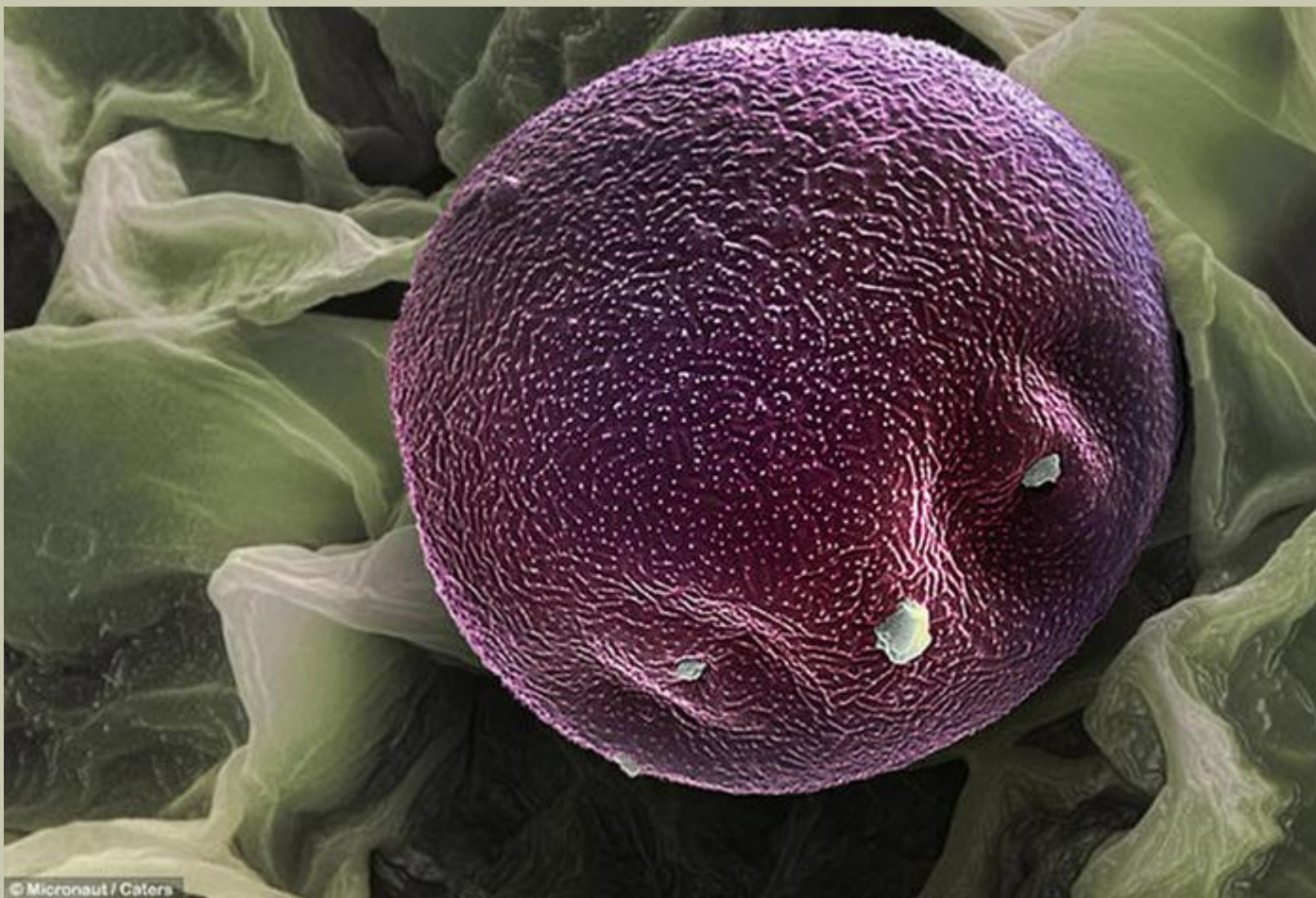

### 3. Базофилы

Содержат базофильное S-образное ядро, зачастую не видимое из-за перекрытия цитоплазмы гранулами гистамина и прочих аллергомедиаторов. Базофилы названы так за то, что при окраске по Романовскому интенсивно поглощают основной краситель и не окрашиваются кислым эозином.

Базофилы — очень крупные гранулоциты: они крупнее и нейтрофилов, и эозинофилов. Гранулы базофилов содержат большое количество гистамина, серотонина, лейкотриенов, простагландинов и других медиаторов аллергии и воспаления.



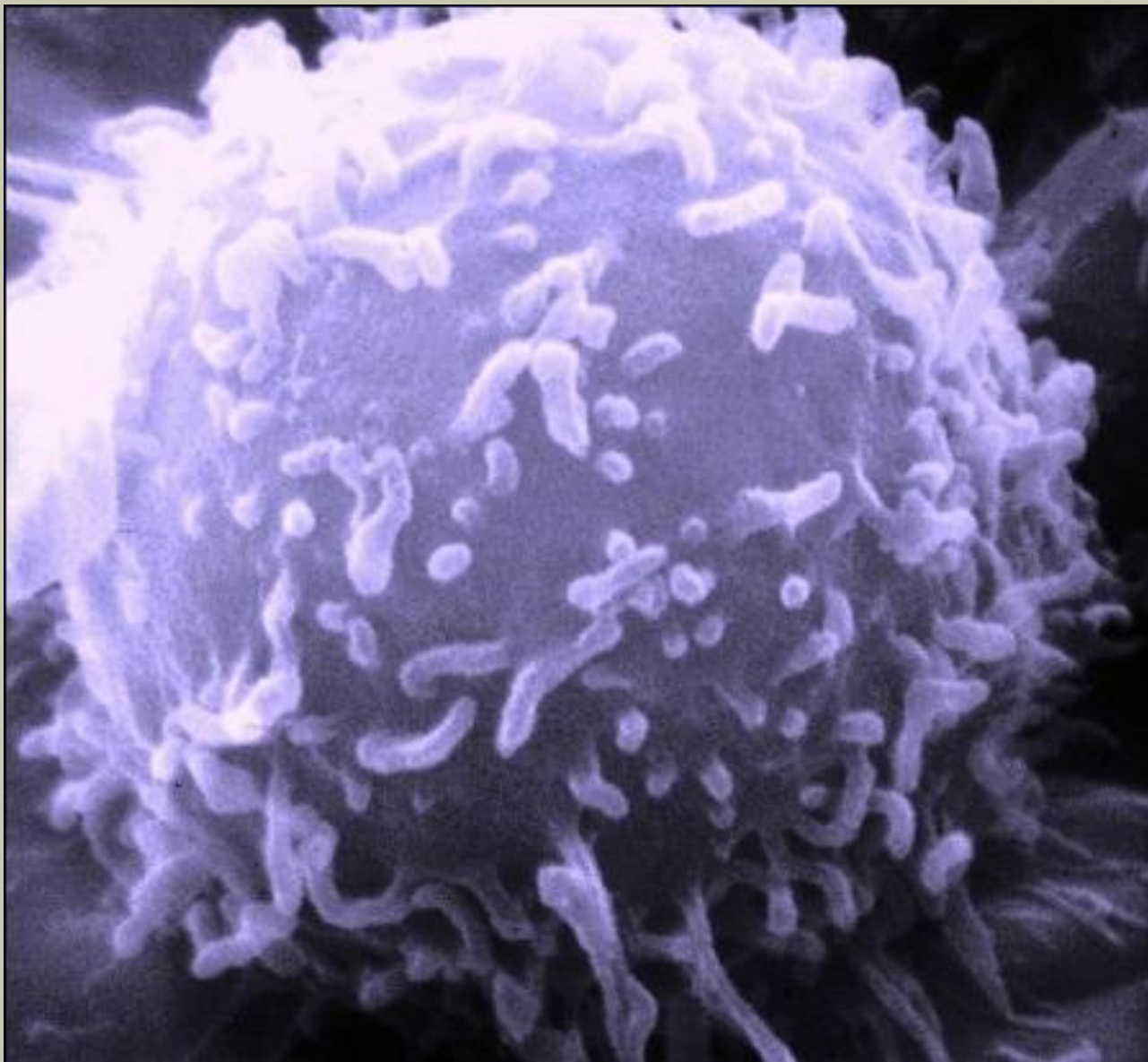


Базофил

# Незернистые лейкоциты.

## 1. Лимфоциты

Лимфоциты - клетки иммунной системы, представляющие собой разновидность лейкоцитов группы агранулоцитов, белых кровяных клеток. Лимфоциты — главные клетки иммунной системы, обеспечивают гуморальный иммунитет (выработка антител), клеточный иммунитет (контактное взаимодействие с клетками-жертвами), а также регулируют деятельность клеток других типов. В норме в крови взрослого человека на лимфоциты приходится 20—35 % всех белых клеток крови. При этом в свободной циркуляции в крови находится около 2 % лимфоцитов, находящихся в организме, а остальные 98 % находятся в тканях.

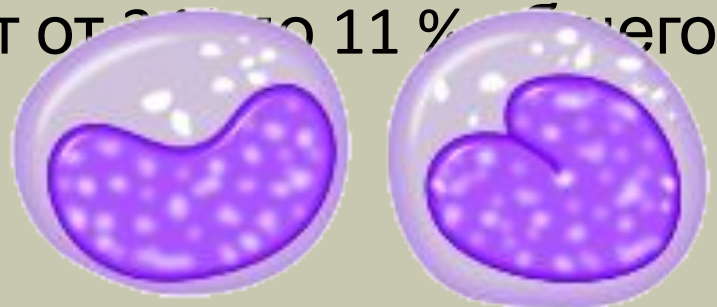


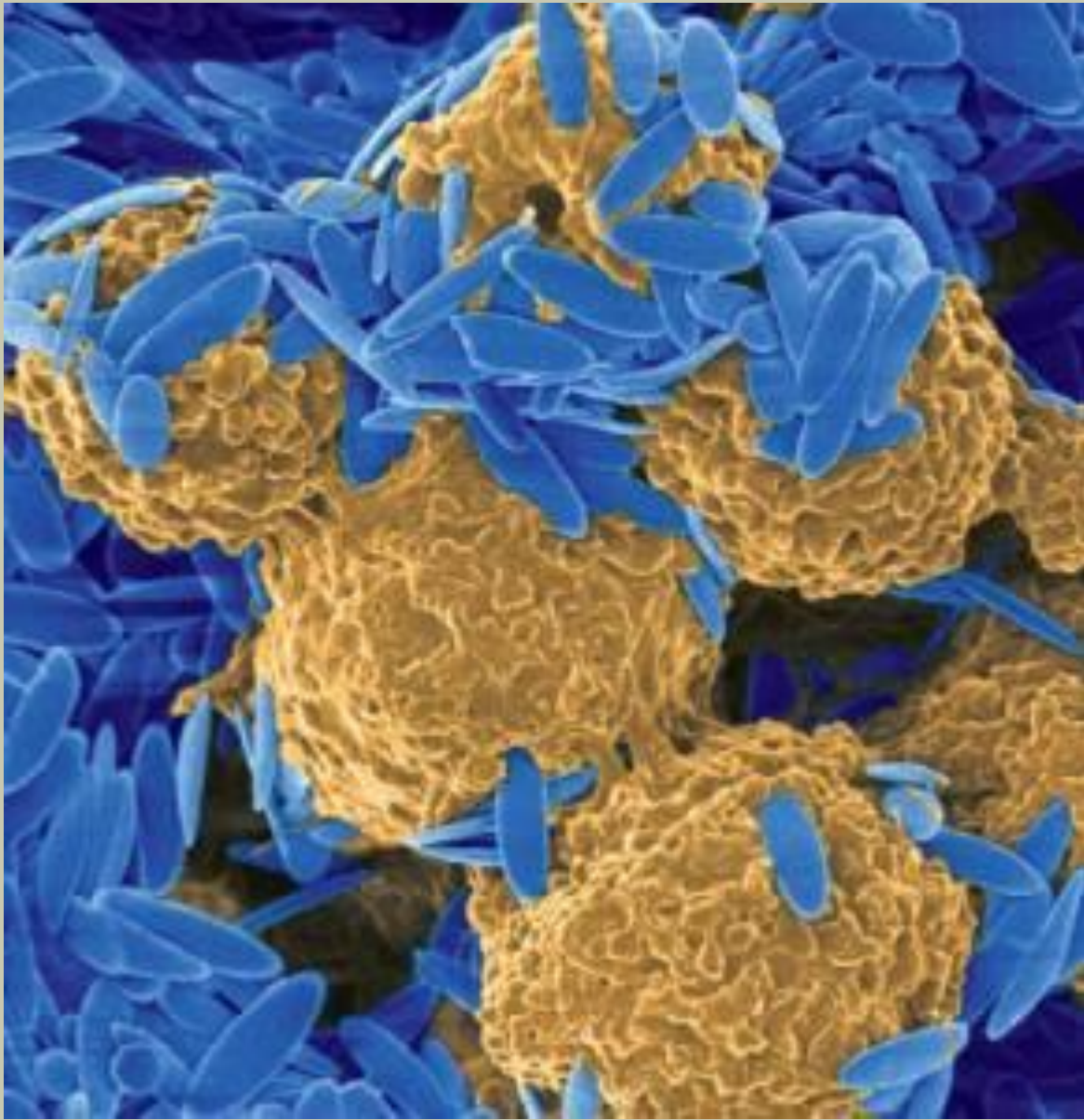
Лимфоцит

## 2. Моноциты

Моноцит - крупный зрелый одноядерный лейкоцит группы агранулоцитов диаметром 18—20 мкм с эксцентрично расположенным полиморфным ядром, имеющим рыхлую хроматиновую сеть, и азурофильной зернистостью в цитоплазме. Как и лимфоциты, моноциты имеют несегментированное ядро. Моноцит — наиболее активный фагоцит периферической крови. Клетка овальной формы с крупным бобовидным, богатым хроматином ядром и большим количеством цитоплазмы, в которой имеется множество лизосом.

В норме моноциты составляют от 2 до 11 % общего количества лейкоцитов крови.





Моноциты

# Список литературы

1. Медицинский портал "Медицина от А до Я" © 2011
2. Medical-Enc.ru 2007-2013.
3. Wikipedia®