

Кишечный шов

Основные виды кишечных швов

1. Отдельные сквозные швы:
 - шов Жобера
 - шов Пирогова
 - шов Тупе
 - шов Матешука
2. Непрерывные сквозные швы:
 - шов Микулича
 - портняжный шов
 - шов Шмидена (скорняжный)
 - шов Коннелли
 - шов Святухина
 - шов Мультиановского-Ревердена
 - шов Мойнихана
3. Отдельные серозно-мышечные швы:
 - шов Альберта
 - шов Ламбера
 - шов Хольстеда
 - Z-образный шов
 - 8-образный шов
4. Непрерывные серозно-мышечные швы:
 - шов Дуайена
 - шов Русанова
 - шов Кушинга
5. Многорядные швы:
 - шов Черни
 - шов Кирпатовского

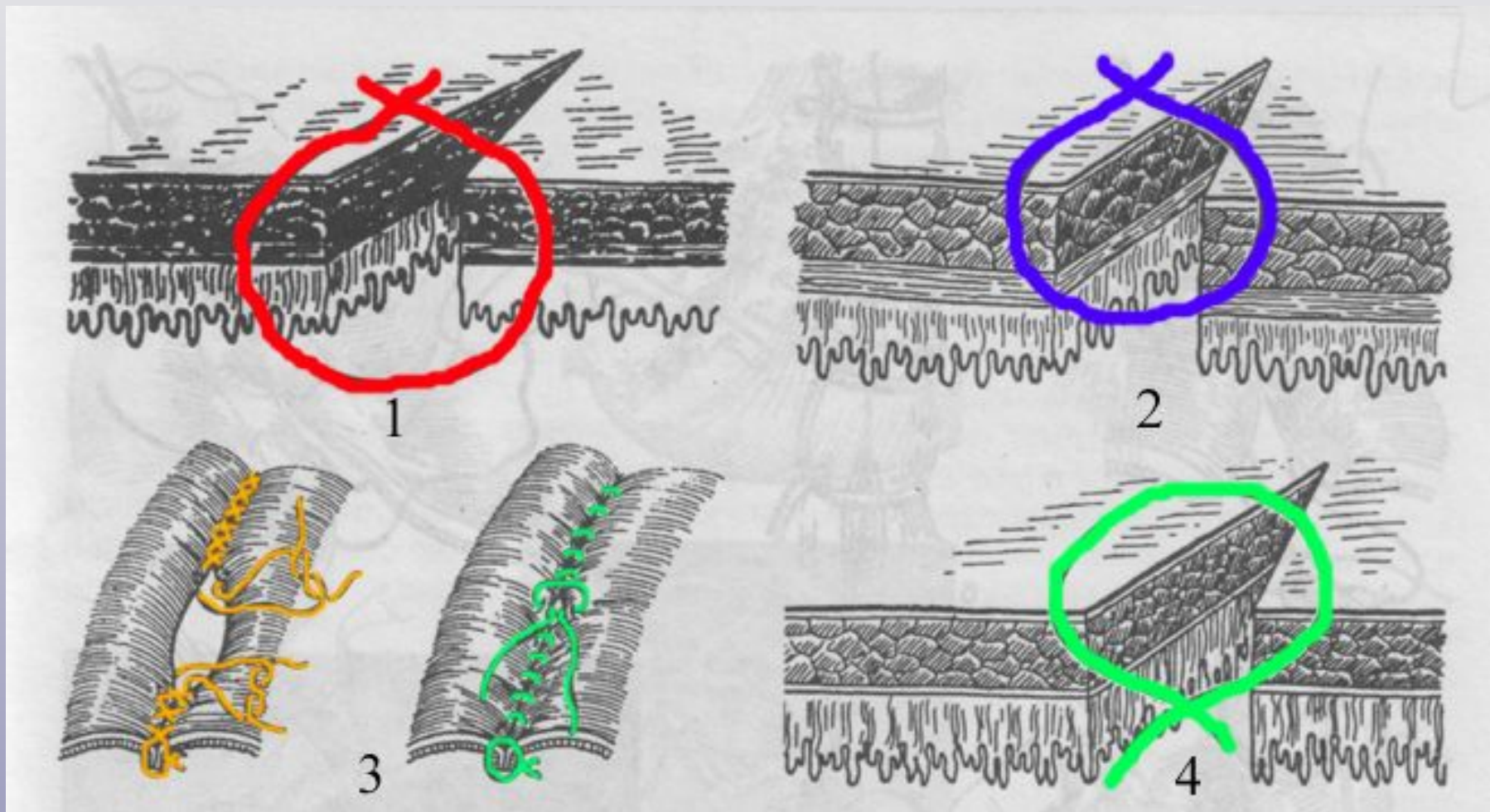
Требования, предъявляемые к кишечному шву

1. Асептичность
2. Атравматичность
3. Тщательный гемостаз
4. Плотное соприкосновение серозного покрова сшиваемых кишок
5. Прочность шва

Принципы наложения кишечного шва

- Первый ряд швов накладывается рассасывающимся шовным материалом (*кетгут, викрил, дексон*).
- Второй ряд швов накладывается нерассасывающимся шовным материалом (*шелк, капрон*).
- Первый ряд швов – сквозные швы, второй ряд – серозно-мышечные швы.
- Для наложения шва используют колющие круглые иглы.

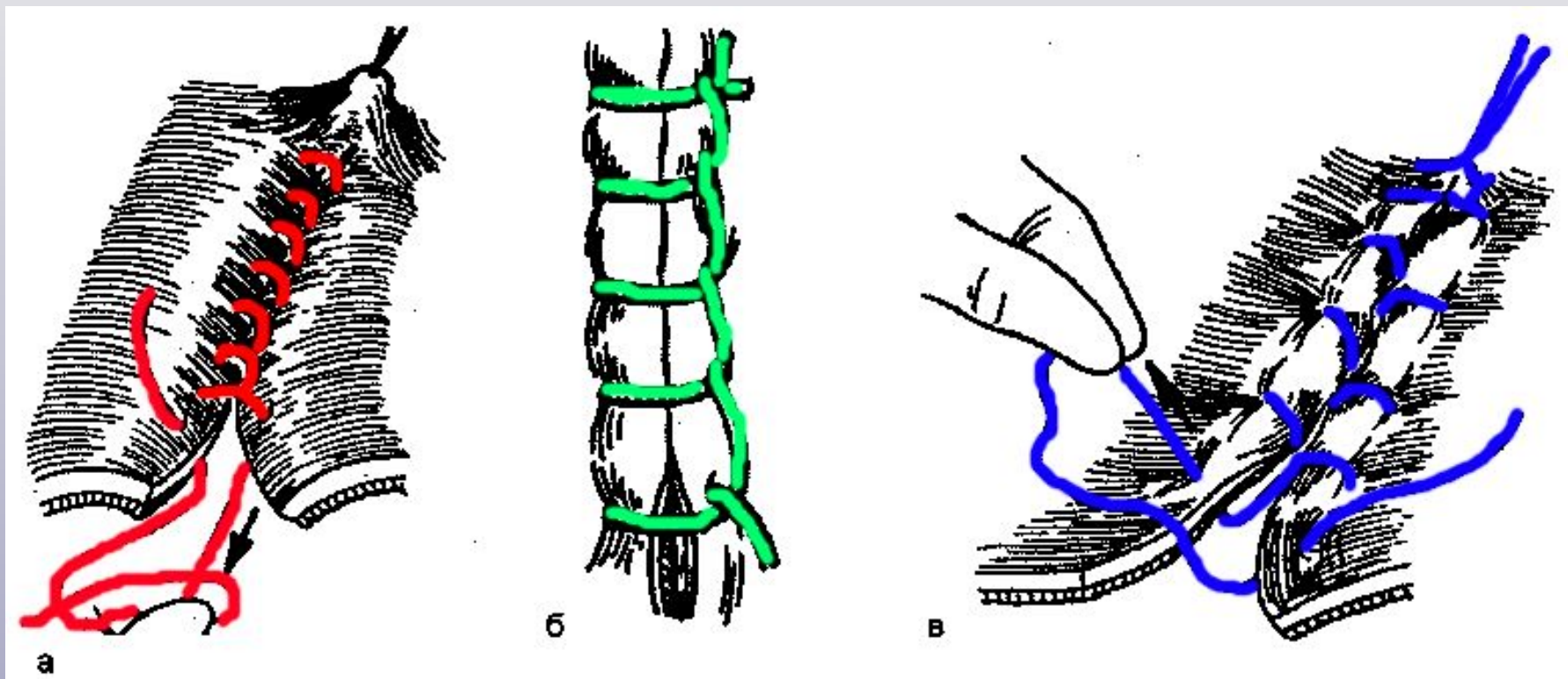
Отдельные сквозные швы



1 – шов Жобера 3 – шов Тупе

2 – шов Пирогова 4 – шов Тупе-Матешука

Непрерывные сквозные швы

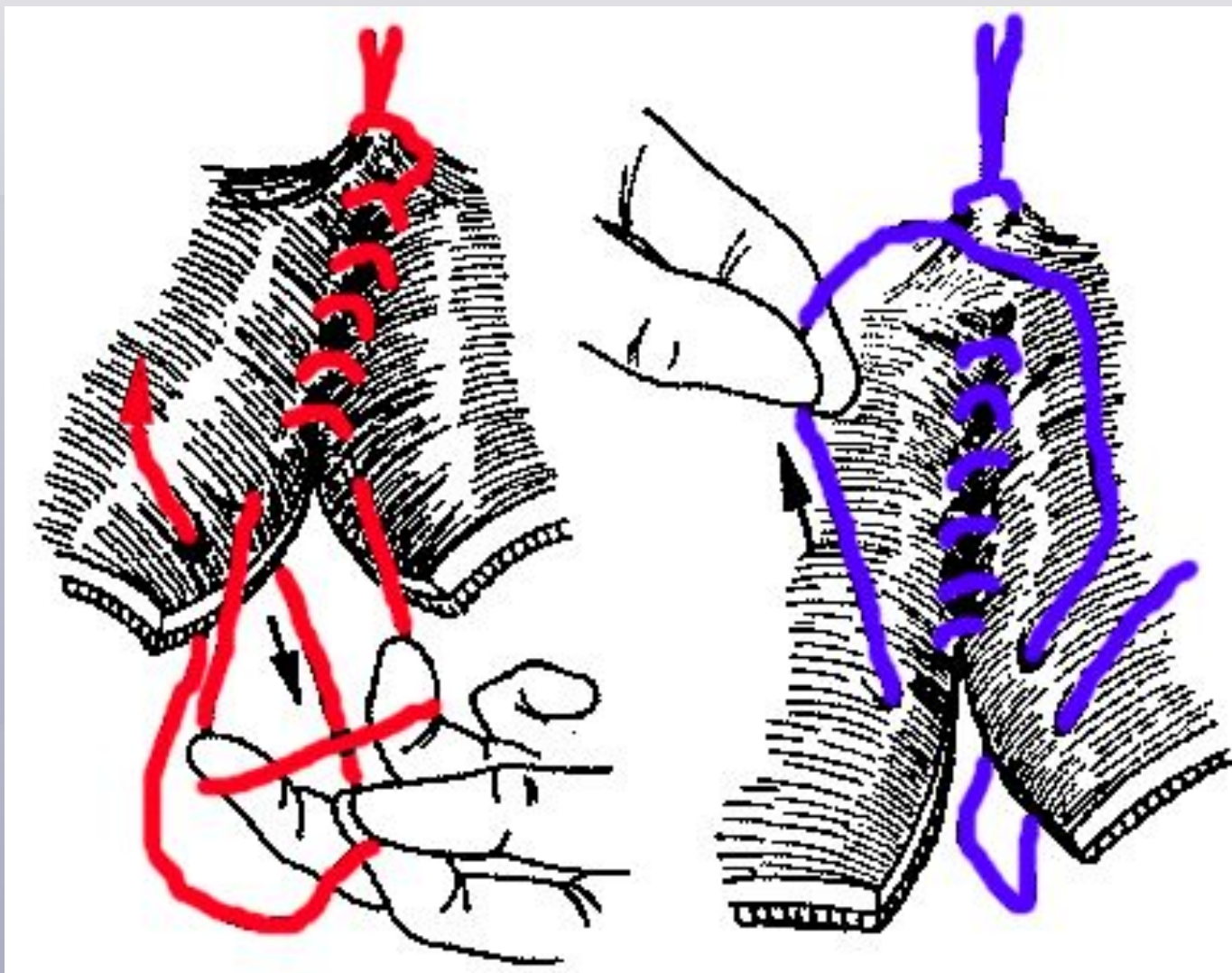


а – шов Микулича

б – портняжный шов

в – шов Шмидена

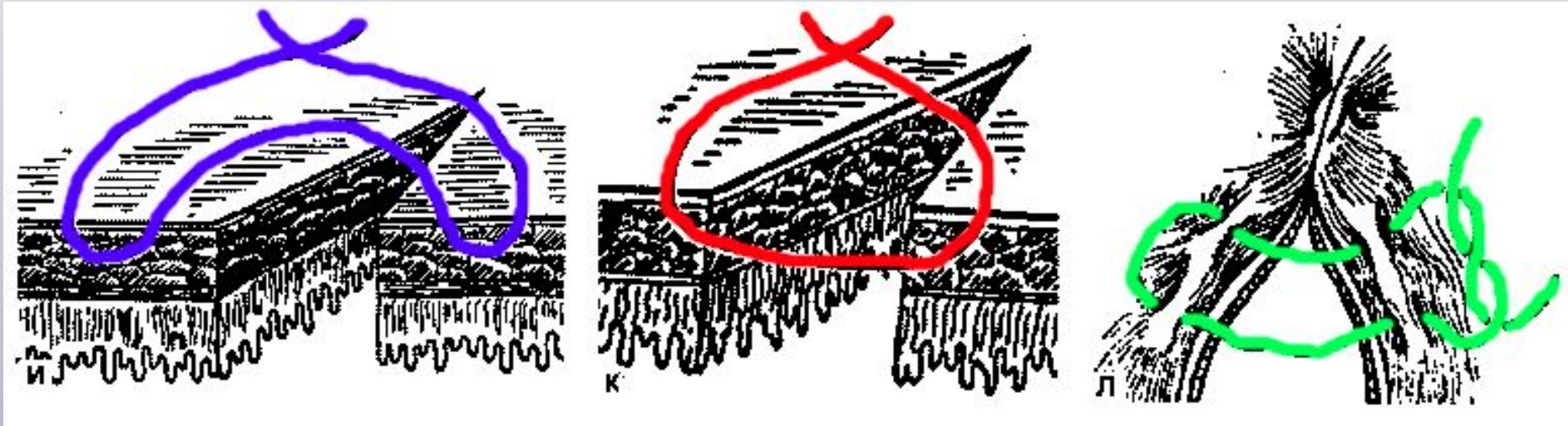
Непрерывные сквозные швы



красным - шов Коннелли (матрацный шов с затягиванием нити изнутри)

синим - шов Святухина (матрацный шов с затягиванием нити снаружи)

Отдельные серозно-мышечные швы



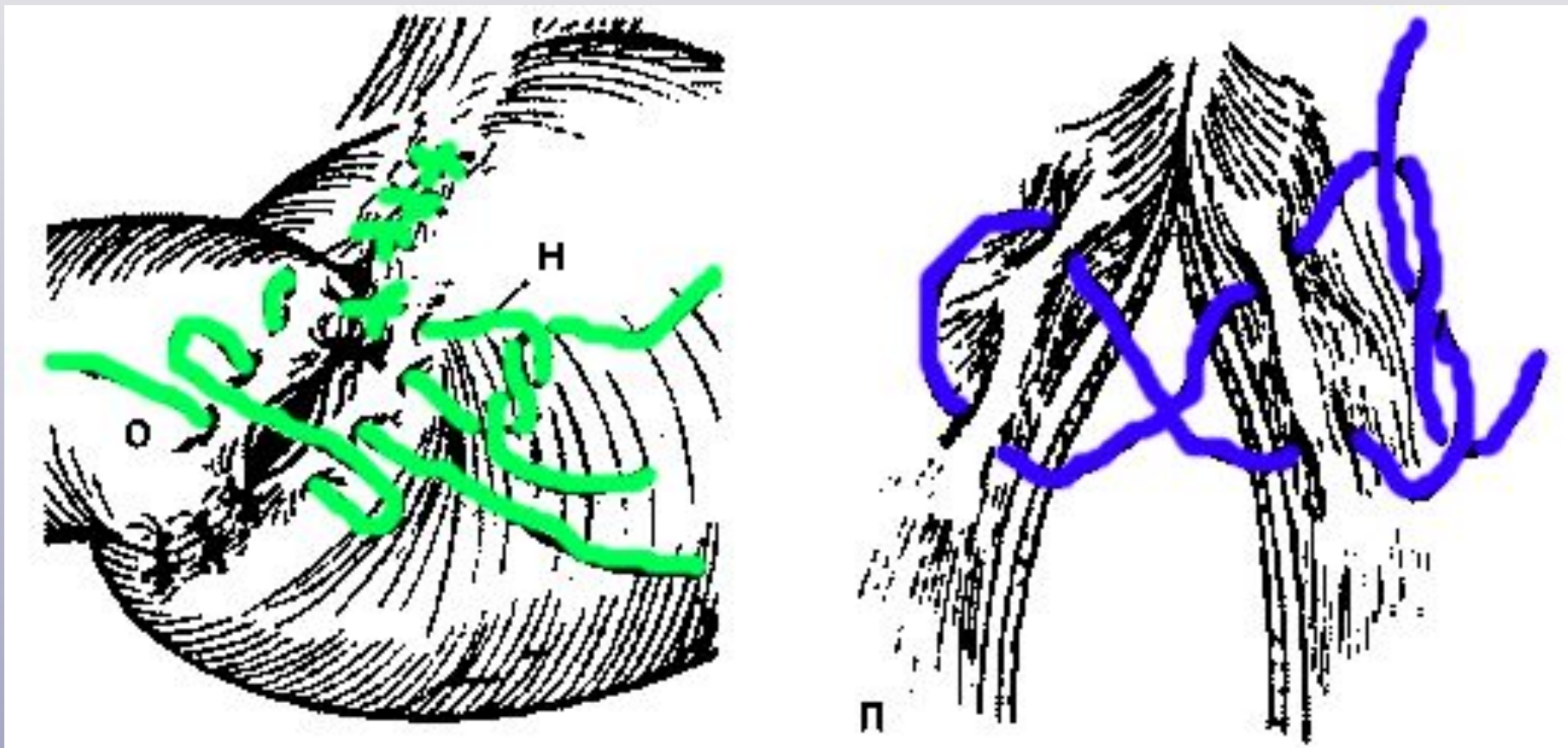
синим – шов Ламбера

красным – шов Альберта

зеленым – шов Хольстеда

(матрацный узловой серо-серозный шов)

Отдельные серозно-мышечные швы



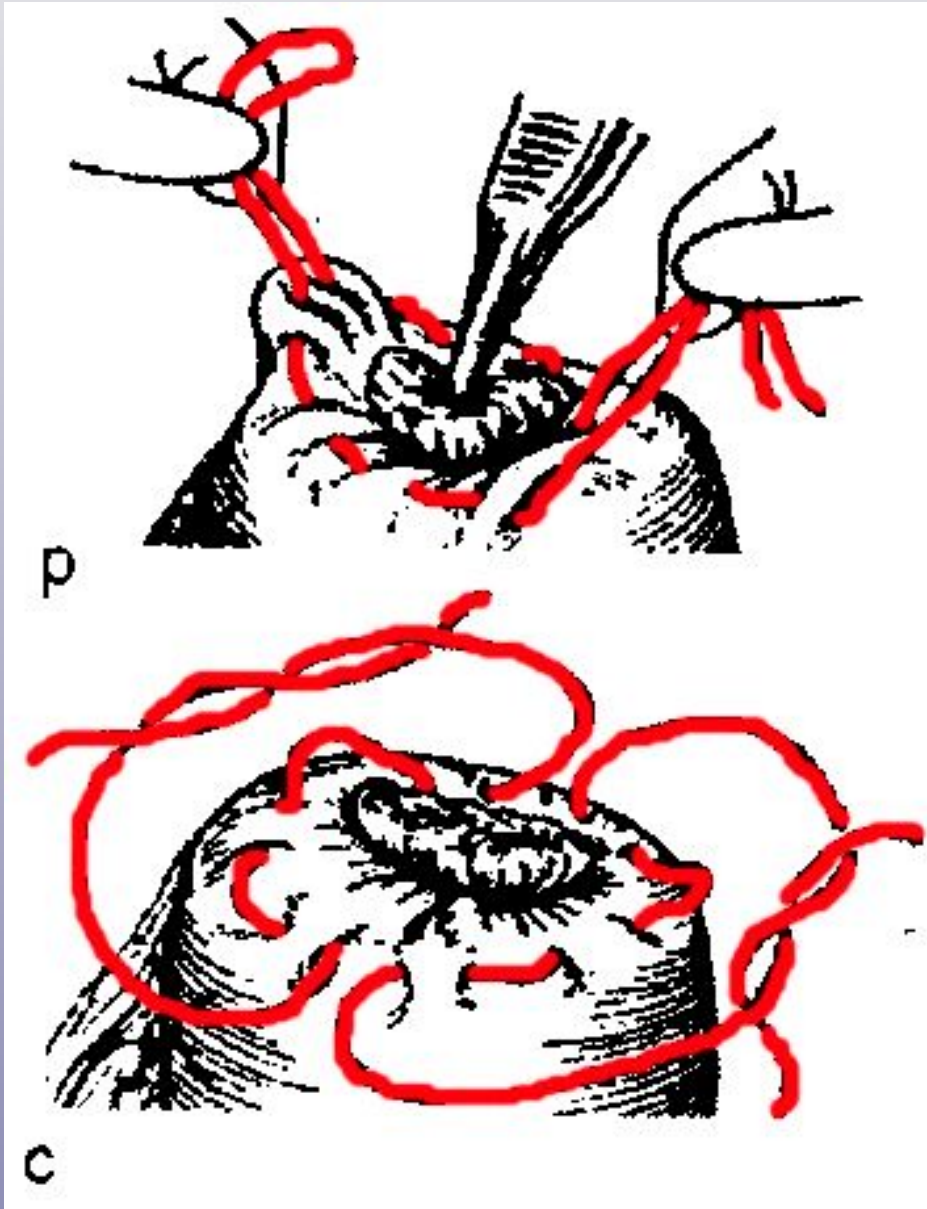
зеленым – наложение Z-образного шва

синим – наложение 8-образного шва

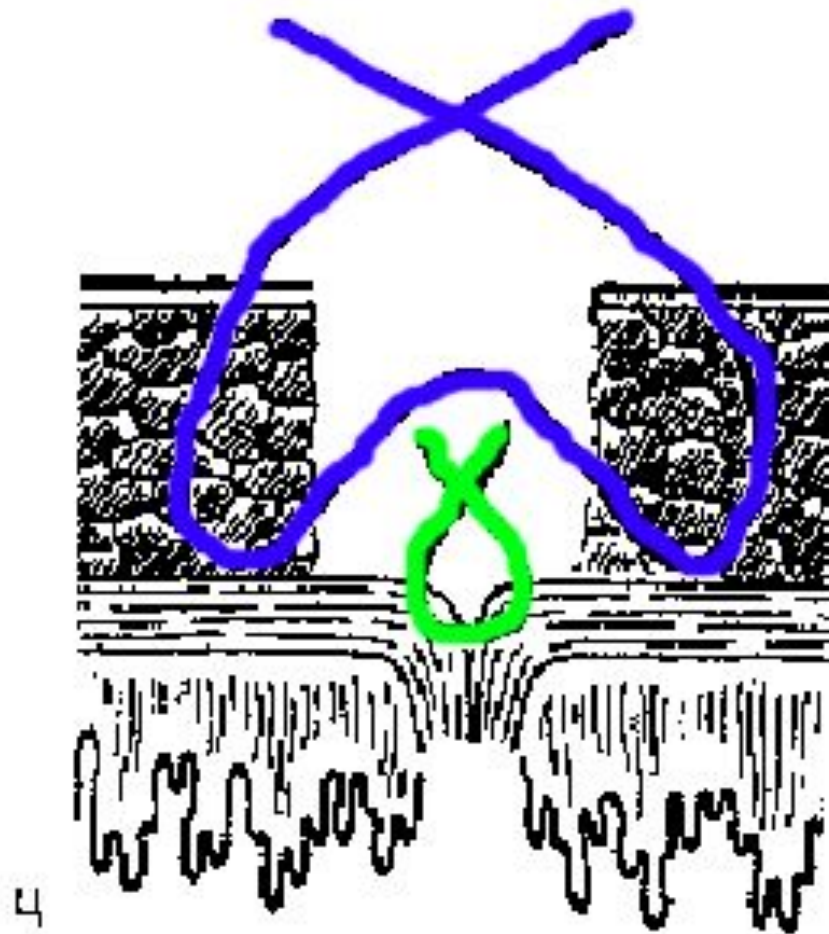
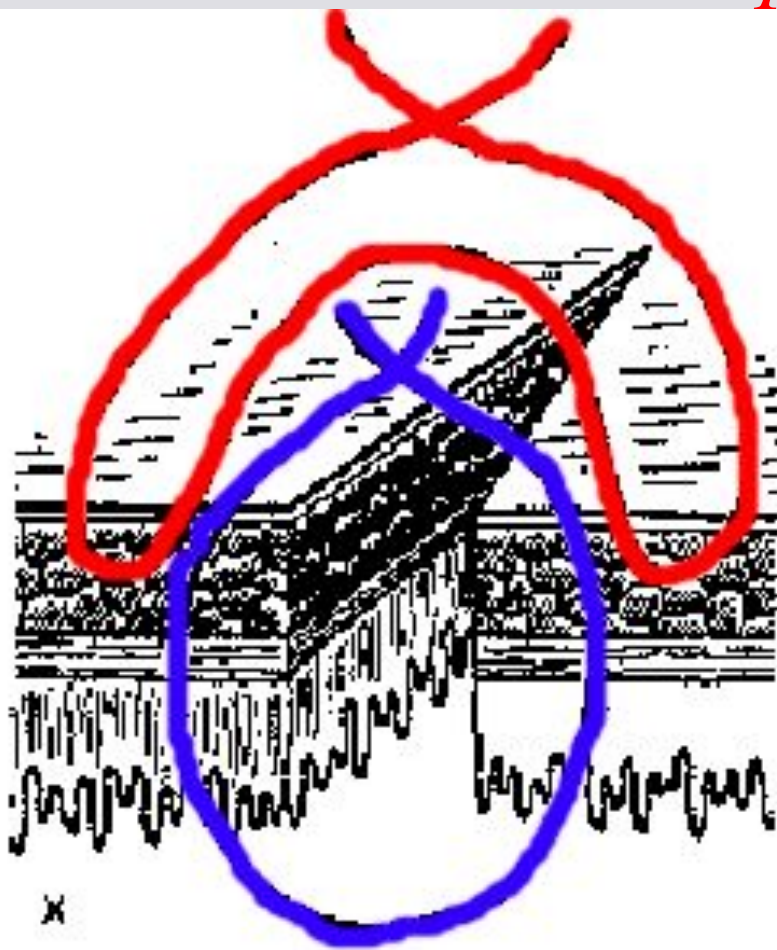
Непрерывные серозно-мышечные швы

Шов Дуайена.

сверху – кисетный
снизу - полукисетный



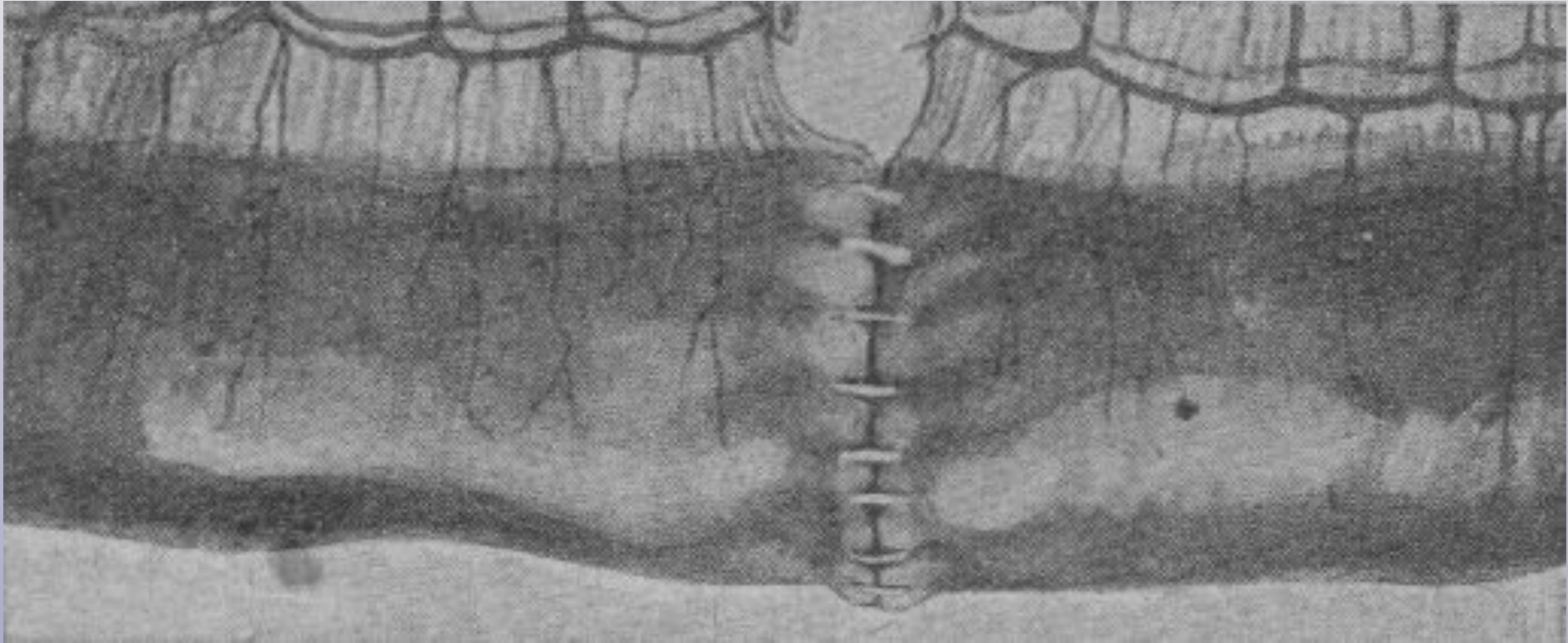
Многорядные швы



слева – шов Черни

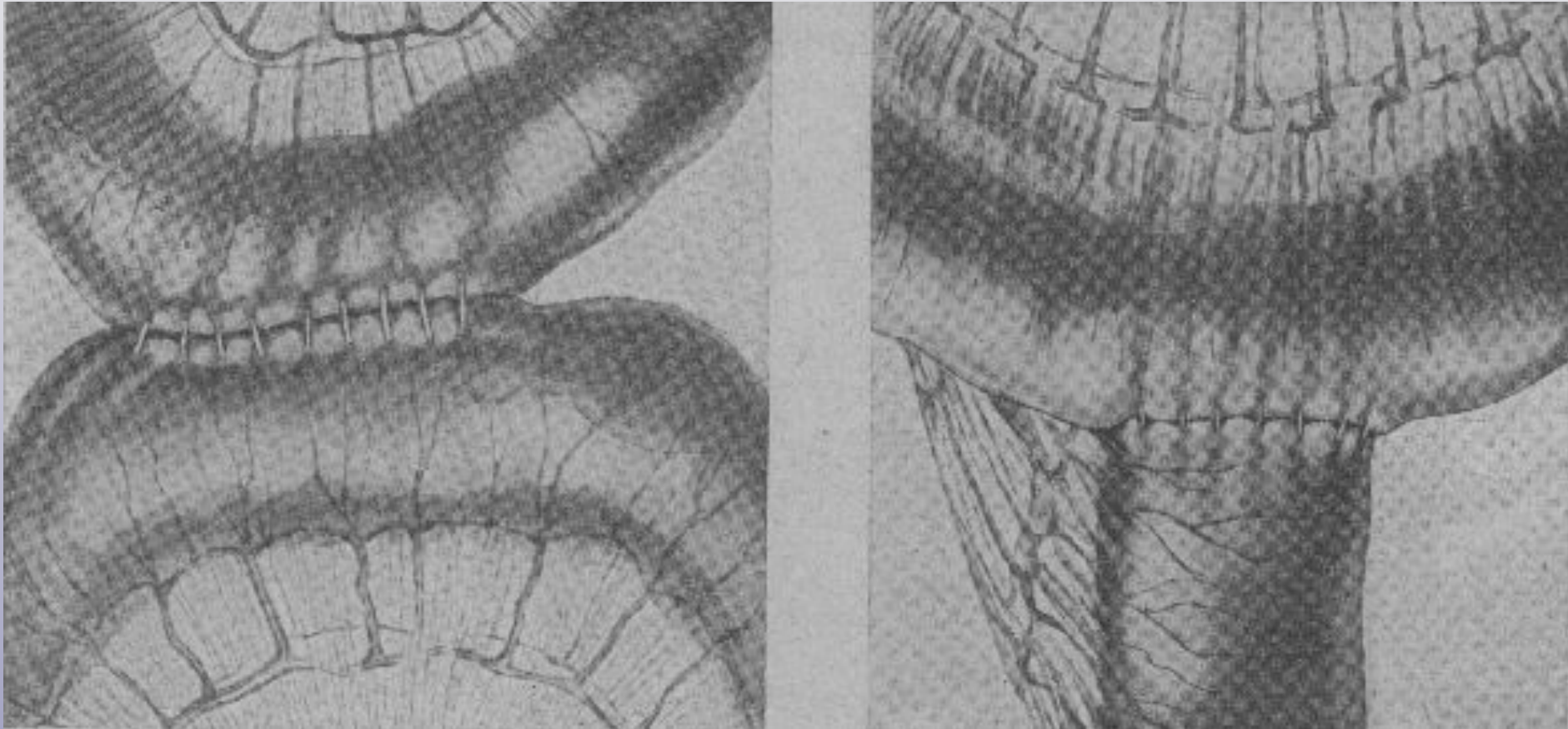
справа – шов Кирпатовского

Виды межкишечных анастомозов



Анастомоз по типу «конец-в-конец» (end-to-end)

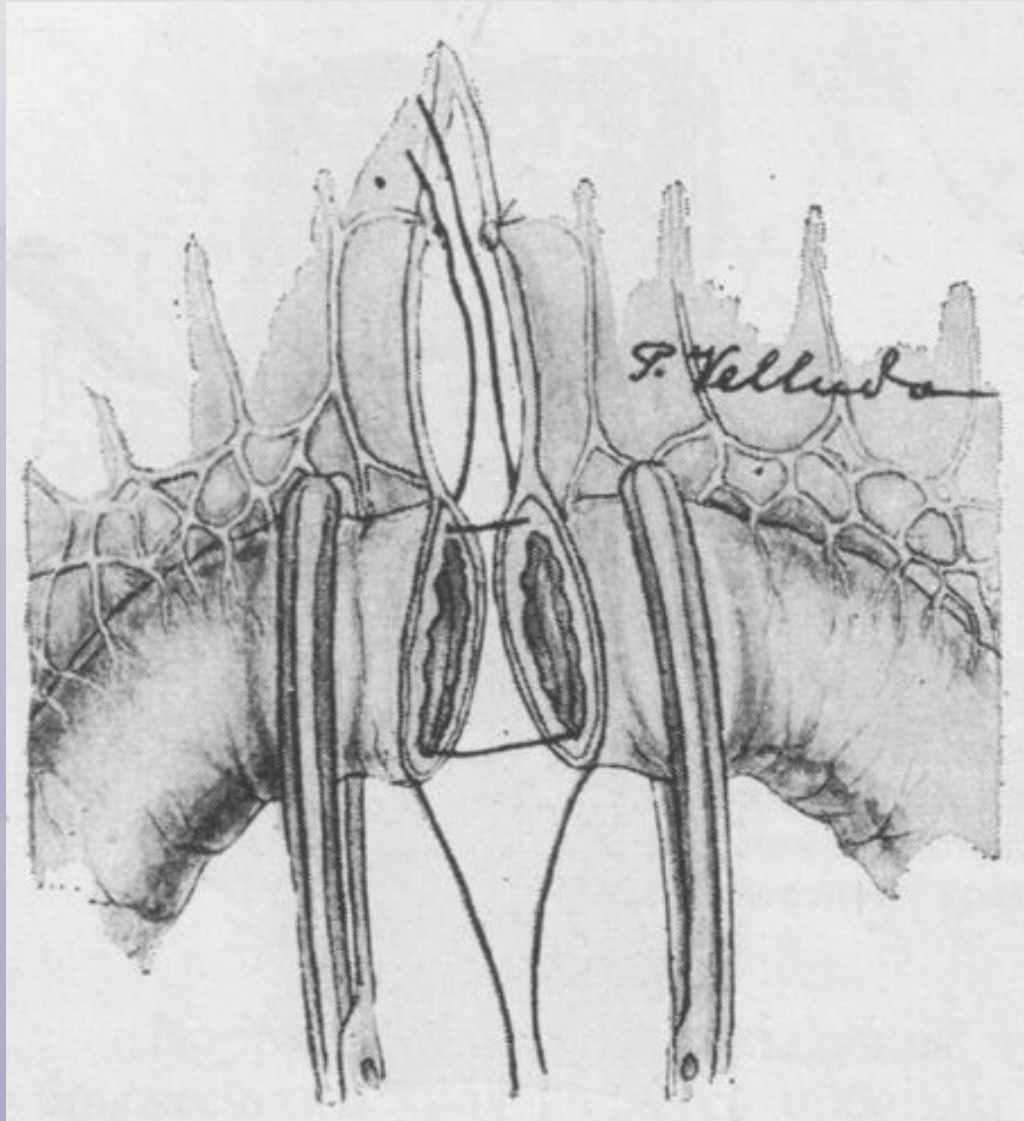
Виды межкишечных анастомозов



слева – анастомоз по типу «бок-в-бок» (side-to-side)

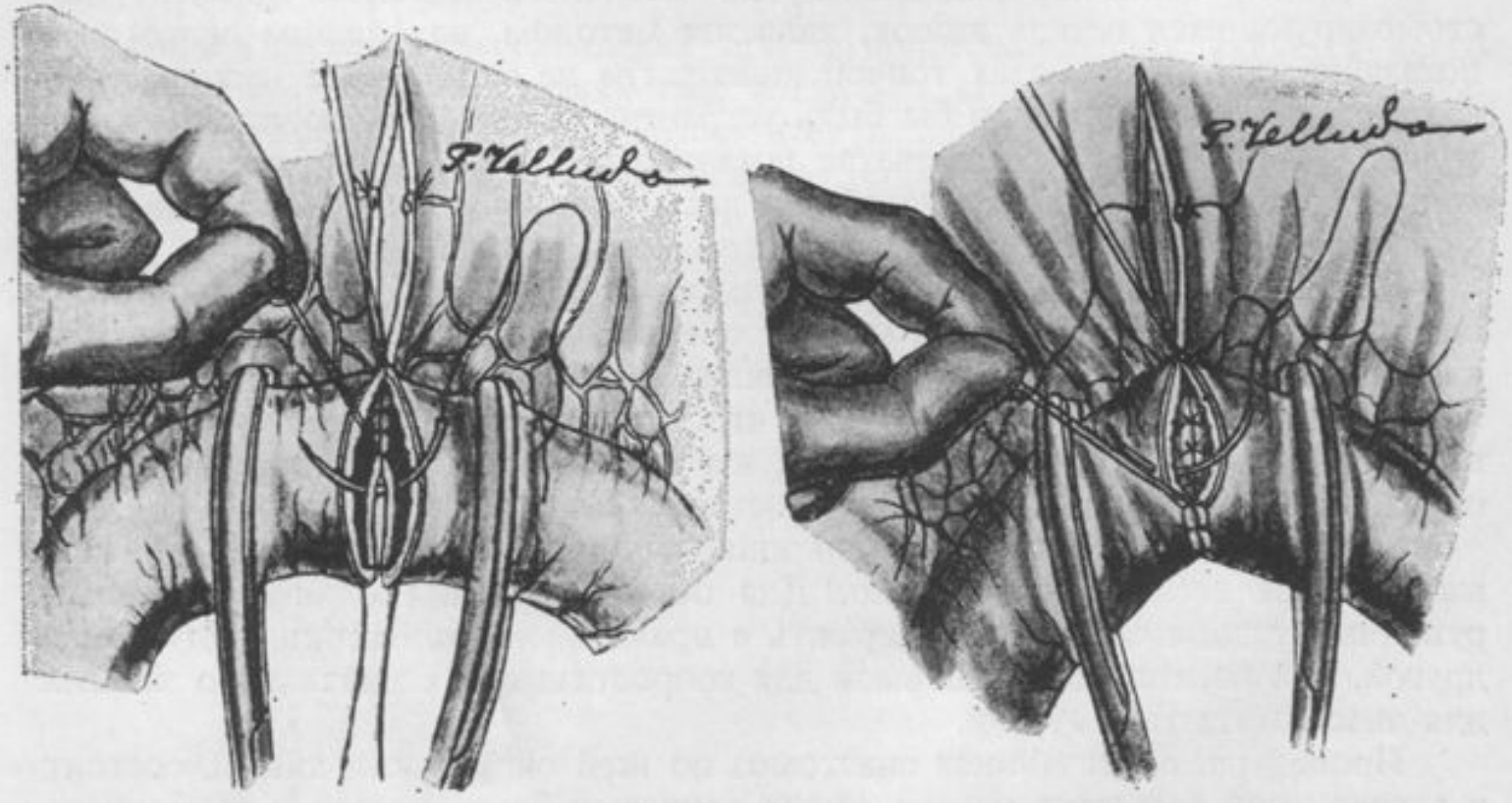
справа – анастомоз по типу «конец-в-бок» (end-to-side)

Этапы наложения анастомоза *end-to-end*



сопоставление краев после пересечения кишки (проведение нитей-держалок через брызжеечный и свободный края кишки)

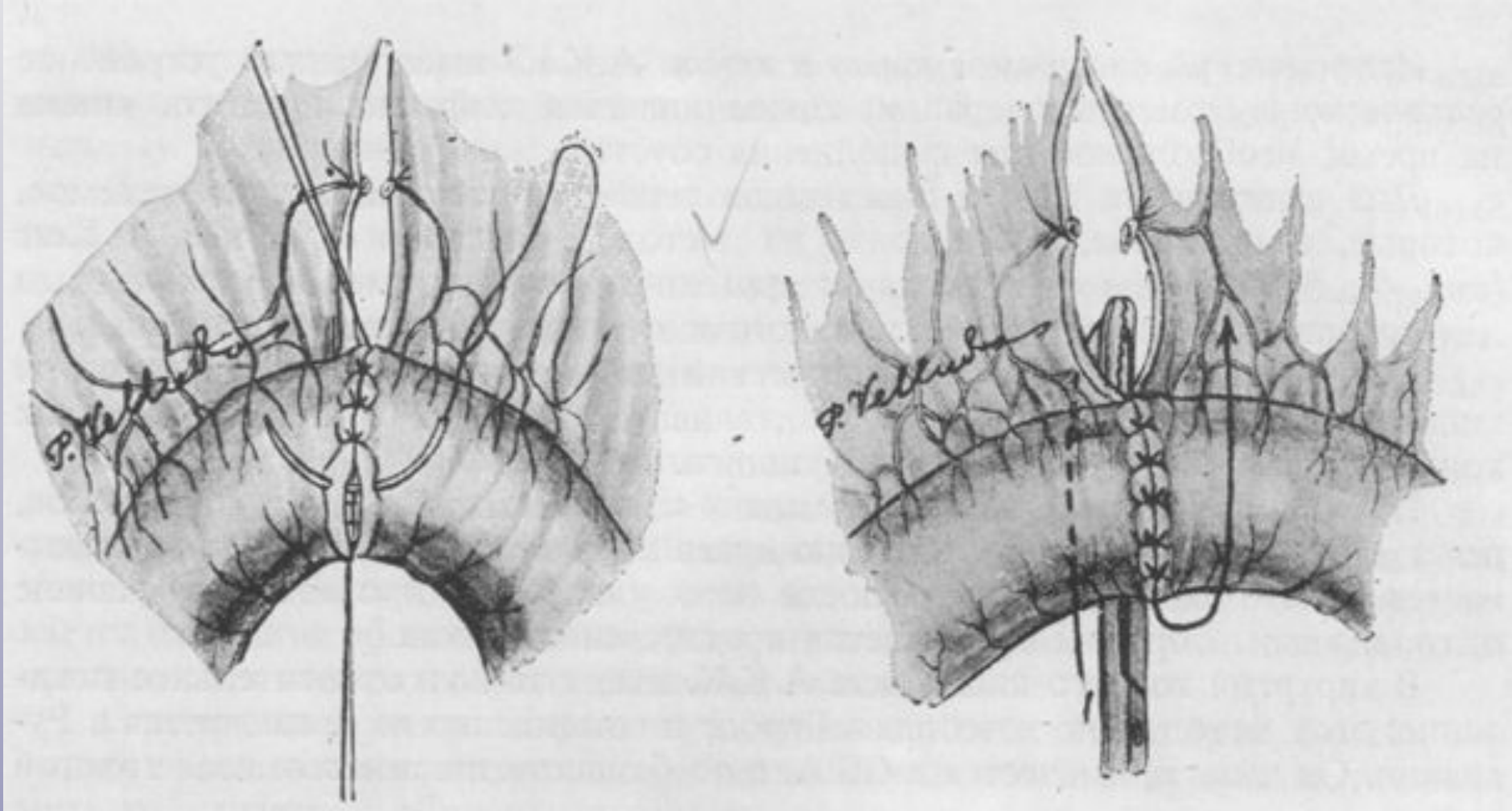
Этапы наложения анастомоза end-to-end



слева – наложение сквозного непрерывного шва на заднюю губу анастомоза (шов Микулича)

справа – наложение сквозного непрерывного шва на переднюю губу анастомоза (шов Шмидена)

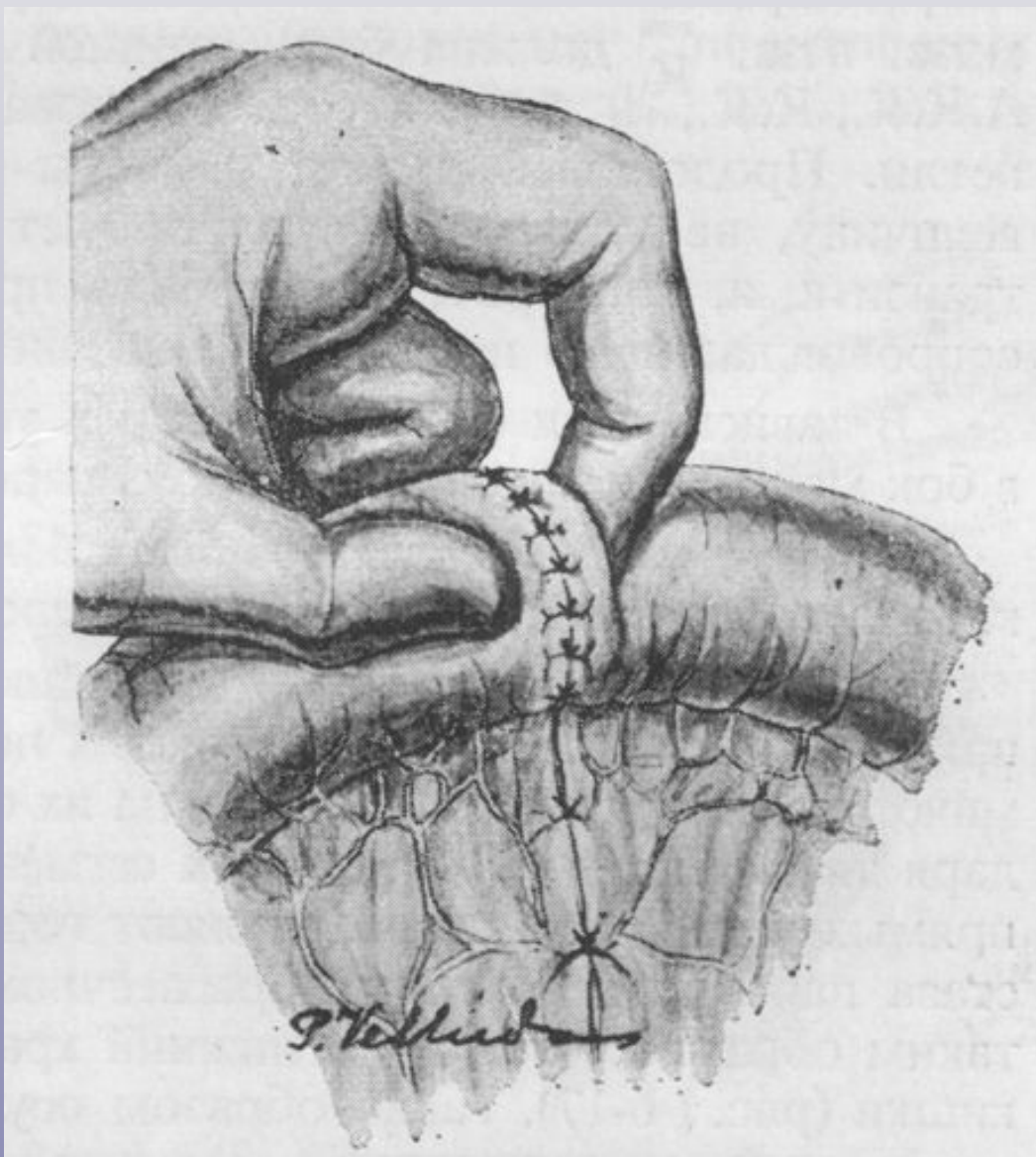
Этапы наложения анастомоза end-to-end



слева – наложение отдельного серозно-мышечного шва (вентральный серозно-мышечный шов)

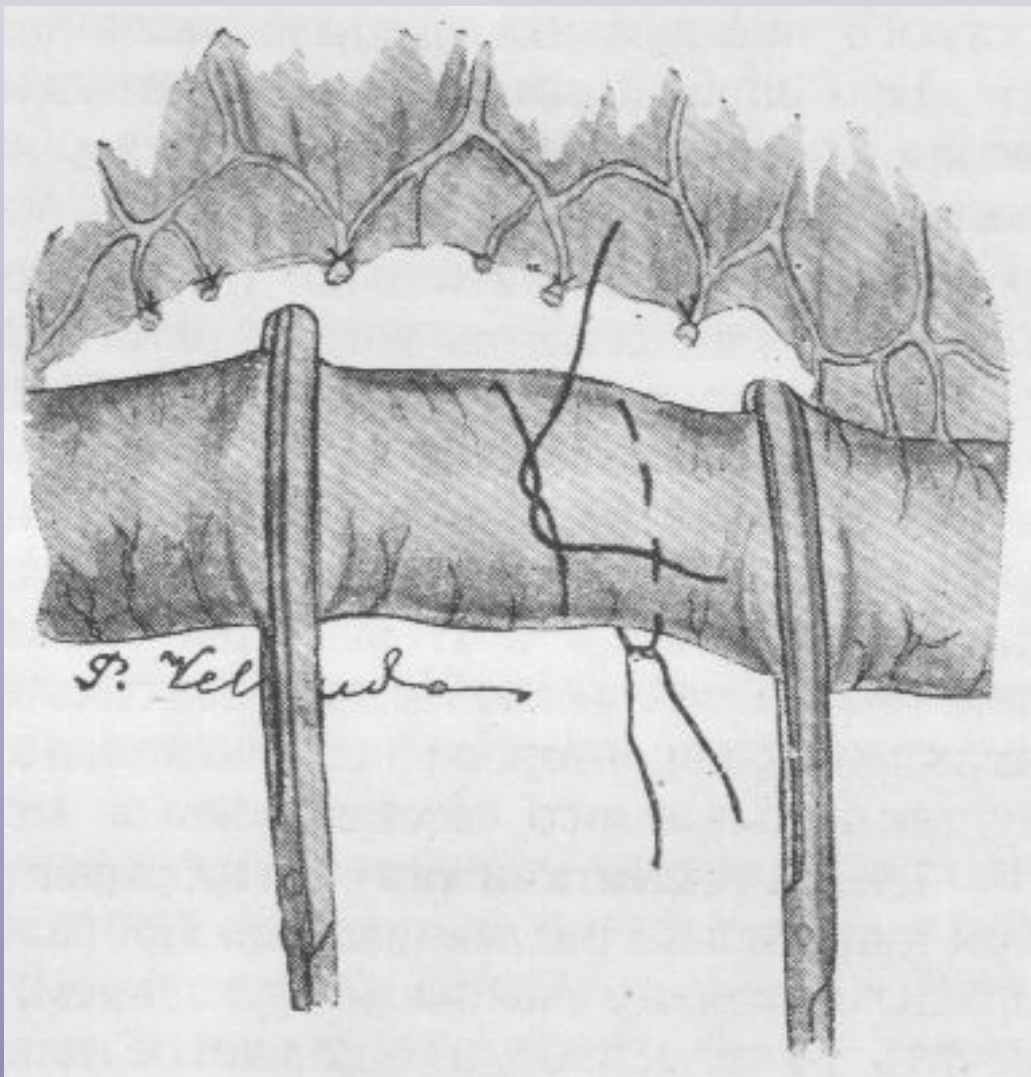
справа – наложение отдельного серозно-мышечного шва (дорзальный серозно-мышечный шов)

Этапы наложения анастомоза *end-to-end*



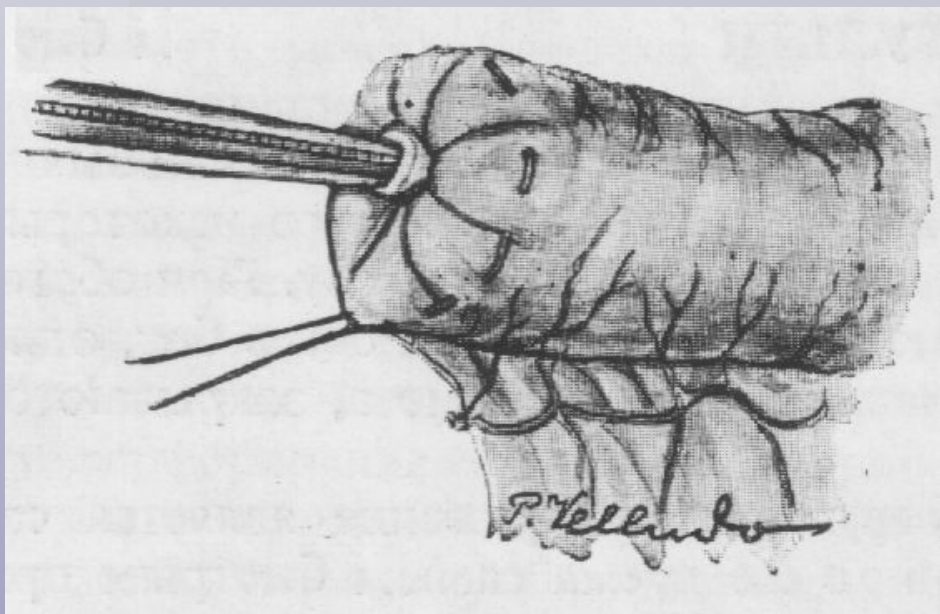
Закрытие отверстия в брызжейке отдельными узловыми кетгутовыми швами и проверка проходимости анастомоза

Этапы наложения анастомоза *side-to-side*

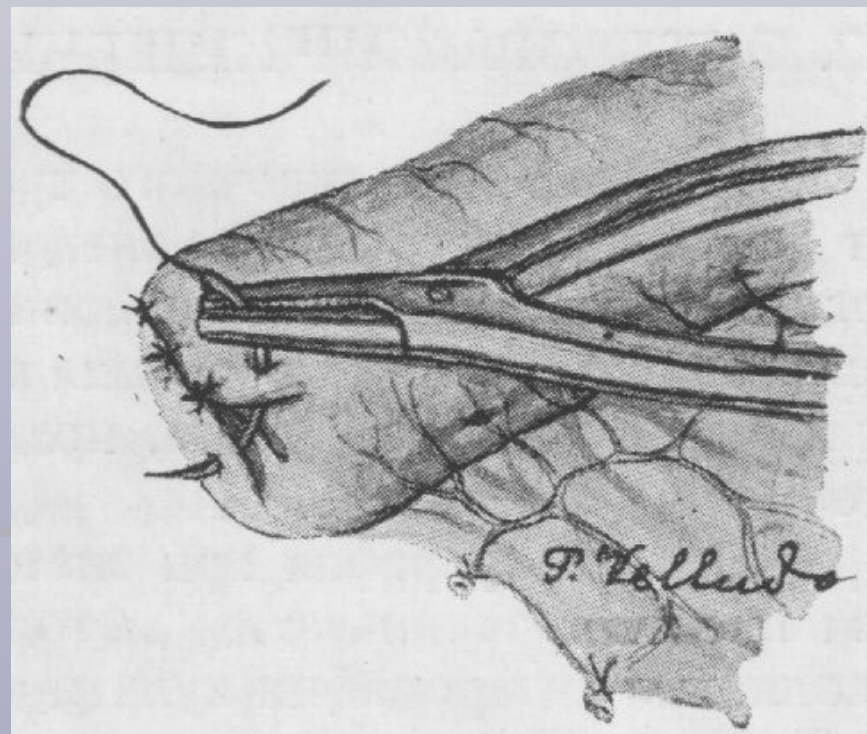


Закрытие просвета кишки с помощью циркулярной лигатуры и кисетного шва.

Этапы наложения анастомоза side-to-side

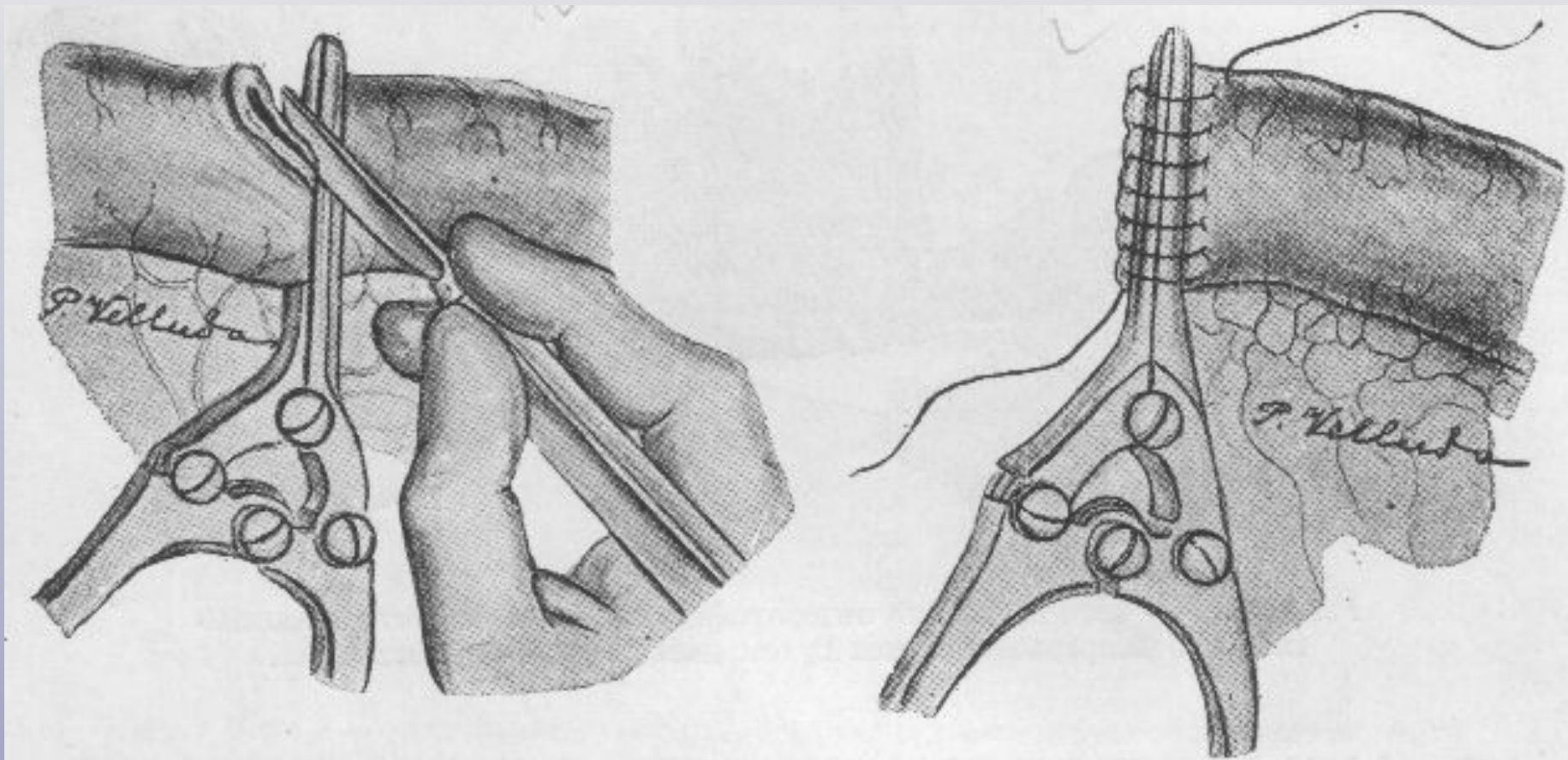


Погружение культи в кисетный шов



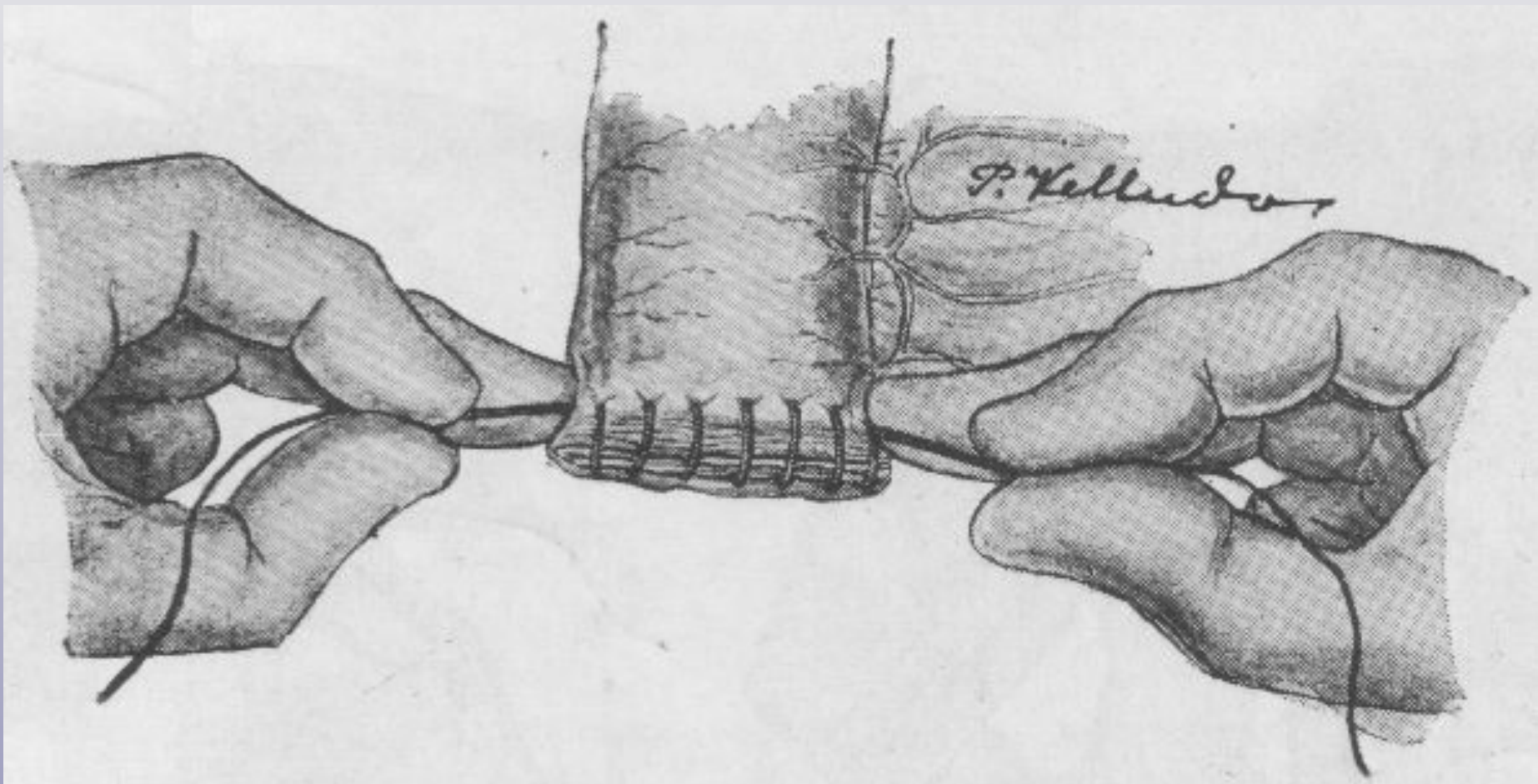
**Погружение кисетного шва
отдельными серозно-мышечными
швами**

Этапы наложения анастомоза *side-to-side*



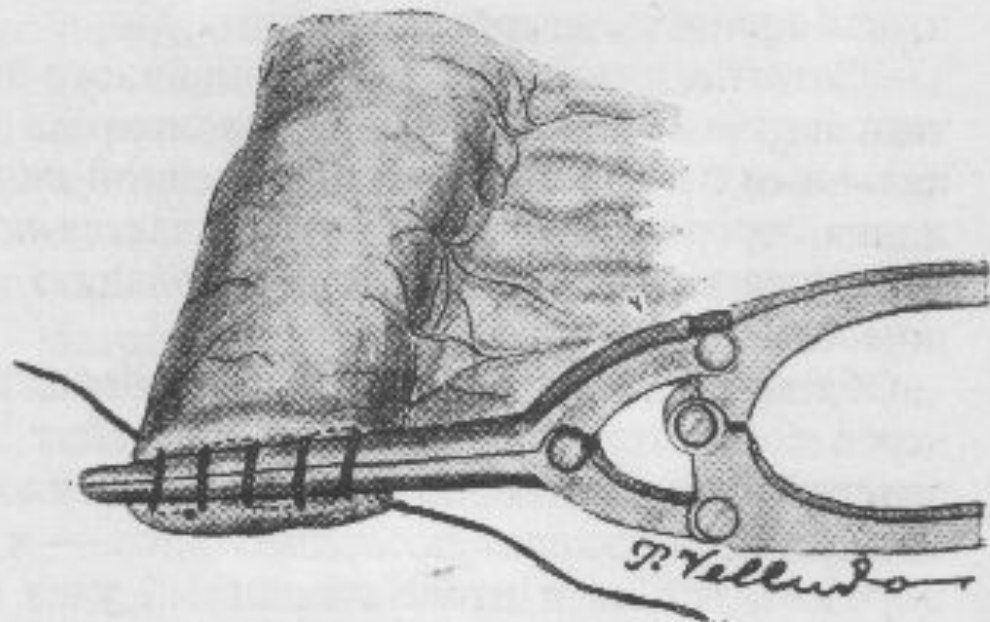
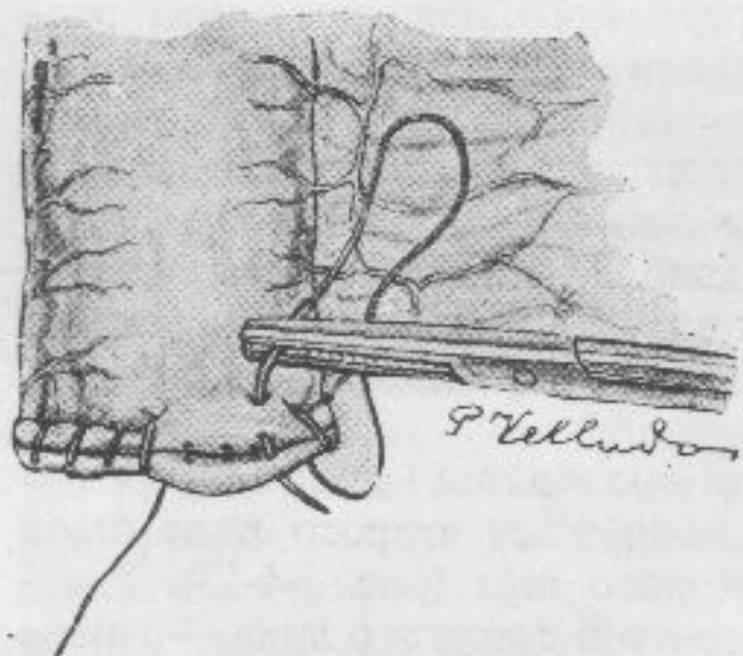
слева - пересечение кишки по краю раздавливающего кишечного жома
справа – наложение сквозного непрерывного кишечного шва
(асептическая энтерорафия)

Этапы наложения анастомоза *side-to-side*



Затягивание нити сквозного непрерывного шва путем дивергентного натягивания

Этапы наложения анастомоза *side-to-side*

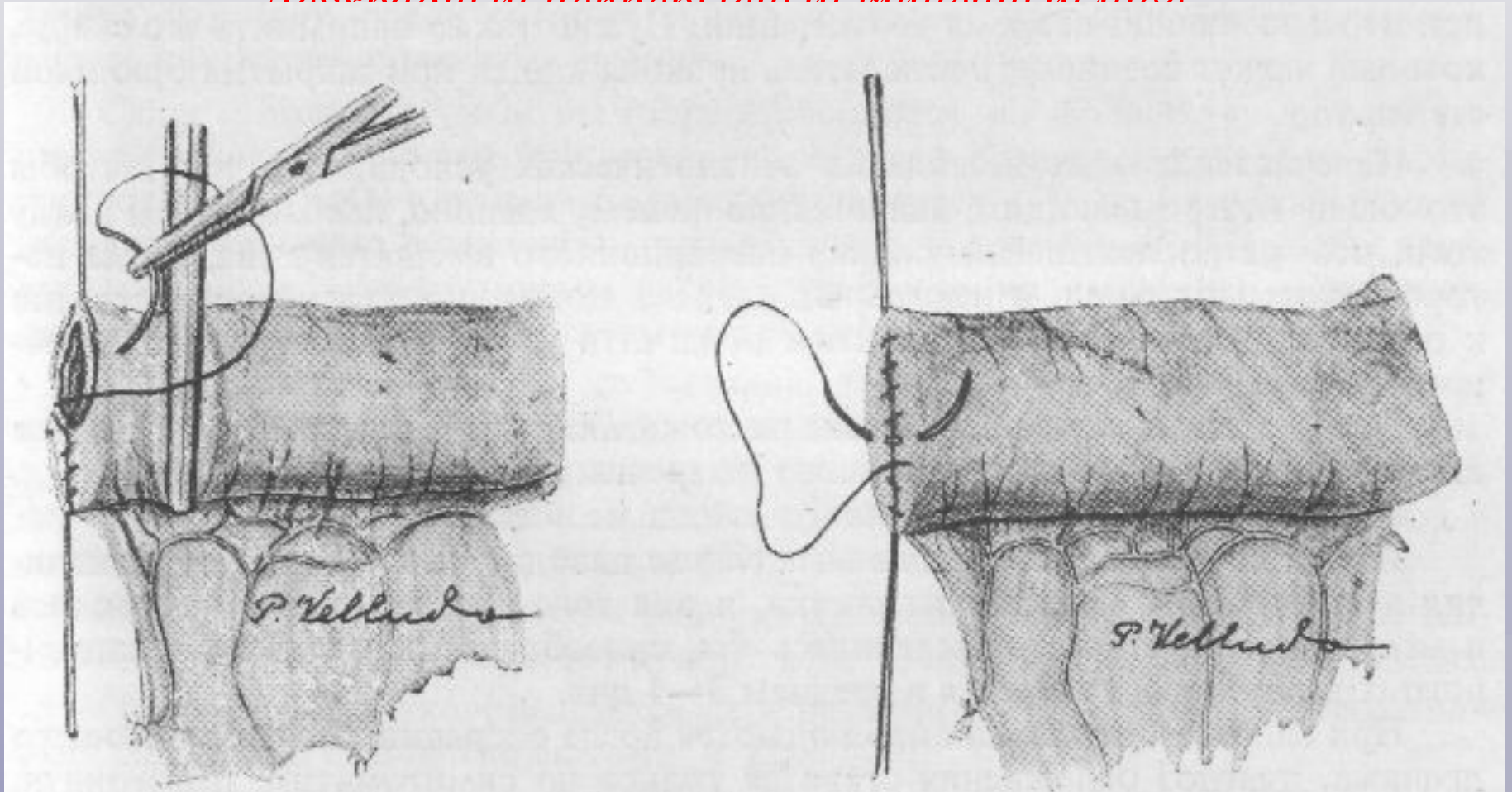


слева – проведение серозно-мышечного непрерывного шва
(второй ряд швов)

справа – сквозной непрерывный шов Кушинга

Этапы наложения анастомоза *side-to-side*.

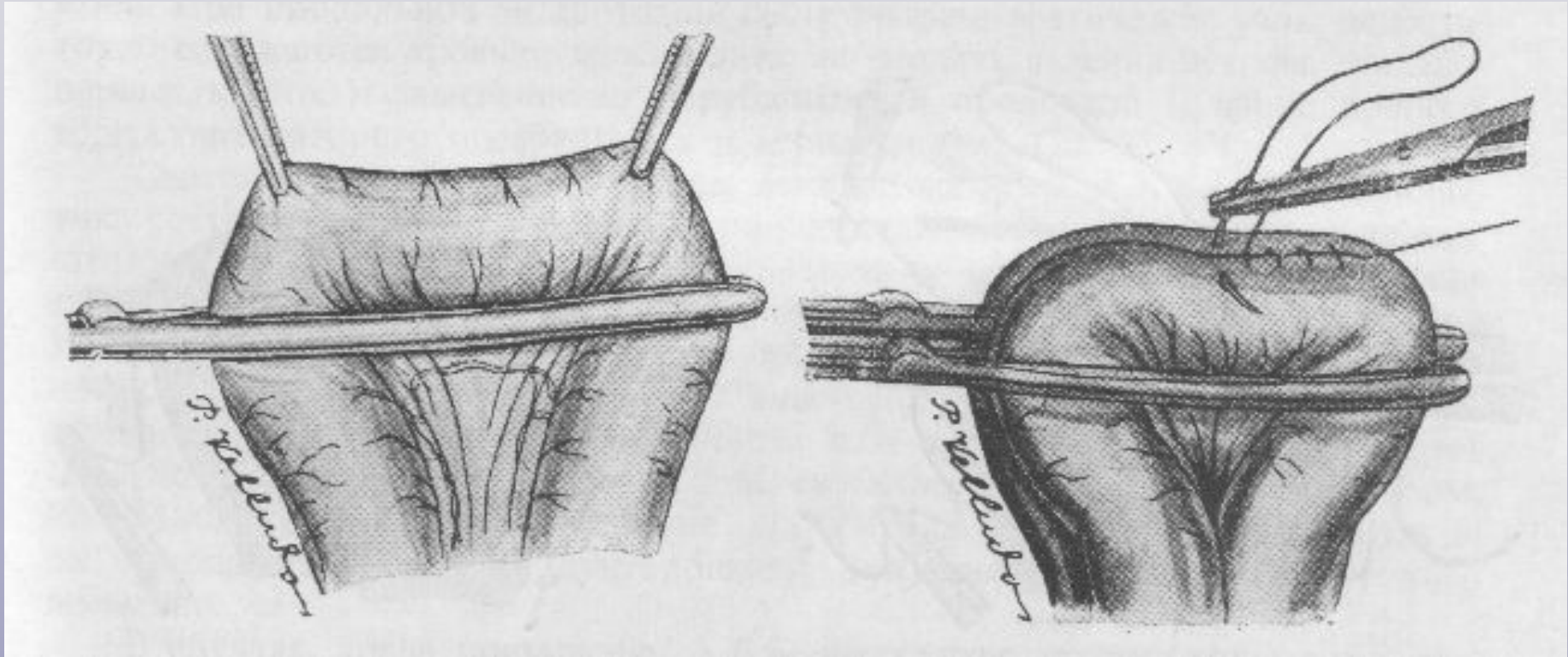
Первый непрерывный мышечный шов



слева – сквозной непрерывный шов («грязный») – первый ряд

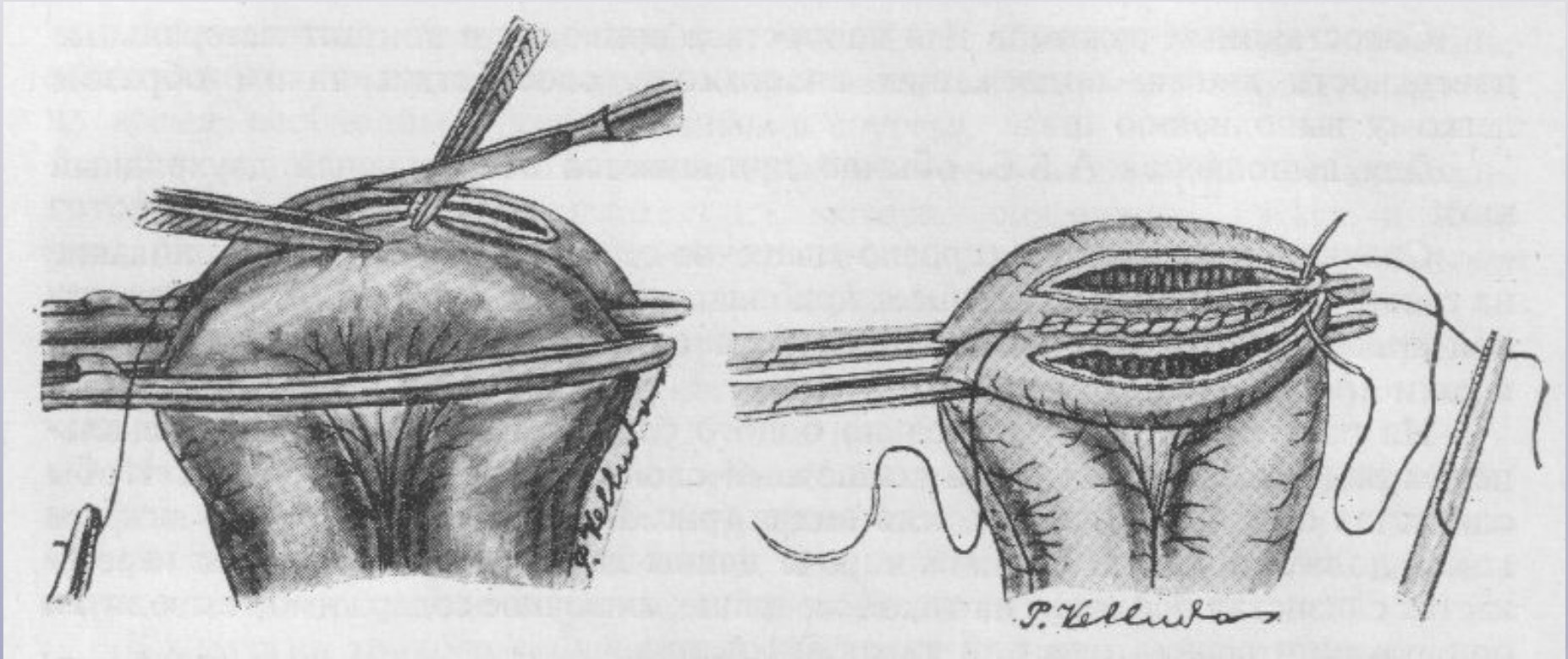
справа – серозно-мышечный непрерывный шов («чистый») – второй ряд

Этапы наложения анастомоза side-to-side



слева – наложение зажима для копростазы по брызжеечному краю
справа – соединение отделов кишки дорзальным непрерывным
серозно-мышечным швом

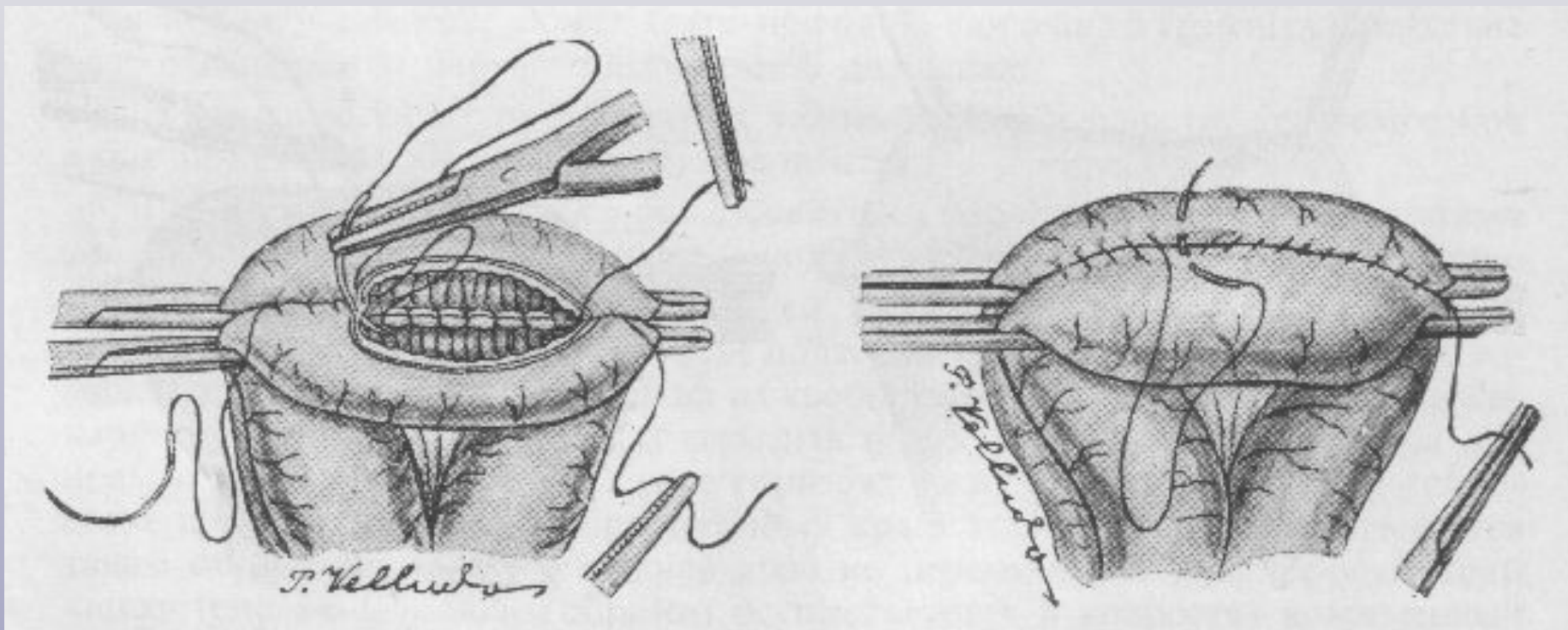
Этапы наложения анастомоза *side-to-side*



слева – вскрытие просветов петель кишок

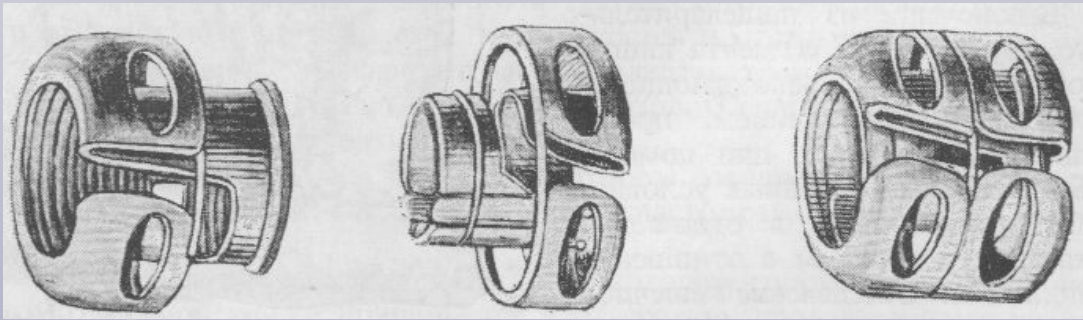
справа – наложение непрерывного сквозного шва на заднюю губу анастомоза

Этапы наложения анастомоза *side-to-side*

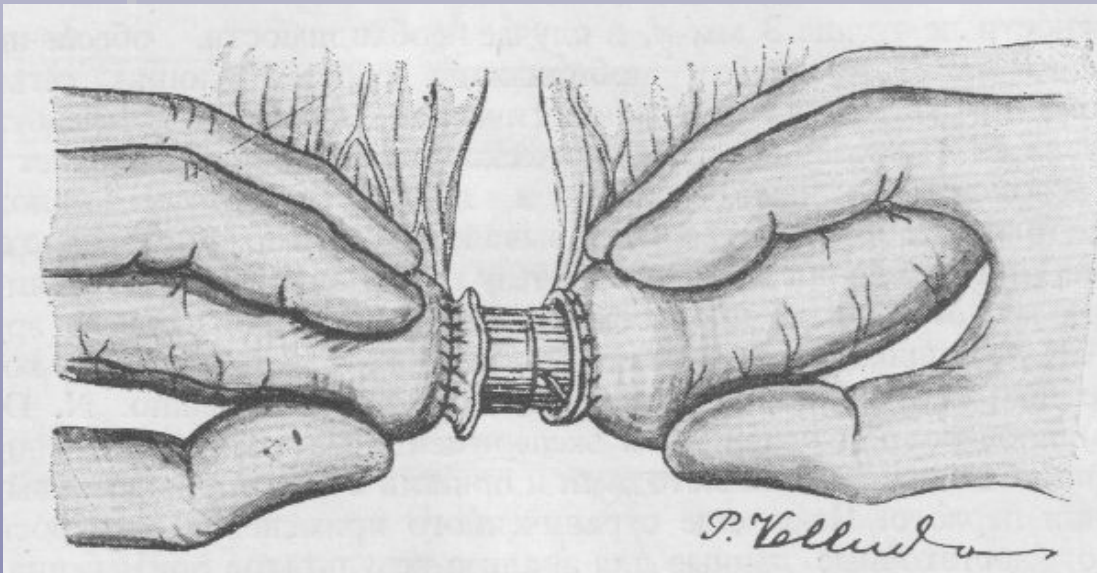


слева – наложение скорняжного шва на переднюю губу анастомоза
справа – вентральный серозно-мышечный шов

Анастомоз при помощи механических приборов

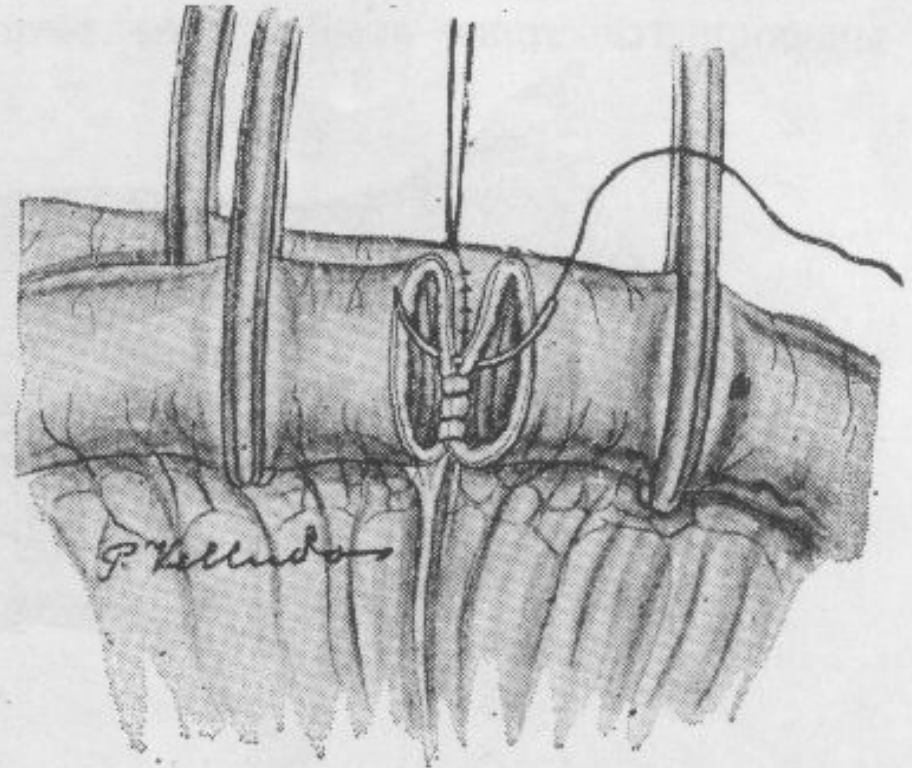
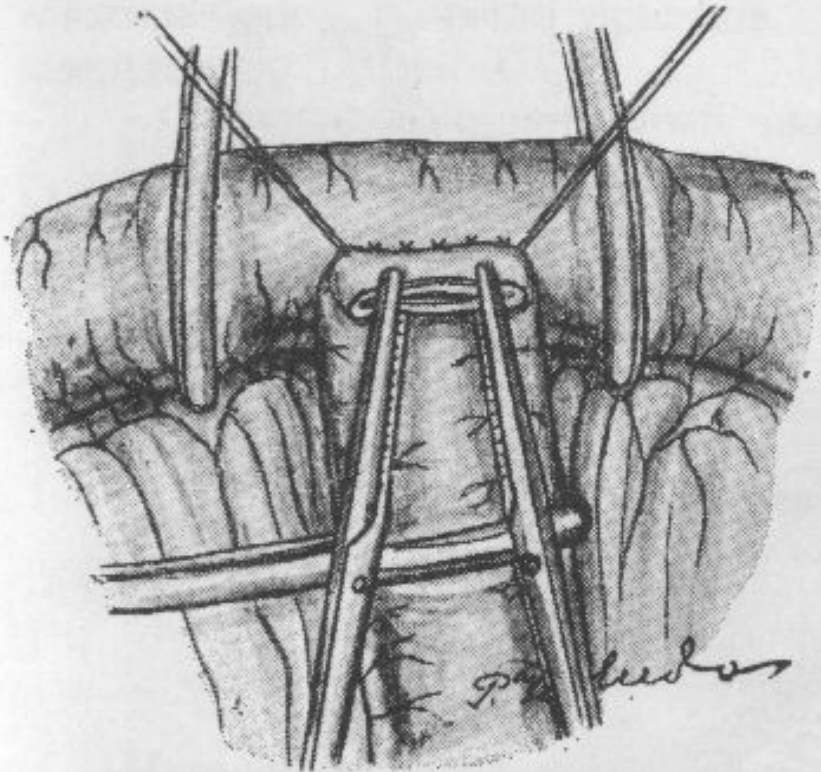


Кнопки для анастомоза



**Анастомоз при помощи
механической кнопки**

Анастомоз end-to-side



слева - анастомоз «конец-в-бок» с продольным внедрением
справа - анастомоз «конец-в-бок» с поперечным внедрением