

НАГНОИТЕЛЬНЫЕ ЗАБОЛЕВАНИЯ ЛЕГКИХ, ЭМПИЕМА ПЛЕВРЫ

А. ВАЙДА

Кафедра хирургии с анестезиологией №2

НАГНОИТЕЛЬНЫЕ ЗАБОЛЕВАНИЯ ЛЕГКИХ

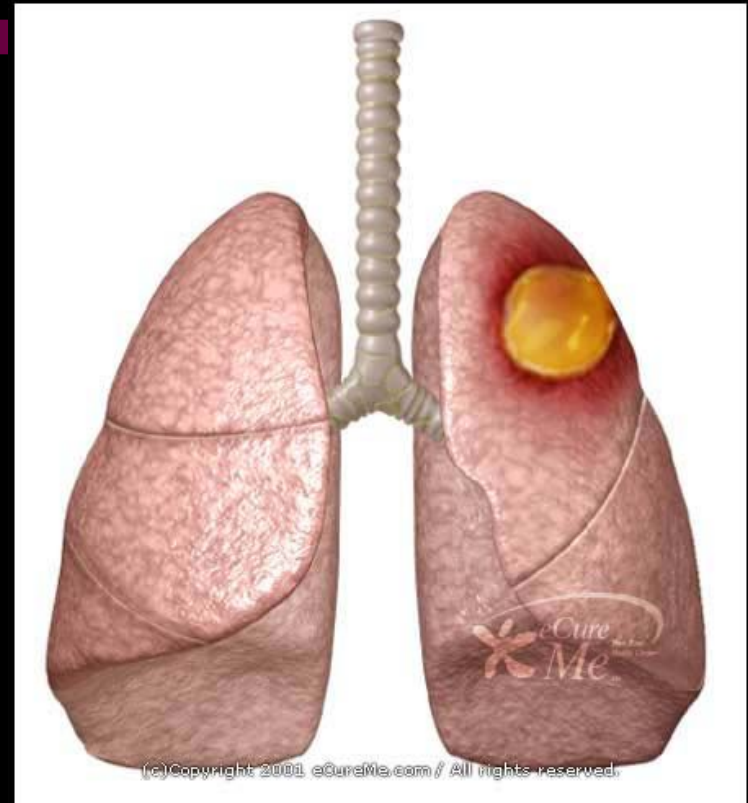
Абсцедирующая пневмония – множественные очаги деструкции 0,3-0,5 см, в пределах 1-2 сегментах легких.

Абсцесс легких - гнойное или гнилостное разрушение легочной ткани с образованием одной или нескольких полостей, заполненных гноем, и ограниченными от прилегающей паренхимы гнойной капсулой.

Гангрена легких - диффузный гнойный, гнилостный некроз тканей без тенденции к демаркации с быстрым распространением некротической зоны и разрушением паренхимы.

Этиология и патогенез

- нарушения бронхиальной проходимости с развитием ателектаза;
- инфекционный воспалительный процесс в легочной ткани;
- нарушения регионального кровоснабжения с последующим некрозом области паренхимы легких.



Симптоматика и клиническое течение

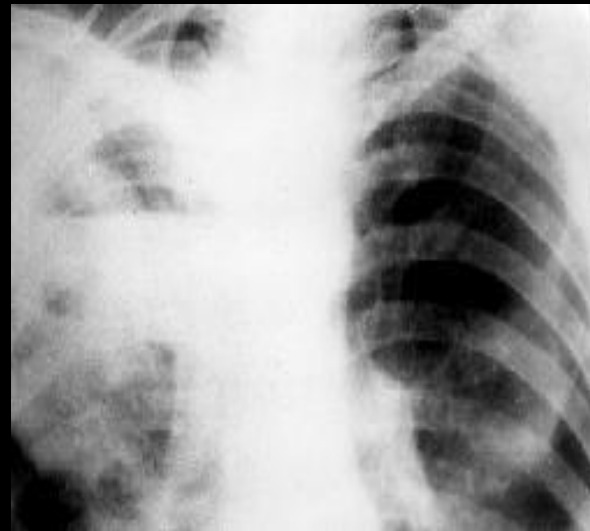
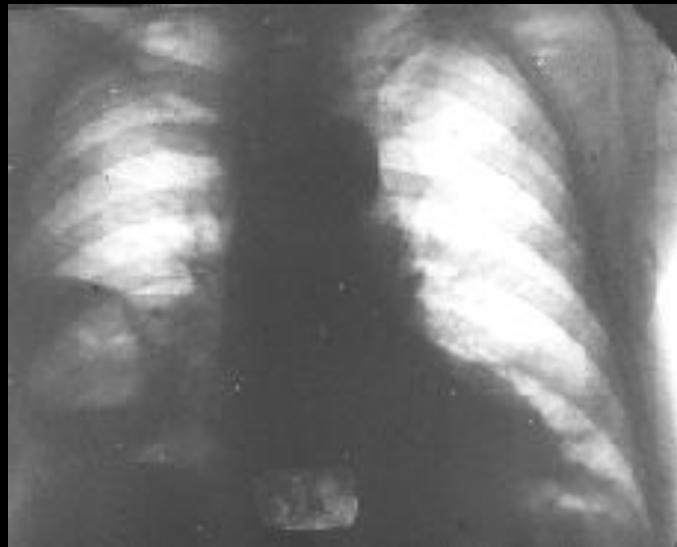
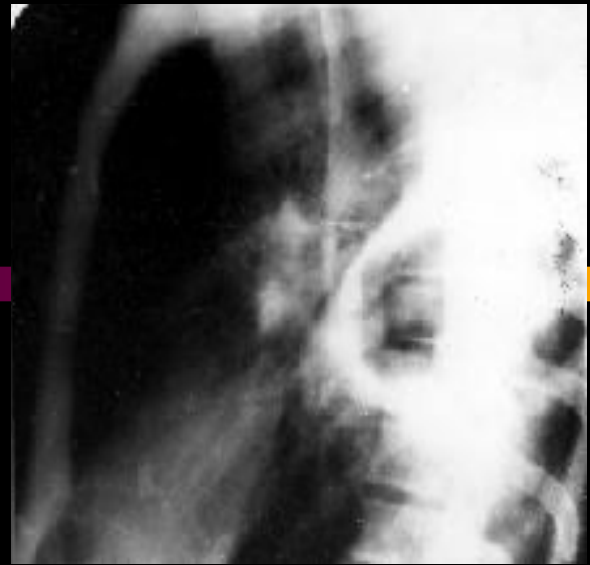
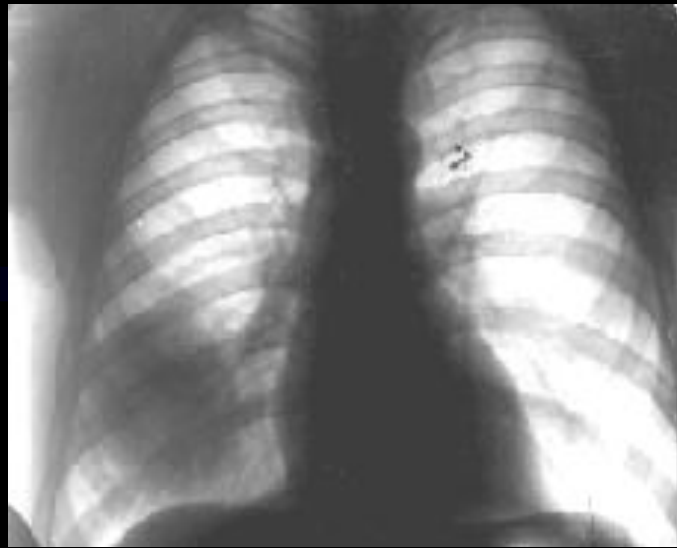- **Клиника бронхопневмонии**
- **Признаки интоксикации** (общая слабость, головная боль, недомогание, сниженный аппетит, умеренные боли в груди, одышка, субфебрильная температура).
- **Надсадный кашель и одышка.**

Объективные признаки

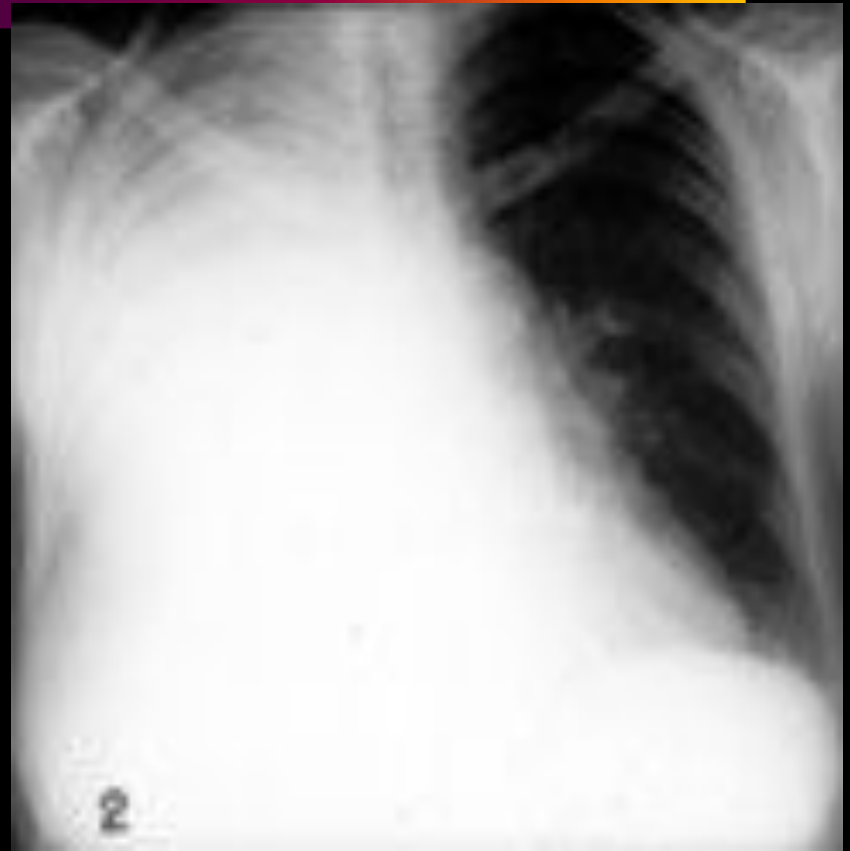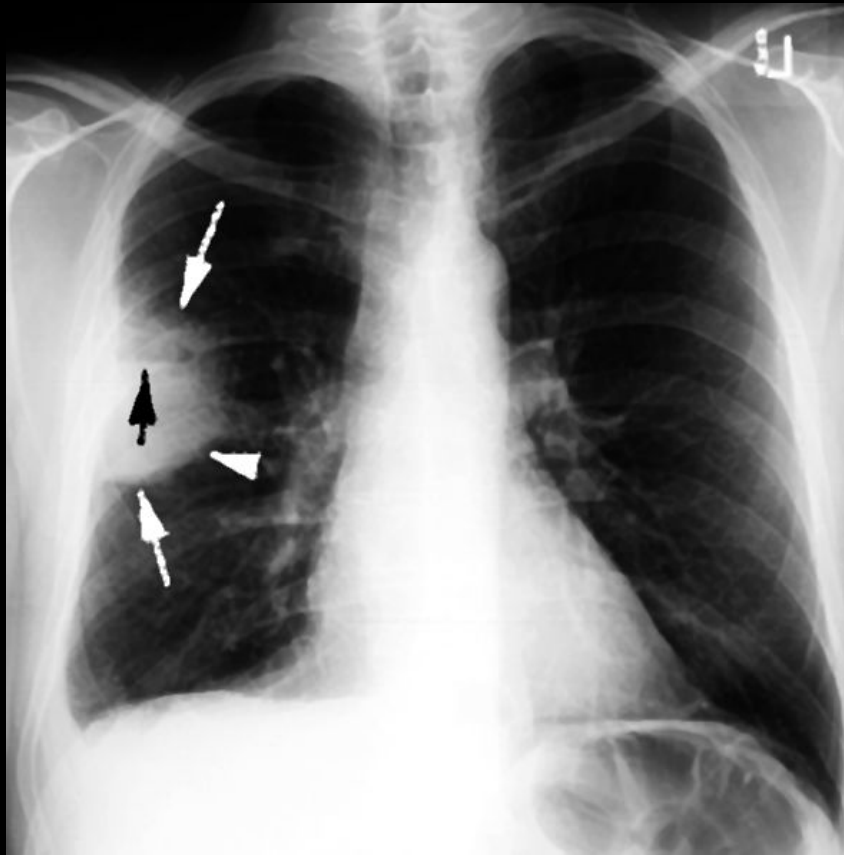
Перкуторно - притупление звука над гнойным очагом и перифокальной инфильтрацией.

При аускультации - жесткое дыхание с влажными хрипами в зоне гнойного очага.

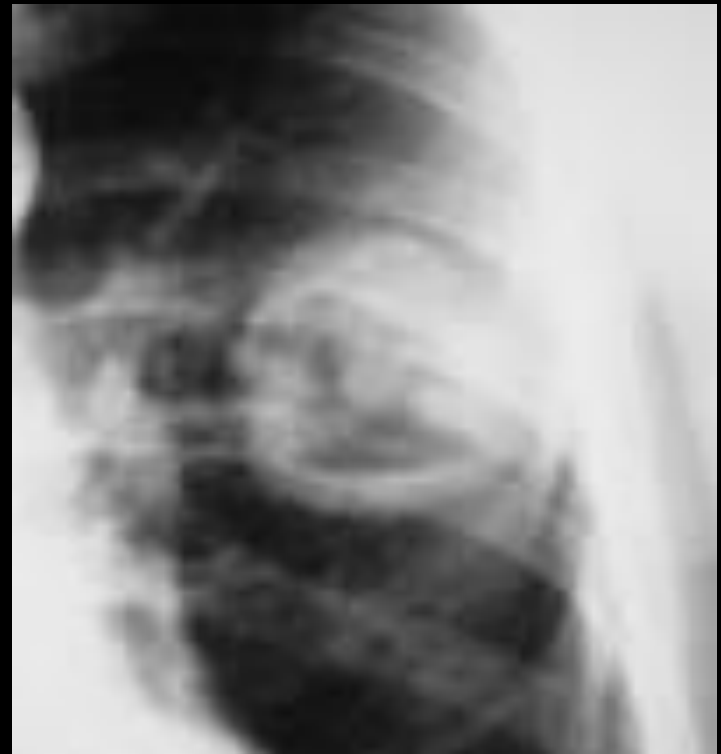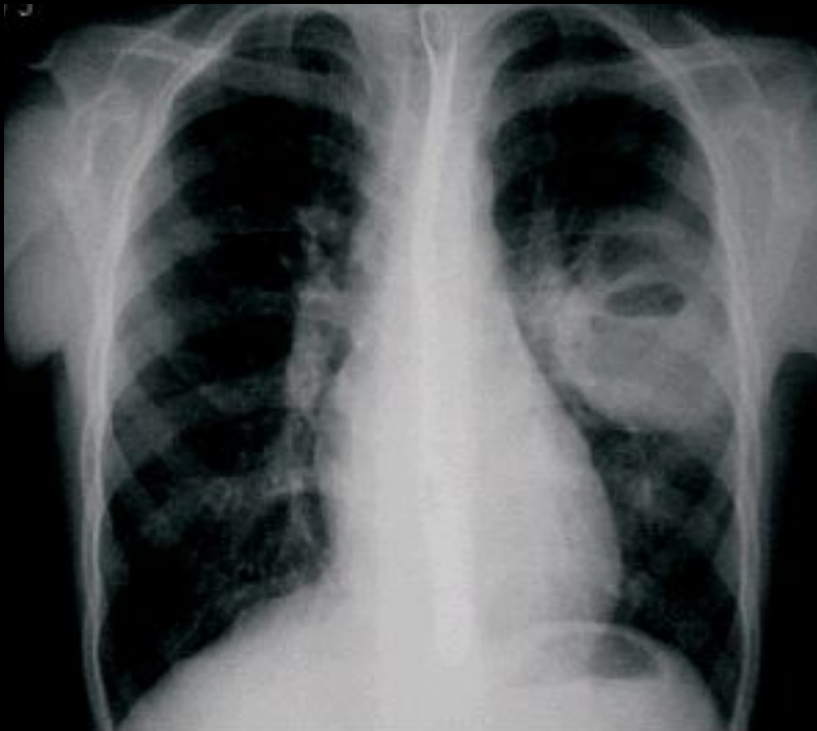После дренирования абсцесса может быть раскрыта коробочный звук при перкуссии, при аускультации - влажные хрипы на фоне амфорического дыхания.



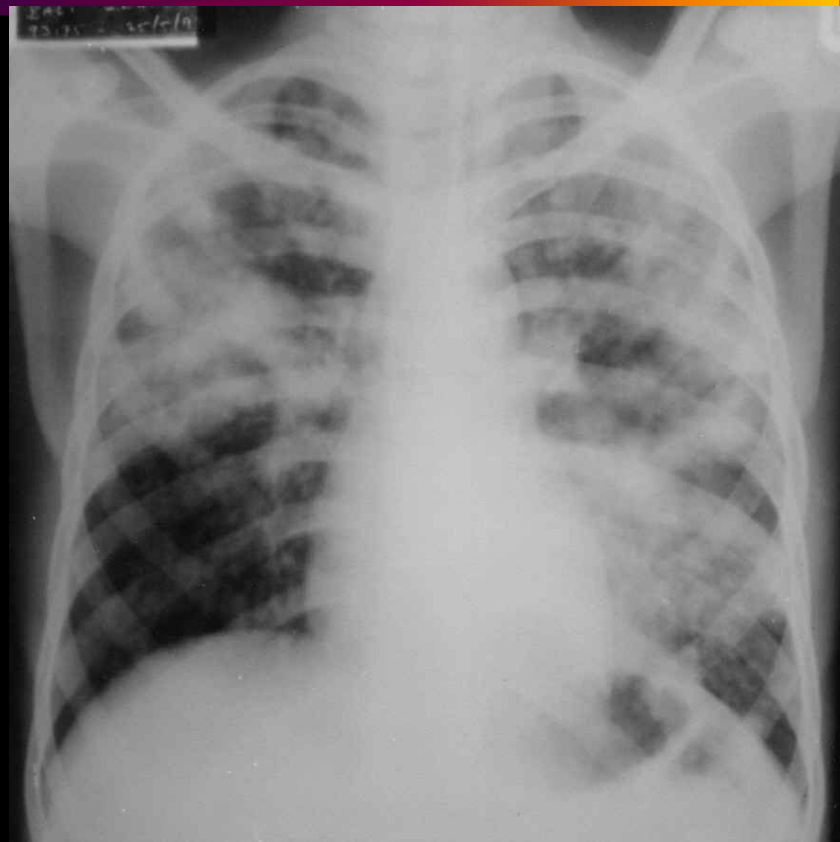
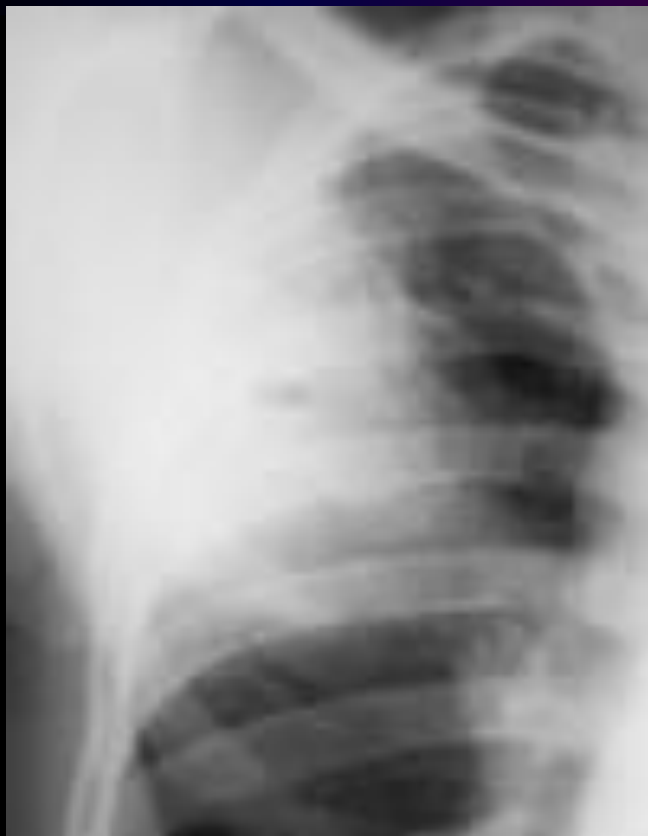Дифференциальная диагностика абсцесса легкого с центральным раком



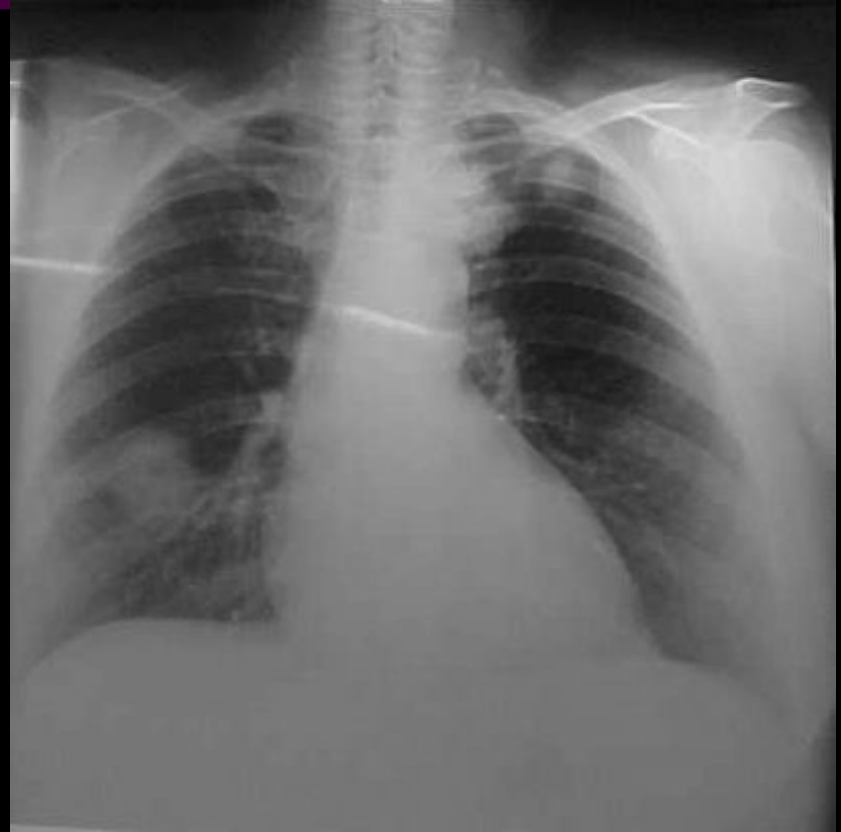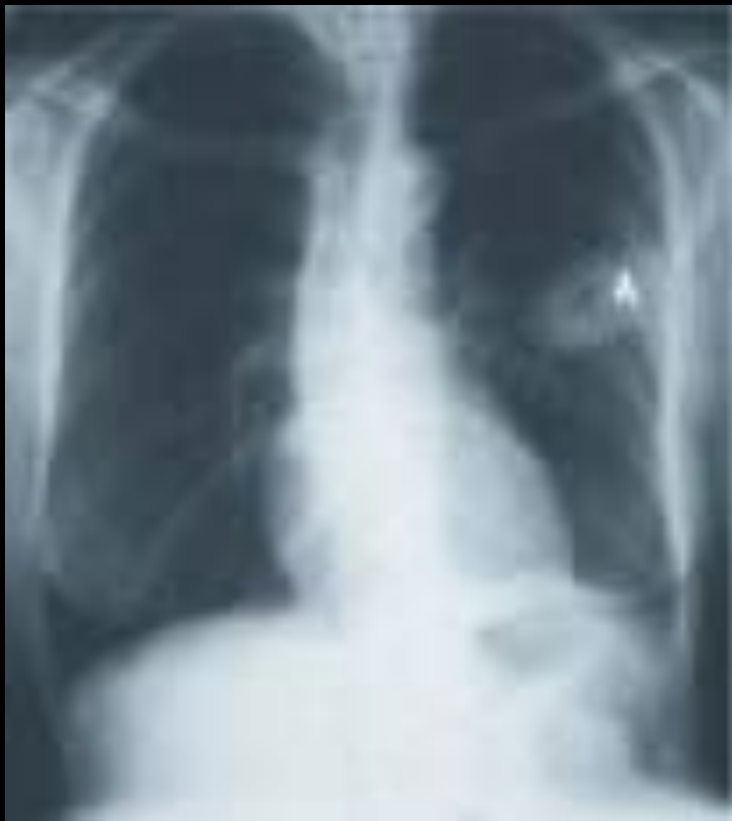Дифференциальная диагностика абсцесса легкого с периферическим раком



Дифференциальная диагностика абсцесса легкого с туберкулезом



Дифференциальная диагностика абсцесса легкого с туберкулезом



Осложнения:

- легочное кровотечение;

- пиопневмоторакс;

- эмпиема плевры;

- сепсис;

- бронхогенное
распространение.

ЛЕГОЧНОЕ КРОВОТЕЧЕНИЕ

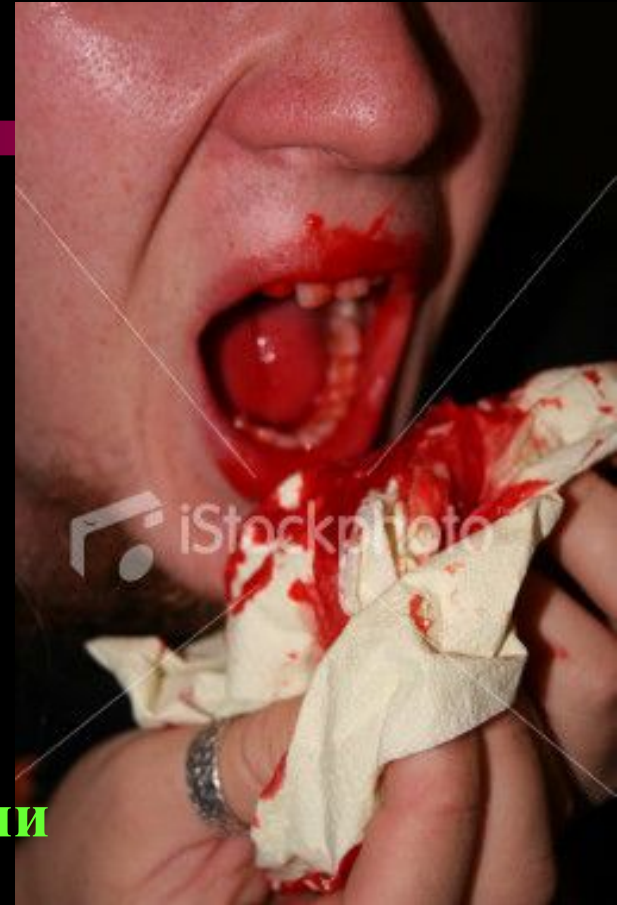I степень – кровотечение менее 300 мл.

II степень – кровотечение менее 700 мл.

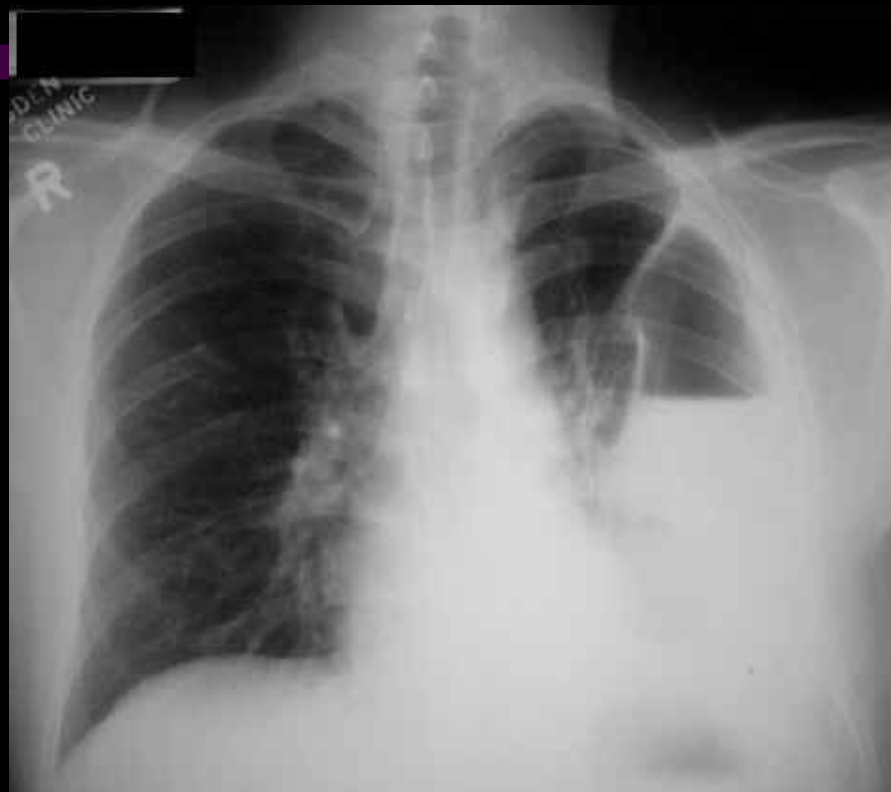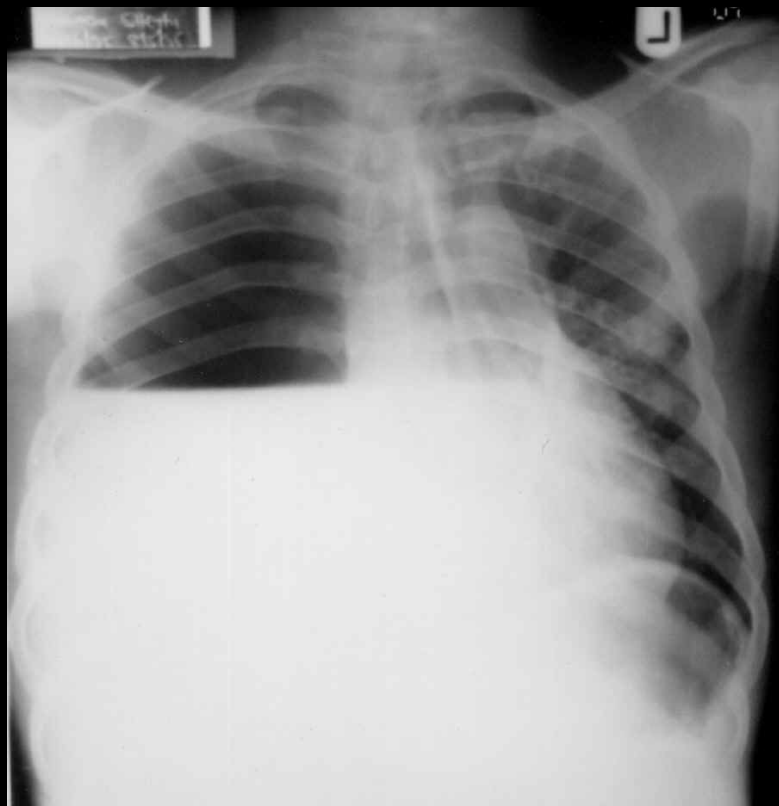
III степень - кровотечение более 700 мл.

ЛЕЧЕНИЕ

1. Подавление кашля
2. Снижение давления в легочной артерии
3. Гемостатическая терапия



ПИОПНЕВМОТОРАКС



Тактика лечения

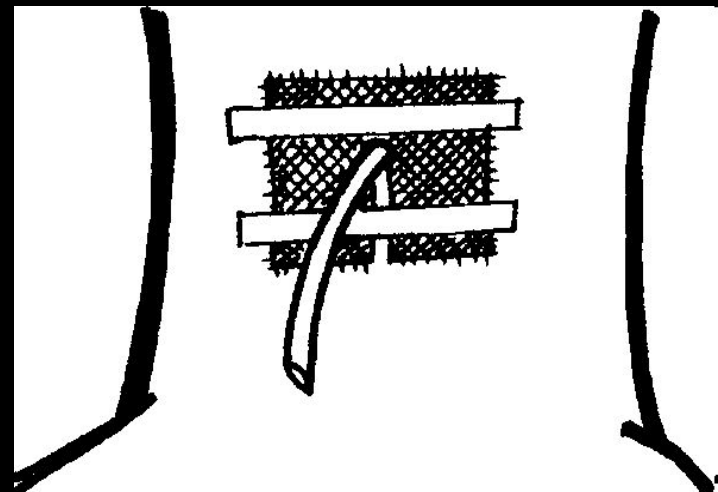
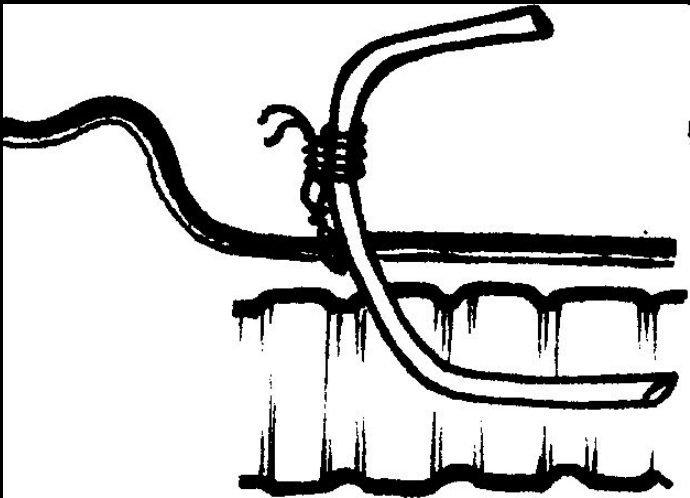
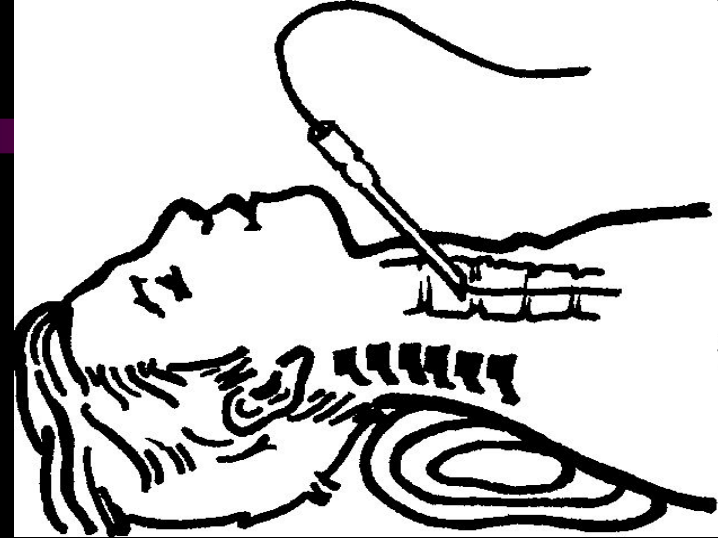
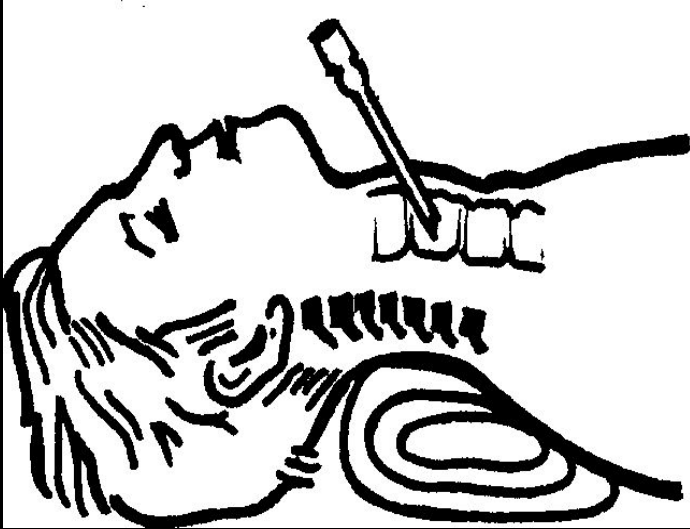1. Адекватная антибактериальная,
противовоспалительная терапия



2. Эвакуация гнойного содержимого полости:
Активная санации трахеобронхиального дерева;

3. Детоксикационная терапия

Тактика лечения



Тактика лечения

4. Иммунологическая коррекция.

5. Десенсибилизирующая, противовоспалительная терапия, регуляция активности протеаз (антигистаминные, нестероидные противовоспалительные препараты, ингибиторы протеаз, антиоксиданты).

6. Коррекция дисфункции жизненно важных органов и систем, предотвращение осложнений, симптоматическая терапия.

Показания к оперативному лечению при острых деструктивных процессах в легких:

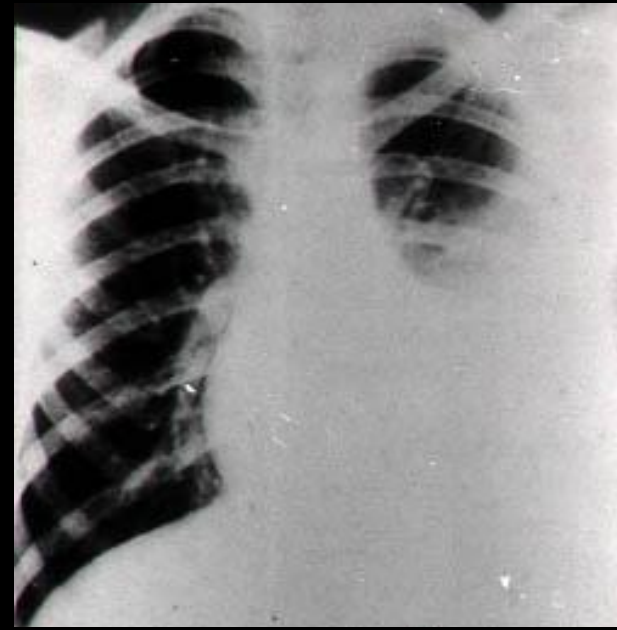
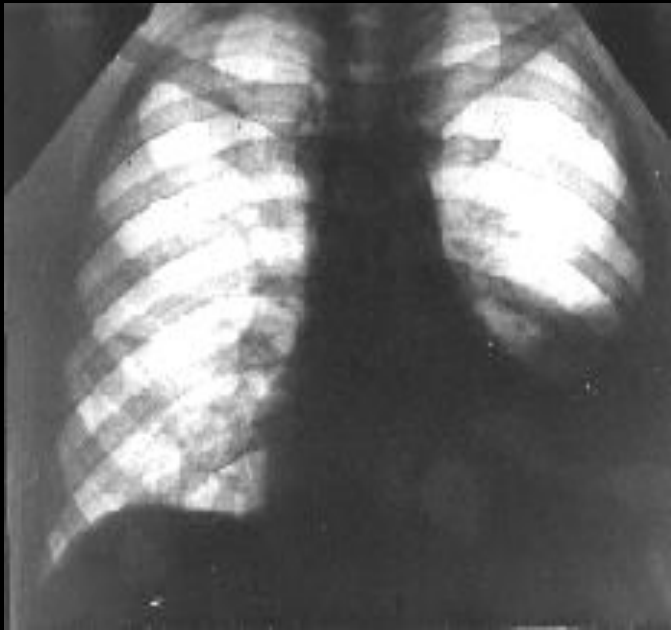- Легочные кровотечения II-III степени;
- Прогрессирование процесса на фоне активной и соответствующей терапии;
- Напряженный пиопневмоторакс, который не удалось ликвидировать путем осушения плевральной полости;
- Невозможность исключить подозрение на злокачественную опухоль.

Противопоказания

- декомпенсации жизненно важных функций в терминальной стадии,
- двустороннее гнойное поражение легких,
- сопутствующие неизлечимые злокачественные опухоли.

Эмпиема плевры

Эмпиема плевры - это гнойное воспаление висцерального и париетального листка плевры, которое связано с накоплением гноя в плевральной полости.



Этиология и патогенез

- гнойно-деструктивные процессы в легких,
- абсцессы брюшной полости (вторичная эмпиема плевры),
- открытые и закрытые повреждения грудной клетки,
- оперативные вмешательства на органах грудной клетки (первичная эмпиема плевры).

Вторичная эмпиема плевры встречается в 88 % случаев.

Классификация:

I. В соответствии с патогенезом:

Первичная

Вторичная.

II. По данным клинического течения:

Острая.

Хроническая.

III. В соответствии с распространением

процесса:

Ограниченная.

Диффузная.

Клиническое течение

- **Боль**
- **Одышка**
- **Кашель**
- **Интоксикация**
- **При пальпации – уменьшение голосового дрожания на стороне поражения.**
- **По перкуссии над экссудатом тупой звук.**
- **По аускультации - уменьшается или отсутствует звук.**

Характеристика экссудата

pH < 7.0

Глюкоза < 40 мг/мл

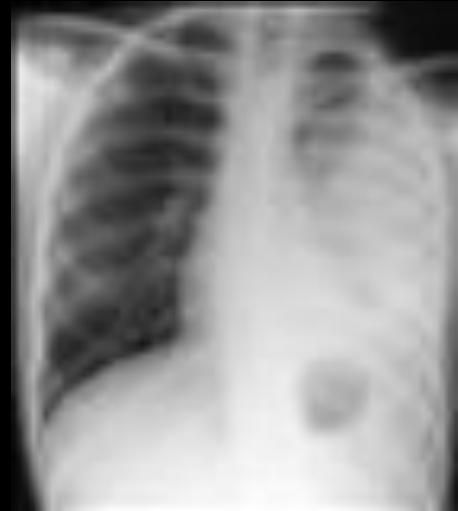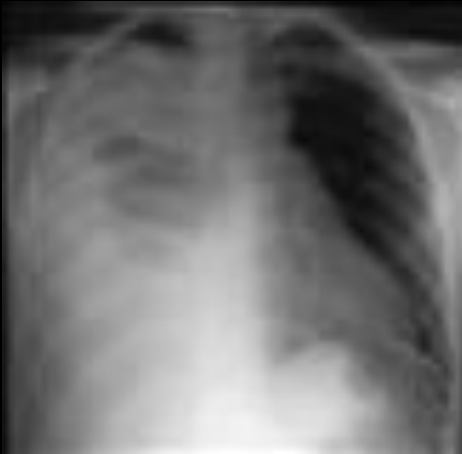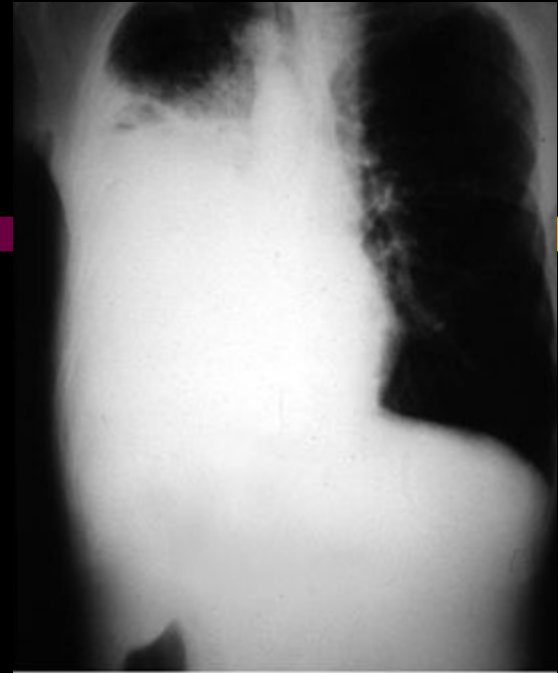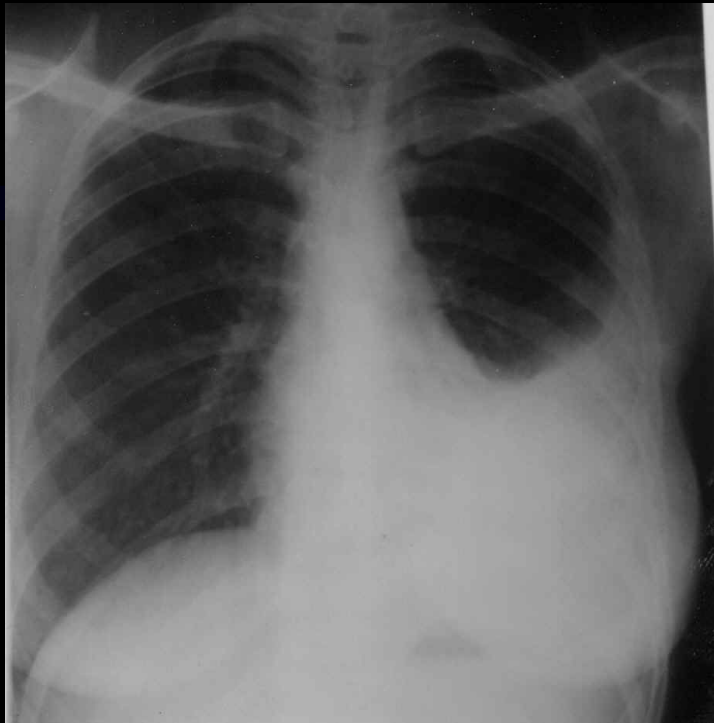LDH (лактатдегидрогеназа) > 1000 МО/мл

Позитивная микробная культура (50%)

Относительная плотность > 1.018

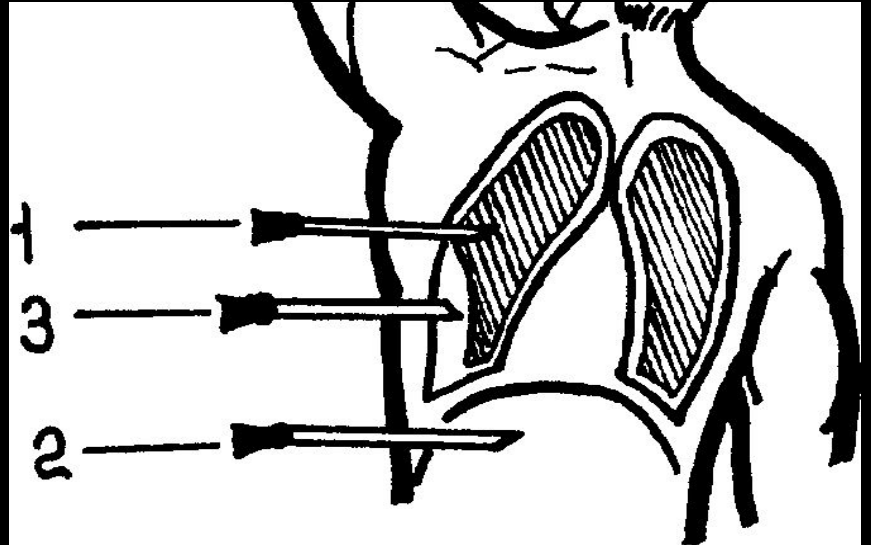
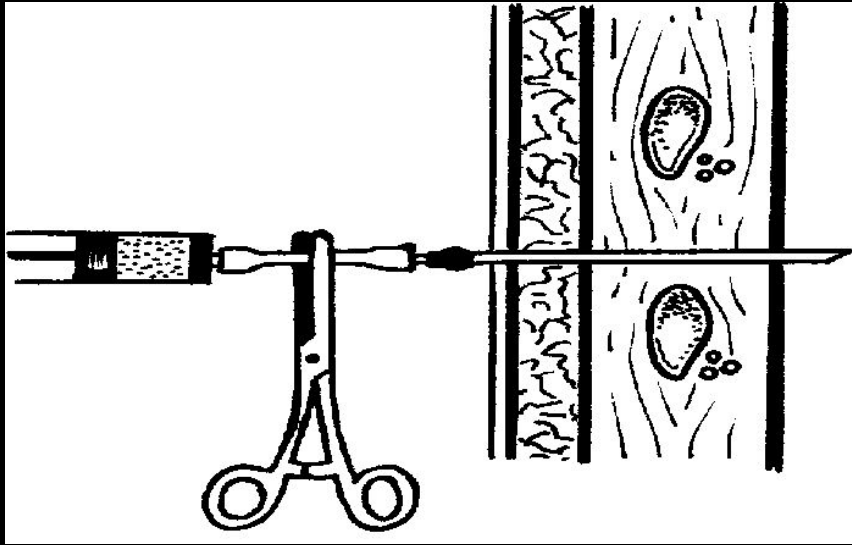
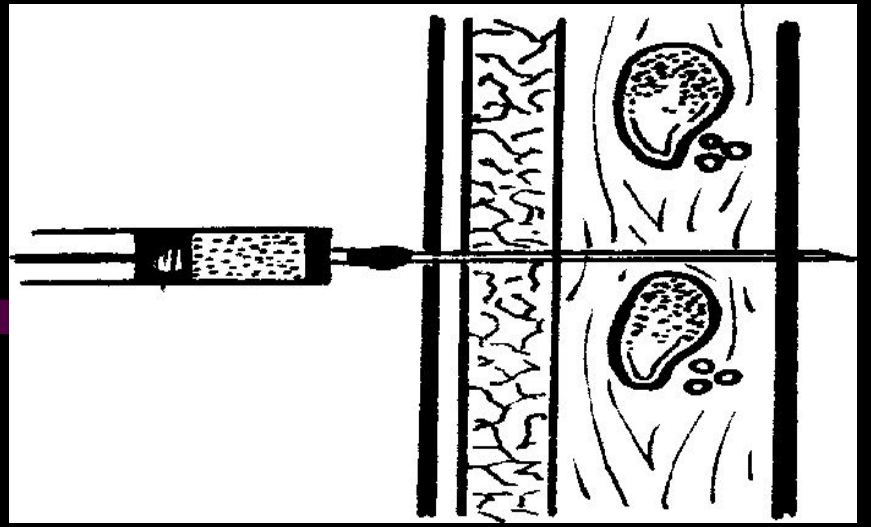
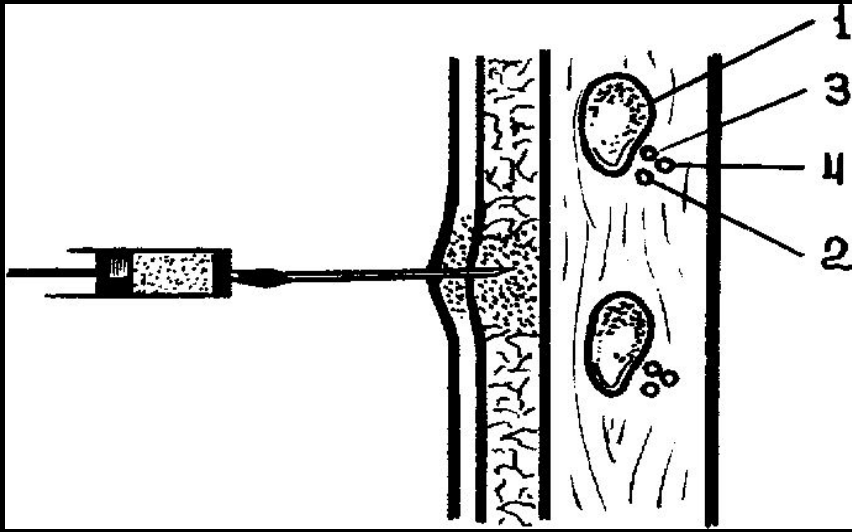
WBC (лейкоцитоз) > 500 cells/mm³

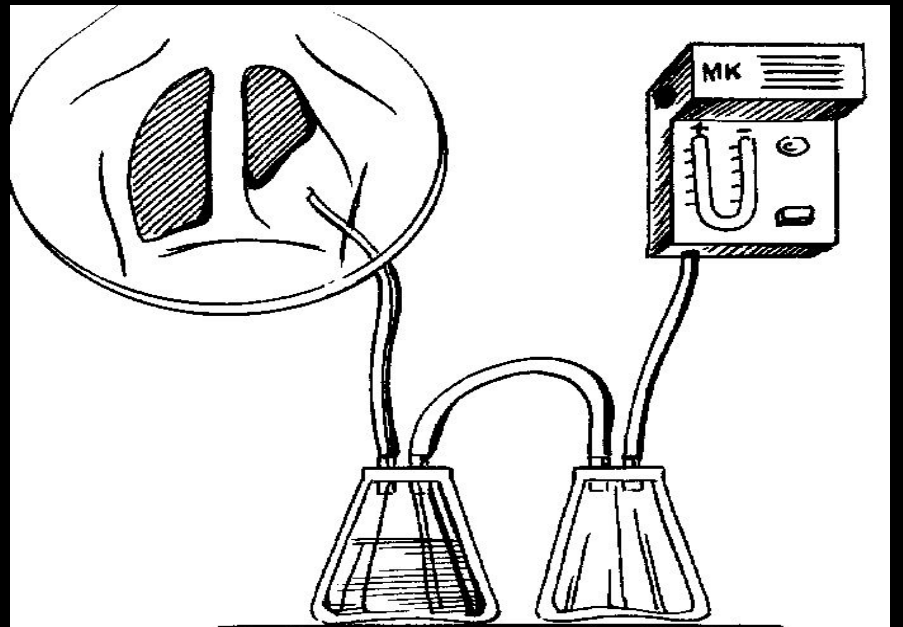
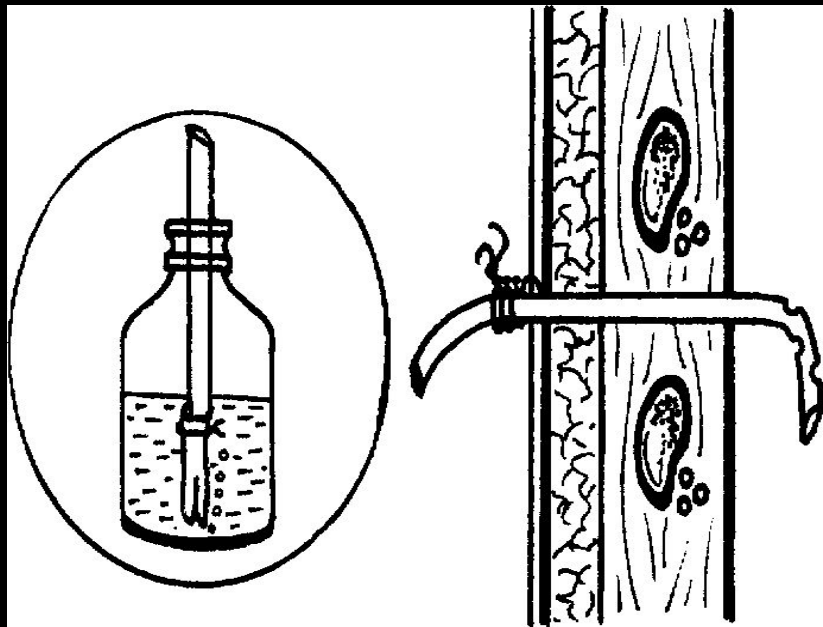
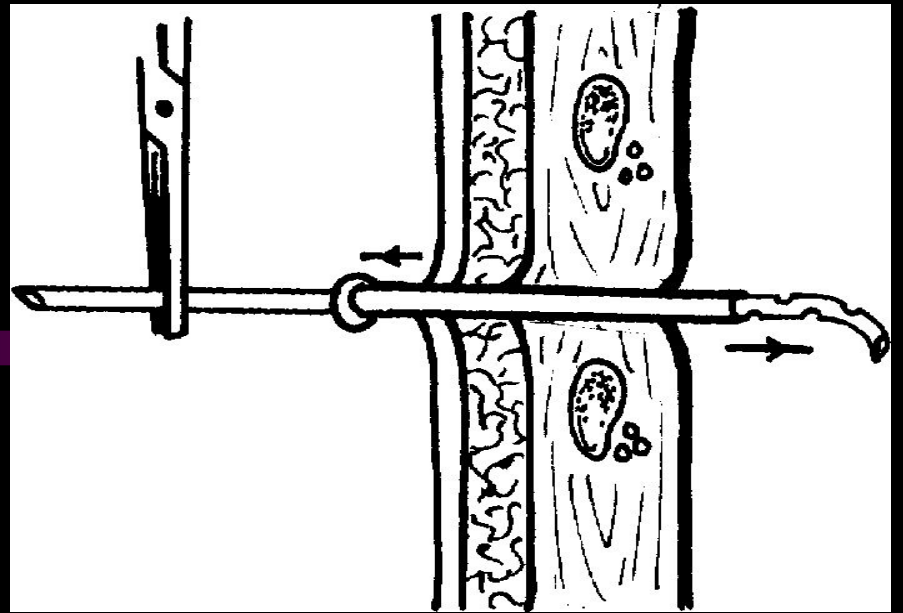
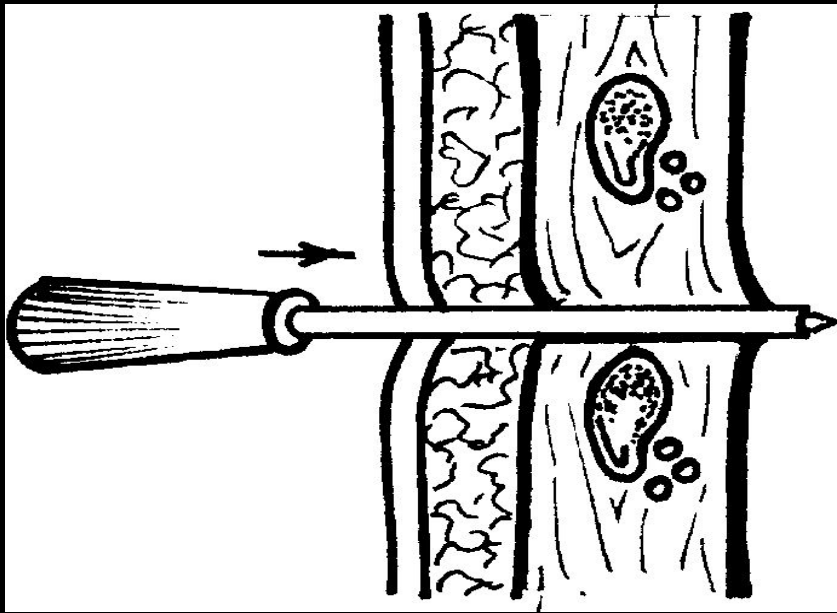
Белок > 2.5 г/мл



Тактика и выбор лечения

- Наличие гноя в плевральной полости является показанием к его ликвидации. Выполняется диагностическая плевральная пункция проводится дренирование полости плевры, ее санации с помощью антисептических растворов.
- При очаговой эмпиеме эвакуация гноя производится плевростомией и только при его неэффективности проводится дренирование плевральной полости.
- Интенсивная антибактериальная и противовоспалительная терапия.





Оперативное лечение

Показания:

превращение в хроническую форму, формирование остаточной полости эмпиемы.

Объем вмешательства:

плеврэктомия, декортикация легкого.

В некоторых случаях, при наличии бронхиальной фистулы и большой полости эмпиемы плевры, имеется необходимость выполнения резекции легкого и торакопластики.