

АБСЦЕСС ГОЛОВНОГО МОЗГА

Абсцесс головного мозга –

— гнойно-воспалительное локализованное заболевание, располагающееся в паренхиме мозга и имеющее характерные клиничко-патологические проявления в виде комбинации симптомов объёмного образования мозга и воспалительного процесса.

Причина

- Более 70% всех АГМ - контактные абсцессы.
- Источник инфицирования - параменингеальные очаги: придаточные пазухи носа, среднее ухо, ячейки сосцевидного отростка, орбита, кости черепа.

Наиболее частые возбудители

- стрептококки, стафилококки, кишечная палочка, анаэробные бактерии, нокардии, грибы, токсоплазмы (чаще всего у ВИЧ-инфицированных), редко развивается при цистицеркозе мозга.

Пути распространения инфекции - контактный и гематогенный

Контактный

- Отогенные абсцессы (50% случаев) - распространение инфекции при средних отитах, мастоидитах. При этом абсцесс располагается в височной доле и мозжечке
- Вследствие гнойных заболеваний придаточных пазух носа (риногенные абсцессы), глотки, глазницы, ротовой полости
- Абсцессы, возникающие в результате проникающих повреждений черепа, при остеомиелите костей черепа, субдуральных эмпиемах

Гематогенный (результат бактериемии)

- Метастатические абсцессы (источник - лёгочный абсцесс, пневмония, бронхоэктазы, инфекционный эндокардит, при ВПС синего типа со сбросом справа налево)
- Гнойные заболевания лёгких - вторая по частоте причина абсцессов (после отогенных абсцессов)
- Несоблюдение асептических условий при внутривенном введении ЛС
- Источник бактериемии не удаётся обнаружить в 20% случаев.

Стадии абсцесса

Стадия	Временной интервал, сут
Ранний церебрит (энцефалит)	1 - 3
Поздний церебрит (энцефалит)	4-9
Инкапсуляция	10-13
Сформировавшаяся капсула	После 14

Клиническая картина

Общемозговые симптомы:

- генерализованная головная боль,
- тошнота и рвота,
- угнетение сознания,
- застойные диски зрительных нервов при офтальмоскопии,
- выбухание родничка и постоянный крик у маленьких детей

Наряду с этим **общепаразитарный синдром**
– лихорадка, лейкоцитоз, увеличение СОЭ

Клиническая картина

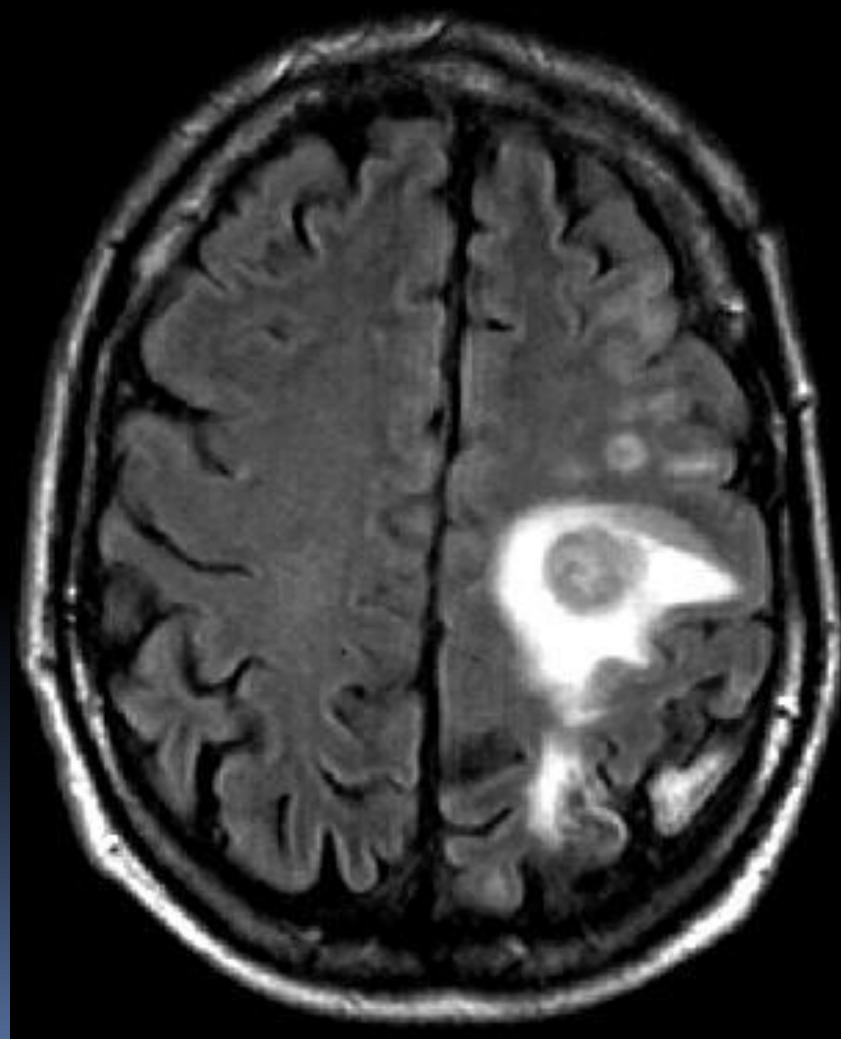
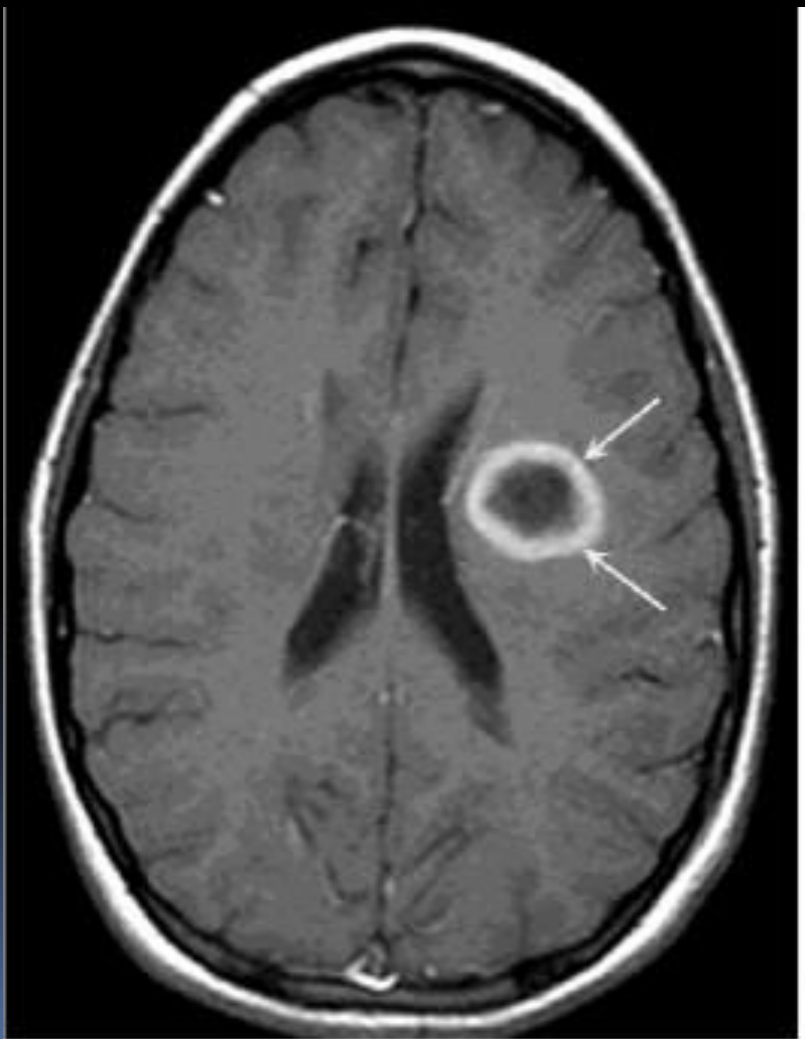Очаговые неврологические симптомы:

- эпилептические припадки,
- парезы или параличи,
- нарушения чувствительности разной локализации,
- нарушения полей зрения,
- атаксия,
- афазия и др.

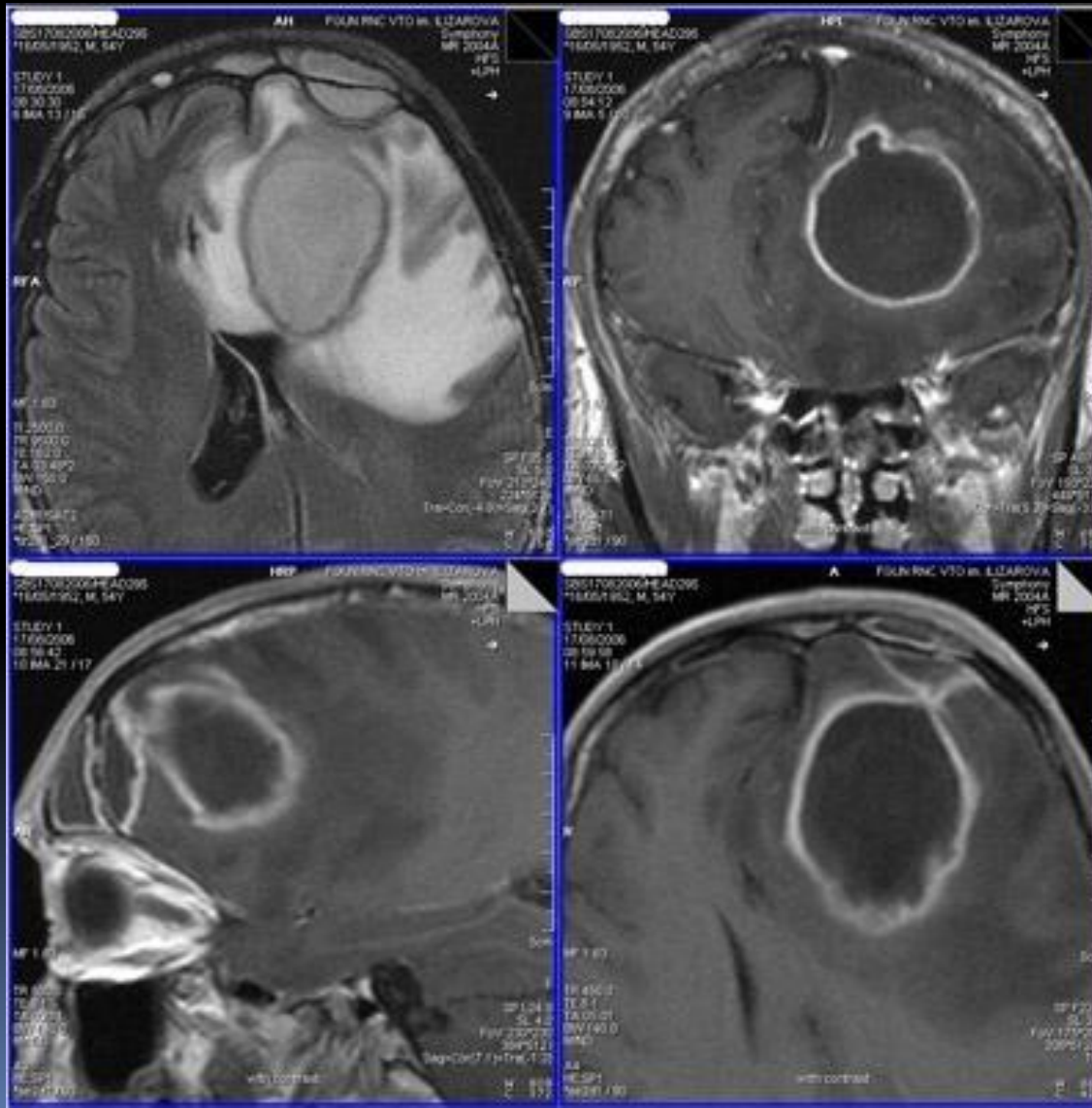
Диагностика

- КТ головного мозга – чувствительность 95-99%
- МРТ головного мозга – чувствительность 100%
- Поиск первичного источника инфекции (рентгенография органов грудной клетки, черепа для выявления переломов, синуситов различной локализации и т.д.)
- Бактериологическое исследование гноя, полученного путём пункции абсцесса
- Необходимо избегать проведения люмбальной пункции , так как в подобных случаях наблюдается вклинение мозга в 15-20% случаев.

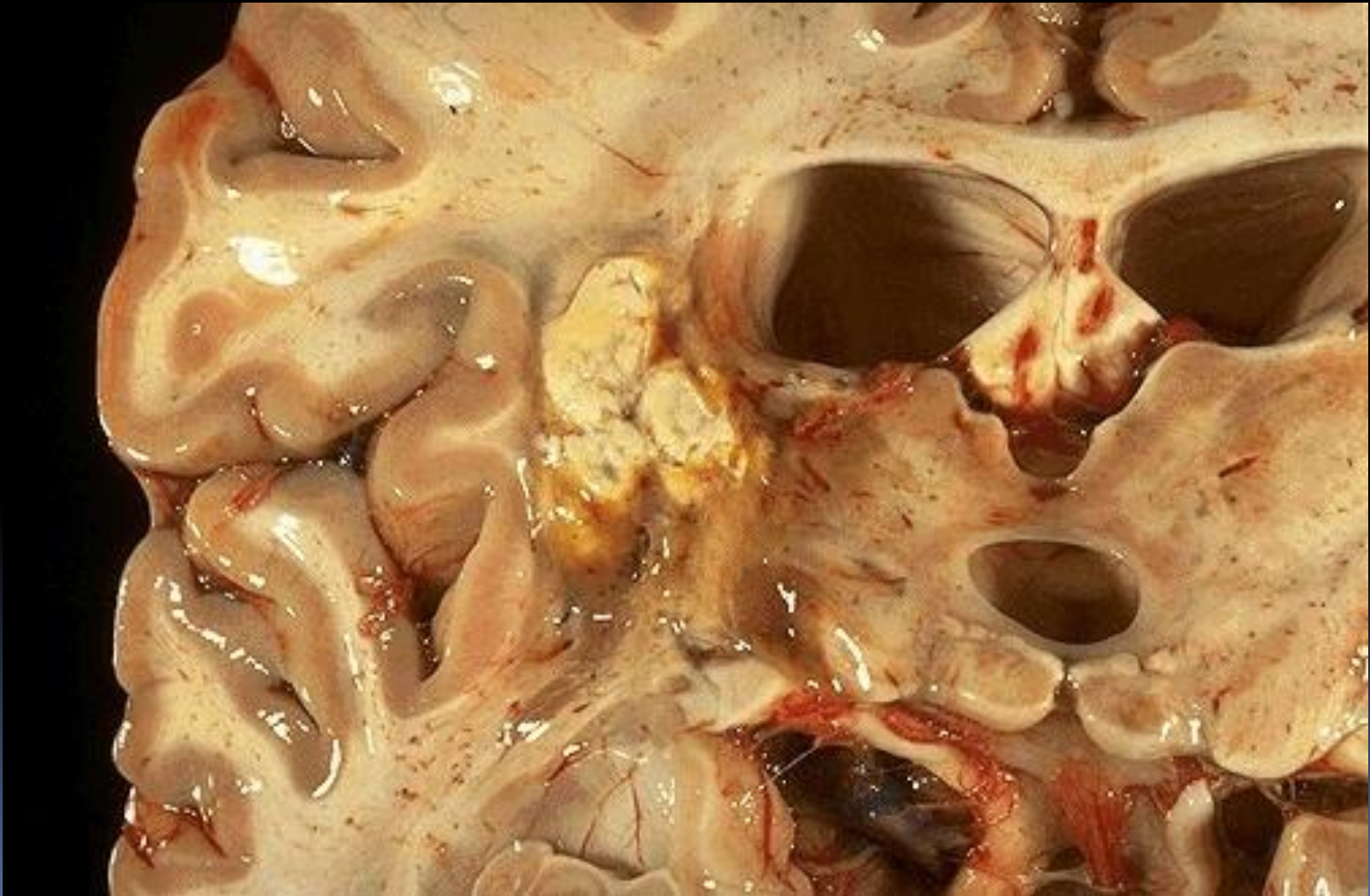МРТ –картина абсцесса ГОЛОВНОГО МОЗГА



МРТ – картина абсцесса ГОЛОВНОГО МОЗГА



Патоморфологическая картина абсцесса головного мозга



Дифференциальный диагноз

Менингит

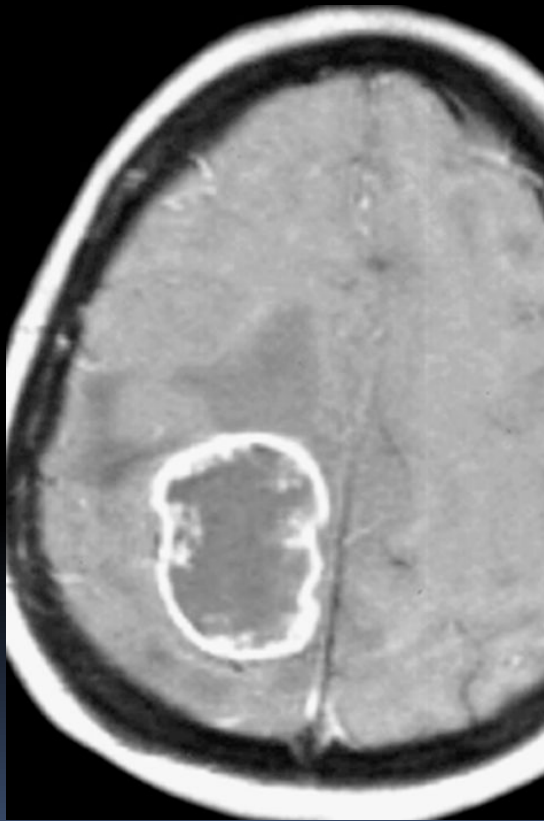
- Бактериальный менингит, осложнивший инфекцию пазух носа или среднего уха, чаще протекает без развития очаговых симптомов поражения головного мозга.
- Доминирует менингеальный синдром.
- Характерен также синдром ВЧГ.
- Может сопровождаться очаговыми симптомами за счет развития церебральных инфарктов в результате тромбоза вен коры. В этом случае без КТ провести дифференциальный диагноз не представляется возможным.

Дифференциальный диагноз

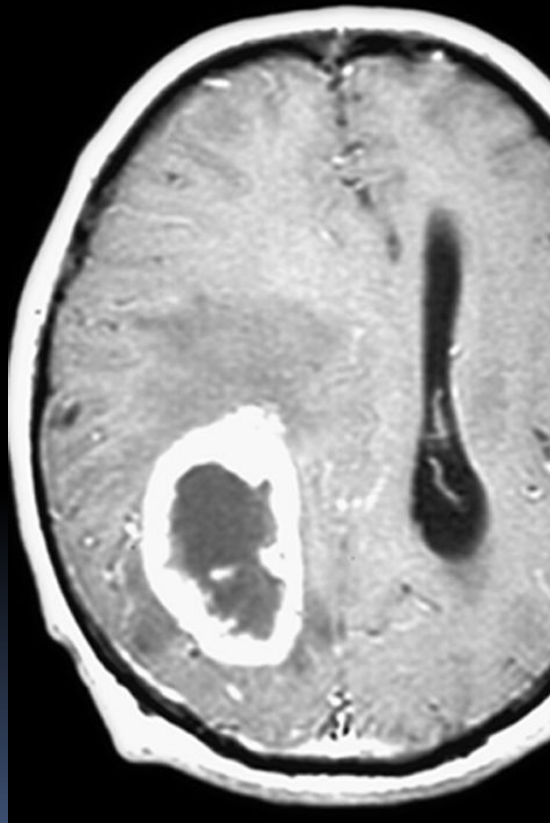
Опухоли мозга

- приводят к развитию очаговых симптомов и синдрома ВЧГ, поэтому их также следует дифференцировать с АГМ, тем более, что последние могут протекать без системной воспалительной реакции и локальных симптомов.
- Сложность диагностики также связана с тем, что при КТ/МРТ с контрастным усилением кольцевидную тень, кроме АГМ, могут давать: астроцитомы (чаще глиобластомы), метастазы рака в мозг (чаще легкого), лимфомы, рассасывающиеся внутримозговые кровоизлияния и инфаркты мозга, окруженные ободком неоваскуляризации, паразитарные кисты.

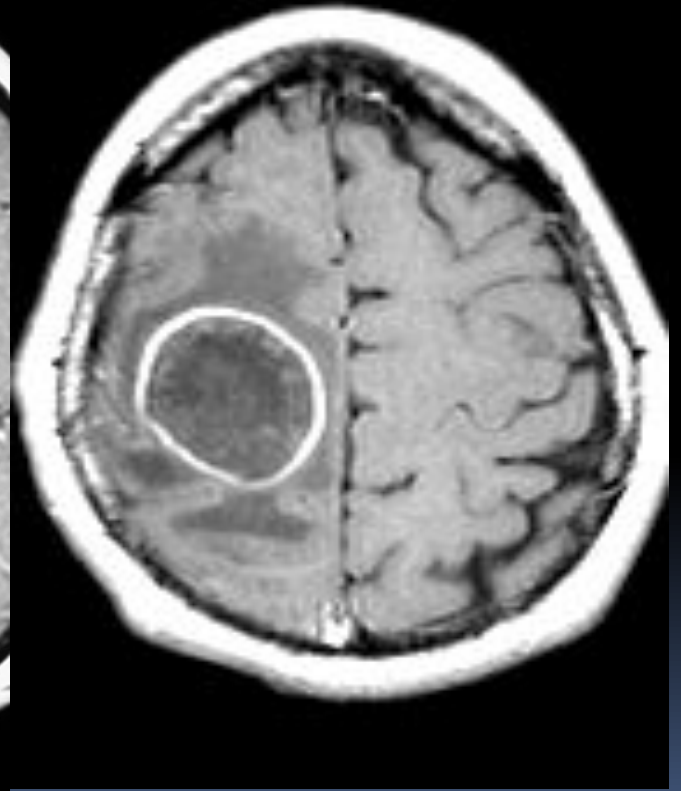
«Корона- эффект»



Глиобластома



Метастаз

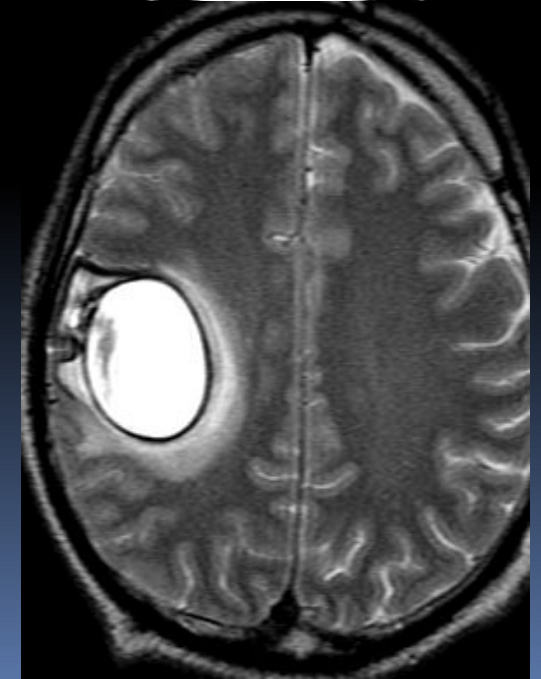
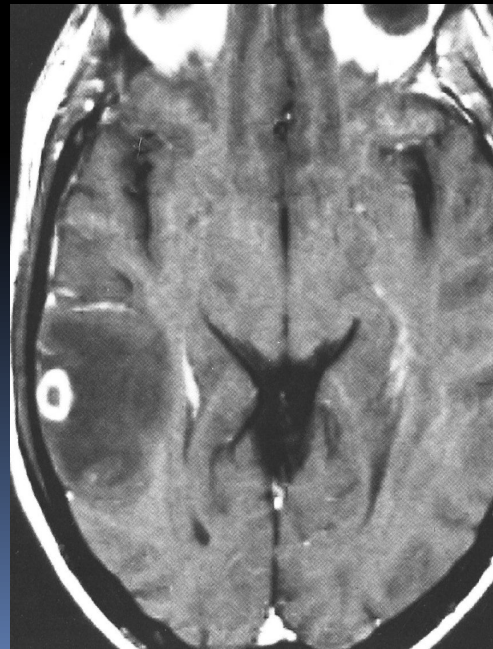
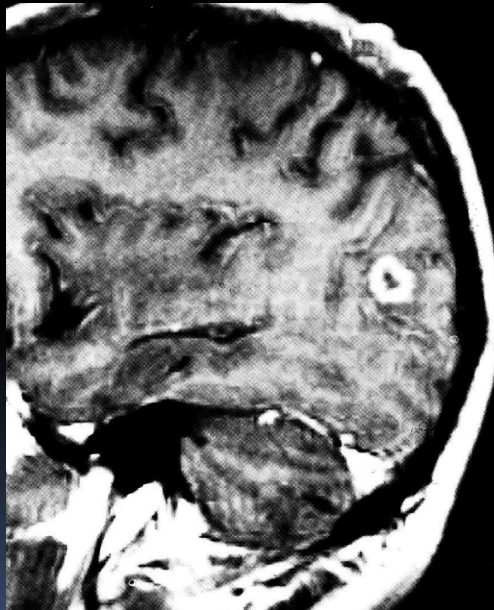
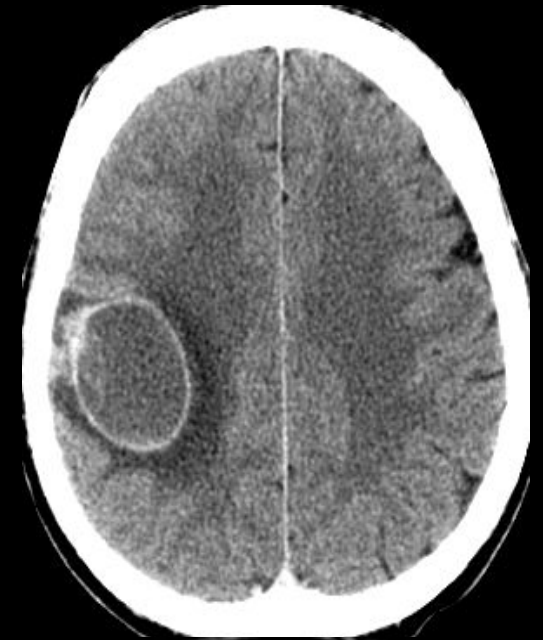
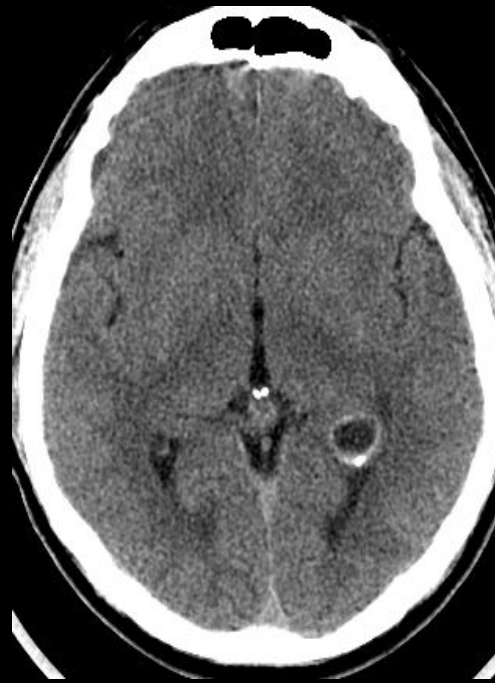Абсцесс

Цистицеркоз

Эхинококкоз

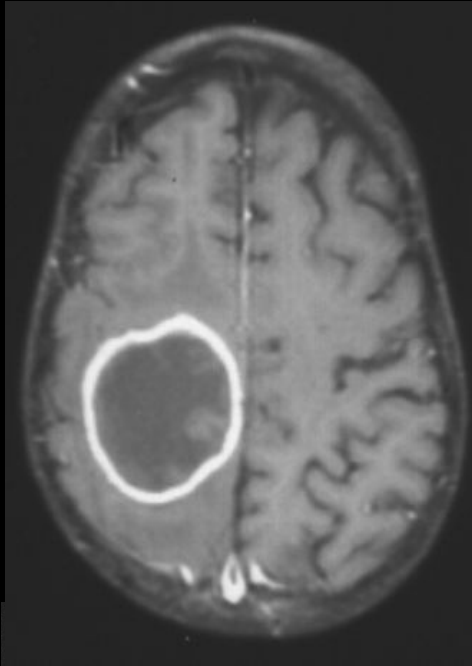
«Корона-
эффekt»



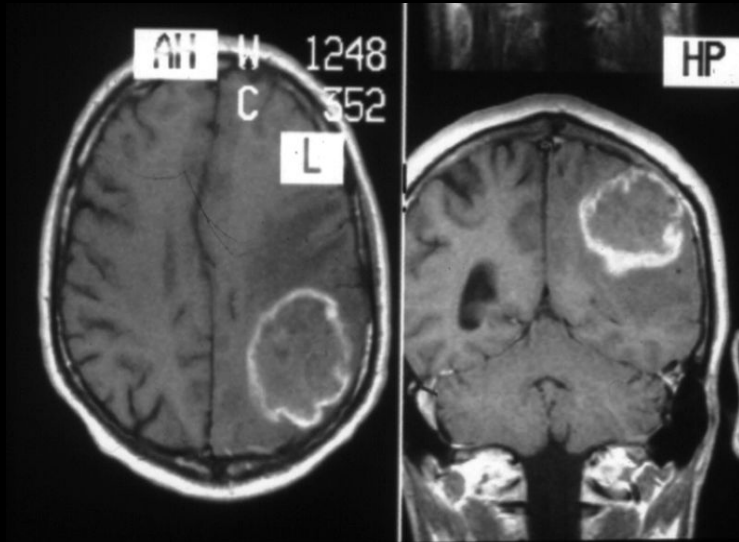
Токсоплазмоз

«Корона-эффект»

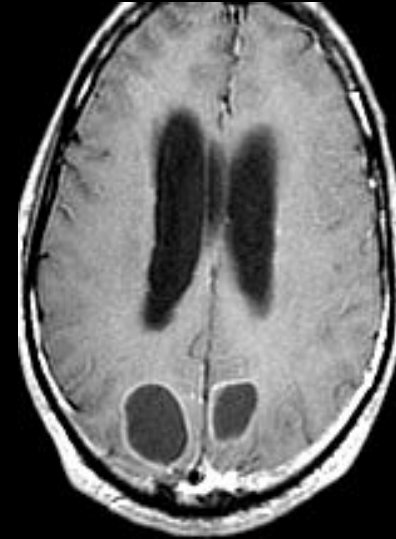Аспергилез



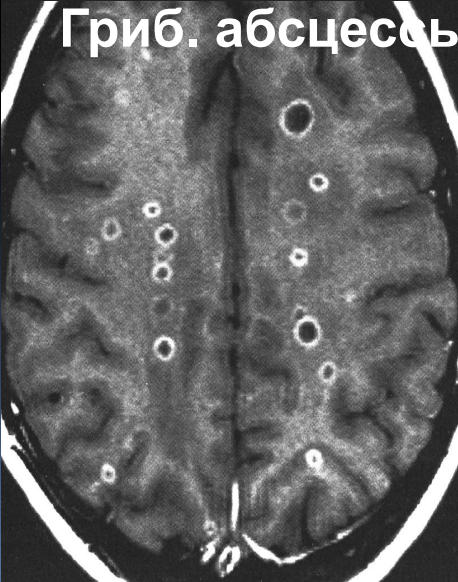ОНМК



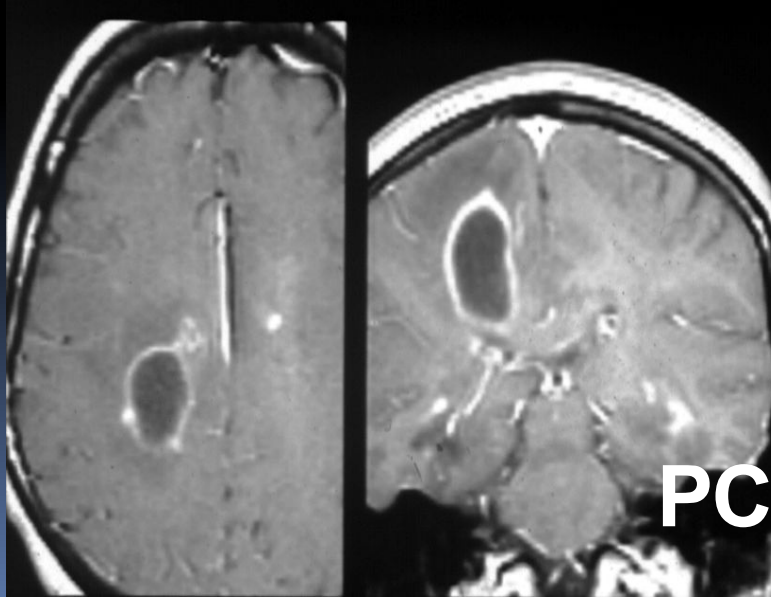
MTS



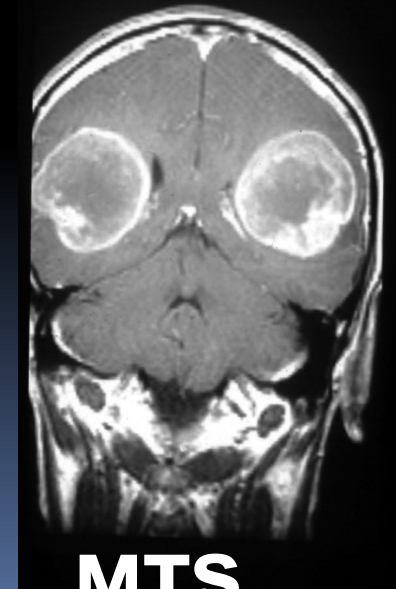Гриб. абсцессы



PC



MTS



Дифференциальный диагноз

Реже дифференцировать АГМ следует от:

- хронической субдуральной гематомы, особенно у лиц, злоупотребляющих алкоголем,
- мигрени,
- субарахноидального кровоизлияния,
- инфаркта мозга,
- тромбоза вен мозга и синусов оболочки,
- вирусного энцефалита,
- рассеянного склероза.

Лечение

Основные принципы:

- санация первичного очага инфекции,
- эвакуация гноя из полости АГМ,
- эффективная антимикробная терапия.

Хирургическое лечение

Показания для хирургического лечения:

- значительный масс-эффект АГМ при КТ и наличие клинических признаков выраженной ВЧГ;
- близкое расположение абсцесса к желудочку мозга;
- сложности в дифференциальной диагностике (опухоль, метастаз);
- отсутствие возможности контрольных КТ в динамике.

Методы хирургического лечения

Трепанация черепа и тотальное удаление.

- В настоящее время удаление абсцесса является методом выбора при лечении АГМ в “хронической” фазе развития.
- Удаление абсцесса с капсулой минимизирует риск рецидива абсцесса и снижает риск развития судорог в дальнейшем.
- Кроме того, значительно сокращаются сроки антимикробной терапии.

Методы хирургического лечения

Пункционная аспирация и дренирование:

- Большинство супратенториально расположенных АГМ можно аспирировать и дренировать через фрезевое отверстие.
- Отрицательные стороны аспирации: в 70% случаев требуются повторные пункции АГМ в связи с накоплением гноя.
- Отрицательные стороны дренирования - дренаж забивается детритом и вязким гноем, что приводит к его окклюзии. Кроме того, существует риск подтекания гноя по дренажу с обсеменением субарахноидального пространства.
- В клиниках, где есть возможность проводить стереотоксическую аспирацию, она становится методом выбора при лечении глубоко расположенных АГМ (подкорковые узлы, глубинные отделы полушария, ствол), особенно небольшого диаметра (менее 2,5-3 см).

Противопоказания к хирургическому лечению

- Неоперабельные множественные абсцессы (10% случаев)
- Абсцессы на ранних стадиях развития (стадия энцефалита)
- Глубокое расположение абсцесса (технические трудности, способные обусловить серьёзные послеоперационные осложнения).

Консервативное лечение

Показания для консервативного лечения:

- Стадия церебрита или ранней инкапсуляции (по данным КТ или при анамнезе заболевания менее 2 нед);
- Множественные небольшие абсцессы (при контактных АГМ встречаются редко);
- Сопутствующий менингит или вентрикулит;
- Небольшие одиночные абсцессы (менее 2,5-3 см в диаметре) при отсутствии угрозы вклинения мозга и хорошей реакции на антибактериальную терапию в течение недели;
- Локализация абсцесса мозга в области двигательной коры или речевой зоны доминантного полушария при отсутствии выраженной ВЧГ.
- Консервативное лечение проводят под контролем КТ с контрастным усилением (каждые 7-10 дней).
- При неэффективности консервативной терапии показано оперативное лечение.

Антибактериальная терапия

Эмпирическая терапия контактных АГМ.

Основные принципы:

- антибиотик должен хорошо проникать через гематоэнцефалический барьер (ГЭБ), поскольку на стадии церебрита он сохранен;
- антибиотики вводят внутривенно в максимально допустимых дозировках;
- препараты назначают до операции и в течение не менее 4 нед после операции;
- в случае консервативного лечения антибиотики назначают до полного исчезновения полости абсцесса, по данным КТ с контрастированием (при этом капсула абсцесса может визуализироваться достаточно долго - до 3-4 мес), или (при отсутствии КТ-контроля) в течение 6-8 нед;

Антибактериальная терапия

- первые 4-6 нед антибиотики вводят внутривенно, затем переходят на пероральный прием.

Препараты выбора:

- Цефалоспорин III поколения (цефотаксим 2 г - 4 раза в сутки внутривенно или цефтриаксон 2 г - 2 раза в сутки внутривенно) + метронидазол 7,5 мг/кг 4 раза в сутки внутривенно или 15 мг/кг 2 раза в сутки внутривенно.

Противоотечная терапия

При ВЧГ и начавшемся вклинении мозга проводят следующие мероприятия:

- поднимают головной конец кровати до угла 30° ;
- вводят маннитол 1 г/кг внутривенно в течение 15-20 мин, введение препарата можно повторять каждые 4-6 час (поддерживающая доза 0,25 г/кг);
- при необходимости длительной (более нескольких часов) противоотечной терапии показано введение больших доз кортикостероидов (КС) - 16-24 мг/сут и более дексаметазона. Препарат вводят каждые 4-6 ч до стабилизации состояния или до операции, затем дозу постепенно снижают.

Исходы

- Общий уровень смертности при АГМ составляет около 10-13%.
- Если лечение начато на стадии комы или на фоне быстрого прогрессирования неврологических симптомов, летальность возрастает до 50%.
- У 50% выживших остаются неврологические дефекты: изменения психического статуса, гемипарез, гемианопсия, эпилептические припадки (25-50%), задержка психического развития и умственное отставание у детей.
- Полная резорбция капсулы, по данным КТ с контрастированием, наступает в течение 3-4 мес, иногда остатки капсулы визуализируются через 9 мес.
- После завершения курса антибактериальной терапии, который продолжается 4-8 нед, КТ с контрастированием проводят 1 раз в месяц до полного исчезновения капсулы.



ГИДРОЦЕФАЛИЯ

Гидроцефалия (от др.-греч. ὕδωρ — вода и κεφαλή — голова) — заболевание, характеризующееся избыточным скоплением цереброспинальной жидкости в желудочковой системе или в субарахноидальном пространстве головного мозга

Этиология

У взрослых причинами являются:

- Нетравматические субарахноидальные кровоизлияния - 18-30%;
- Идиопатическая нормотензивная гидроцефалия - 19%;
- Опухоли головного мозга - 16%;
- Черепно-мозговая травма - 11%;
- Аномалии ЦНС - 2-5%.

Патогенез хронической гидроцефалии у взрослых

1. Нарушение резорбции ликвора (фиброз арахноидальной оболочки после САК, менингита и. т. д.).
2. Избыточное скопление ликвора, растяжение стенок желудочков, компрессия перивентрикулярной области, повышение давления ликвора.
3. Интерстициальный отек и ишемия вещества перивентрикулярной области.
4. Открытие коллатералей и повреждение перивентрикулярных сосудов.
5. Глиоз поврежденной нервной ткани;
6. Изменение вязко-упругих свойств мозга, нормализация давления ликвора.
7. Поддержание гидроцефалии с хроническим течением.

Классификация

- По преимущественному месту накопления ликвора:
 - Наружная (субарахноидальное пространство)
 - Внутренняя (желудочковая система)
- По взаимоотношению с субарахноидальным пространством:
 - Сообщающаяся
 - Несообщающаяся
- По механизму возникновения:
 - Гиперсекреторная
 - Резорбтивная
 - Окклюзионная
- По течению:
 - острая
 - подострая
 - Хроническая
- По степени компенсации: компенсированная, декомпенсированная

Клиническая картина

Складывается из симптомов


гипертензионно-гидроцефального синдрома

- Головные боли, ощущения тяжести в голове, обычно нарастающие по утрам.
- Тошнота и рвота по утрам.
- Признаки вегетативной дистонии: потливость, падение или повышение кровяного давления, сердцебиение и т.д.
- Утомляемость при нагрузках на работе.
- Нервозность.
- Может быть снижение либидо, импотенция.
- Внутрочерепное давление повышается при низком атмосферном давлении.

Клиническая картина

Триада Хакима-Адамса

- 1. Деменция** (снижение уровня бодрствования, быстрая истощаемость больных, дезориентированность во времени, развитие грубых мнестико-интеллектуальных расстройств, снижение критики, апатико-абулический синдром).
- 2. Недержание мочи** - наиболее поздний симптом хронической гидроцефалии - императивные позывы на мочеиспускание, эпизоды недержания мочи в ночное время, постоянное недержание мочи.



3. **Нарушения походки** (неуверенность при ходьбе, ходьба на «широкой базе»-апраксия ходьбы, развитие нижнего спастического парапареза с патологическими стопными знаками, формирование тетрапареза).

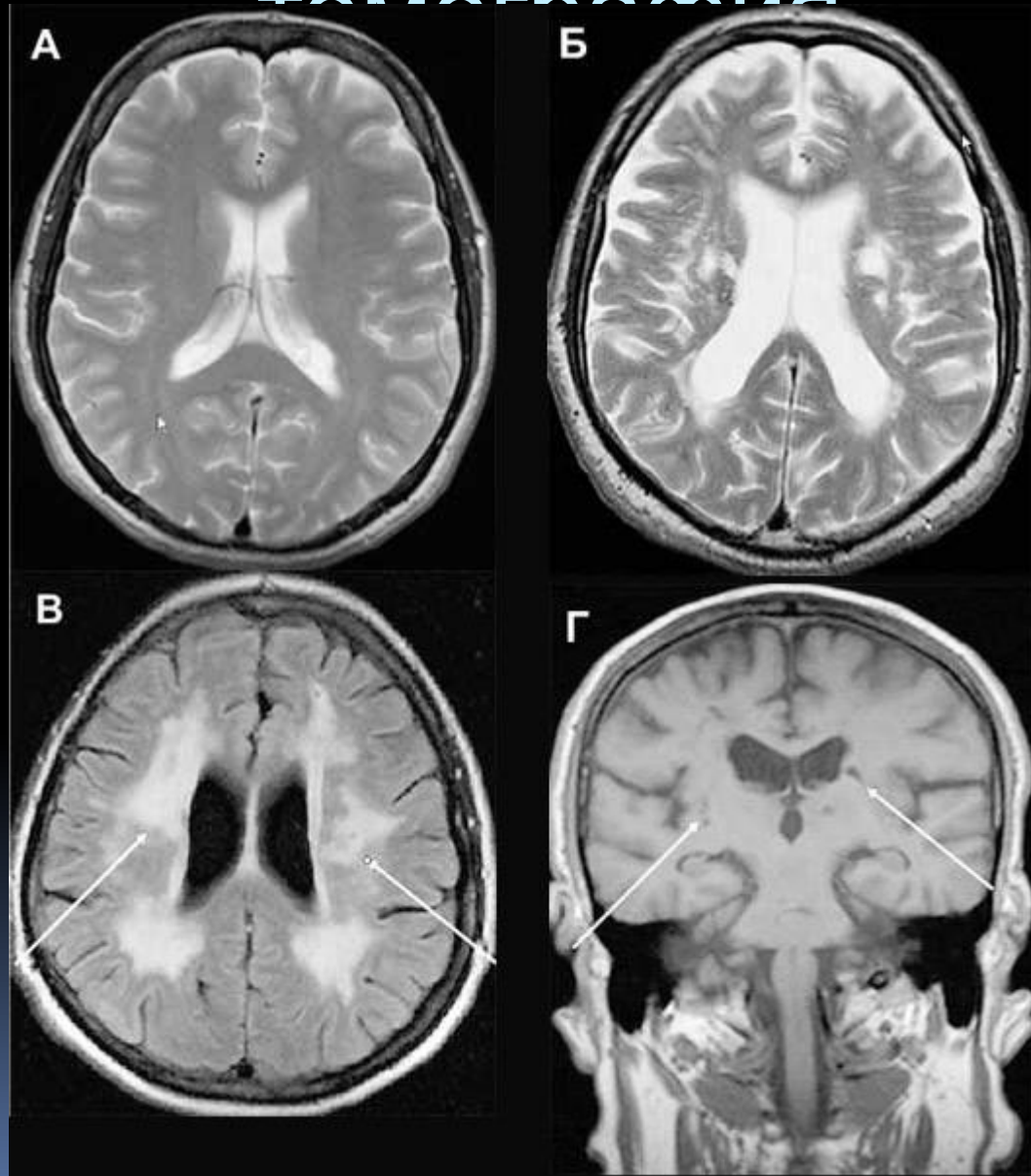
Диагностика

- 1. Клинический осмотр специалиста.
- 2. КТ или МРТ головного мозга.
- 3. Осмотр нейроофтальмолога.
- 4. Люмбальная пункция (разгрузочная проба, при отсутствии противопоказаний).

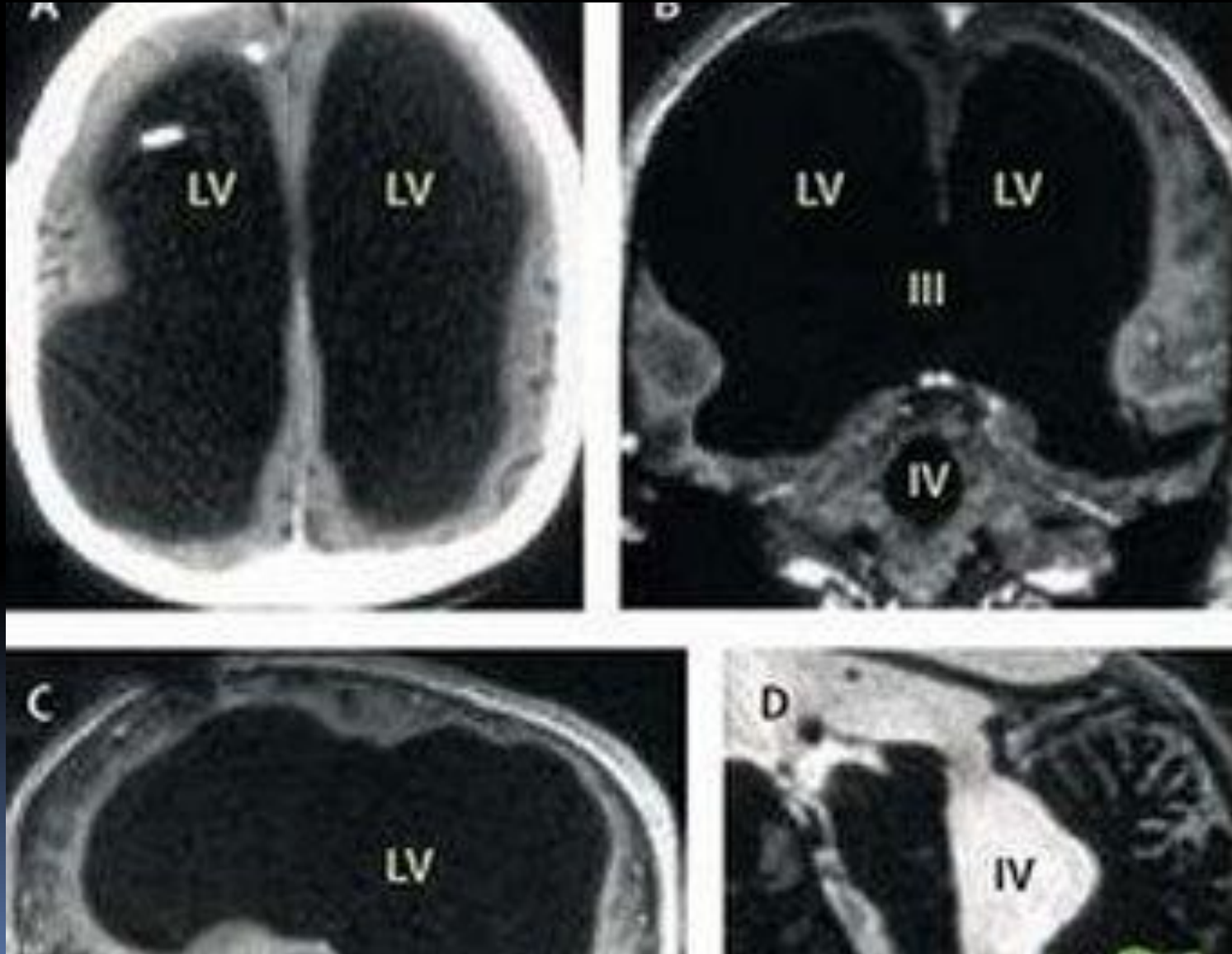
Диагностика

- При компьютерной томографии (КТ) головного мозга выявляется:
- симметричное расширение желудочков мозга, преимущественно за счет баллонообразной дилатации передних рогов,
- перивентрикулярный лейкоареоз, сглаженность
- сужение конвекситальных борозд и субарахноидальных щелей

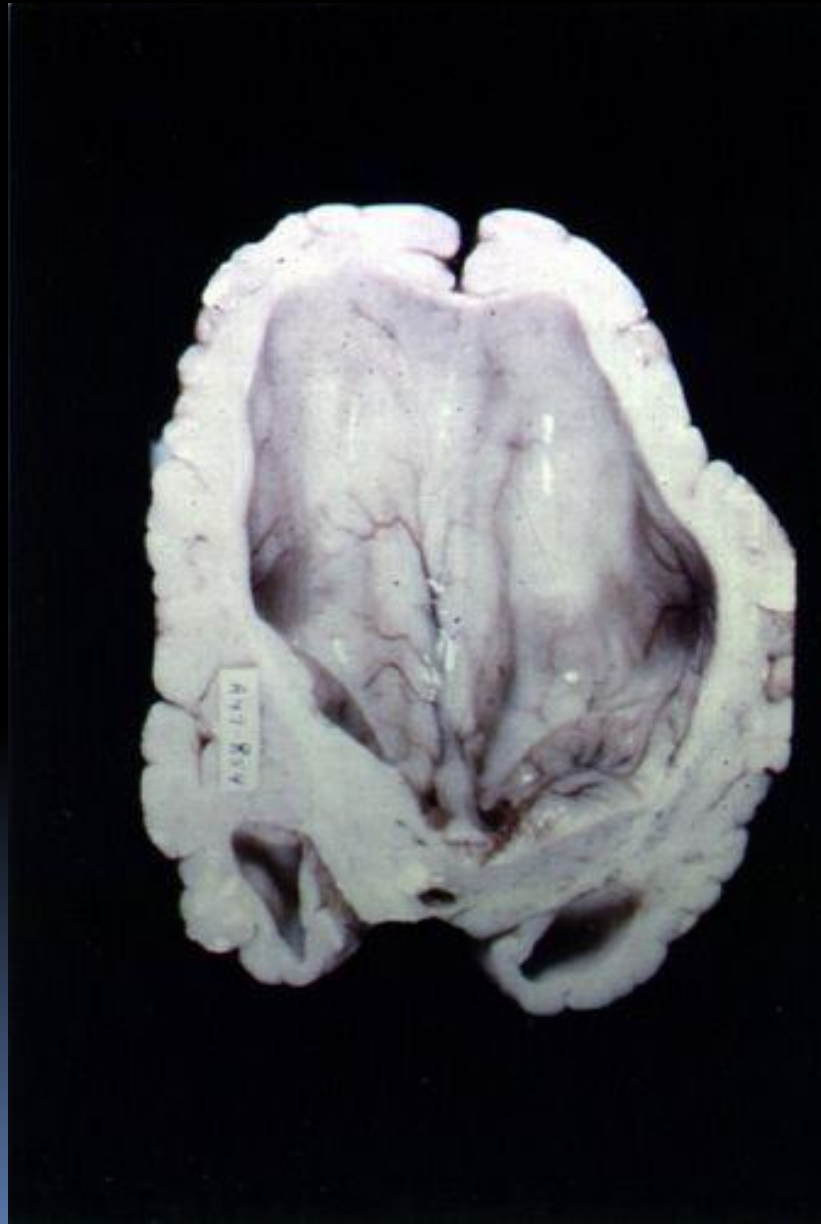
Магнитно-резонансная томография



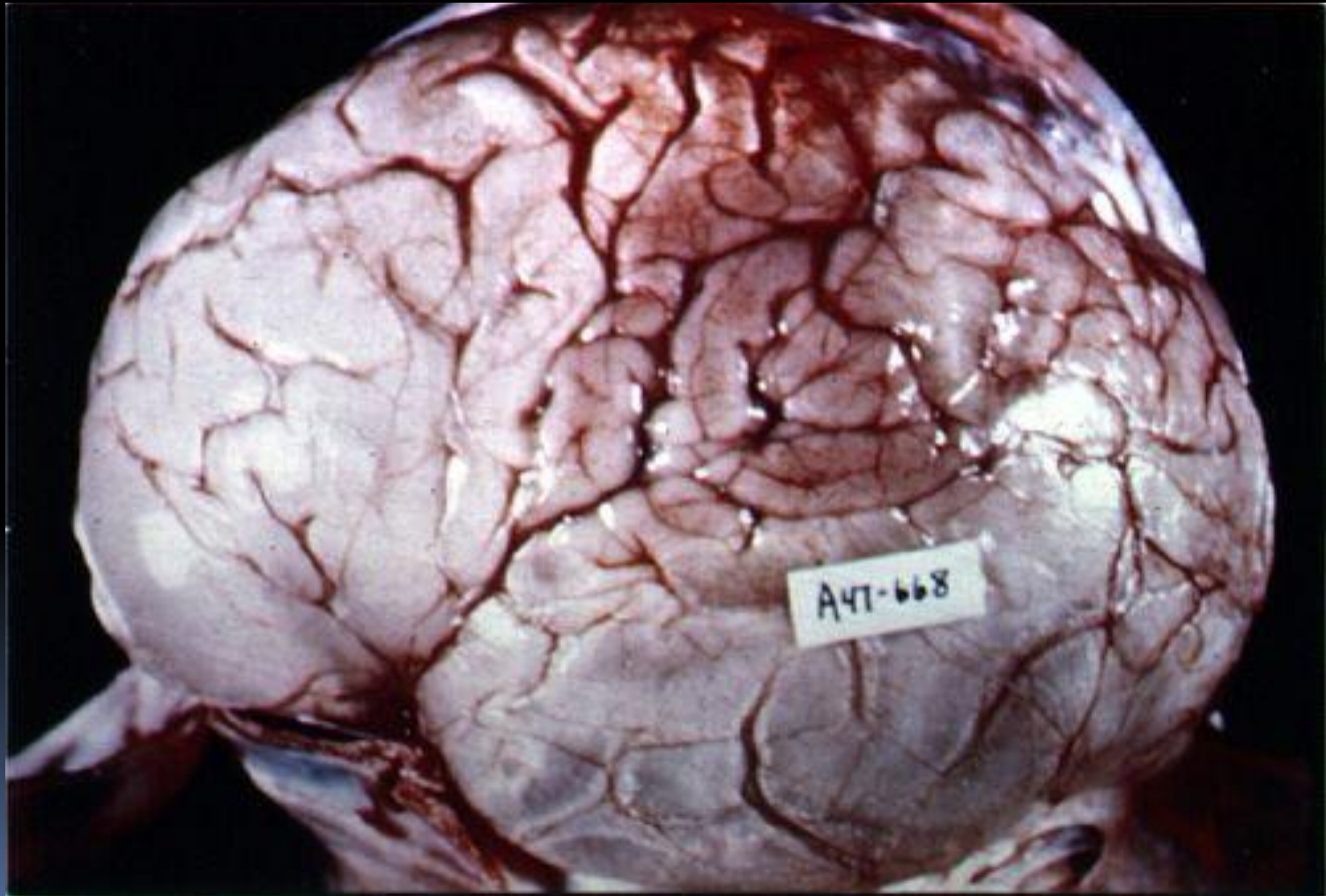
Компьютерная томография



Патоморфология



Патоморфология



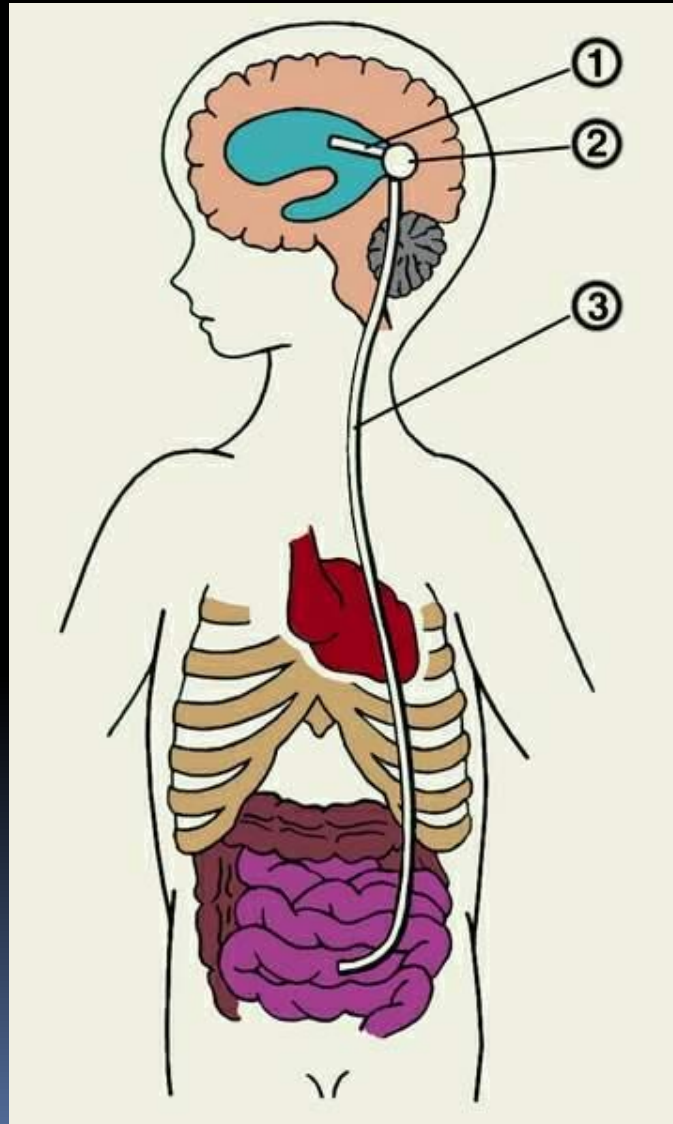
Лечение

- Хирургические методы:
 - Шунтирующие операции
 - Эндоскопические операции

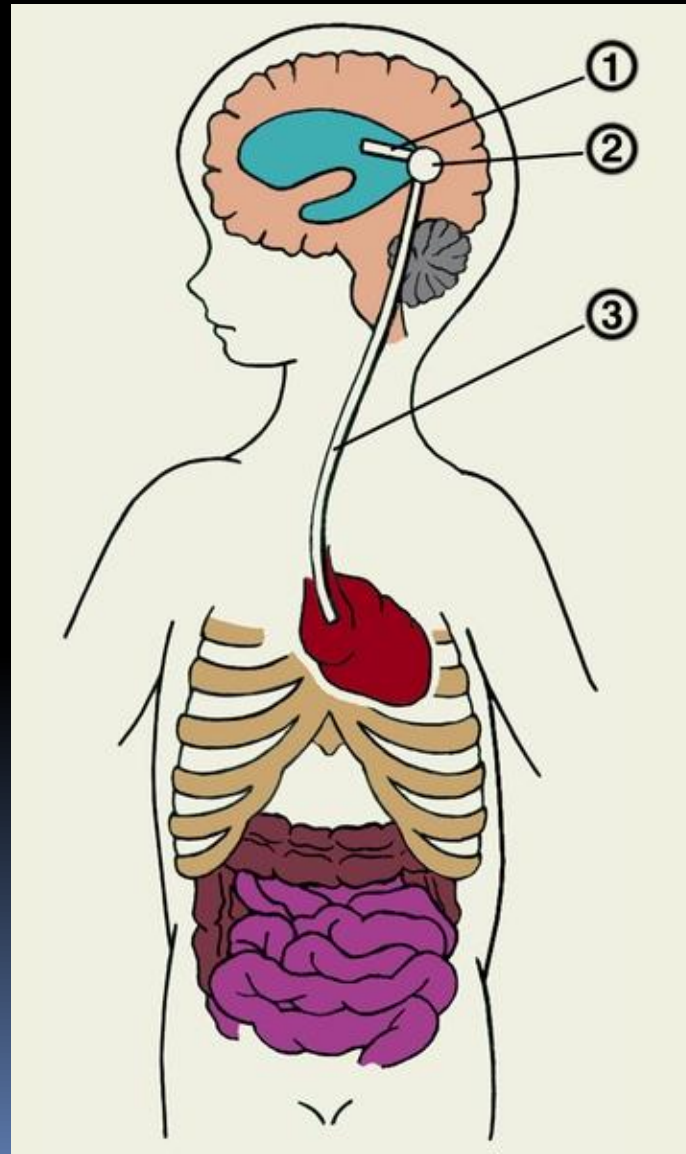
Шунтирующие операции

- Эффективны более чем в 85% случаев
- Принцип операции в следующем – «избыточный» ликвор с помощью систем трубок и клапана выводят в естественные полости организма человека (вентрикуло-перитонеальное шунтирование – в брюшную полость, вентрикуло-атриальное – в правое предсердие и т.д.)

Вентрикуло-перитонеальное шунтирование



Вентрикуло-атриальное шунтирование



Осложнения ликворошунтирующих операций

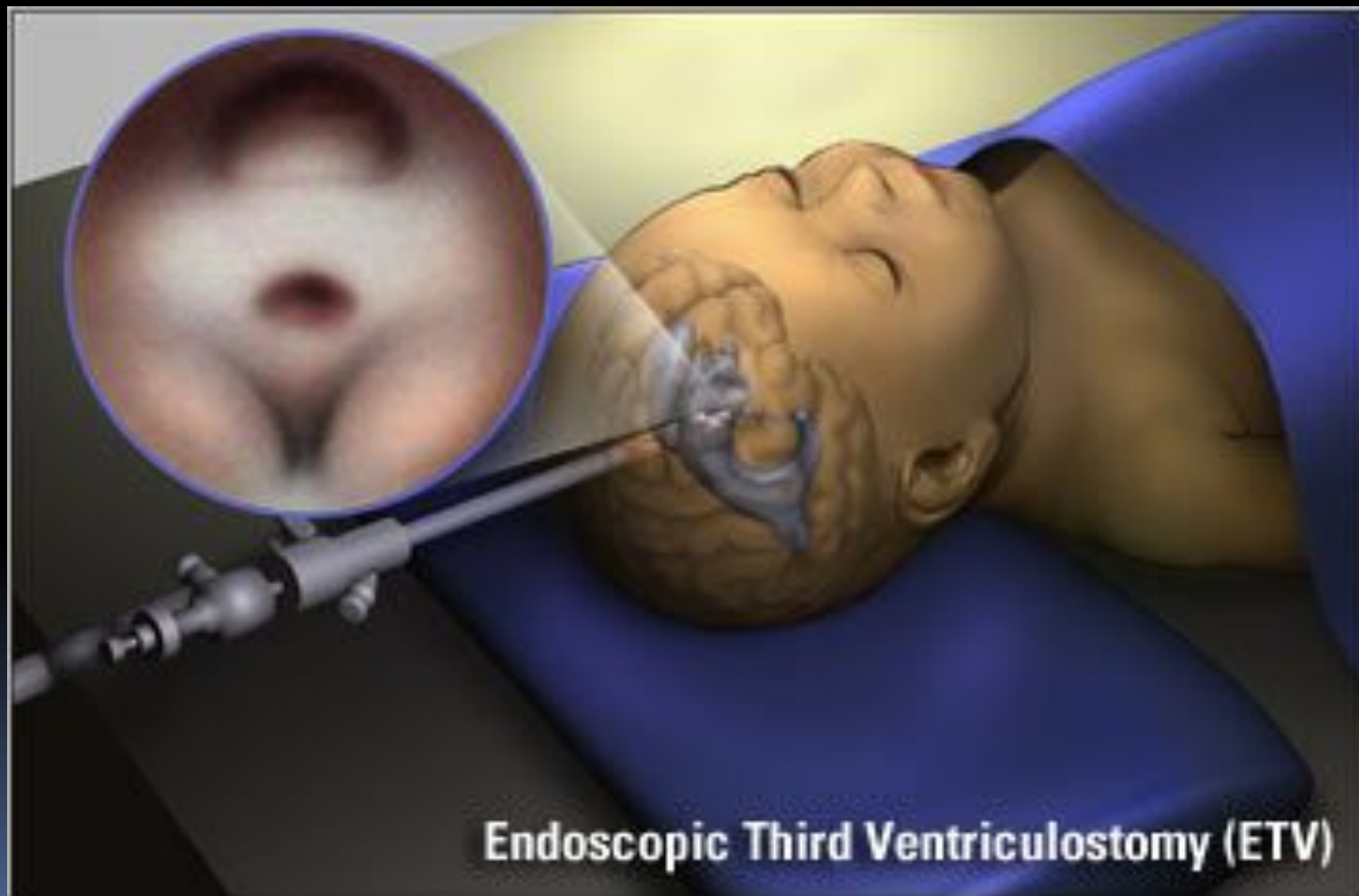
- Риск возникновения осложнений после различных операций по поводу гидроцефалии составляет 1% – 4%.
 - Инфекционные осложнения
 - Обструкция элементов шунтирующей системы
 - Дисконнекция элементов шунта
 - Гипер- или гиподренаж
 - Образование вакуумных гематом
 - Ликворные псевдокисты
 - Эпиприпадки

Виды оперативных эндоскопических

вмешательств

- эндоскопическая триангулярная вентрикулоцистерностомия
дна III желудочка,
- акведуктопластика,
- вентрикулокистоцистерностомия,
- септостомия,
- эндоскопическое удаление
внутрижелудочковой опухоли головного
мозга,
- эндоскопическая установка шунтирующей
системы.

Эндоскопические операции



Преимущества эндоскопических операций по сравнению с

шунтирующими

- операция восстановления физиологического ликвороток из желудочковой системы мозга в базальные цистерны мозга;
- отсутствует имплантация чужеродного тела (шунтирующей системы) в организм и исключаются связанные с ним проблемы (инфекция, необходимость ревизий);
- значительно ниже риск гипердренирования и связанных с ним осложнения (субдуральные гематомы, гидромы и т. д.);
- меньшая травматичность операции;
- операция экономически более эффективна для лечебных учреждений;
- улучшение качества жизни.