


Гнойные заболевания кожи и подкожной клетчатки




Признаки воспаления

Аулус Корнелиус Сельсус (1 век н. э.)

- Rubor (краснота);
- Tumor (опухоль);
- Calor (тепло);
- Dolor (боль).
- Functio laesa (нарушение функции)

Принципы лечения гнойных ран

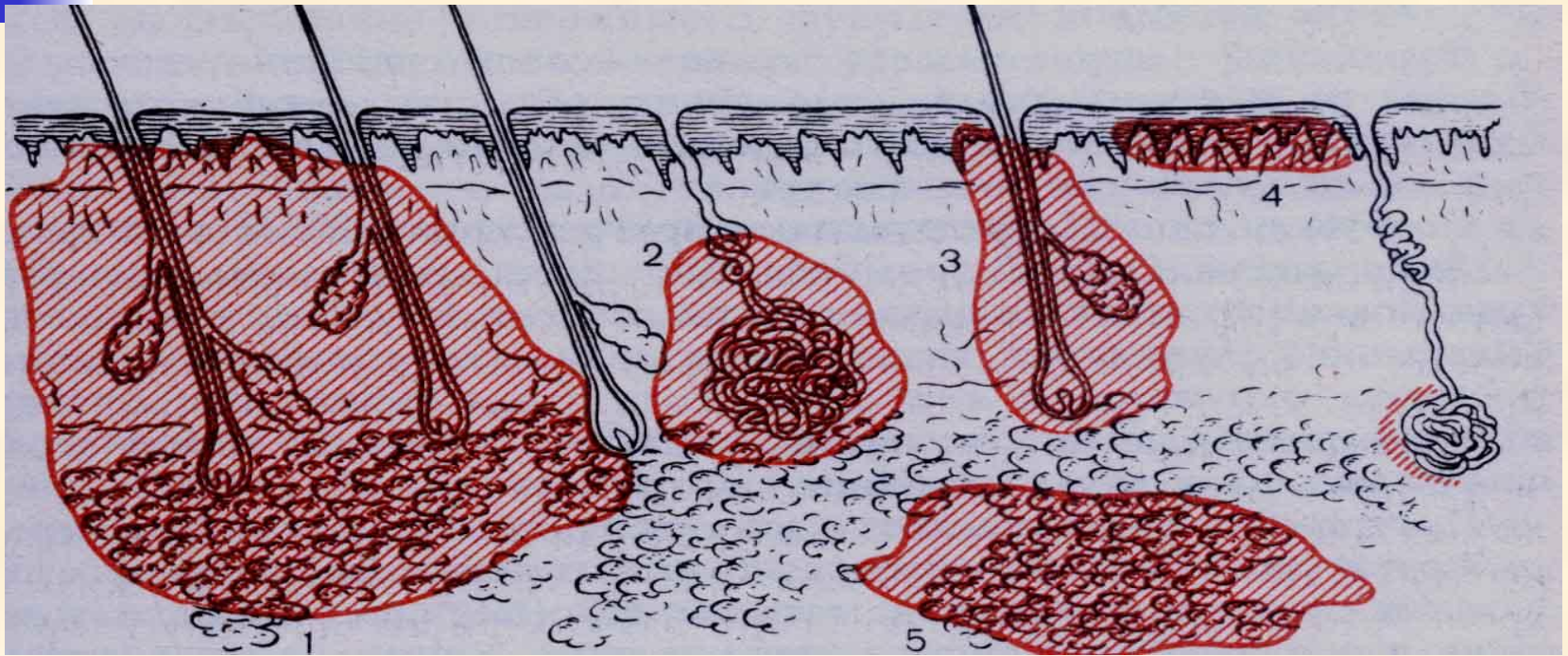
- 
-
- Адекватное хирургическое вмешательство;
 - Полноценная и массивная антибиотикотерапия;
 - Детоксикация организма;
 - Стимуляция защитных сил организма;
 - Нормализация функций жизненно важных органов;
 - Применение средств, ускоряющих очищение раны и стимулирующих регенерацию;
 - Улучшение микроциркуляции в зоне воспаления.

Фазы раневого процесса



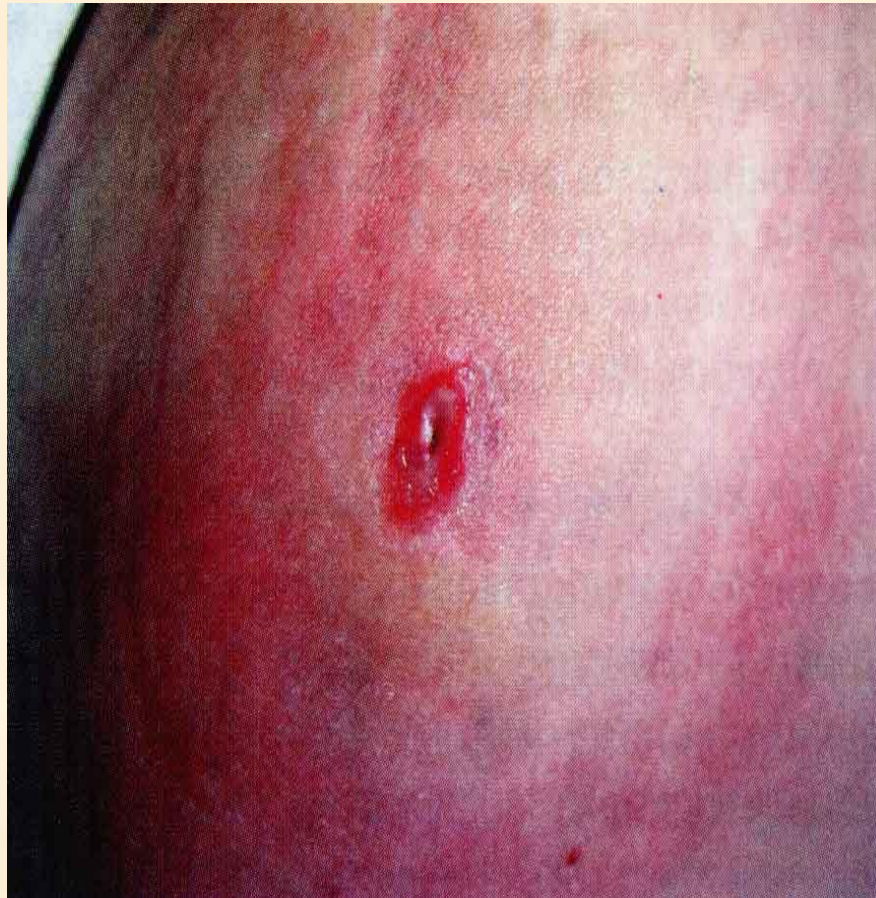- Фаза гидратации;
- Фаза дегидратации > регенерации.

Локализация гнойных процессов в коже и клетчатке

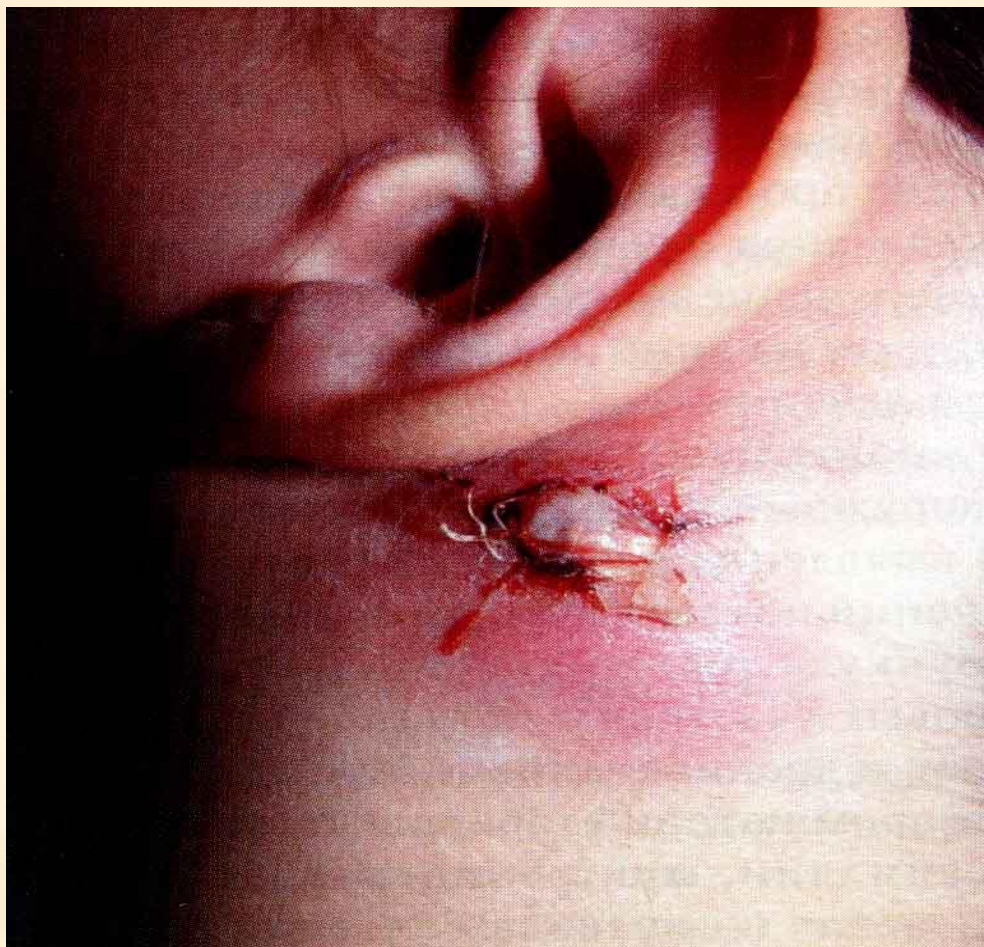


1. карбункул; 2. гидраденит; 3. фурункул; 4. рожистое воспаление; 5. флегмона подкожной клетчатки.

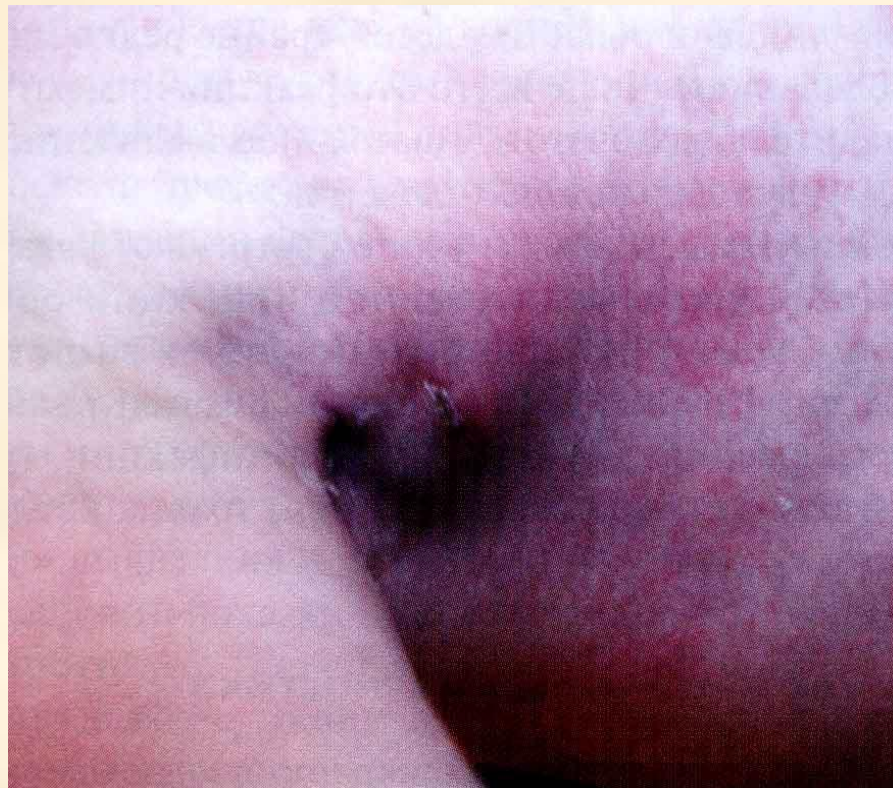Фурункул бедра



Карбункул заушной области

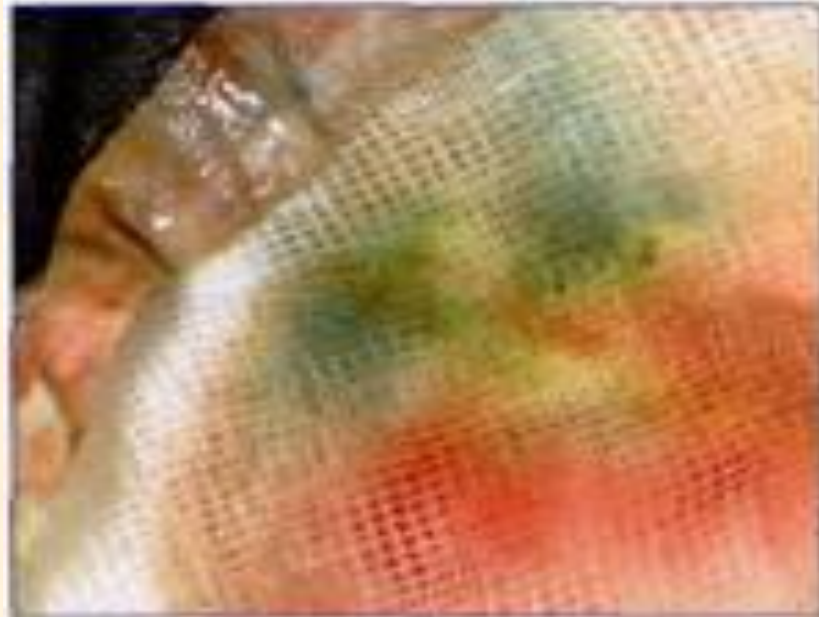


Подмышечный лимфаденит




Виды инфекций

- Для пиогенной инфекции бактерий *Pseudomonas* характерен сине-зеленый гной со сладковатым запахом.

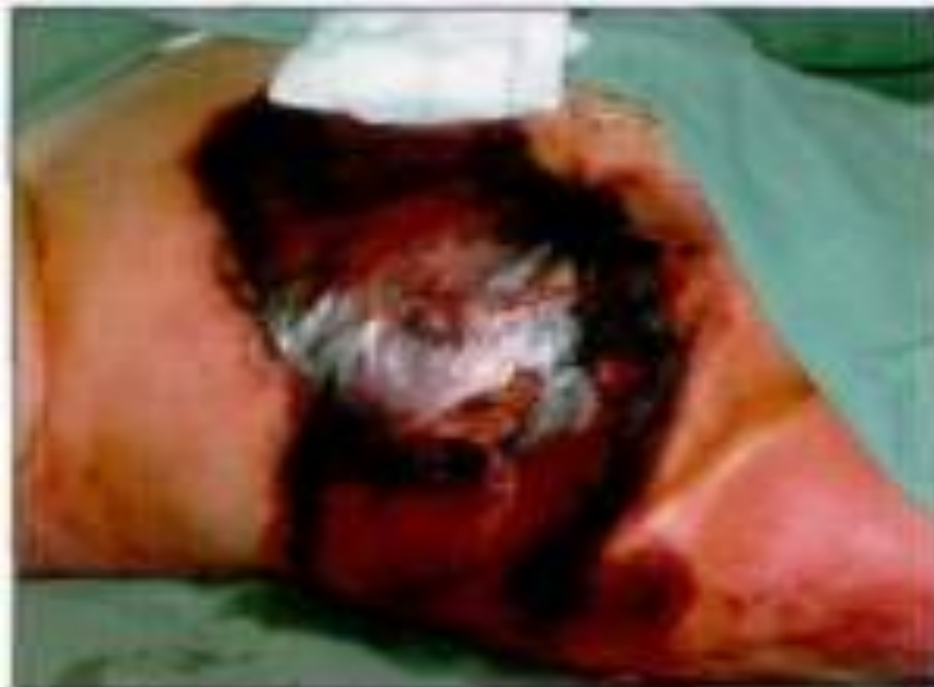

Пиогенная инфекция

- 
- Возбудителями пиогенных, т. е. гнойных инфекций являются прежде всего так называемые «банальные гноеродные микроорганизмы», такие как грамположительные стафилококки и стрептококки, а также грамотрицательные *Pseudomonas* и *Escherichia coli*. Уже по характеру и запаху экссудата опытный клиницист может определить преобладающий тип возбудителя. Тем не менее не следует пренебрегать взятием мазка с антибиограммой, которая служит основой для выбора адекватного антибиотика для лечения.
 - Стафилококки: сливочно-желтый гной без запаха.
 - Стрептококки: жидкий, желто-серый гной.
 - *Pseudomonas*: сине-зеленый гной со сладковатым запахом.
 - *Escherichia coli*: коричневатый гной с фекальным запахом.

Гнилостная инфекция

- Газовая гангрена с уже черными некрозами мягких тканей. Типичным симптомом является крепитация при пальпации

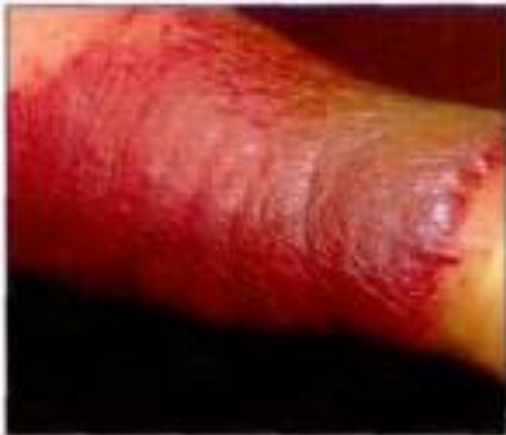

Газовая гангрена



- возбудители газовой гангрены являются облигатными анаэробами
 - Clostridium perfringens,
 - Clostridium novyi
 - Clostridium septicum

Рожа



- Рожа на голени с типичной резкой границей между здоровой и пораженной кожей (вверху): далеко зашедшая, уже некротизирующая рожа голени (внизу).

