

ЗАБОЛЕВАНИЯ СЛИЗИСТОЙ ОБОЛОЧКИ ПОЛОСТИ РТА.

Профилактика
и лечение.

- ⦿ На слизистую оболочку полости рта постоянно воздействуют самые различные раздражители – химические, механические, термические, многочисленные микробные агенты и токсины. Кроме того полость рта – чуткий индикатор, показывающий состояние работы внутренних органов и оперативно сигнализирующий о наличии неполадок в той или иной системе организма. Если хотя бы один защитный фактор ослаблен, существует угроза развития воспалительных заболеваний слизистой оболочки полости рта. Наиболее распространенные из них – это **СТОМАТИТ И ГЛОССИТ**.

- Причиной заболеваний слизистой оболочки полости рта могут явиться: травматические повреждения тканей полости рта и иные травмирующие воздействия (химические, термические и т.д.) с развитием травматической эрозии, язвы, лейкоплакии или лейкокератоза (ороговения участка слизистой, способного к злокачественному перерождению).
- Инфекционные заболевания, поражающие слизистую оболочку рта при проникновении вирусов, бактерий, грибов. Довольно часто возникновение патологических изменений на слизистой оболочке полости рта связано с нарушением работы разных органов и систем организма: аллергией, нарушением функции сердечно-сосудистой системы, желудочно-кишечного тракта, эндокринными расстройствами, системными заболеваниями соединительной ткани, болезнями крови, дерматозами, туберкулезом, СПИДом и некоторыми другими состояниями.
Зачастую выявить истинную причину патологии слизистой оболочки полости рта довольно трудно - необходим большой опыт, высокий профессионализм, умение не только тщательно собирать информацию, но и правильно ее интерпретировать и делать соответствующие выводы.

ОСНОВНЫЕ КЛИНИЧЕСКИЕ ПРОЯВЛЕНИЯ

- Существует общее название для воспалительных заболеваний слизистой оболочки полости рта - стоматиты. При локализации патологического процесса на языке говорят о глоссите, на десне - о гингивите, на губах - о хейлите. Когда слизистая оболочка рта утолщается, роговеет и лущится, говорят об особом виде заболевания - лейкоплакие. Характерным проявлением стоматита является появление на слизистой оболочке полости рта очагов покраснения, пузырьков, эрозий (афт) или язвочек, покрытых налетом. Выявляются эти очаги чаще на слизистой щек, дне полости рта, твердом небе, кончике языка. Часто отмечается болезненность в месте расположения эрозий и язв, увеличение рядом расположенных лимфатических узлов, иногда - повышение температуры тела. Средняя продолжительность заболевания - 7-14 дней. Стоматит может рецидивировать при снижении иммунитета, нарушении режима питания, гиповитаминозе, инфекционных заболеваниях, причем обострения чаще встречаются весной и осенью.

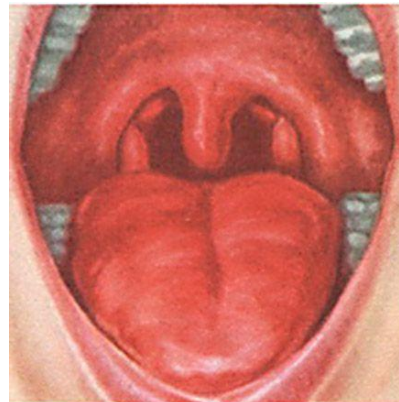
ДИАГНОСТИКА

- Диагностика стоматита и других заболеваний полости рта основана на проведении тщательного клинического осмотра пациента врачом-стоматологом, что позволяет определить стадию патологического процесса и его распространенность, наличие общей реакции организма на воспаление. Очень важно установить истинную причину заболевания (травма, инфекция, аллергия, патология внутренних органов, гиповитаминоз и т.п), ведь именно от этого будет зависеть эффективность лечения и отсутствие обострений в последующем.

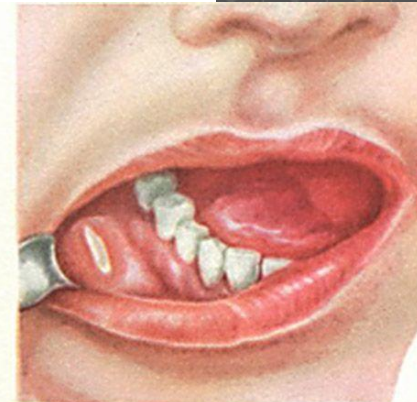
СТОМАТИТ

◉ *Стоматит* - это общее понятие воспалительных заболеваний слизистой оболочки полости рта. Возникает данная патология, как правило, на фоне общего и локального снижения иммунитета. В зависимости от причины возникновения, различают следующие виды стоматита:

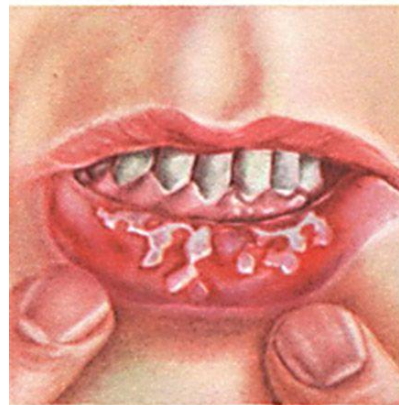
- Хронический рецидивирующий афтозный
- Герпетический
- Язвенно-некротический
- Кандидозный



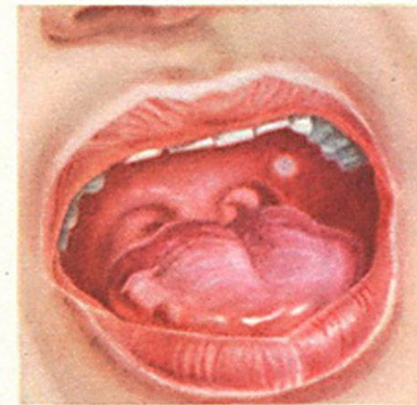
1



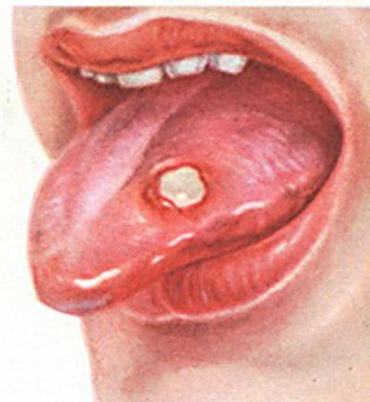
2



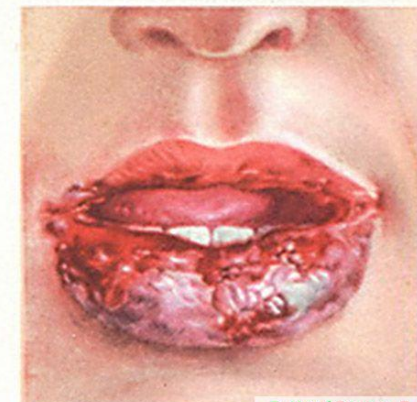
3



4



5



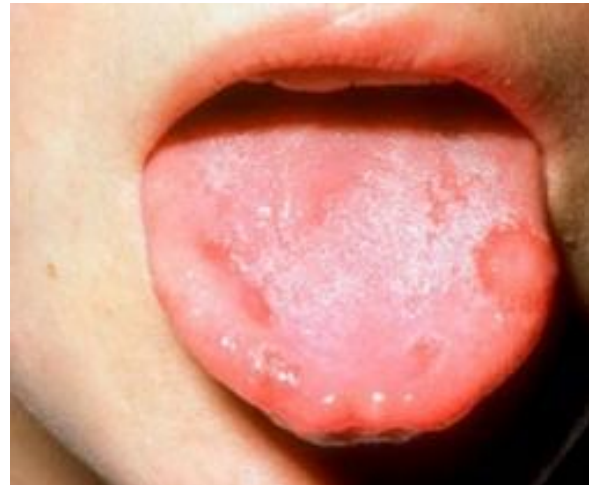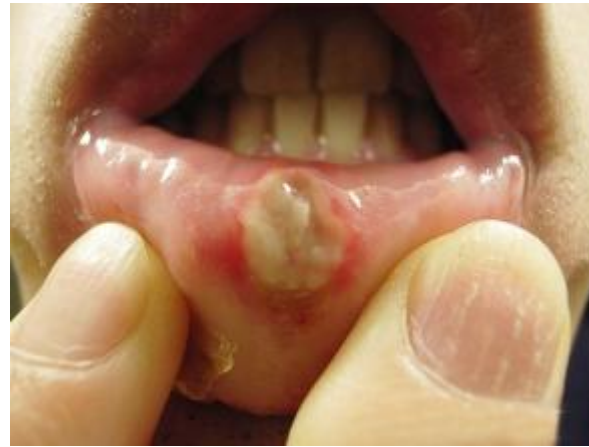6

ХРОНИЧЕСКИЙ РЕЦИДИВИРУЮЩИЙ АФТОЗНЫЙ СТОМАТИТ -

- ⦿ проявляется в виде характерных болезненных афт на слизистой губ, щек, неба или языка. Основными возбудителями данного заболевания, являются вирусы и бактерии. Заболевание проявляется на фоне нарушения баланса в организме таких витаминов, как В1 и В12. Чаще всего это можно наблюдать при хронических заболеваниях печени и ЖКТ (желудочно-кишечного тракта).

ГЕРПЕТИЧЕСКИЙ СТОМАТИТ -

- Возбудителем герпетического стоматита является **вирус обычного герпеса**. Чаще всего встречается герпетический стоматит у детей в возрасте от 1 до 3 лет. При этом у малышей, в самом начале заболевания, начинают проявляться общие симптомы интоксикации:
 - Возникает общее недомогание
 - Повышается температура тела
 - Увеличиваются лимфатические узлы
 - Тошнота и рвота
 - Диарея
- Затем, на слизистой полости рта, а так же на красной кайме губ, начинают формироваться своеобразные пузырьки, которые достаточно быстро вскрываются и образуют эрозии с характерными, так называемыми фестончатыми (неровными) краями. Примерно через 8-10 дней происходит заживление.

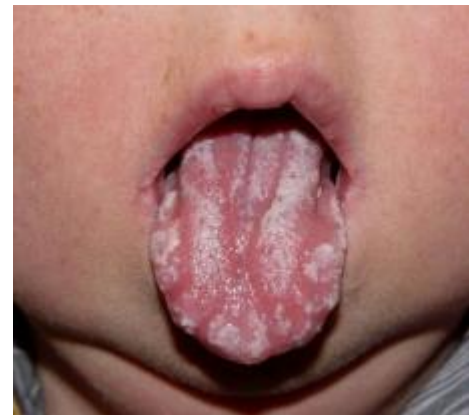

ЯЗВЕННО-НЕКРОТИЧЕСКИЙ СТОМАТИТ -

- ⦿ **характеризуется некрозом десневого края.** Чаще, воспаление начинается с межзубных сосочков и прилегающей слизистой оболочки, а именно щек. Затем образуются болезненные, легко кровоточащие язвы, которые очень быстро сливаются и образуют достаточно большие дефекты слизистой. В результате возникновения активного процесса некроза, возникает характерный гнилостный запах изо рта. Такую картину можно наблюдать при неудовлетворительной гигиене полости рта. Наиболее распространен этот вид стоматита у взрослых людей в возрасте от 17 до 30 лет. Язвенно-некротический стоматит может присоединяться к таким заболеваниям как грипп, ангина, ОРЗ, различным заболеваниям крови, СПИДу, туберкулезу и давать довольно неприятные и тяжелые осложнения. Помимо высыпаний, при данной патологии слизистой, так же отмечаются общие симптомы интоксикации - повышение температуры тела, общее недомогание, а так же увеличение и болезненность лимфатических узлов.

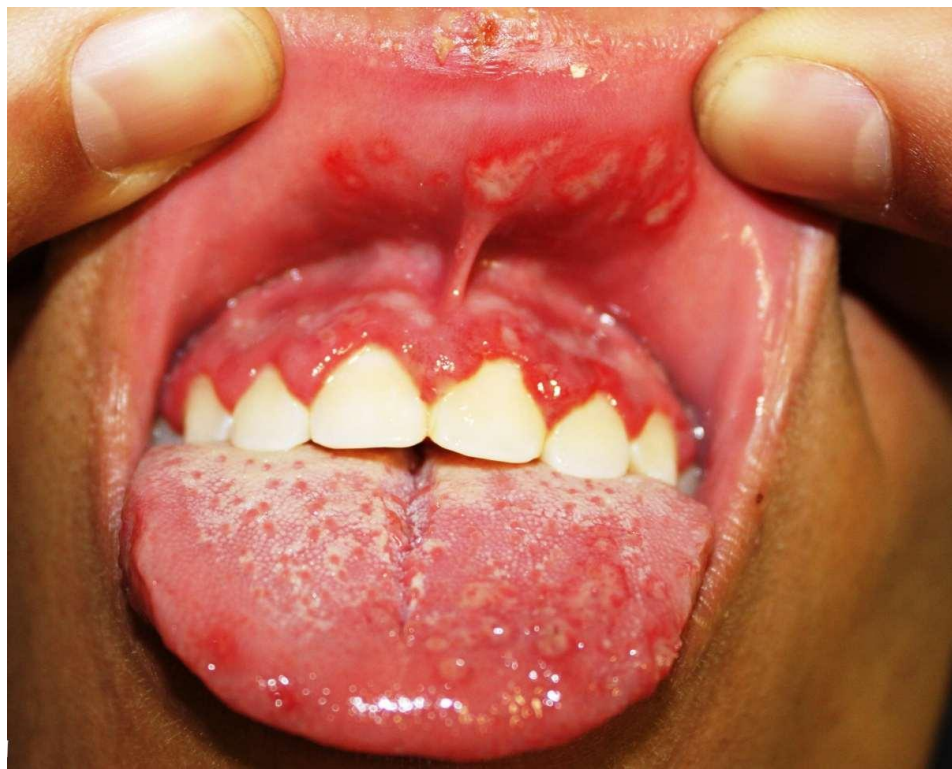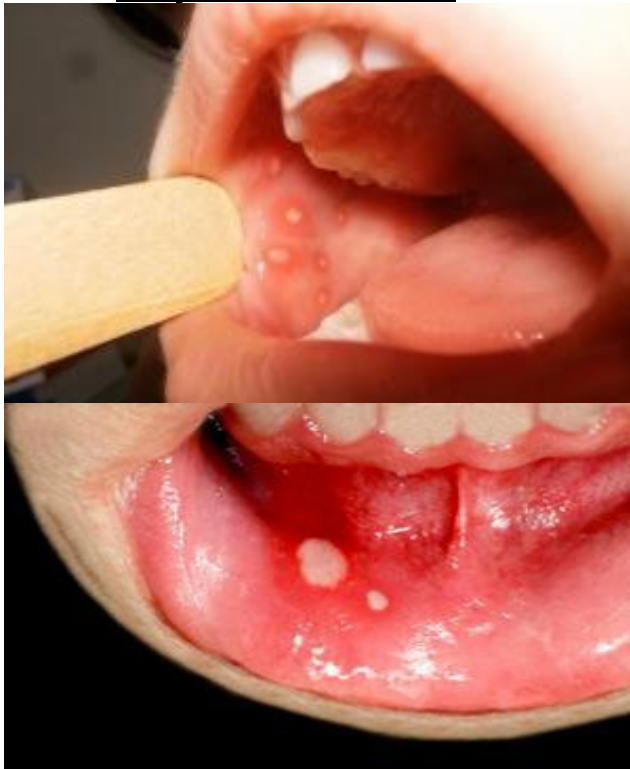КАНДИДОЗНЫЙ СТОМАТИТ -

- довольно распространенное заболевание слизистой полости рта, возбудителем, которого являются грибы рода **Candida**. В полости рта при этом отмечаются следующие проявления:
 - Сухость
 - Жжение
 - Образование белого творожистого налета (при снятии этого налета слизистая обильно кровоточит)



КЛИНИЧЕСКИЕ ПРОЯВЛЕНИЯ СТОМАТИТОВ

- По клиническим особенностям выделяют следующие виды стоматитов: катаральные, язвенные, афтозные.



КАТАРАЛЬНЫЙ СТОМАТИТ -

- наиболее часто встречающееся поражение слизистой оболочки полости рта. Причиной его возникновения считают местные факторы: несоблюдение гигиены полости рта, болезни зубов, зубные отложения, дисбактериоз полости рта. Заболевания желудочно-кишечного тракта, такие как гастрит, дуоденит, колит, также могут быть причиной катарального стоматита. Причиной катарального стоматита может быть глистная инвазия. При этом заболевании слизистая оболочка рта становится отечной, болезненной, гиперемированной, она может быть покрыта белым или желтым налетом. Отмечается гиперсаливация (повышенное выделение слюны). Может отмечаться кровоточивость десен, появляться дурной запах из рта.

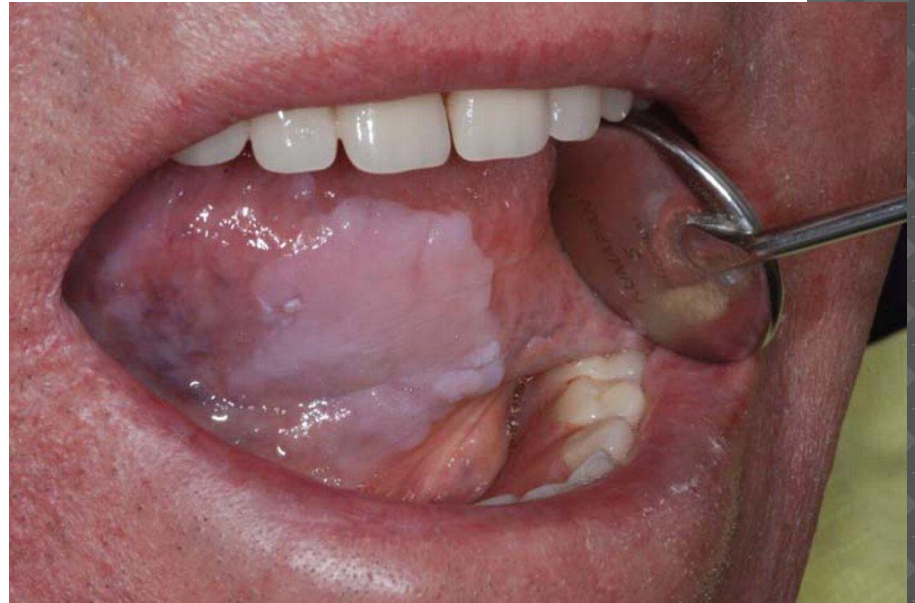ЯЗВЕННЫЙ СТОМАТИТ -

- более тяжелое заболевание, чем катаральный, он может развиваться как самостоятельно, так и быть запущенной формой катарального. Чаще всего это заболевание развивается у больных, страдающих язвенной болезнью желудка или хроническим энтеритом. Также оно часто возникает у больных с заболеваниями сердечно-сосудистой системы и крови, при инфекционных заболеваниях и отравлениях. В отличие от катарального стоматита, поражающего только поверхностный слой слизистой оболочки, при язвенном стоматите поражается вся толща слизистой. Начальные признаки при катаральном и язвенном стоматите похожи, однако впоследствии при язвенном стоматите отмечается повышение температуры, слабость, головная боль, увеличение и болезненность лимфатических узлов. Прием пищи сопровождается сильными болевыми ощущениями. При появлении таких симптомов необходимо обратиться к врачу.

АФТОЗНЫЙ СТОМАТИТ -

- характеризуется появлением единичных или множественных афт (язвочек) на слизистой оболочке полости рта. Афты бывают овальной или округлой формы, размером не более чечевичного зерна, с четкими границами в виде узкой красной каймы и серовато-желтым налетом в центре. Причиной возникновения этого варианта стоматита считаются заболевания желудочно-кишечного тракта, аллергические реакции, вирусные инфекции, ревматизм. Заболевание начинается с общего недомогания, повышения температуры тела, появления болевых ощущений во рту на месте образования афт. Лечение этого заболевания должен заниматься врач.

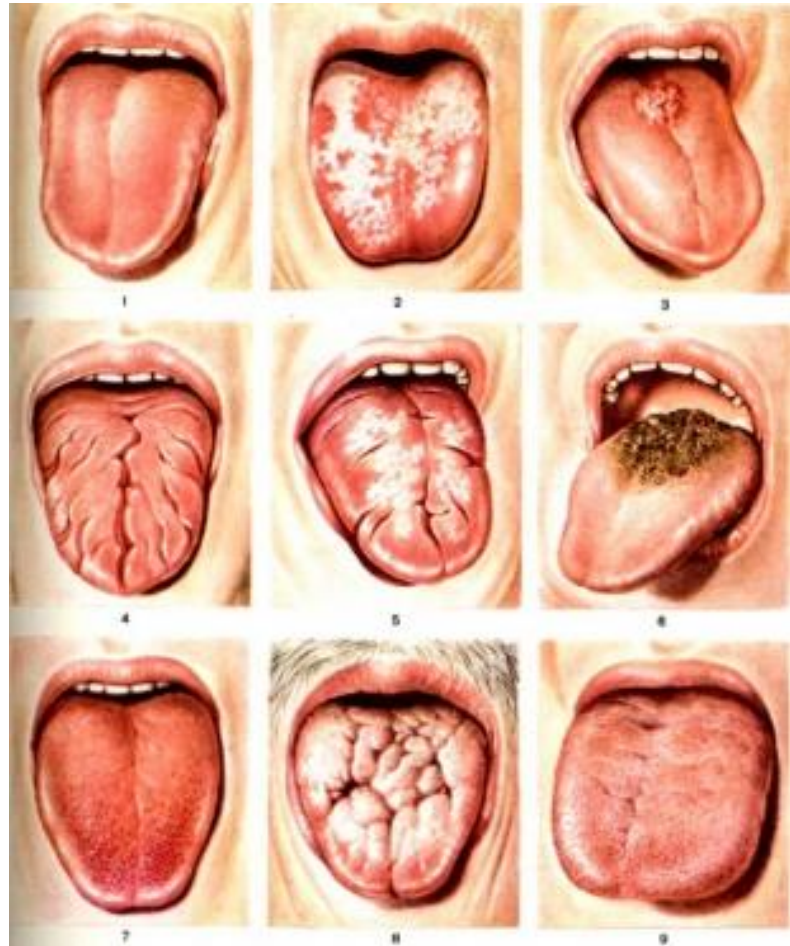
ЛЕЙКОПЛАКИЯ -



- хроническое поражение слизистой оболочки ротовой полости, в основе которого находится повышенное ороговение эпителия (гиперкератоз). Поражает оно преимущественно мужчин после 40 лет и локализуется на слизистой оболочке щеки, в углах рта и боковых поверхностях языка. Причинами лейкоплакии могут быть механические травмы слизистой оболочки: порезы крючками от зубного протеза, ожоги от горячей или острой пищи и проч. Это заболевание чаще всего не имеет выраженных симптомов, лишь иногда больной может чувствовать легкий зуд и жжение. Но опасность заболевания в том, что оно может переходить в злокачественные формы, поэтому больному необходима консультация у врача-онколога.

ГЛОССИТ -

- это воспаление тканей языка. Он может быть поверхностным или глубоким. Чаще всего глоссит является симптомом какого-либо общего заболевания организма, но может возникать и самостоятельно.



ОСНОВНЫЕ ПРИЧИНЫ

- **возникновения глоссита это:**
кариозные зубы, затрудненное прорезывание зубов, зубной камень, травмы слизистой оболочки языка и ротовой полости, курение, злоупотребление алкоголем, недостаточная гигиена полости рта, отравление солями тяжелых металлов, ожоги, слишком горячая пища, острые специи, аллергические реакции и т.д.
Поверхностный глоссит часто является признаком заболеваний желудочно-кишечного тракта, инфекционных болезней. Он характеризуется наличием налета на языке, его отеком, уплотнением, ограничением подвижности. Язык приобретает ярко-красную окраску, возникает чувство жжения в языке, болезненность, потеря вкусовых ощущений, обильное слюноотделение.

ЛЕЧЕНИЕ

- **Лечение поверхностного глоссита** основывается на применении местных обезболивающих и противовоспалительных средств. Для приёма внутрь назначают поливитамины, десенсибилизирующие средства (антигистаминные препараты), иммуностимуляторы. Большое значение имеет санация полости рта (процесс очистки открытой раны путем удаления из нее чужеродного материала и мертвой ткани, чтобы ничто не препятствовало ее заживлению).
- **С глубоким глосситом** всё намного сложнее. Воспалительный процесс при данной форме заболевания локализуется в толще языка и проявляется в виде абсцесса (ограниченное скопление гноя, возникающее при острой или хронической очаговой инфекции). Глубокий глоссит может распространиться на дно ротовой полости и вызвать воспаление в области подбородка и шеи. При такой форме глоссита показано хирургическое лечение.

ПОМИМО ВЫШЕПЕРЕЧИСЛЕННЫХ, СУЩЕСТВУЮТ ТАКЖЕ НЕВОСПАЛИТЕЛЬНЫЕ ФОРМЫ ГЛОССИТА, А ИМЕННО:

- - **десквамативный глоссит (географический язык)**
Данная форма заболевания встречается при беременности, поражении ЖКТ, заболеваниях крови, нарушении метаболизма, инфекционных болезнях, глистных инвазиях, ревматизме.
Он характеризуется очаговым разрушением эпителия красного цвета на спинке и боковых поверхностях языка. Чередование очагов с восстановленным и разрушенным эпителием делает поверхность языка похожей на географическую карту.
Помимо внешних изменений возможно появление жжения и боли в языке.
- - **ромбовидный (срединный) глоссит**
Ромбовидный глоссит является врожденной аномалией языка в результате нарушения процессов развития плода.
- - **ворсинчатый глоссит: данная форма глоссита**
характеризуется разрастанием и ороговением нитевидных сосочков.
- - **складчатый глоссит: глоссит такой формы**
представляет собой врожденную аномалию и характеризуется образованием на спинке языка складок, самая глубокая из которых проходит продольно по срединной линии.
Складчатый глоссит обычно не вызывает жалоб и лечения не требует.
- - **гунтеровский глоссит: такая форма глоссита**
является одним из признаков анемии, вызванной недостатком витамина В12 и фолиевой кислоты. Характеризуется отсутствием сосочков и гладкой (лакированной) поверхностью языка.
- - **интерстициальный глоссит:**
подобная форма глоссита развивается при заболевании сифилисом в третичном периоде. Язык уплотняется, его подвижность ограничивается.

ПРОФИЛАКТИКА ГЛОССИТА

- гигиену полости рта и зубов, регулярное посещение стоматолога, снижение употребления агрессивной и острой пищи, незлоупотребление курением и алкоголем.

ЛЕЧЕНИЕ

- Основой лечения заболеваний слизистой оболочки ротовой полости является устранение причин, спровоцировавших их. Полость рта подлежит санации, острые края зубов обрабатывают, правильно подгоняют зубной протез. Больному рекомендовано отказаться от курения и употребления в пищу острых и горячих блюд.
- Зубной камень при стоматитах удаляется, а зубы подлежат лечению. Необходимо полоскать слизистую оболочку рта антисептическими средствами. Применяют также народные средства: настои и отвары ромашки и календулы. Если признаки стоматита сохраняются спустя 5-10 дней, вероятней всего их причиной стало заболевание органов желудочно-кишечного тракта или глистная инвазия. Тогда местное лечение сочетают с общим.

ПРИНЦИПЫ ЛЕЧЕНИЯ

- Этиотропная и патогенетическая терапия, направленная на устранение причины заболевания (противовирусная, антибактериальная терапия при инфекционной природе стоматита, глоссита, хейлита, витаминотерапия при гиповитаминозе, проведение лечения основного заболевания, вызвавшего появление патологического процесса на слизистой полости рта);
Местное лечение, направленное на устранение местных травмирующих факторов, основных симптомов заболевания и быстрейшее заживление имеющихся эрозий и язв;
Общеукрепляющее лечение, стимулирующее защитные силы организма.
Раннее обращение к врачу-стоматологу при выявлении первых признаков патологии со стороны слизистой оболочки полости рта - залог быстрейшего выздоровления!

СПАСИБО ЗА ВНИМАНИЕ!

презентацию подготовила
студентка 301 группы
стоматологического
факультета СОГМА

Бицоева Амина