



ФУЗ «Центральная клиническая
больница №6» ОАО «РЖД»



Центральный институт
травматологии и ортопедии им.
Н.Н. Приорова

ХИРУРГИЧЕСКОЕ ЛЕЧЕНИЕ РЕЦИДИВНЫХ ФОРМ ВОРОНКООБРАЗНОЙ И КИЛЕВИДНОЙ ДЕФОРМАЦИЙ ГРУДНОЙ КЛЕТКИ

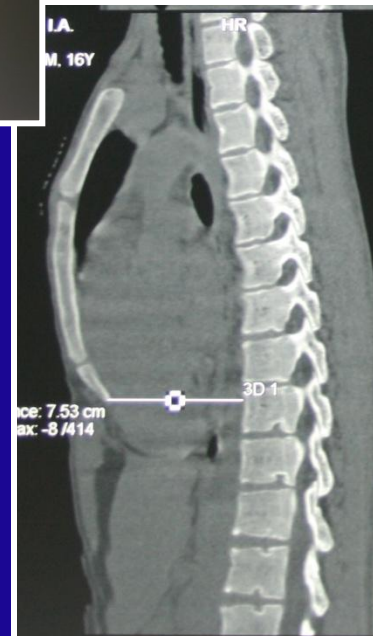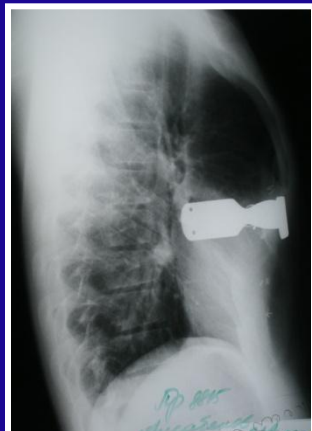
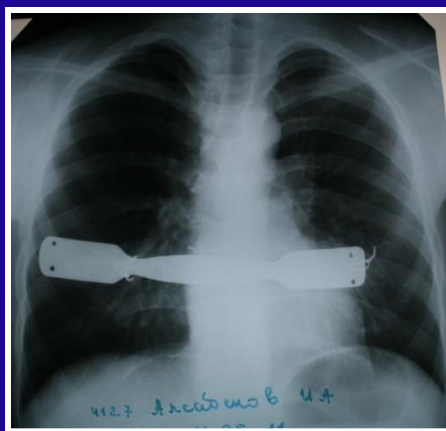
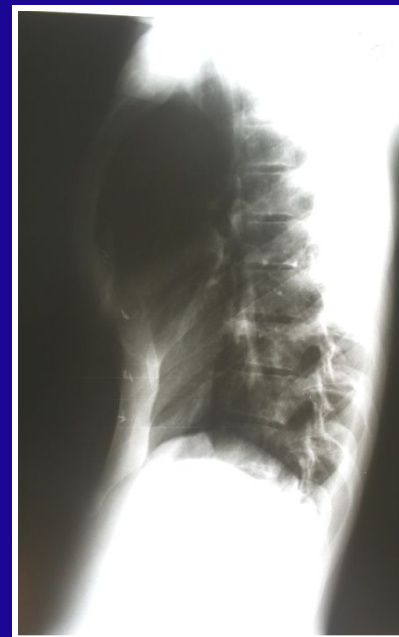
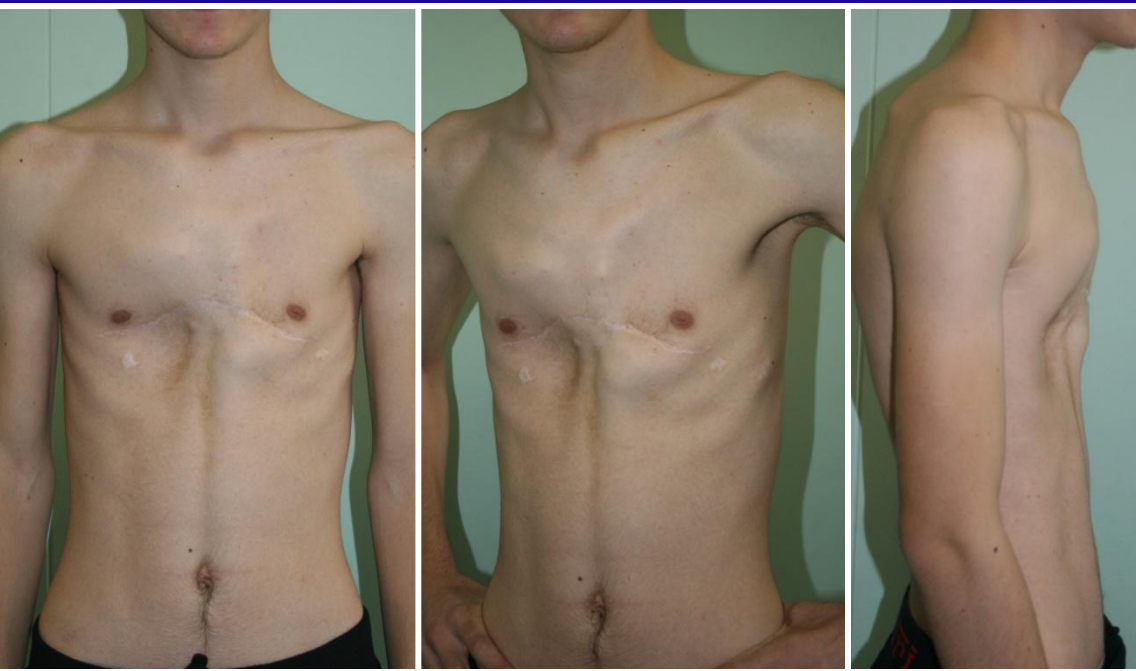
Д.м.н. С.С. Рудаков, к.м.н. П.А. Королев

Москва - 2014

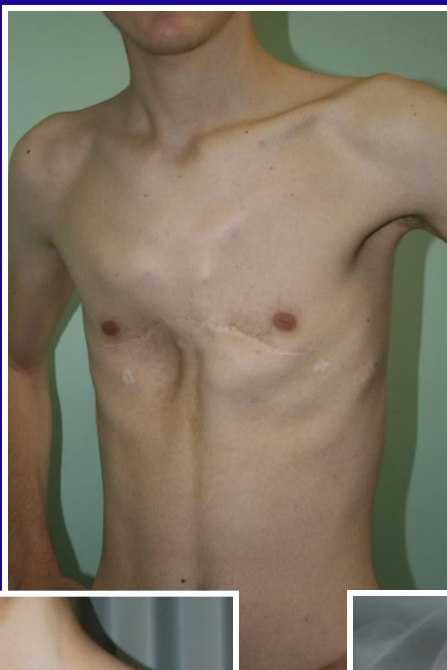
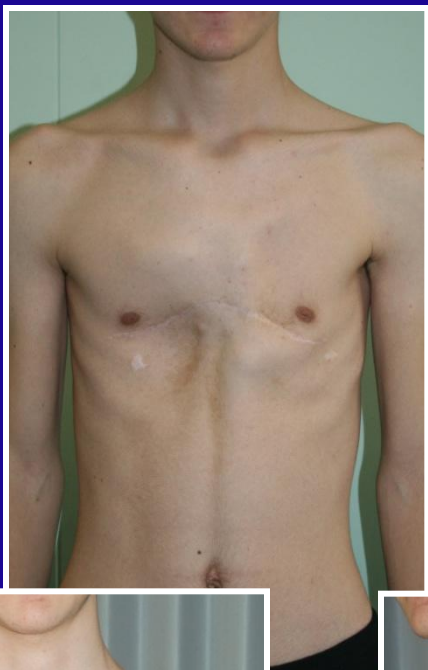Причины развития рецидива воронкообразной и килевидной деформаций грудной клетки после торакопластики

1. Нарушение хирургической техники (недостаточно радикальная торакопластика, грубое обращение с тканями, неправильно выбран вид операции)
2. Нарушение иммобилизации грудино-реберного комплекса (смещение, миграция пластины или ее преждевременное удаление)
3. Нарушение двигательного режима пациентом после операции

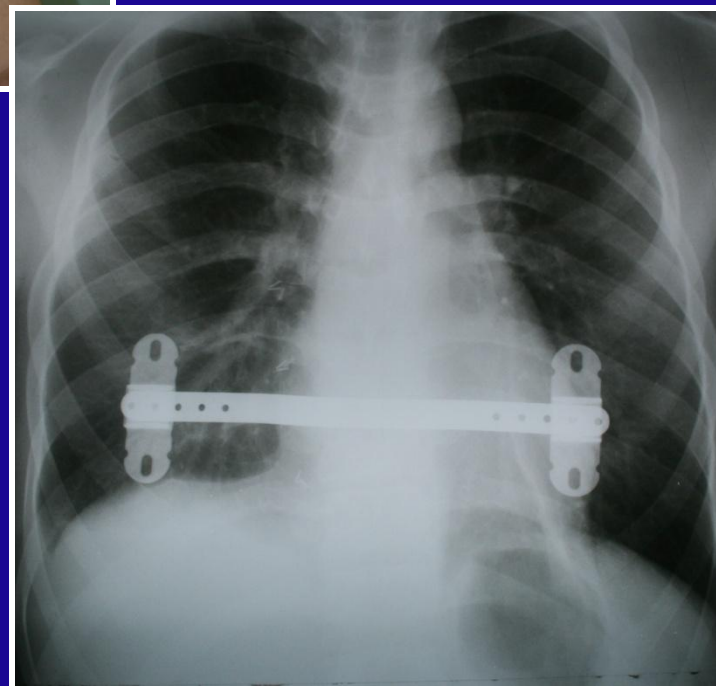
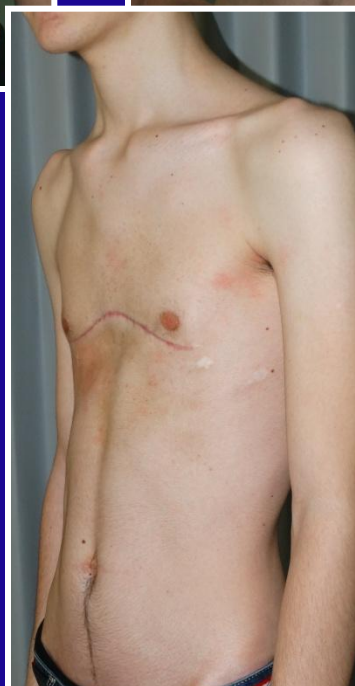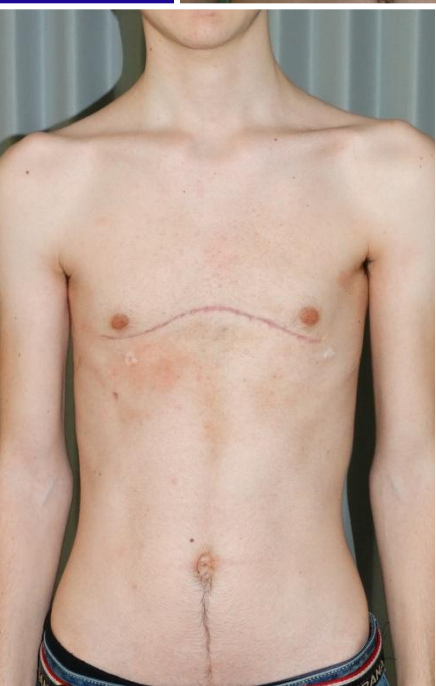Пациент А., 15 лет – Рецидив воронкообразной деформации грудной клетки.
Состояние после торакопластики по Палтия в 2011 г. и удаления пластины в 2012 г. (причина рецидива нарушение хирургической техники)



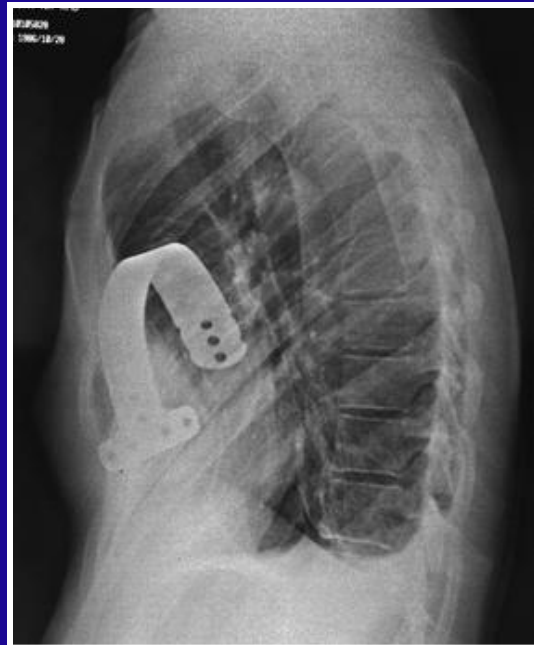
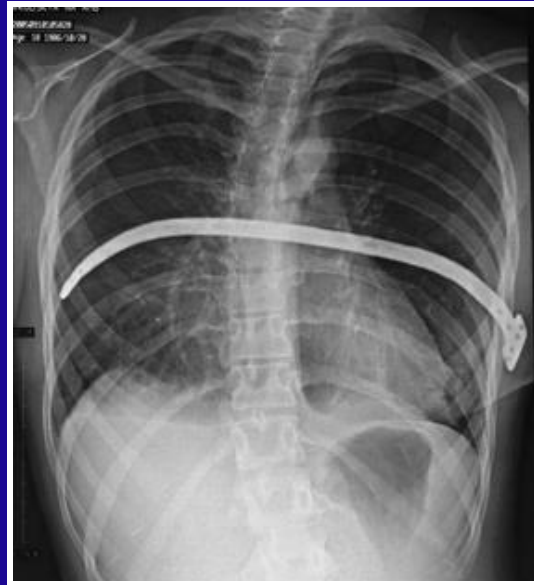
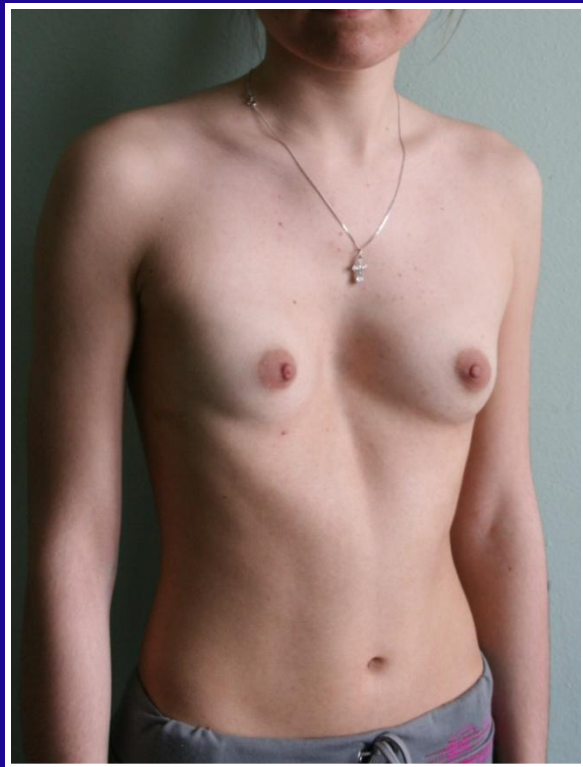
Результат реторакопластики с фиксацией ГРК пластиной из металла с эффектом памяти формы



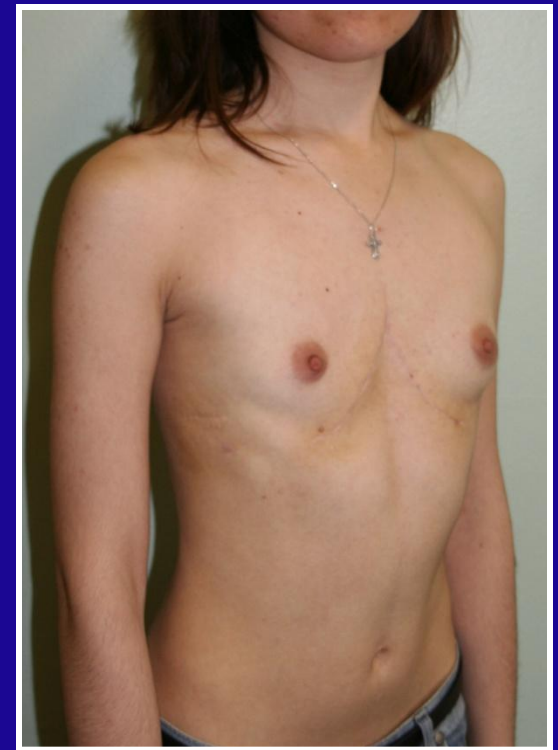Пациент А., 15 лет – РецВДГК.
Состояние после
торакопластики по Палтия в
2011 г.
Результат через 2 месяца
после реторакопластики



Рецидив ВДГК после операции Насса

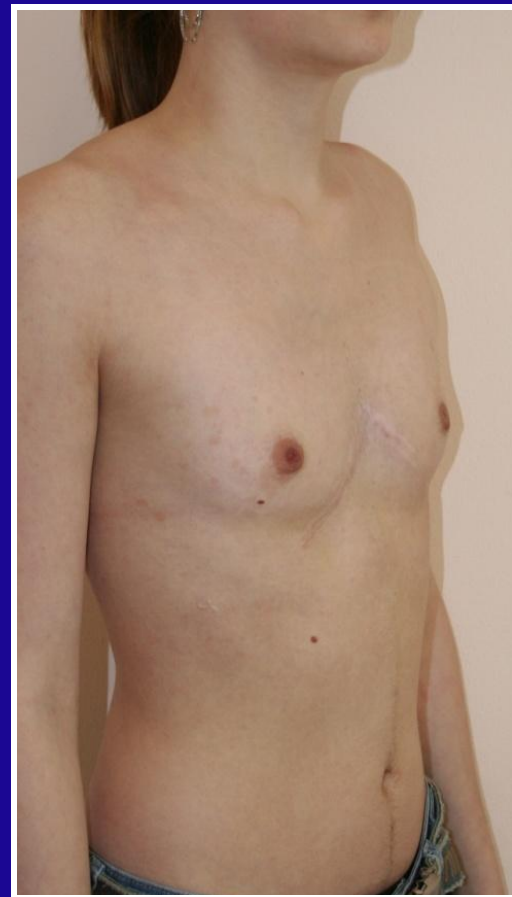
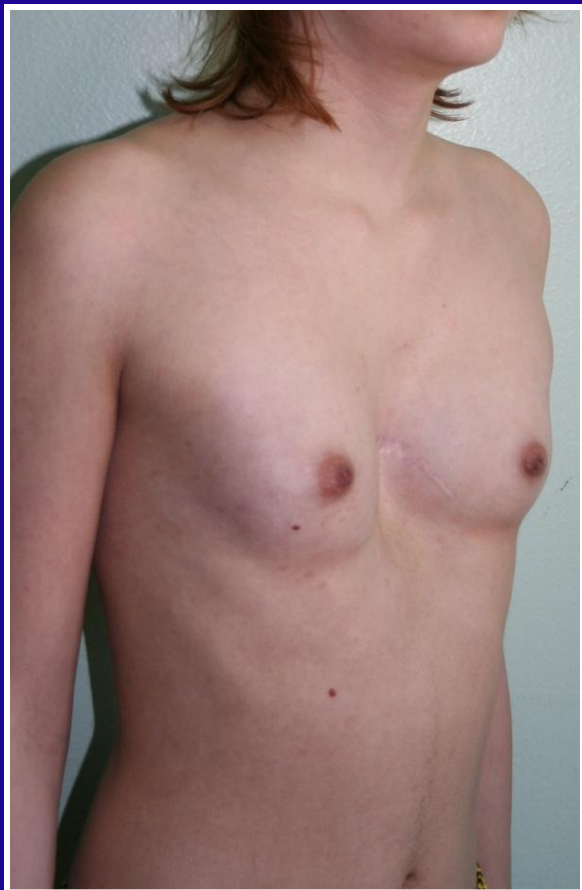


Девушка 19 лет с рецидивом ВДГК после операции Насса (смещение пластины)



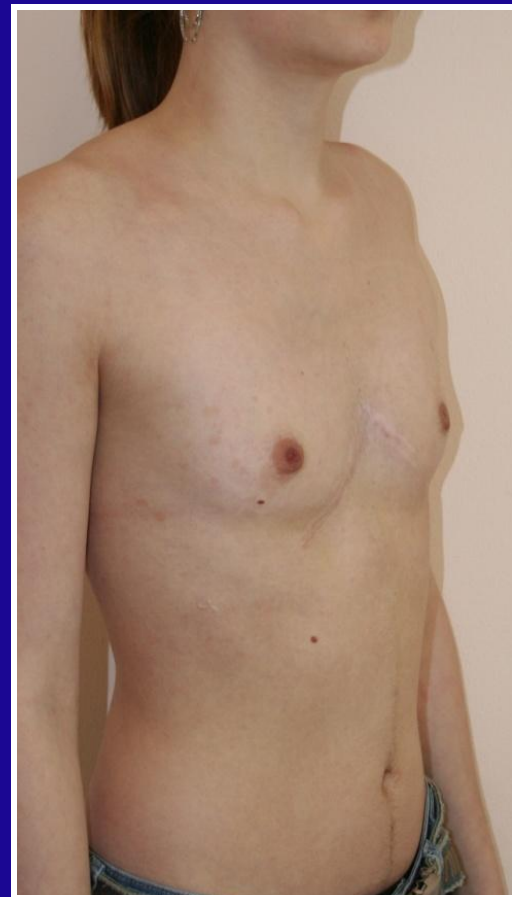
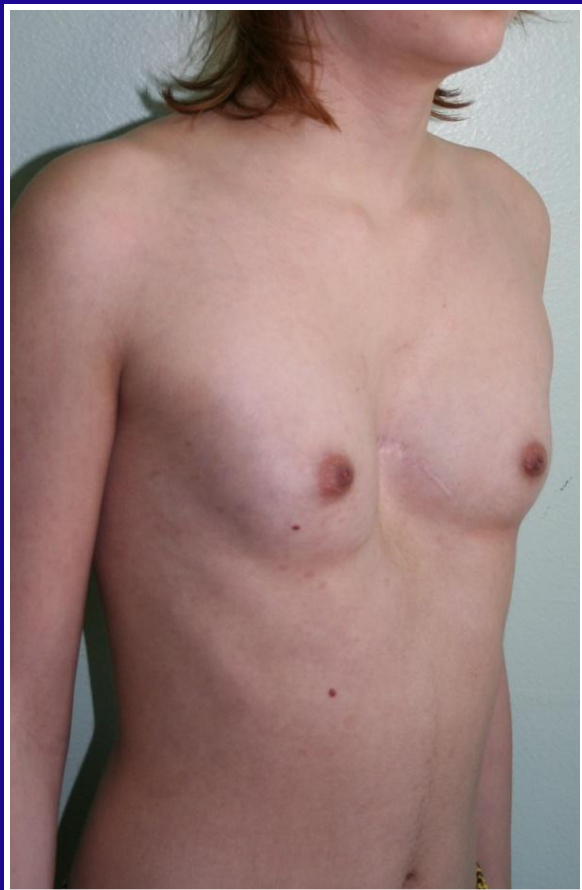
Результат после радикальной торакопластики через 2,5 года

Рецидив ВДГК после операции по Палтия



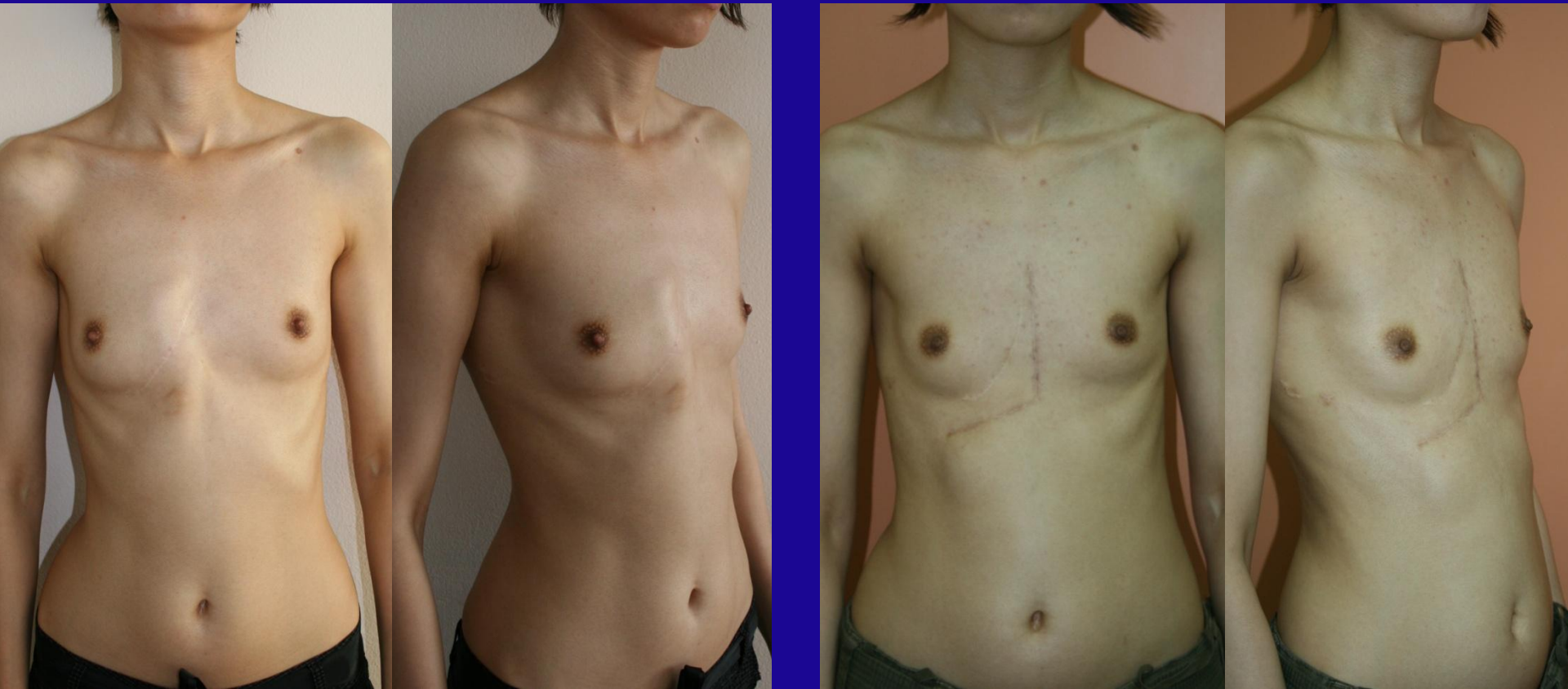Девушка 20 лет с рецидивом ВДГК после операции по Палтия, развившемся через 6 месяцев после удаления пластины (продолжительность иммобилизации грудино-реберного комплекса 6 месяцев).
Результат через 3 года после реторакопластики с фиксацией грудины пластиной из металла с эффектом памяти формы

Рецидив ВДГК после операции по Палтия



Девушка 20 лет с рецидивом ВДГК после операции по Палтия, развившемся через 6 месяцев после удаления пластины (продолжительность иммобилизации грудино-реберного комплекса 6 месяцев).
Результат через 3 года после реторакопластики с фиксацией грудины пластиной из металла с эффектом памяти формы

Рецидив КДГК после недостаточно радикальной торакопластики



Пациентка 26 лет с рецидивом КДГК.
Результат через 6 месяцев после реторакопластики по Равичу.

Благодарю за внимание



*ВУЗ «Центральная
клиническая больница №6»
ОАО «РЖД»*



*Центральный институт
травматологии и ортопедии
им. Н.Н. Приорова
Клиника детской ортопедии*

E-mail: pakorolev@yandex.ru