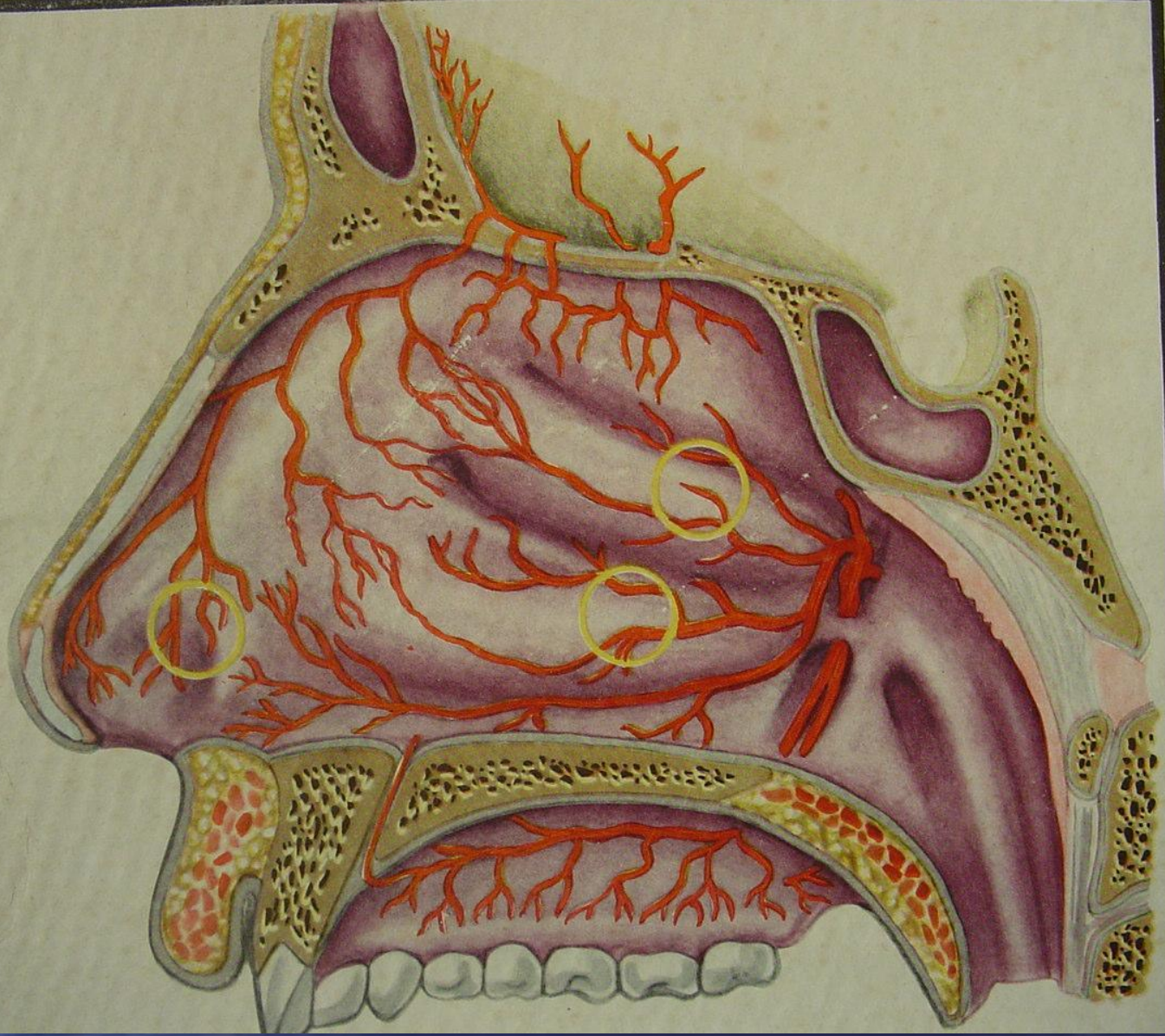


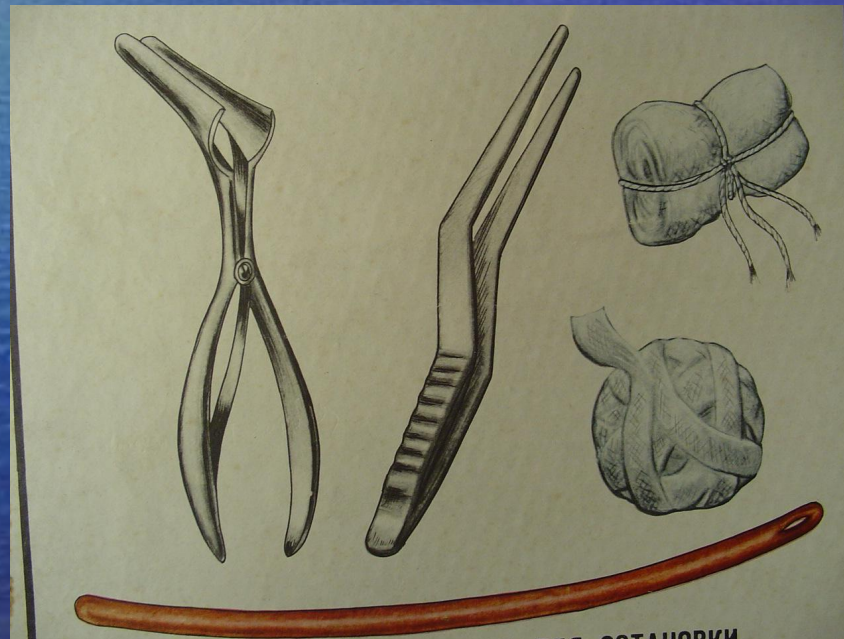
# ЭКСТРЕННАЯ ПОМОЩЬ В ОТОРИНОЛАРИНГОЛОГИИ

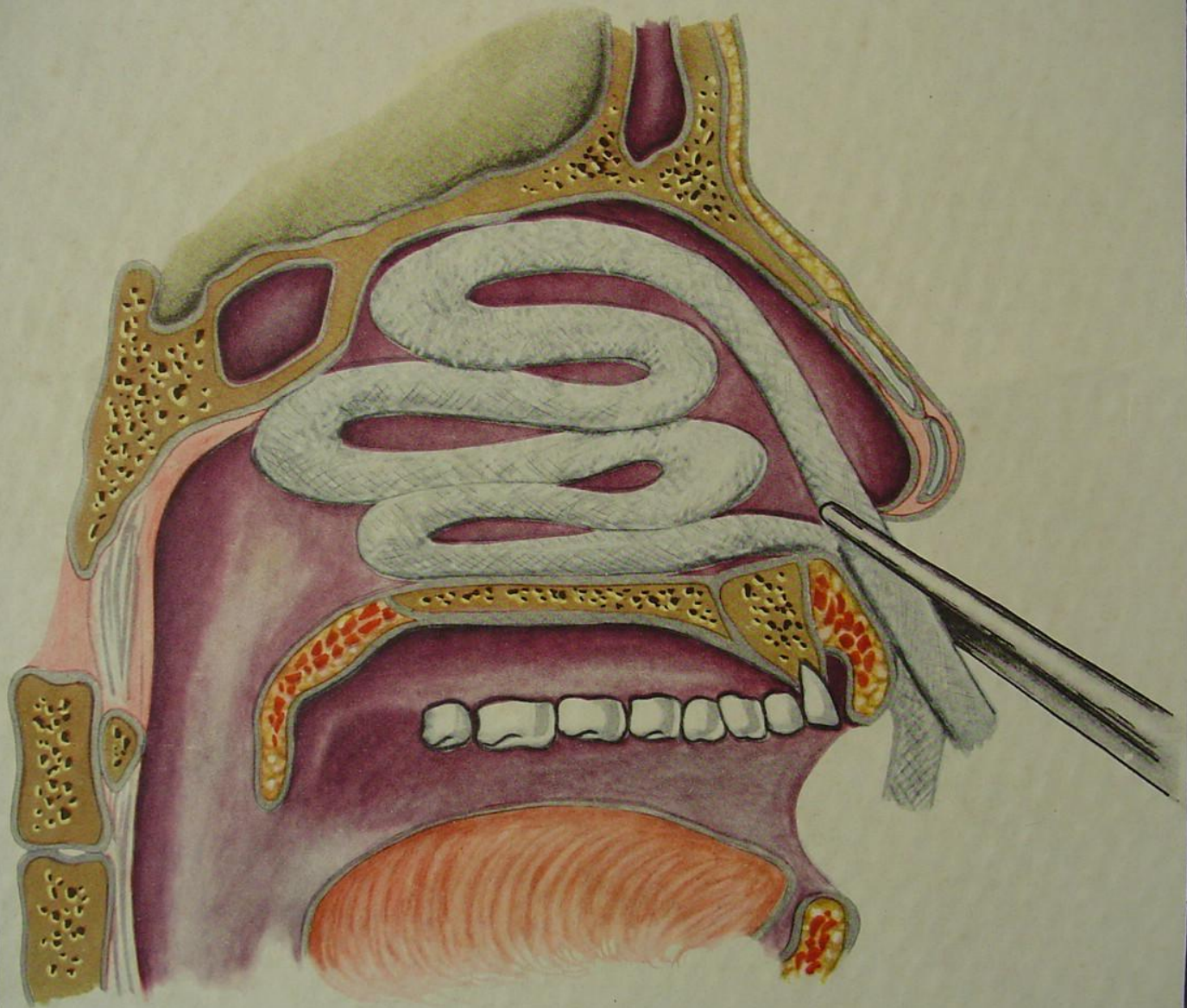




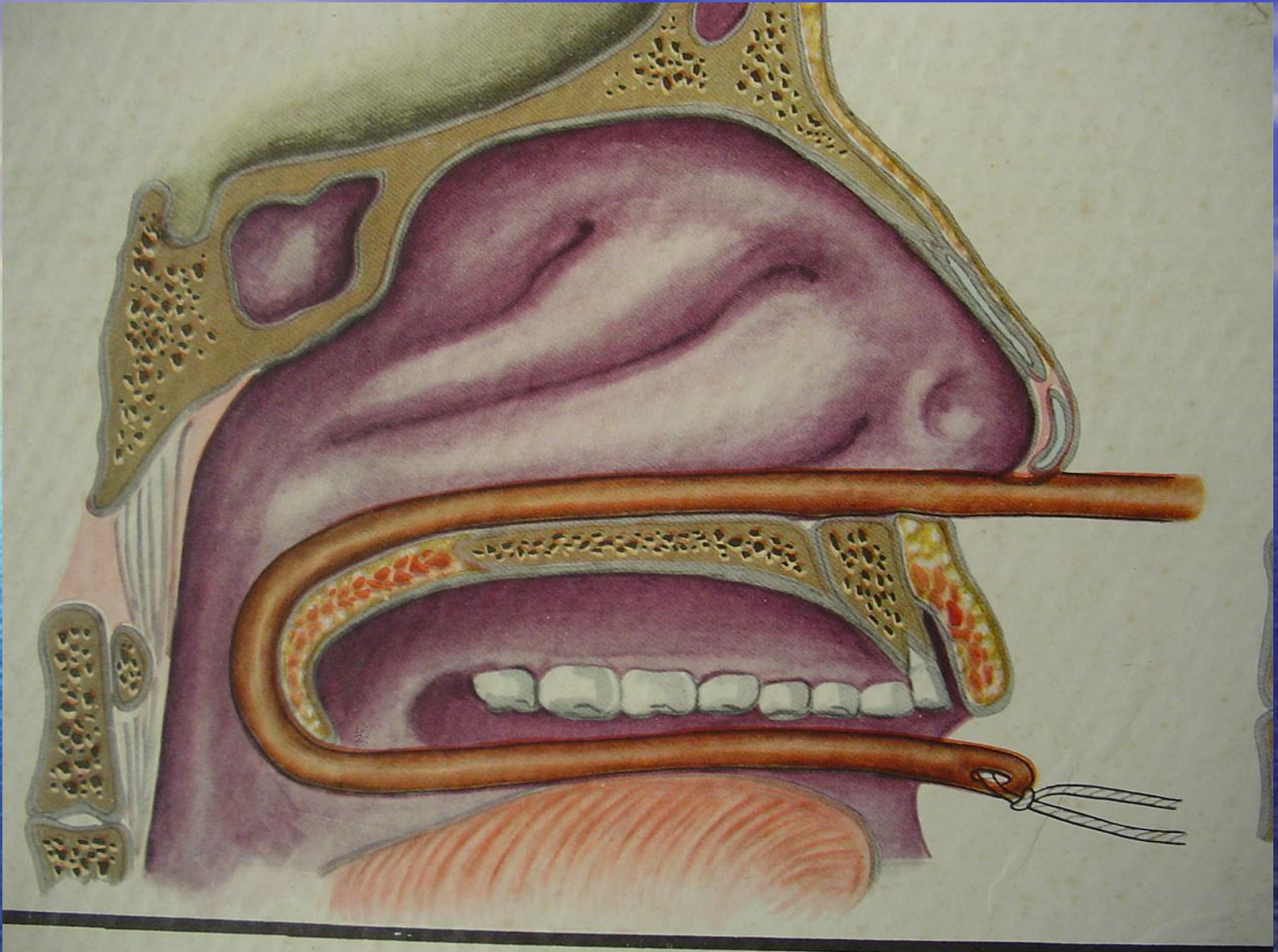

# Инструментарий для тампонады носа



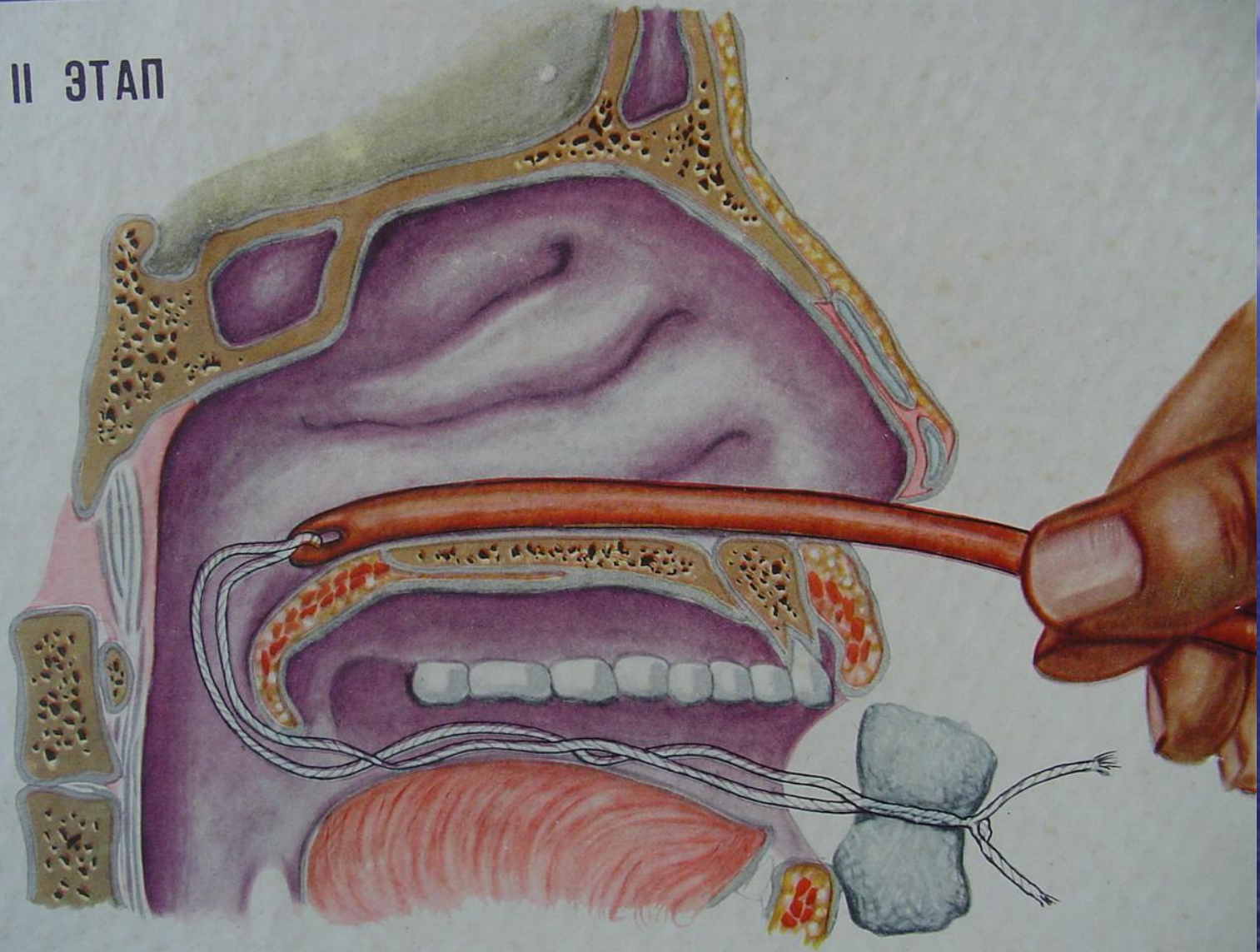






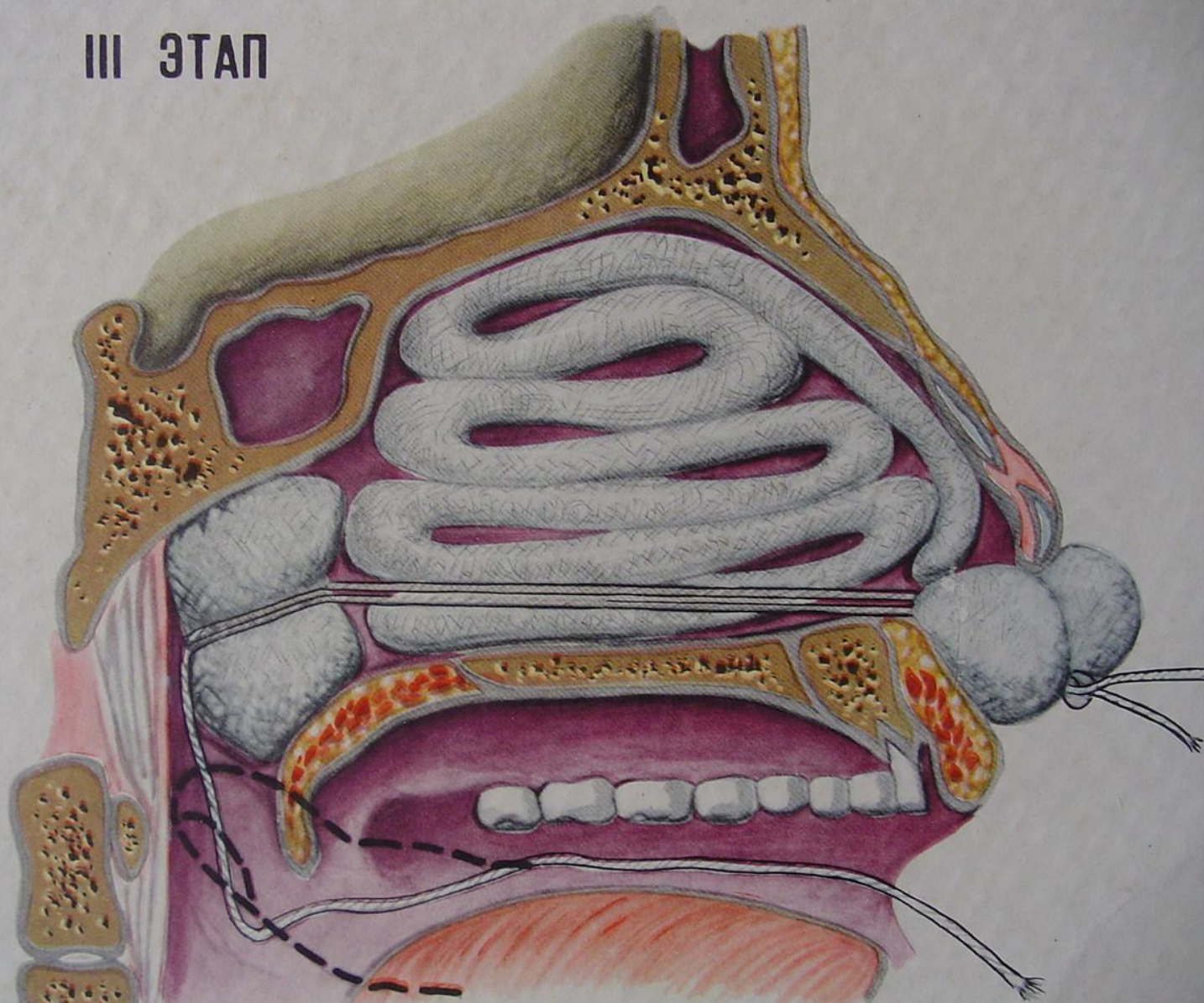


II ЭТАП






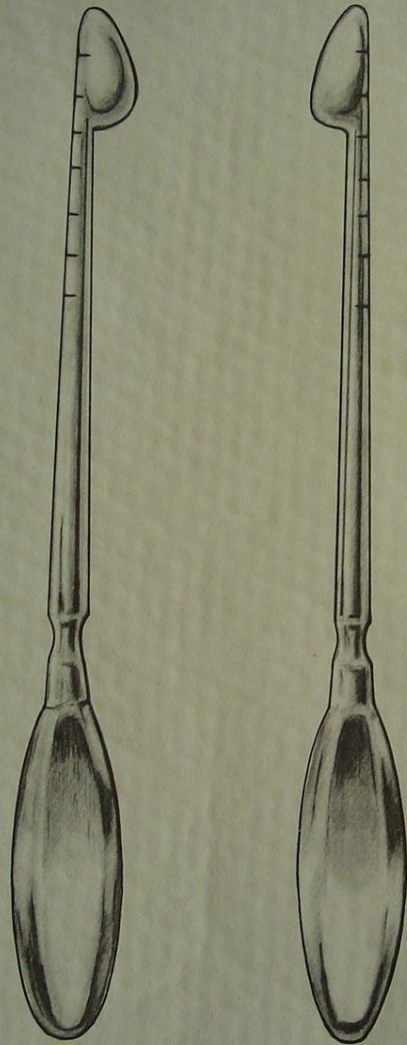
### III ЭТАП





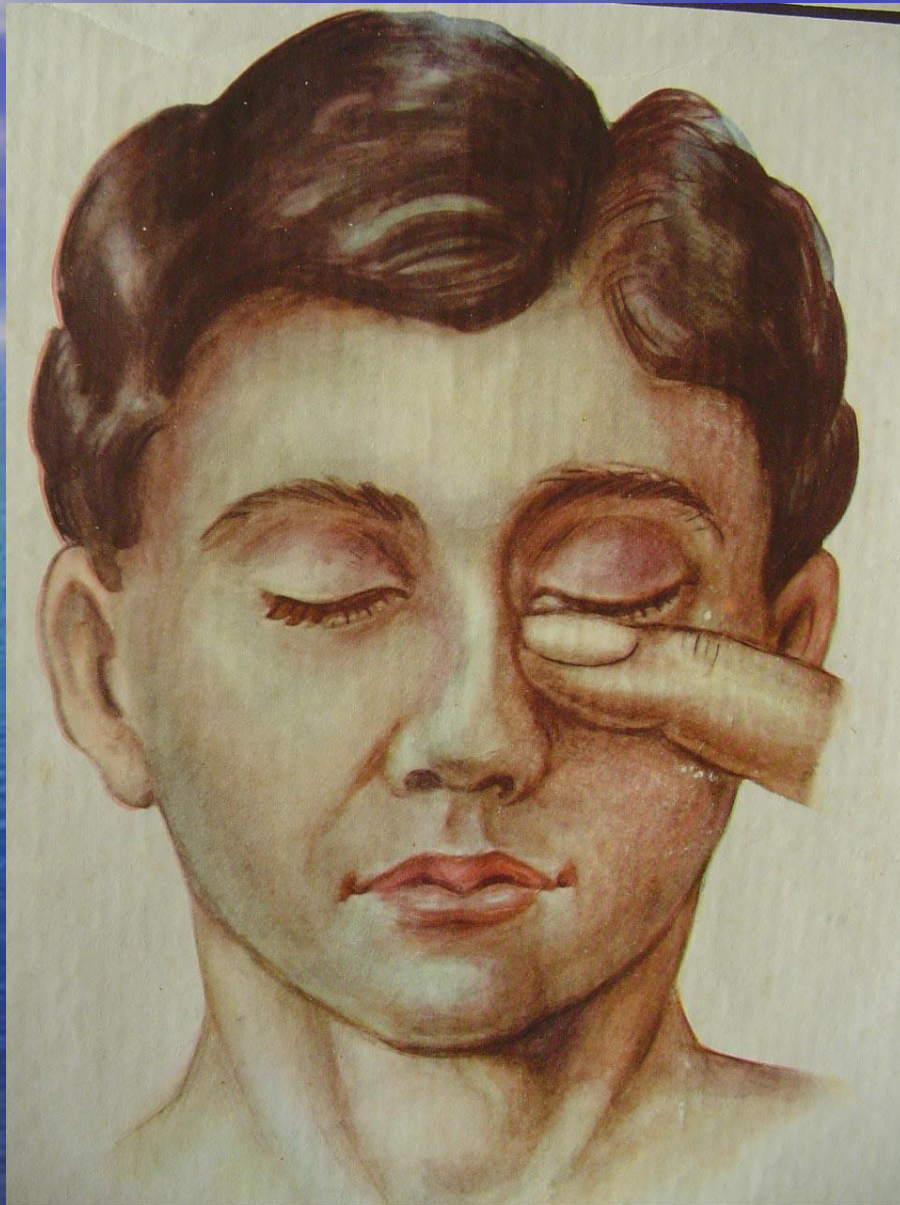




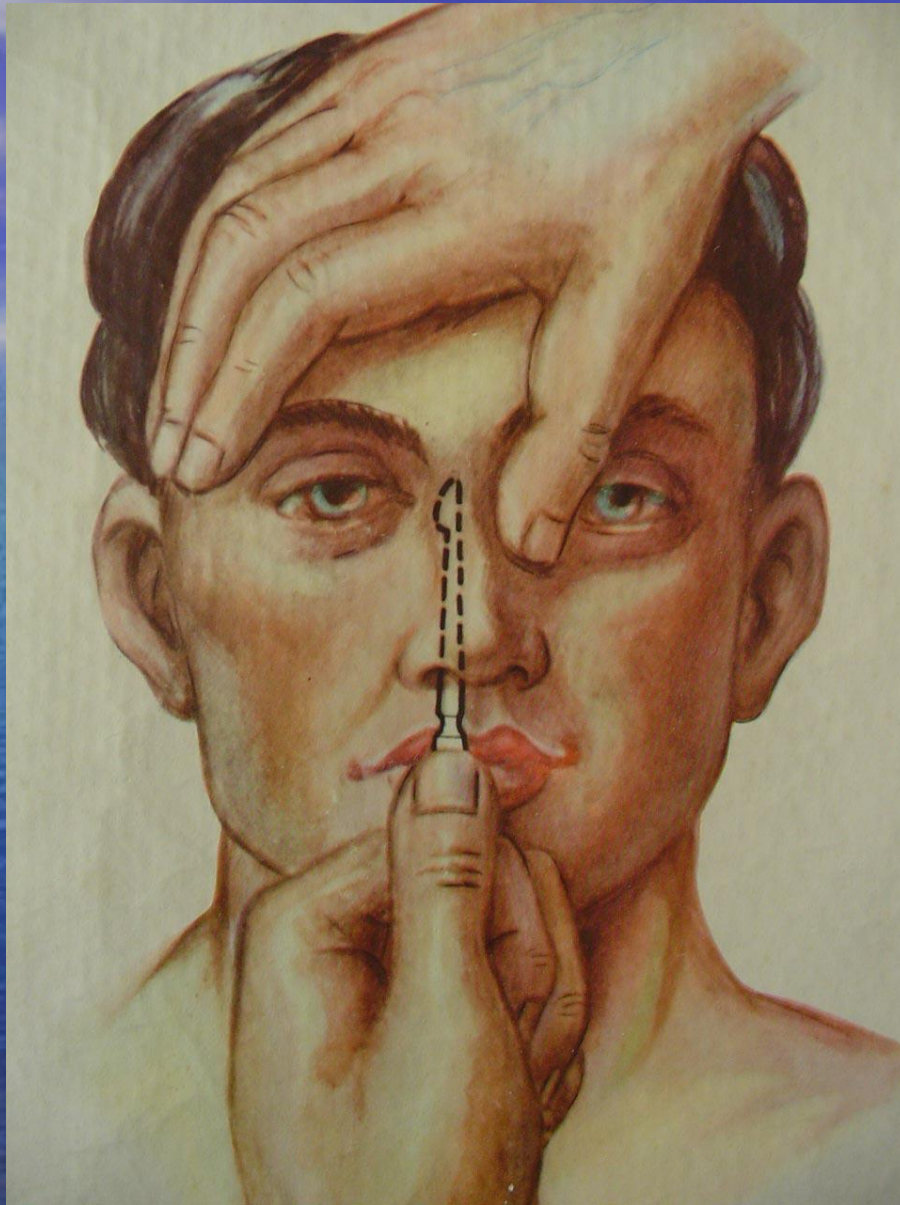

**ЭЛЕВАТОРЫ Ю. Н ВОЛКОВА**



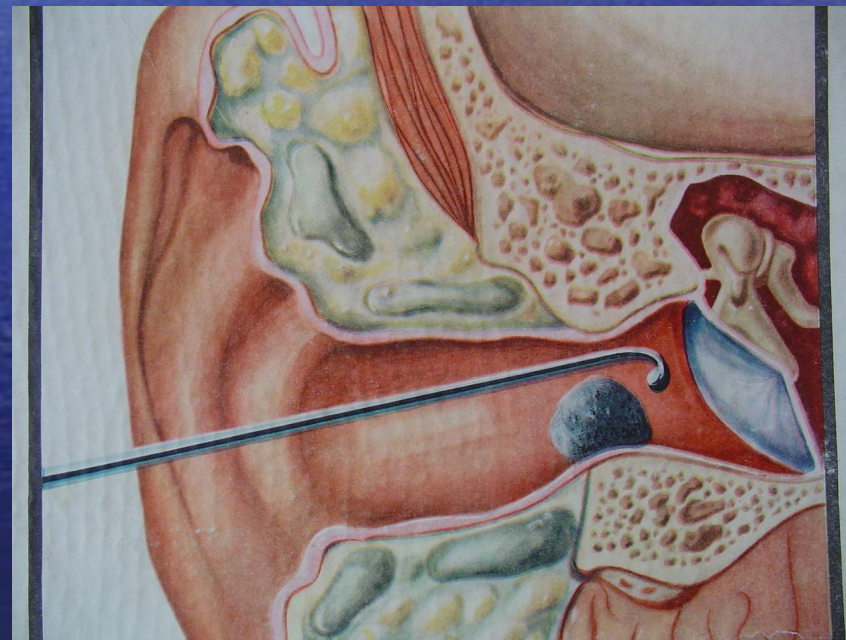
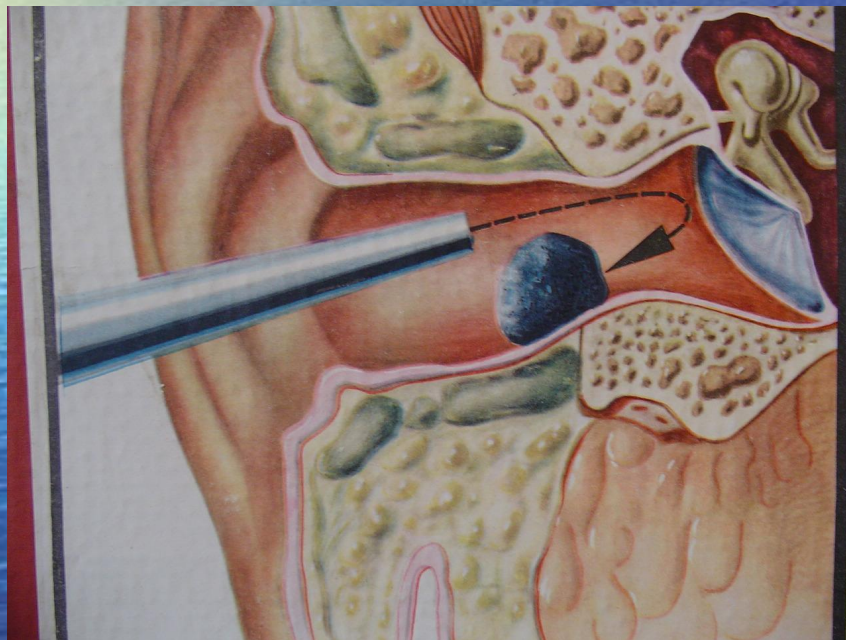








# Инородные тела уха

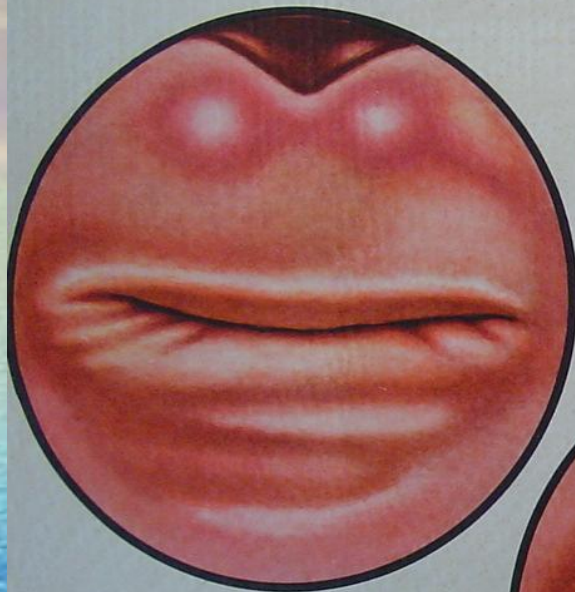




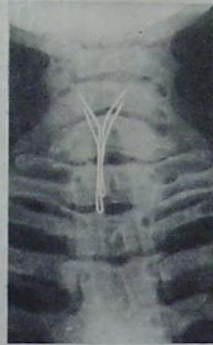




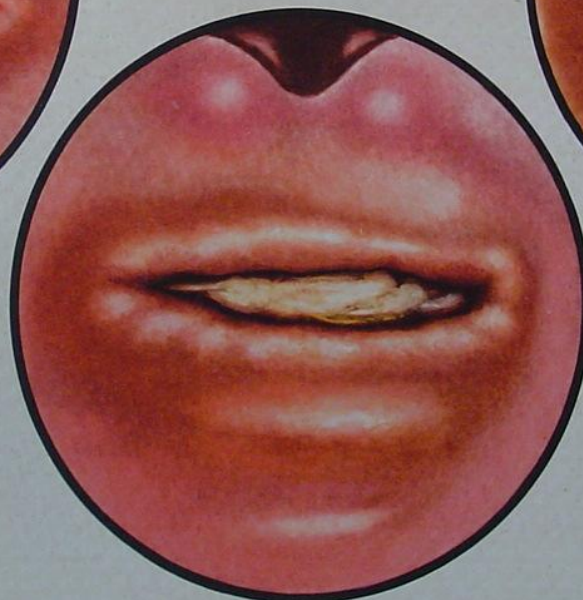# ЗАБОЛЕВАНИЯ ПИЩЕВОДА



ВХОД В ПИЩЕВОД

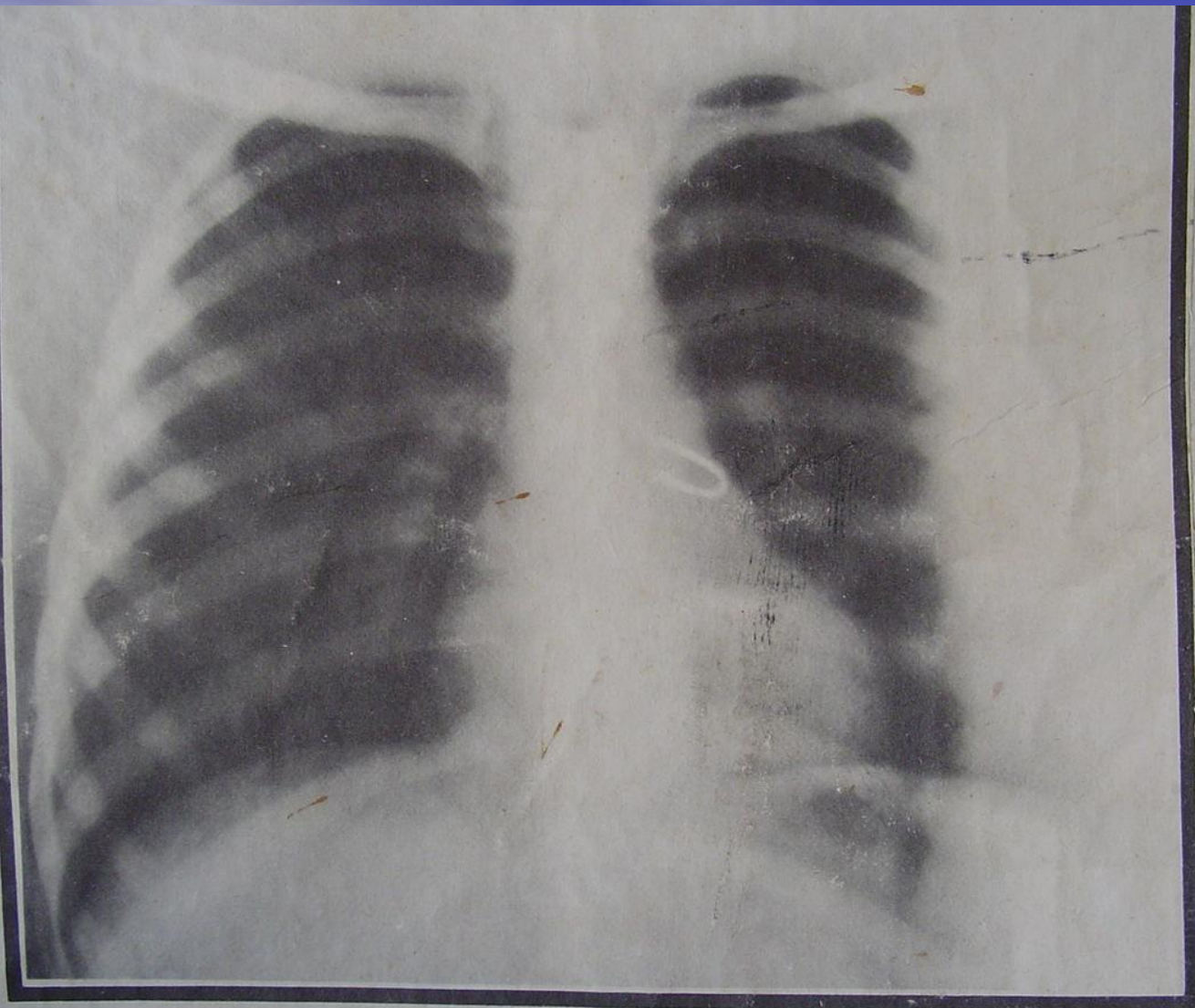


ПРОСВЕТ ПИЩЕВОДА



ИННОРОДНОЕ ТЕЛО

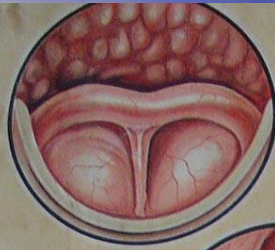




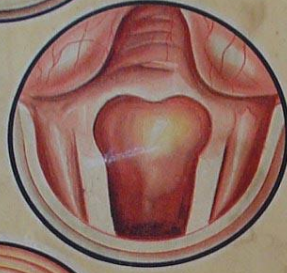
**ИНОРОДНОЕ ТЕЛО БРОНХА (рентгенограмма)**



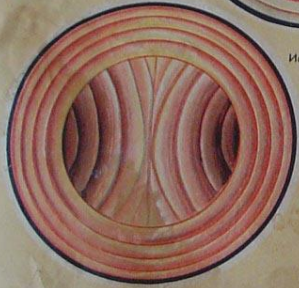
ТРАХЕОБРОНХОСКОПИЯ ПРИМЕНЯЕТСЯ ДЛЯ ОБНАРУЖЕНИЯ ИНОРОДНЫХ ТЕЛ  
В ТРАХЕЕ И БРОНХАХ, А ТАКЖЕ ДЛЯ ДИАГНОСТИКИ И ЛЕЧЕНИЯ СНЕГРОМЫ  
БРОНХОЭНТАЗИИ И АБСЦЕССОВ ЛЕГКИХ. В РЯДЕ СЛУЧАЕВ ПОМОГАЕТ ПРИ  
ДИАГНОСТИКЕ РАКА БРОНХОВ И ЛЕГКИХ



Надгортанник



Истинные голосовые связки



Бифуркация трахеи





