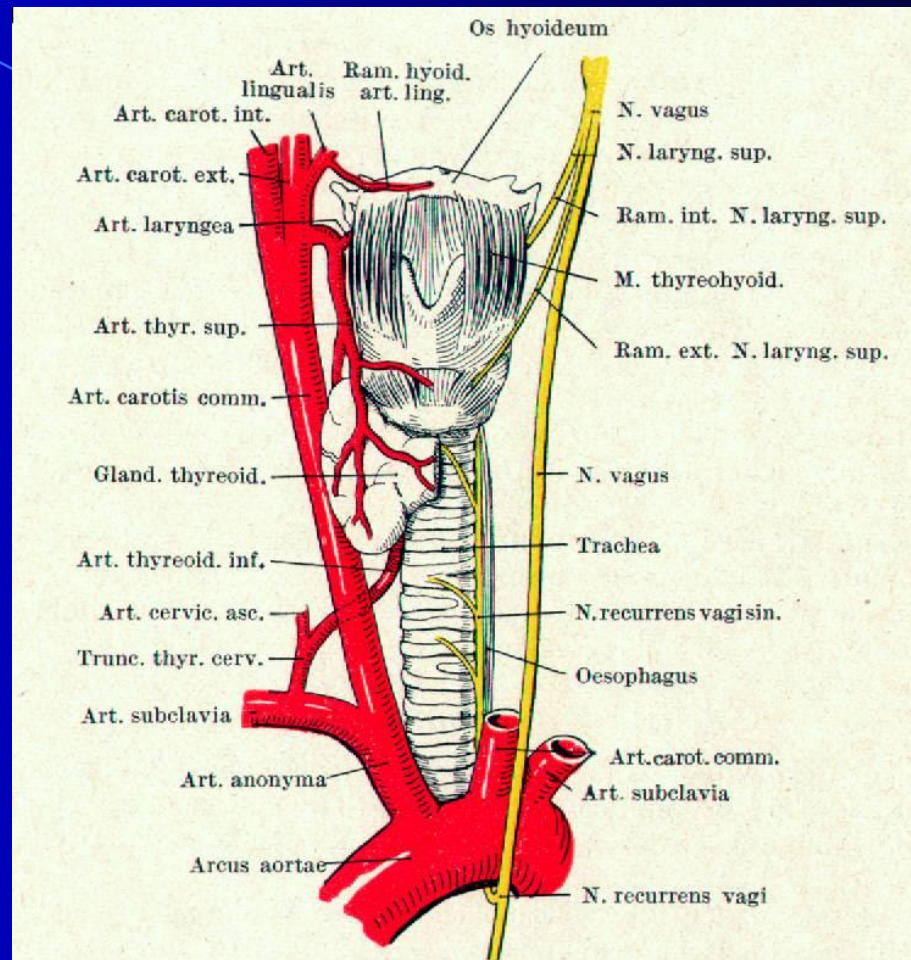
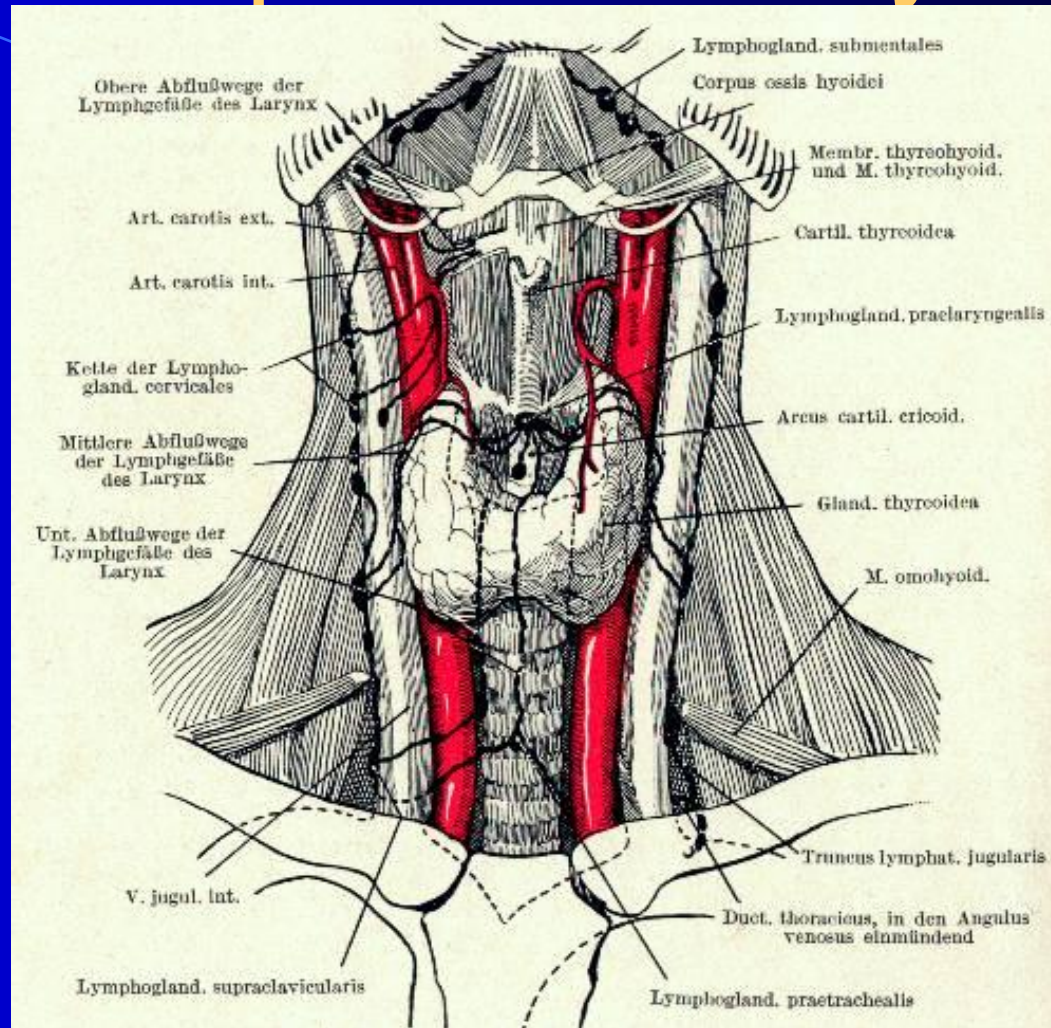


Анатомия и физиология гортани.

Иннервация гортани



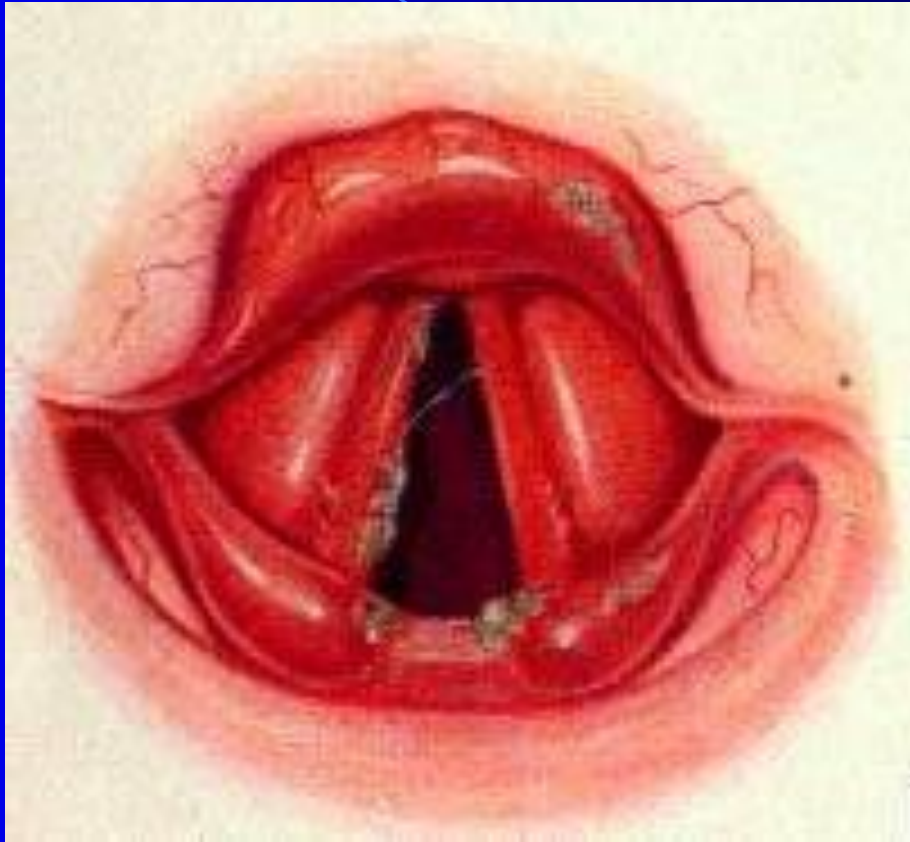Лимфатические узлы шеи



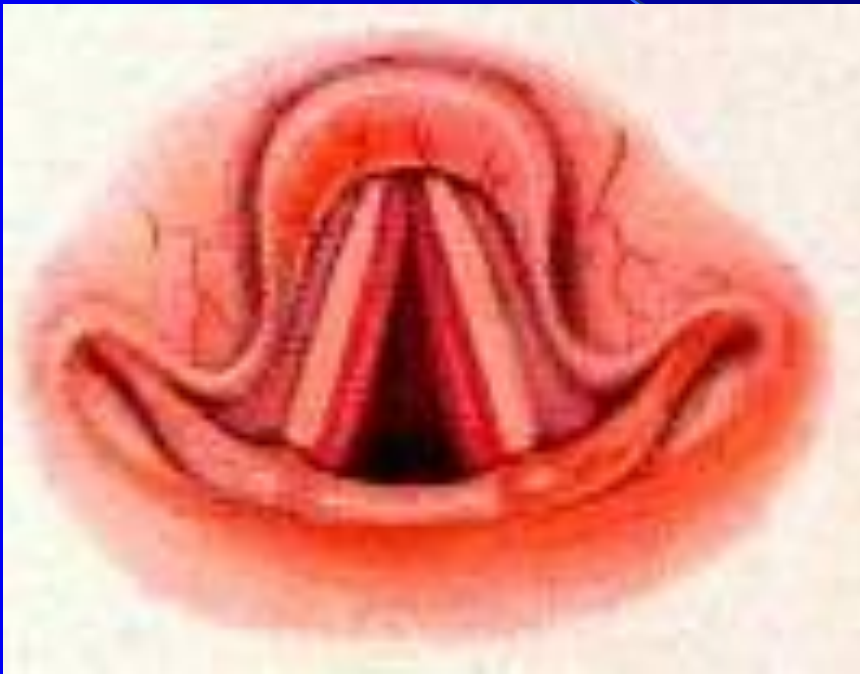Заболевания гортани

The background is a dark blue gradient. A light blue curved line starts from the top left and curves downwards towards the bottom right. A semi-transparent blue shape, resembling a stylized arrow or a wedge, points from the bottom right towards the center of the text.

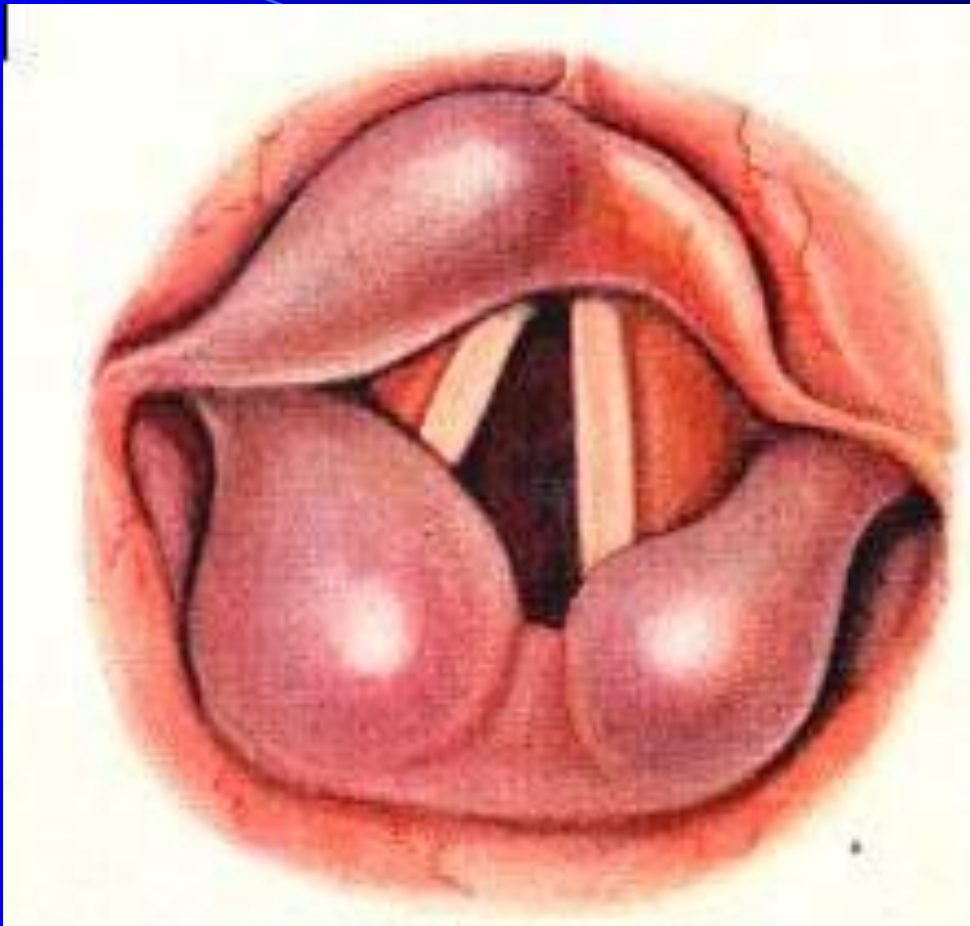
Острый катаральный ларингит



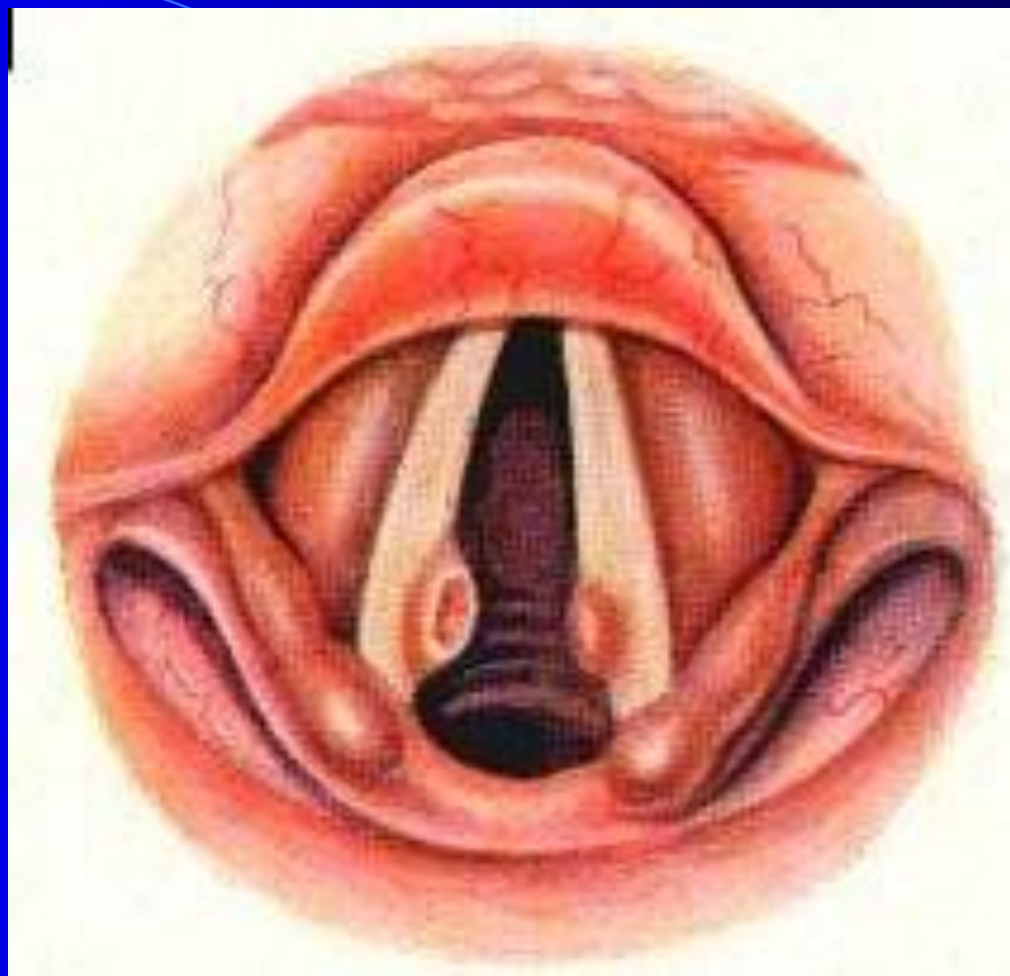
Острый подскладковый ларингит



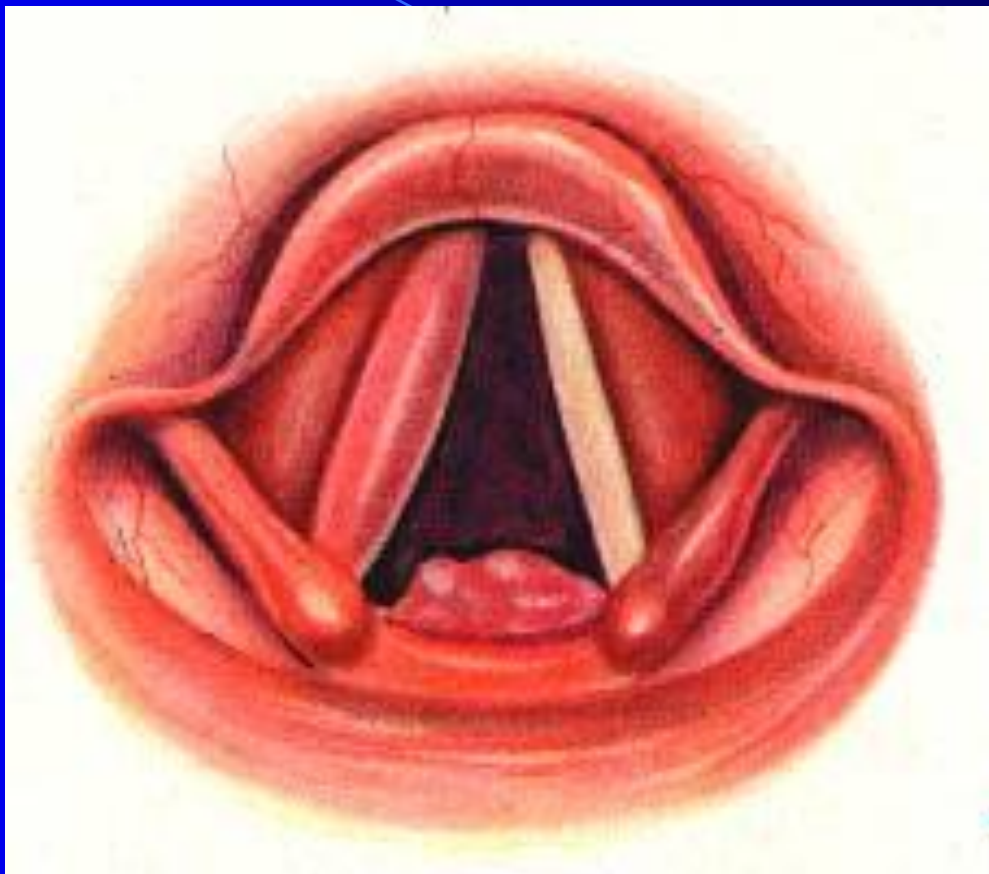
Острый субмукозный ларингит



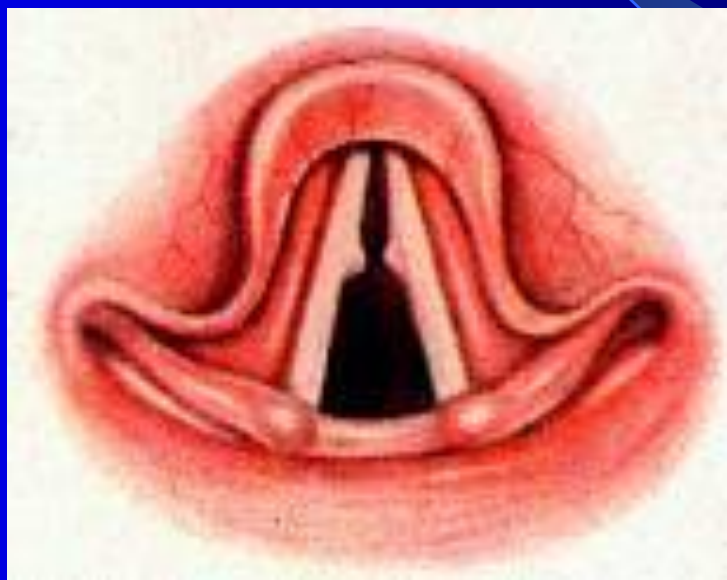Хронический гиперпластический ларингит. Пахидермии гортани



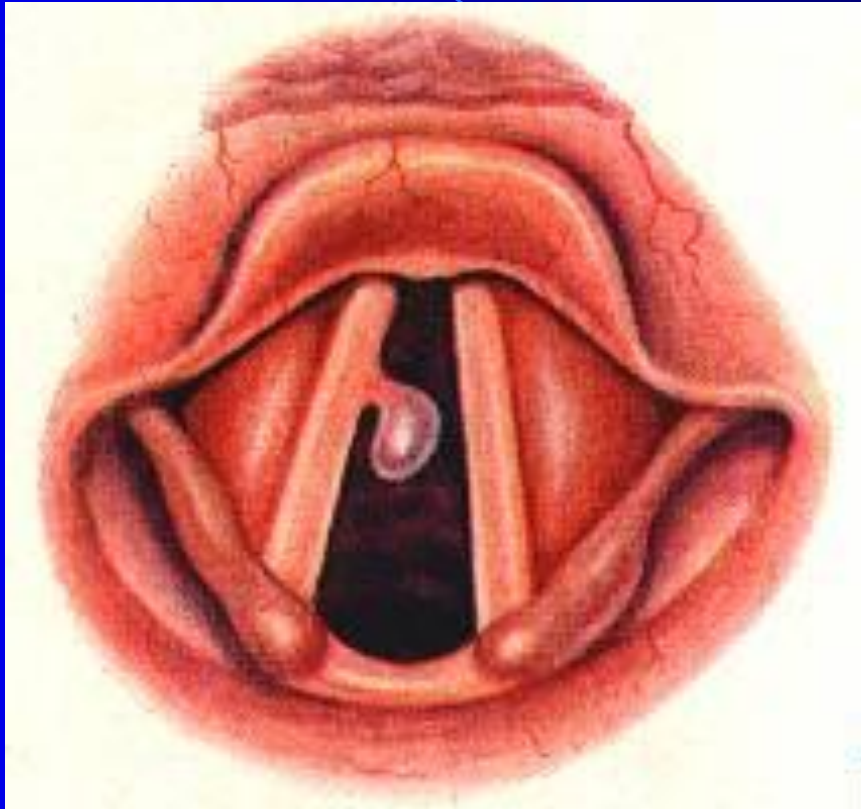
Туберкулез гортани



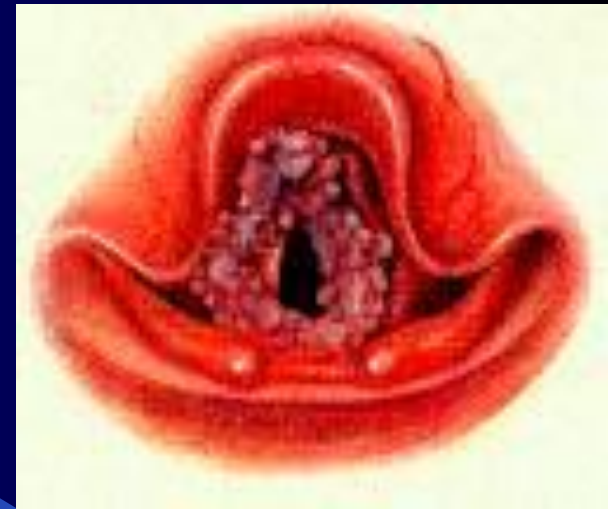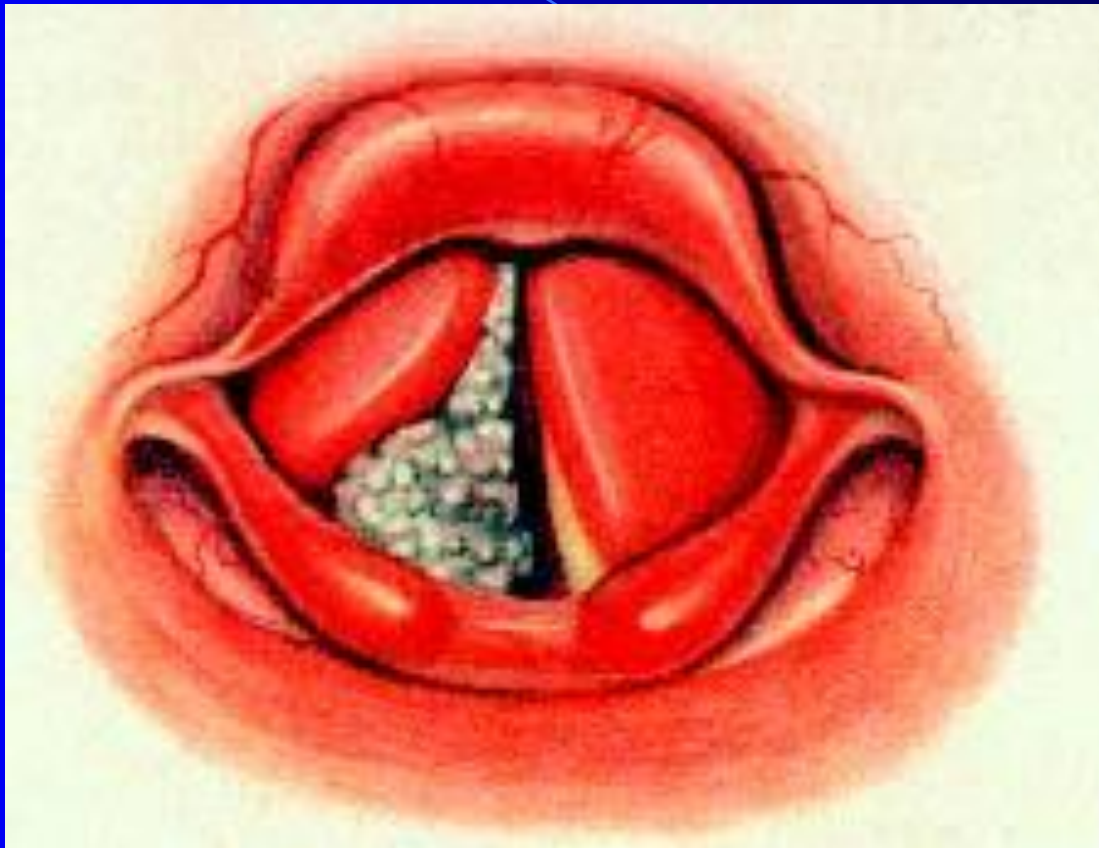
Хронический гиперпластический ларингит. Узелки певцов.



Фиброма гортани



Папилломатоз гортани



Рак гортани

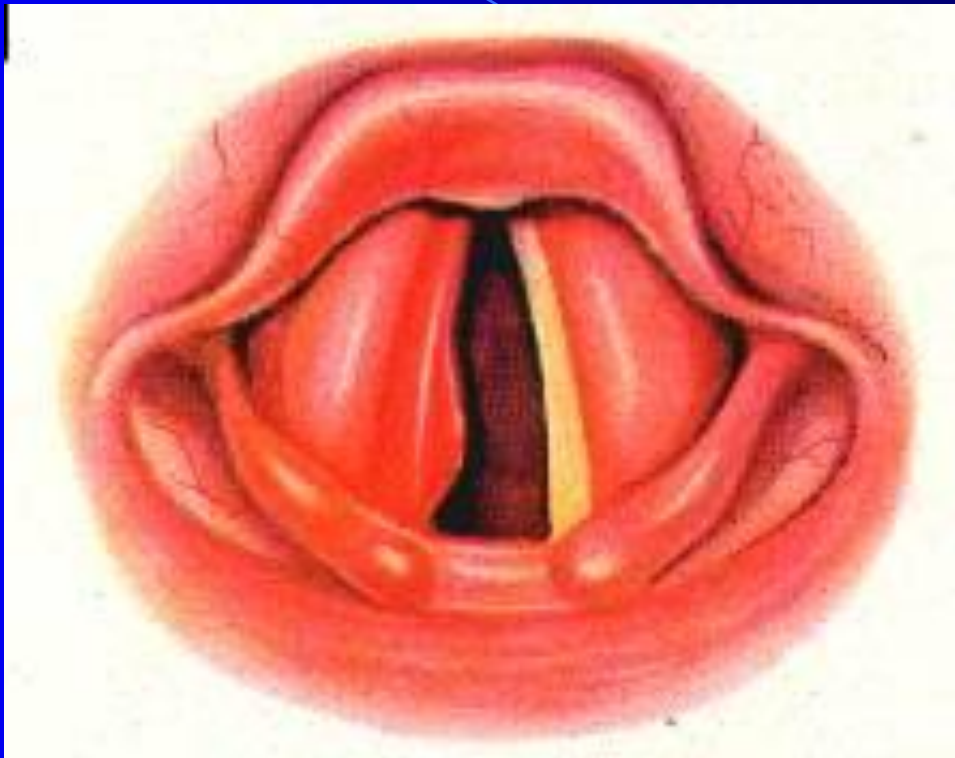
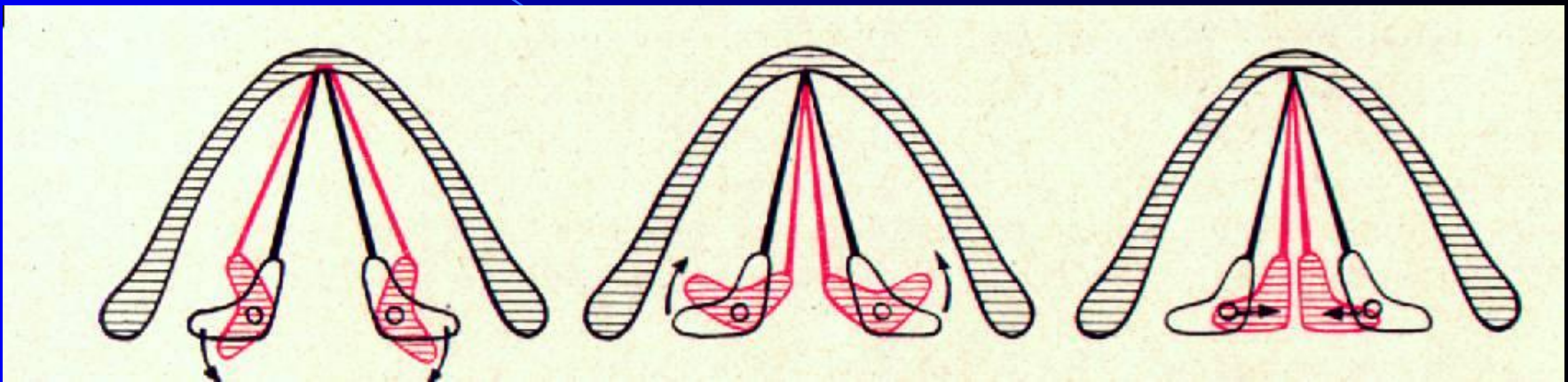
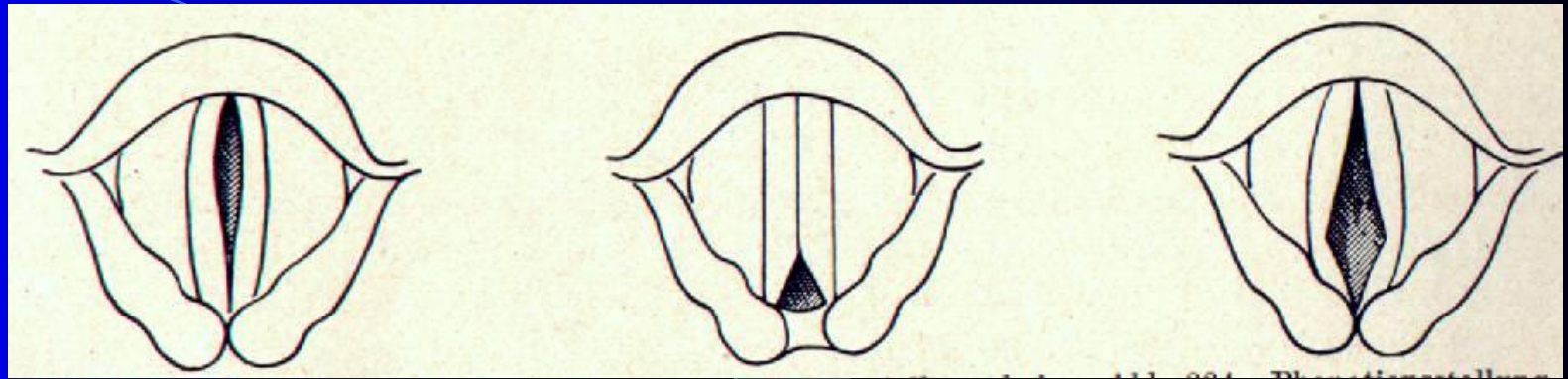


Схема движений черпаловидных хрящей и голосовых складок



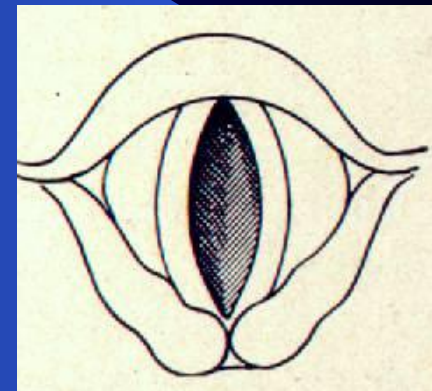
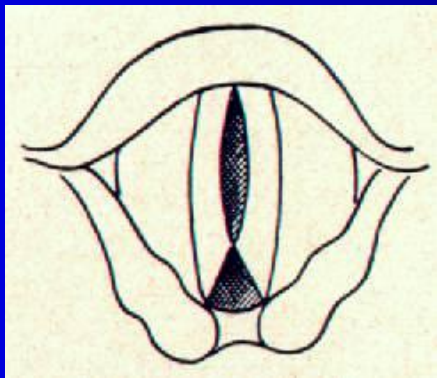
Параличи мышц гортани



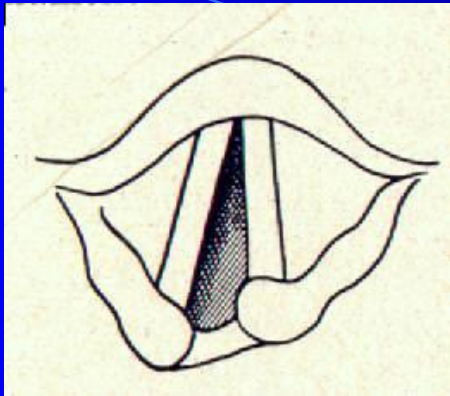
Паралич *m. vocalis* Паралич *m. interarythenoides* Паралич *m. cricoarythenoidea lateralis*

Паралич *m. vocalis* и *m. interarythenoides*

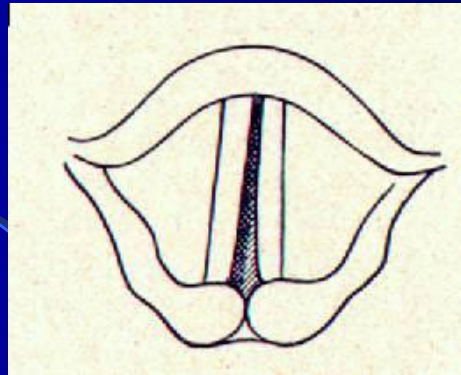
Паралич *m. cricoarythenoidea lateralis* и *m. vocalis*



Параличи гортани



Паралич правой
половины гортани
Состояние на вдохе



Паралич правой
половины гортани
Состояние при фонации