

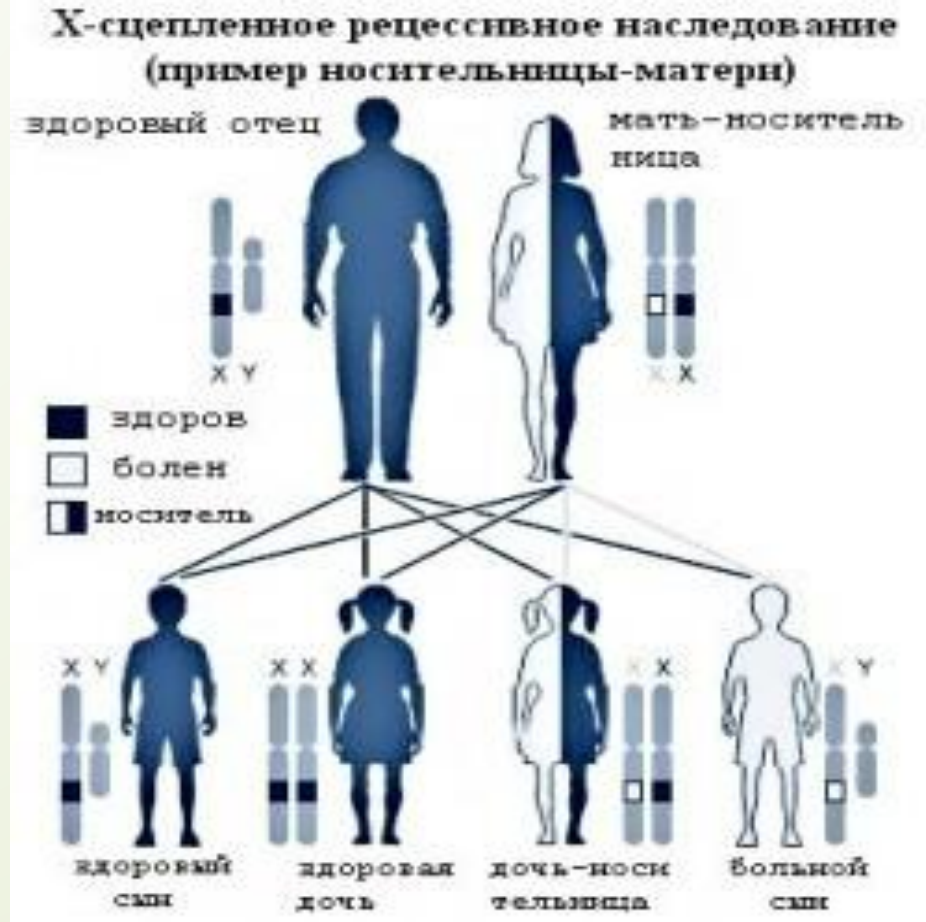
Прогрессирующая мышечная дистрофия Беккера


Подготовила: Магомедова З.Г.

Куратор: асс. Мухамедзянова Р.И.

Впервые Р.Е Веsker в 1955г. Описал заболевание, фенотипически сходное с ПМД Дюшенна, но отличающееся более поздним дебютом и доброкачественным течением. На основании собственных наблюдений и данных литературы автор предложил рассматривать данную болезнь как новую нозологическую форму мышечной дистрофии, наследуемую по рецессивному, сцепленному с X-хромосомой типу. Частота составляет 3,2-5 на 100, 000 населения.

Схема X-сцепленного рецессивного наследования






Прогрессирующая мышечная дистрофия Беккера (G71.0) – это наследственное заболевание нервной системы, обусловленное дегенеративными изменениями в мышечных волокнах в отсутствие первичной патологии периферического мотонейрона.

Наследуется по рецессивному, с X-хромосомой типу. Ген картирован на хромосоме X в локусе Xp 21.

Заболевание обусловлено мутацией гена дистрофина. При отсутствии гена дистрофина фенотипические проявления соответствуют ПМД Дюшенна, при снижении количества и изменениях размера молекулы дистрофина - ПМД Беккера. Описаны случаи ПМД Дюшенна и ПМД Беккера в одной семье, обусловленные двумя различными делециями гена дистрофина. Рядом исследователей показано, что 82% случаев ПМД Беккера обусловлены делециями и дупликациями гена дистрофина. Среди мутаций гена дистрофина делеции встречаются наиболее часто и составляют 76,7%. А.Н.Веггс и соавт. (1991) на основании клинико-генетического и иммуно-гистохимического исследования 68 больных с ПМД Беккера предложили схему, объясняющую отдельные клинико-генетические взаимосвязи.

Клинико-генетические взаимосвязи при ПМД Бекера

Признак	Делеция дистрофина область I	Делеция дистрофина дистальный отдел II области
Количество дистрофина, % от нормы	15,9	36,1
Возраст больного при дебюте, лет	6,6	10,1
Полная клиническая симптоматика болезни, через сколько лет	4,1	10,5

- 
- Делеция дистрофина в I области (в сравнении с делециями в II области) характеризуются более ранним началом болезни, быстрым прогрессированием заболевания и меньшим количеством дистрофина. Известно, что мутация гена дистрофина обуславливает дефицит дистрофина не только в скелетных мышцах, но и в кардиомиоцитах. В последние годы установлена локализация дистрофина в клетках проводящей системы сердца, в проводящих миоцитах (волокна Пуркинье). Это создает предпосылки для проявления различных нарушений ритма и проводимости сердца у данной категории больных.
 - У женщин – носительниц гена ПМД Беккера может наблюдаться мозаичное распределение дистрофиннегативных и дистрофинпозитивных мышечных волокон в сердечной мышце. В зависимости от преобладания того или иного типа волокон у женщин либо нет признаков патологии сердечной мышцы, либо они имеют субклинические изменения или развернутую картину кардиомиопатий. У мальчиков также описаны различные клинические варианты течения заболевания. Так, известны случаи, когда у больных отсутствовали клинические проявления миопатического синдрома, и они наблюдались с диагнозом дилатационной кардиомиопатии или застойной сердечной недостаточности неясного генеза. Около 30% всех случаев мышечной дистрофии Беккера связаны с новыми мутациями гена дистрофина, поэтому необходимо принимать во внимание возможность возникновения спорадических случаев заболевания. У пациентов, не имеющих патологии ССС, делеции в области 48 – 49-го экзона наблюдались в 25% случаев, другие делеции в 25% случаев. В противоположность этому у больных с выраженными нарушениями функции ССС делеции в области 48-49-го экзона были выявлены в 37,5% случаев, а другие делеции в 20% случаев.

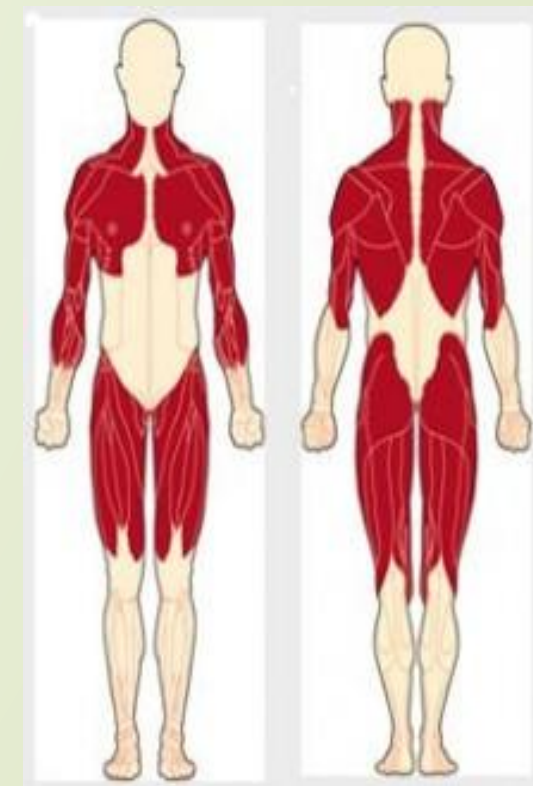□ Классификация:


- Прогрессирующие мышечные дистрофии
 1. Миодистрофия Дюшенна
 2. Миодистрофия Беккера
 3. Редкие формы X-сцепленных миодистрофий
 4. Миодистрофия Эмери - Дрейфуса
 5. Миодистрофия Мэбри
 6. Миодистрофия Роттауфа- Мортье - Бейера
 7. Миодистрофия Ландузи- Дежерина (лицелопаточно-плечевая миодистрофия)
 8. Скапулоперонеальная миодистрофия Давиденкова
 9. Миодистрофия Эрба - Рота (конечностнопоясная миодистрофия)
 10. Дистальная миодистрофия Веландер
 11. Окулярная миодистрофия (прогрессирующая наружная офтальмоплегия Грефе)
 12. Окулофарингеальная миодистрофия



- ▣ **Клиническая характеристика:** У ряда больных доминирует картина кардиомиопатии при отсутствии или малой степени вовлечения в патологический процесс скелетных мышц, у других больных имеет место столь медленное прогрессирование симптомов мышечной слабости, что они сохраняют способность к самостоятельной ходьбе до 60 лет, несмотря на наличие обширных делеций гена дистрофина. В типичных случаях заболевание возникает в возрасте 10-20 лет, иногда несколько раньше или позже.
- ▣ Первыми признаками являются слабость, утомляемость при длительных физических нагрузках. Выраженные миалгии в ногах, иногда в комбинации с крампи, являются самыми ранними симптомами заболевания примерно у трети пациентов. В ряде случаев эти симптомы могут сохраняться в течении нескольких лет. Наиболее частыми жалобами на ранних стадиях болезни являются трудности при подъеме по лестнице, утомление при беге, длительной ходьбе и частые падения. Постепенно затрудненной становятся ходьба, вставание с низкого стула. При вставании больные прибегают к использованию вспомогательных приемов (вставание «лесенкой», или «забирание по самому себе»). Отмечается изменение походки по типу «утиной». Атрофии мышц развиваются преимущественно в области тазового пояса, бедер. В сравнении с нижними конечностями, верхние длительное время остаются интактными. Обязательным признаком являются псевдогипертрофии различных групп мышц, особенно икроножных. В более поздних стадиях возникают псевдогипертрофии дельтовидных мышц.


- Костно-суставные деформации возможны преимущественно в поздних стадиях заболевания. Относительно часто (15-70 %) встречается лишь «полая стопа».
- Описаны атипичные варианты болезни, протекавшей с миалгией и крампи, возможно сочетание классической клинической картины ПМД Беккера и психического заболевания. Локализация дистрофина не только в мышечной ткани, но и в головном мозге позволила предполагать взаимосвязь ПМД Беккера с интеллектуальными и психическими нарушениями. Высказывались предположения об относительно частом выявлении у детей с мышечной дистрофией Беккера умственной отсталости и психических заболеваний. В исследованиях М.Мело и соавт. (1995), где сравнивались группа больных с ПМД Беккера и контрольная группа, не были установлены различия в частоте исследуемых признаков. В обеих группах примерно половина пациентов как минимум один раз в жизни обращались к психоневрологу (чаще всего по поводу депрессивных расстройств). Индекс интеллектуального развития IQ составил в группе пациентов с ПМД Беккера 85,9, а в контрольной группе-87,8, т.е. свидетельствовал о нормальном интеллекте.





□ Согласно R.M. Quinlivan, V.Dubowitz (1992), при ПМД Беккера сердце вовлекается в патологический процесс приблизительно в 75% случаев. У 1/3 больных развиваются дилатация желудочков и застойная сердечная недостаточность. Достаточно часто поражение выявляется у женщин-носительниц гена ПМД. L. Politano и соавт. (1996) провели кардиологическое исследование группы женщин – носительниц гена заболевания, не имеющих мышечной слабости и кардиологических жалоб. Вовлечение миокарда в патологический процесс выявлено в 84,3% случаев. В возрасте от 5 до 16 лет сердечно-сосудистая патология отмечалась в 54,5% случаев; в возрасте старше 16 лет – в 90,2%. Чаще всего начальными проявлениями кардиальной патологии были субклинические изменения миокарда, выявляемые при Эхо-КГ, затем развивались гипертрофия миокарда и/или нарушения ритма, и, как правило, процесс заканчивался развитием дилатационной кардиомиопатии.

□ Кардиомиопатия (гипертрофическая или дилатационная) развивается наиболее часто у пациентов с ПМД Беккера. Она может сопровождаться проявлениями сердечной недостаточности: одышкой и кашлем при физической нагрузке и одышкой в ортоположении; нарушениями атриовентрикулярной и/или внутрижелудочковой проводимости. ЭКГ изменения при ПМД Беккера выявляются приблизительно в 68% случаев. При оценке ЭКГ у больных с мышечной дистрофией Беккера необходимо обращать внимание на следующие патологические изменения: повышение амплитуды зубца R в отведении V1 более 4мм; сумма амплитуд зубцов Q в отведениях V5, V6, aVL и I более 8 мм; патологические зубцы Q в отведениях II, III, aVF; изменения комплекса QRS в отведении V1.

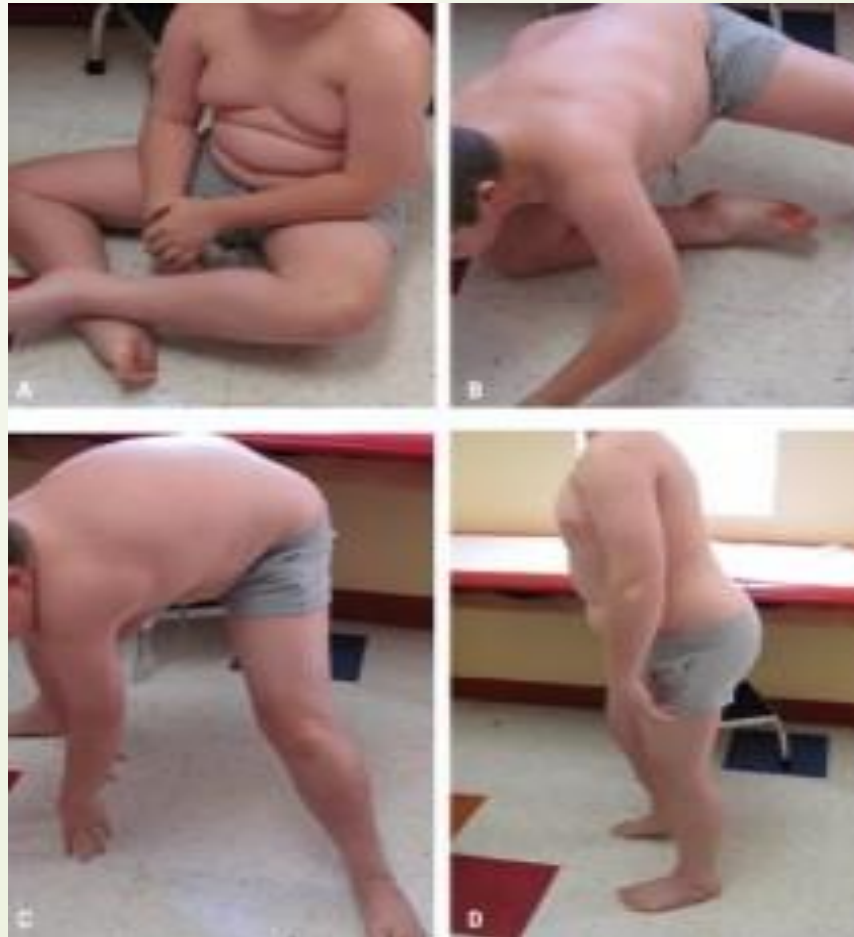

□ В отдельных случаях при ПМД Беккера отмечаются нейроэндокринные расстройства. Наиболее частыми из них являются гипогенитализм, атрофия яичек. Многие больные до 40-60 лет сохраняют способность к самостоятельному передвижению. Двигательные нарушения при миопатии Беккера прогрессирует не так быстро. Длительное повышение нагрузки на миокард ведет к развитию дилатационной кардиомиопатии и митральной регургитации. Сердечная недостаточность у этих больных появляется раньше, чем дыхательная, как это происходит при мышечной дистрофии Дюшенна. Причиной смерти больных с ПМД Беккера являются СС осложнения.

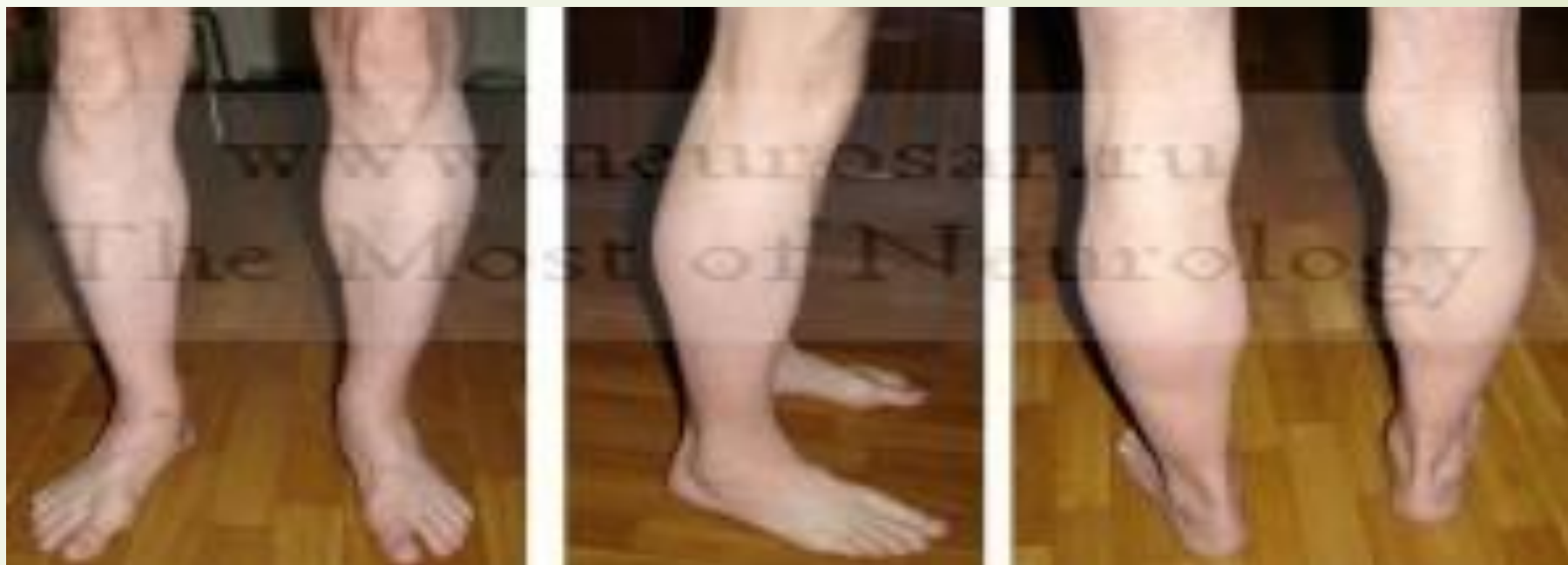□ **Критерии диагноза:**

1. Рецессивный, сцепленный с X-хромосомой тип наследования.
2. Дебют в возрасте 10-20 лет.
3. Слабость и атрофии мышц тазового пояса и бедер.
4. Псевдогипертрофии икроножных мышц.
5. Признаки первичной мышечной дистрофии в биоптатах скелетных мышц.
6. Частое вовлечение ССС в патологический процесс (кардиомиопатии, нарушения ритма и проводимости)
7. Первично-мышечный характер изменений ЭМГ.
8. Медленно прогрессирующее течение.

Вставание мальчика 14 лет с миодистрофией Беккера из положения сидя с помощью приёма Говерса (стадии А-D). Обращают на себя внимание внешние проявления гипогенитализма (гинекомастия, ожирение)



Псевдогипертрофия икроножных мышц при миодистрофии Беккера



□ Дифференциальный диагноз:

- ПМД Беккера следует дифференцировать от других псевдогипертрофических форм ПМД, а также заболеваний, сопровождающихся крампи (полимиозит, дерматомиозит, болезнь Мак-Ардля, гипотиреоидная миопатия). Поскольку клиническая картина при ПМД Беккера отличается большим разнообразием, приблизительно треть больных до постановки правильного диагноза наблюдаются по поводу ПМД Дюшенна, мышечной дистрофии Эрба, болезни Кугельберга-Веландера, полимиозита, метаболической миопатии или наследственной полиневропатии. Наиболее точно диагностировать ПМД Беккера можно при исследовании распределения дистрофина в мышечных волокнах, а также методом определения делеций гена дистрофина.

Диагностика.

- ДНК-диагностика
- Исследование сыворотки крови(повышение КФК)
- ЭМГ(первично-мышечный характер изменений)
- Биопсия скелетных мышц(признаки первичной мышечной дистрофии и денервации)
- ЭКГ/ЭхоКГ(нарушение атриовентрикулярной и/или внутрижелудочковой проводимости, дилатация желудочков, кардиомиопатия).
- Возможна пренатальная диагностика заболевания посредством амниоцентеза или биопсии ворсин хориона у лиц с достоверно подтверждённым заболеванием у членов семьи.

Лечение миодистрофии Беккера

- 1. Витаминy (B1, кокарбоксилaзa, никотиновая кислота, B6, B12, витE)
- 2. Антихолинэстеразные препараты (галантамин, прозерин, оксазил)
- 3. Препараты влияющие на тканевой метаболизм (калия оротат, АТФ, рибоксин, карнитин, убихинон (цитомак, лимантар).
- 4. Препараты улучшающие периферическое кровообращение (продектин, трентал, теоникол, вазобрал).
- 5. ГКС (преднизолон в дозе 0,75 мг/кг/сут).
- Положительный эффект на течение заболевания оказывают аминокислоты, карнитин (Элькар), Коэнзим Q-10, рыбий жир).

□ Прогноз при ПМД Беккера следующий:

- Ряд юношей (но небольшой их процент) к шестнадцати годам нуждаются в использовании инвалидной коляски.
- Двадцатилетний рубеж проходят более девяноста процентов молодых мужчин и избегают при этом летального исхода.
- При применении поддерживающих процедур, о которых было сказано выше, можно отсрочить появление мышечной атрофии и приобретение инвалидности.
- Дистрофия Беккера – это серьёзное наследственное заболевание, которое не имеет ничего общего с неправильным уходом за ребёнком. Поэтому, родителям подобного ребёнка стоит принять ситуацию такой, какой она есть. А также заняться поиском адекватных методов, поддерживающих состояние здоровья своего ребёнка.