

Грибковые заболевания кожи

Составитель:
к.м.н. Попов В.Е.
Курск, 1998 г.

Классификация микозов

1. Кератомикозы
2. Дерматомикозы
3. Трихомикозы
4. Кандидоз
5. Глубокие микозы

Кератомикозы

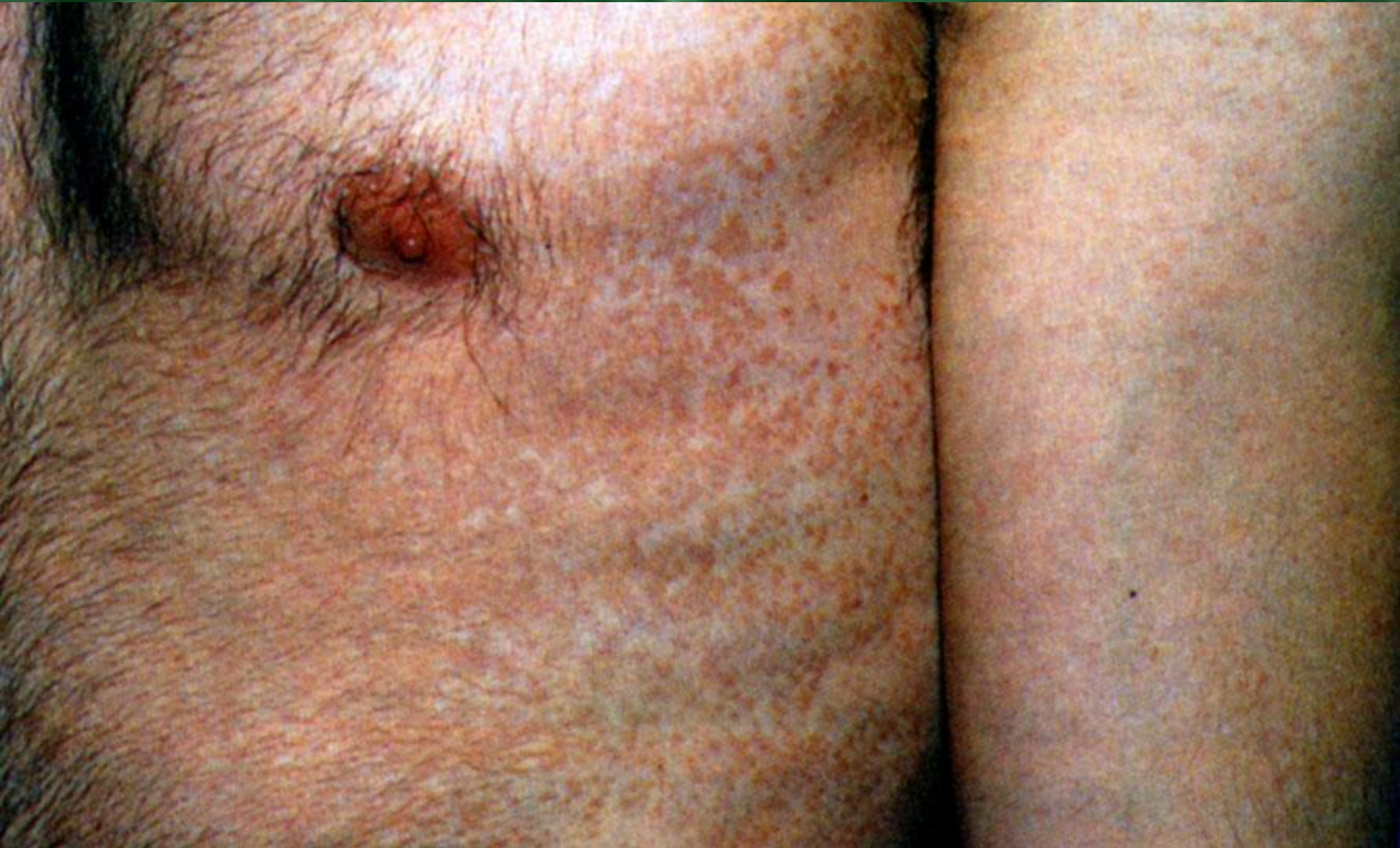К кератомикозам относятся:

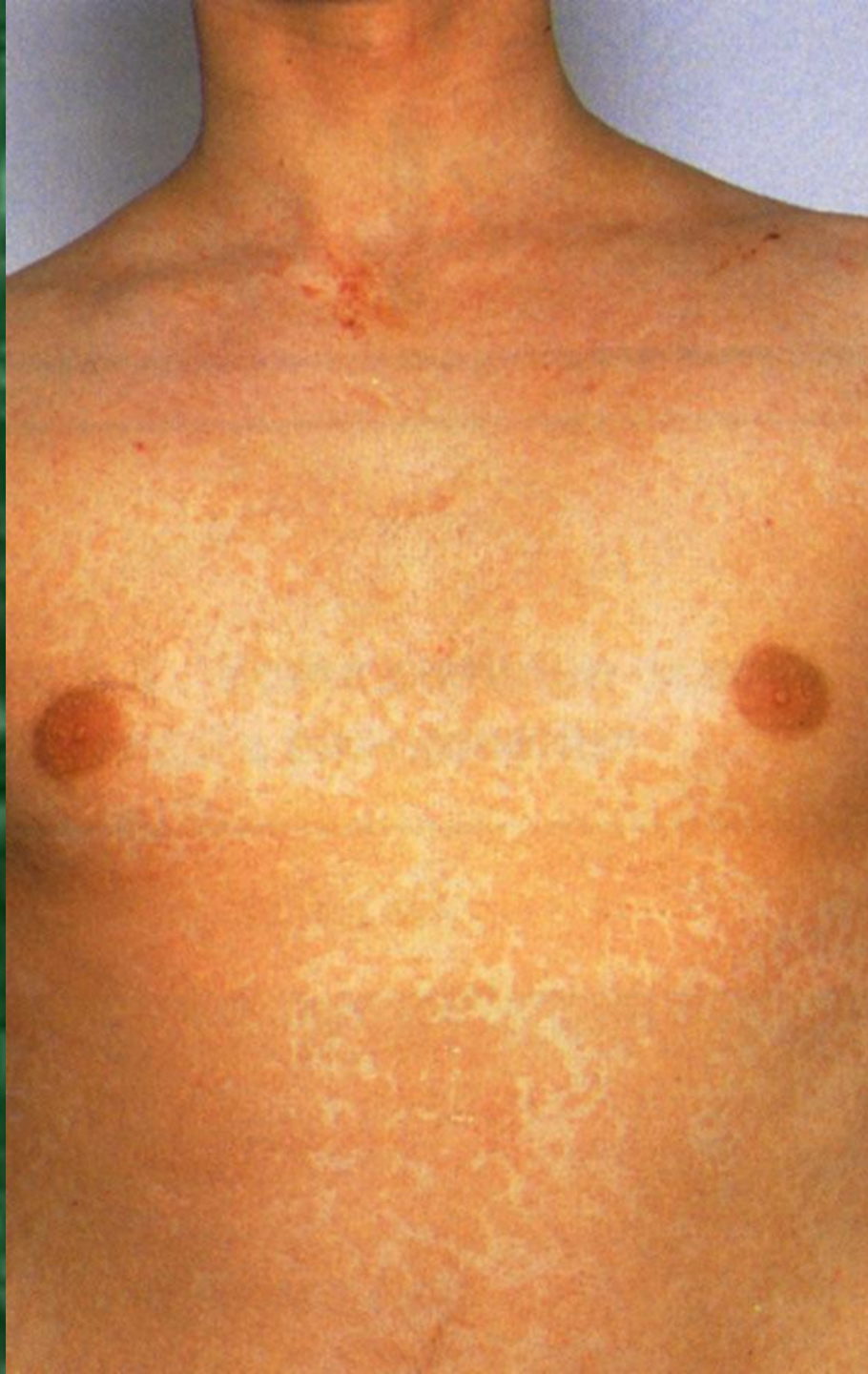1. Отрубевидный или
разноцветный лишай

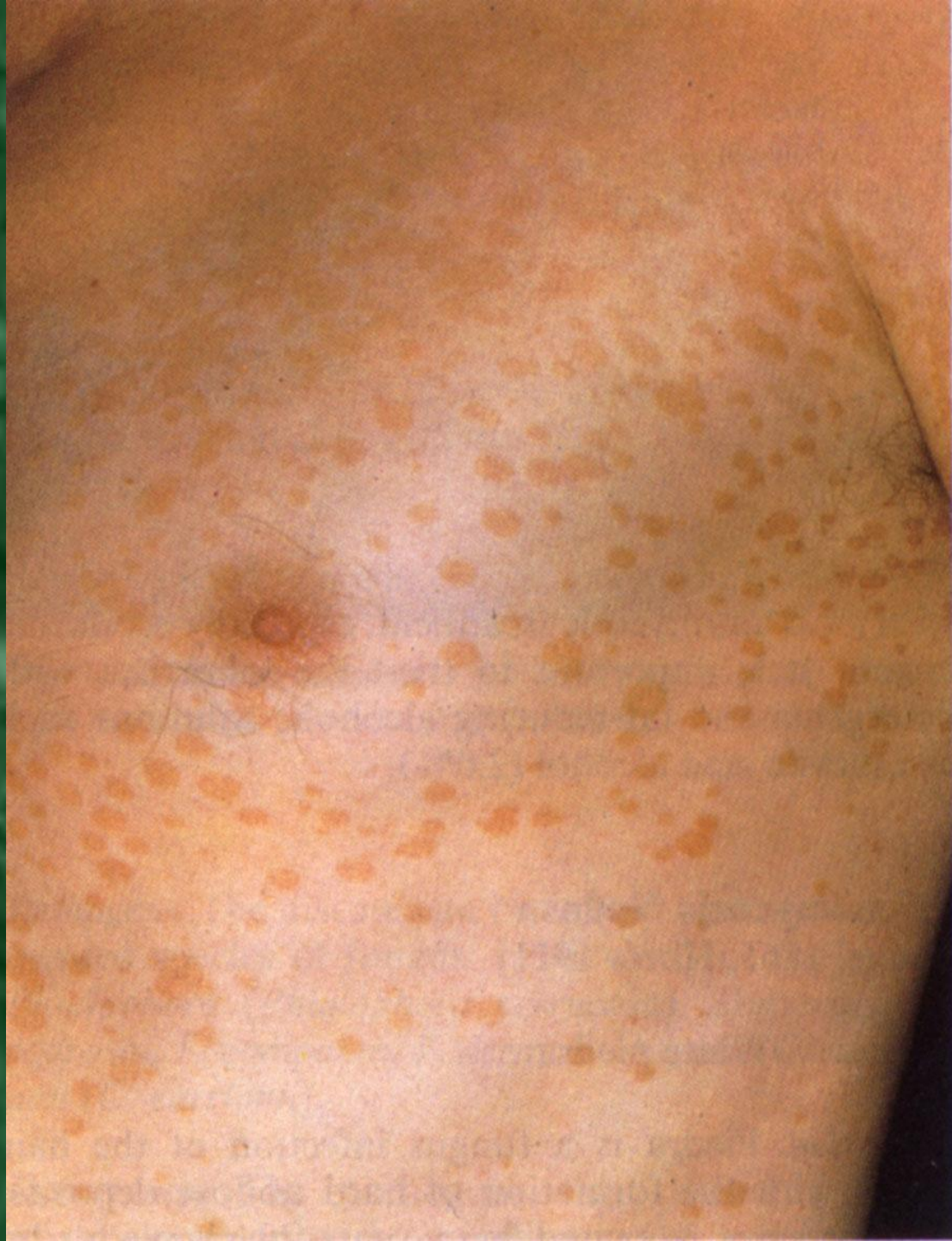2. Эритразма

Отрубевидный лишай

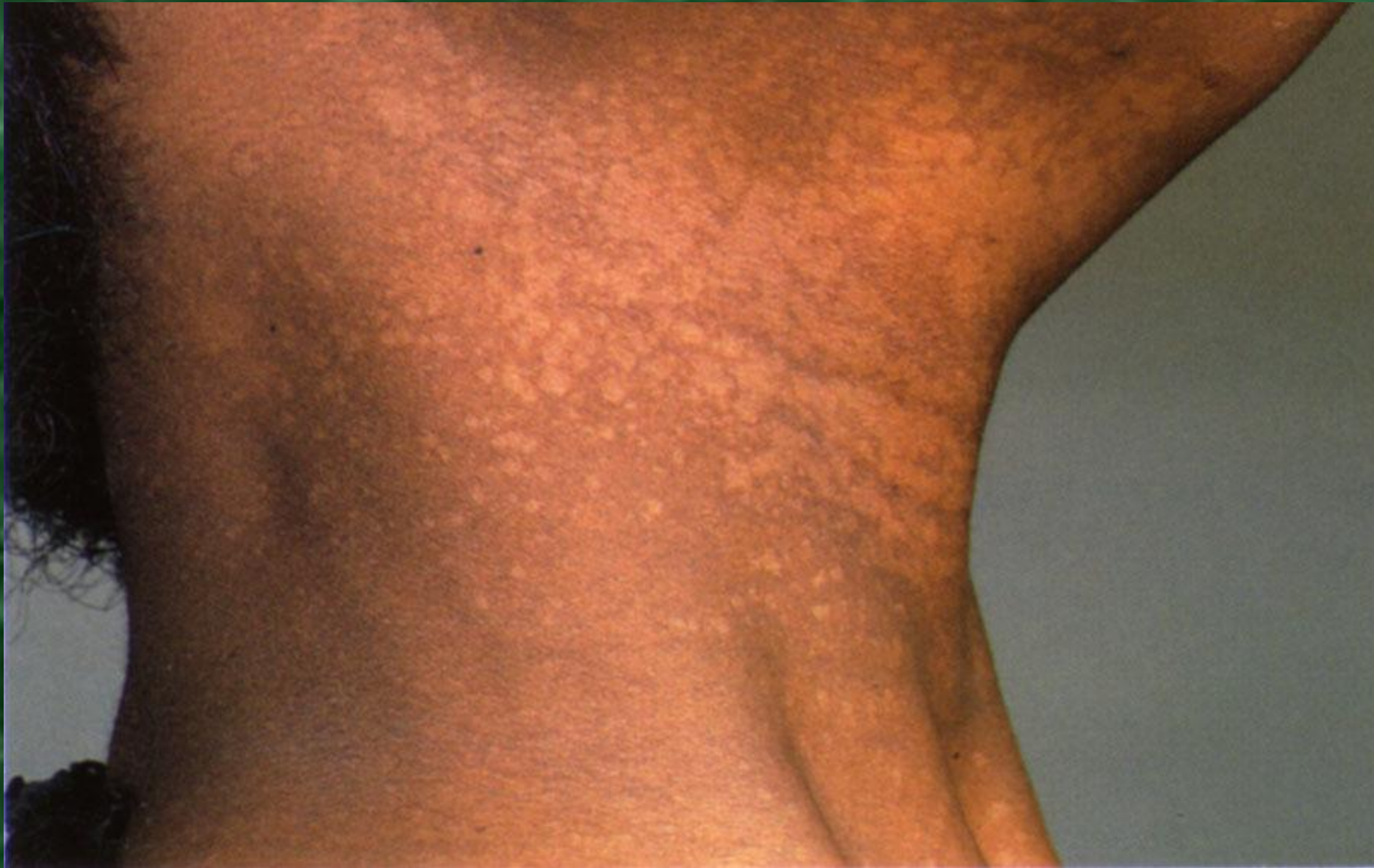1. Поражается роговой слой эпидермиса
2. Проявляется пятнами от бледно-розового цвета до буро-коричневого
3. Отрубевидное шелушение
4. Положительная проба Бальзера (йодная)
5. Положительный симптом Бенъе
6. В лучах Вуда коричневатое-красное свечение

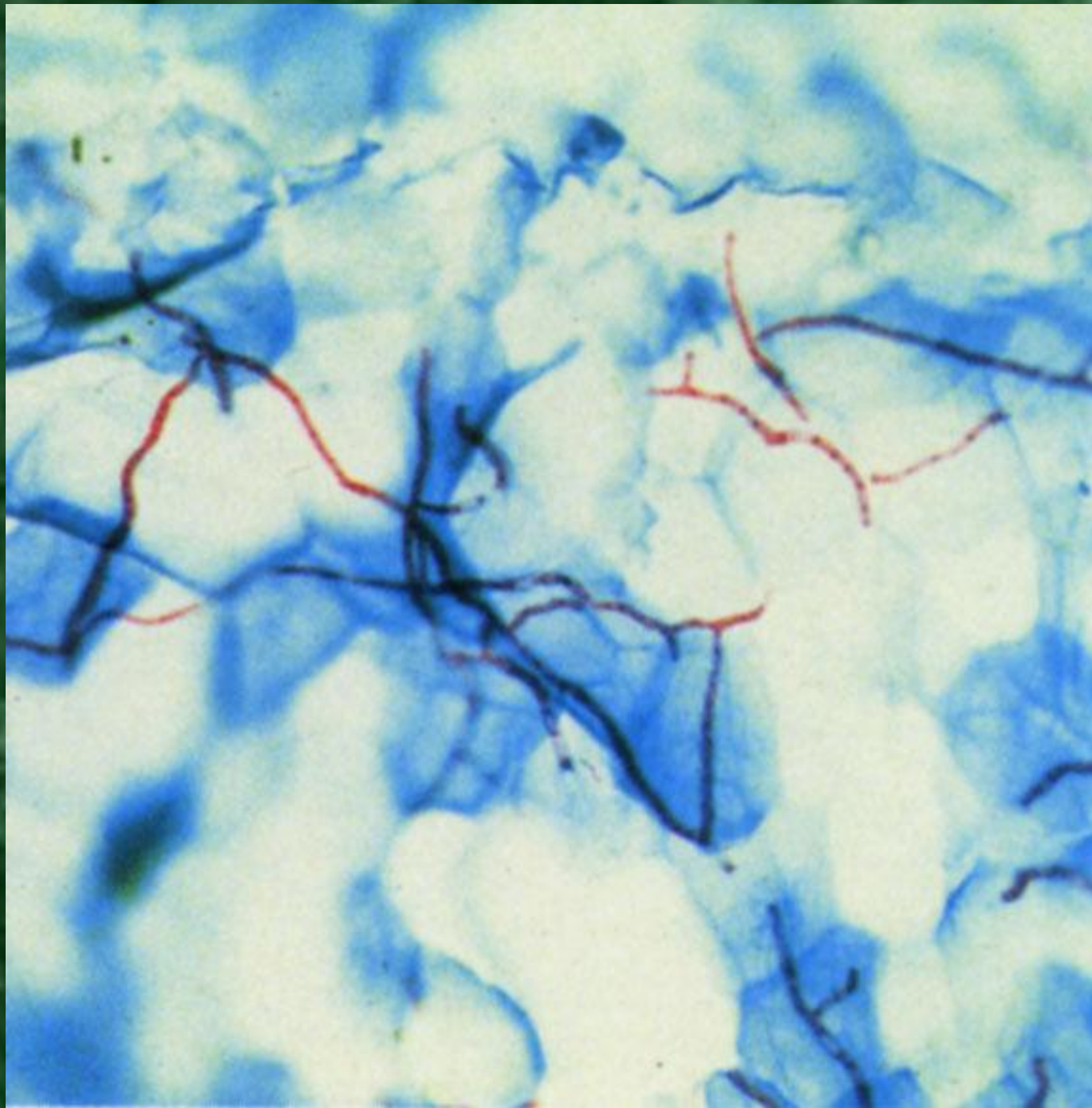






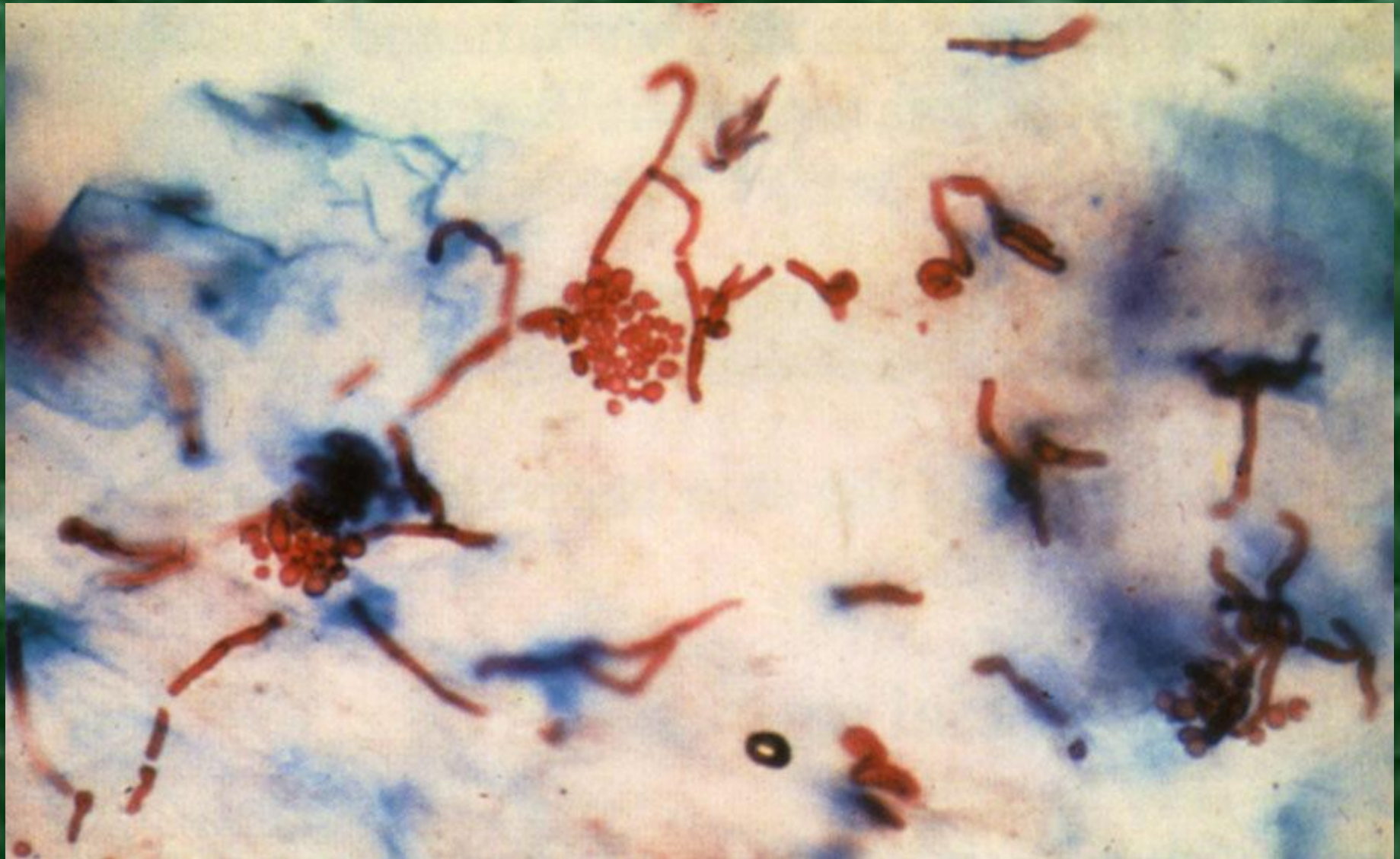Депигментация при отрубевидном лишае





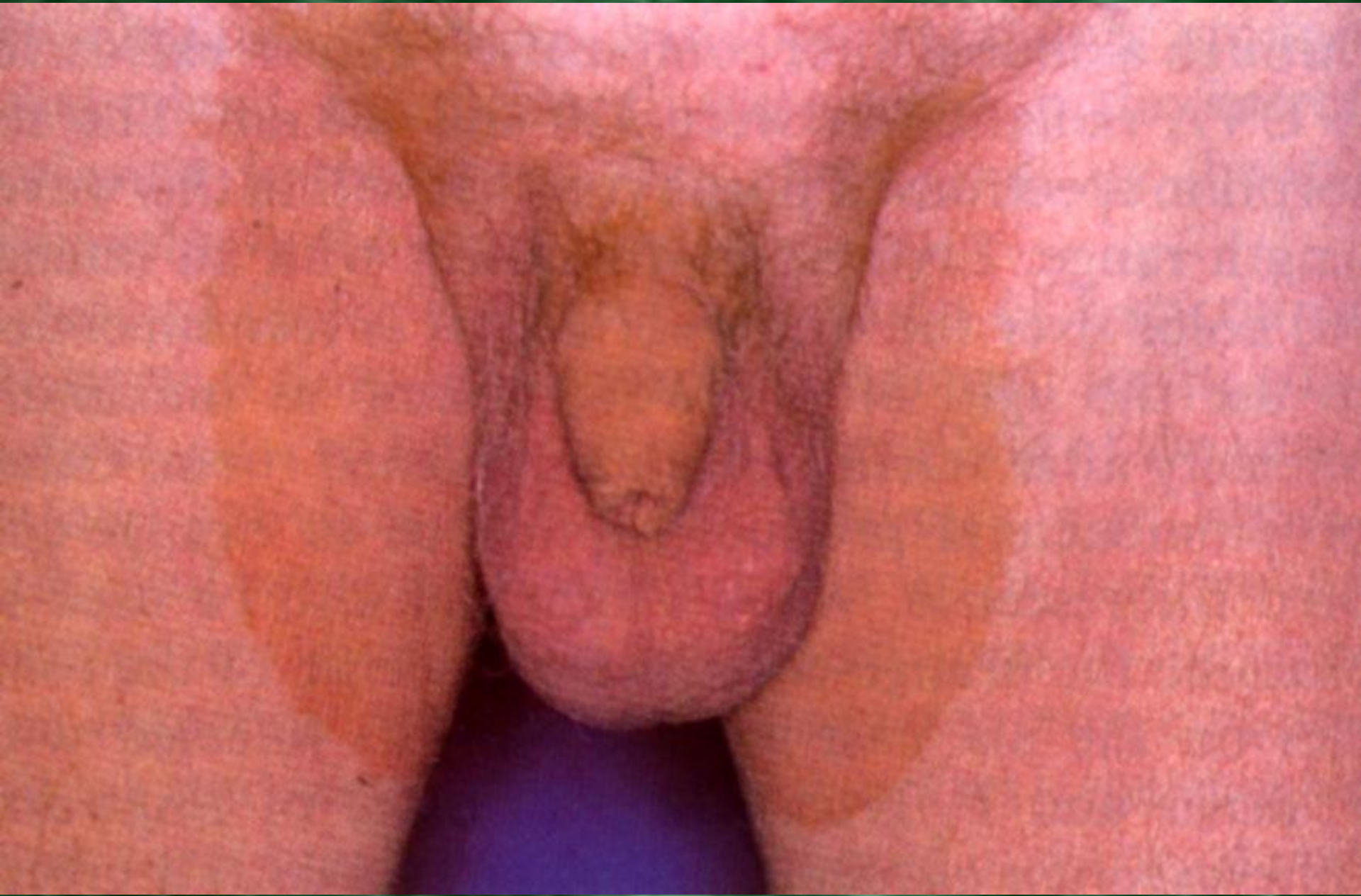Мицелий
гриба

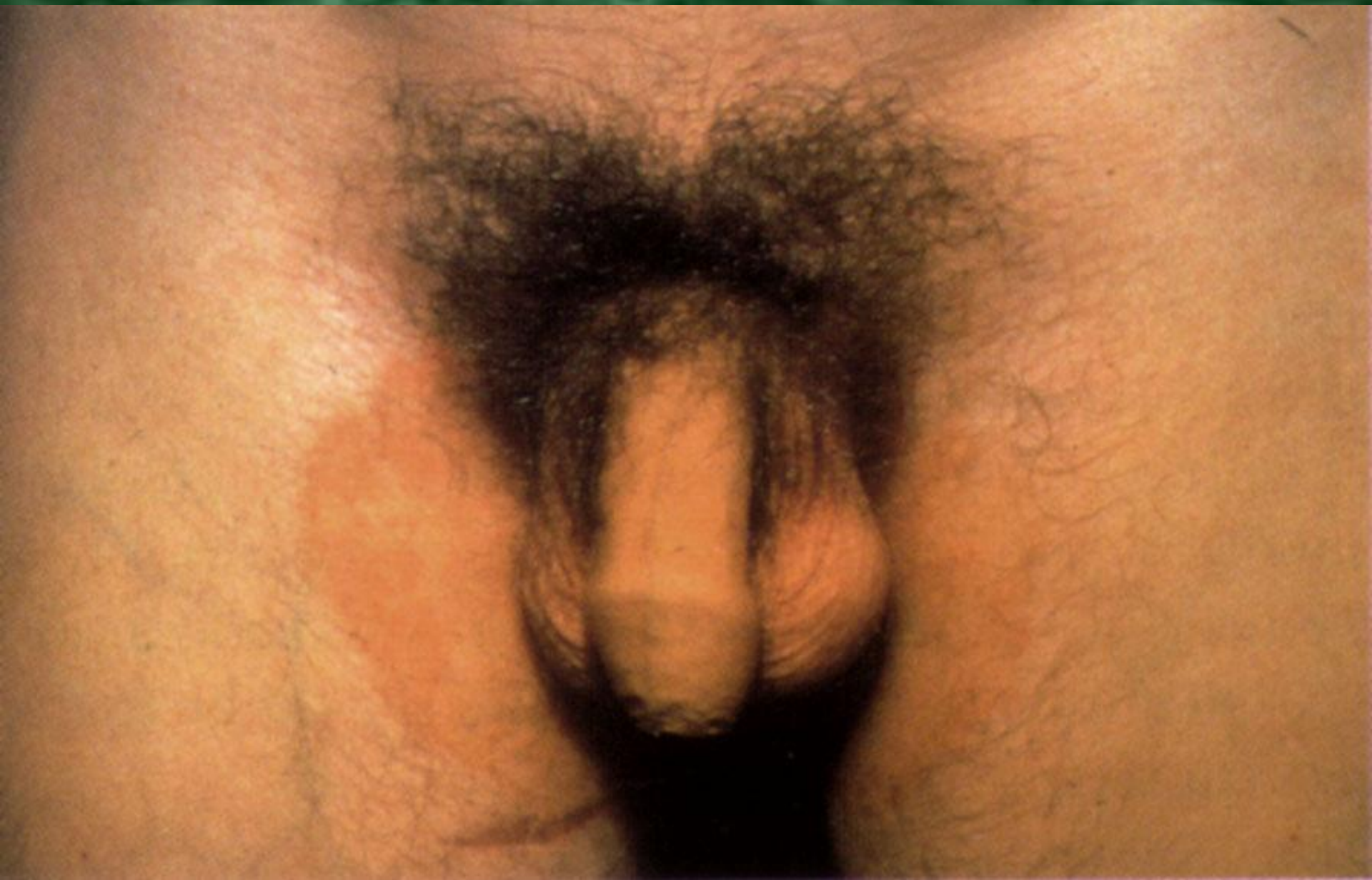Споры и мицелий гриба

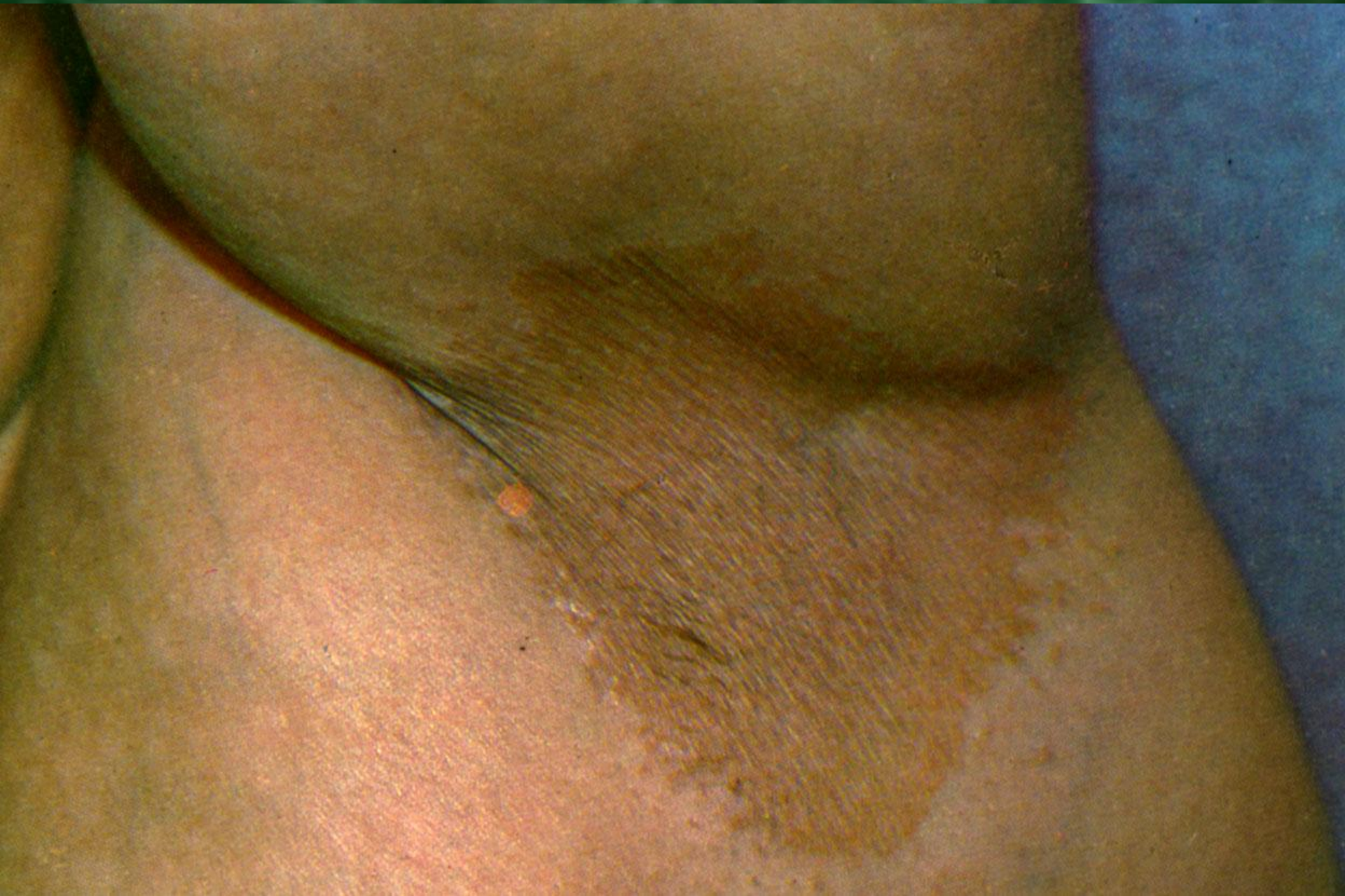

Эритроэзма

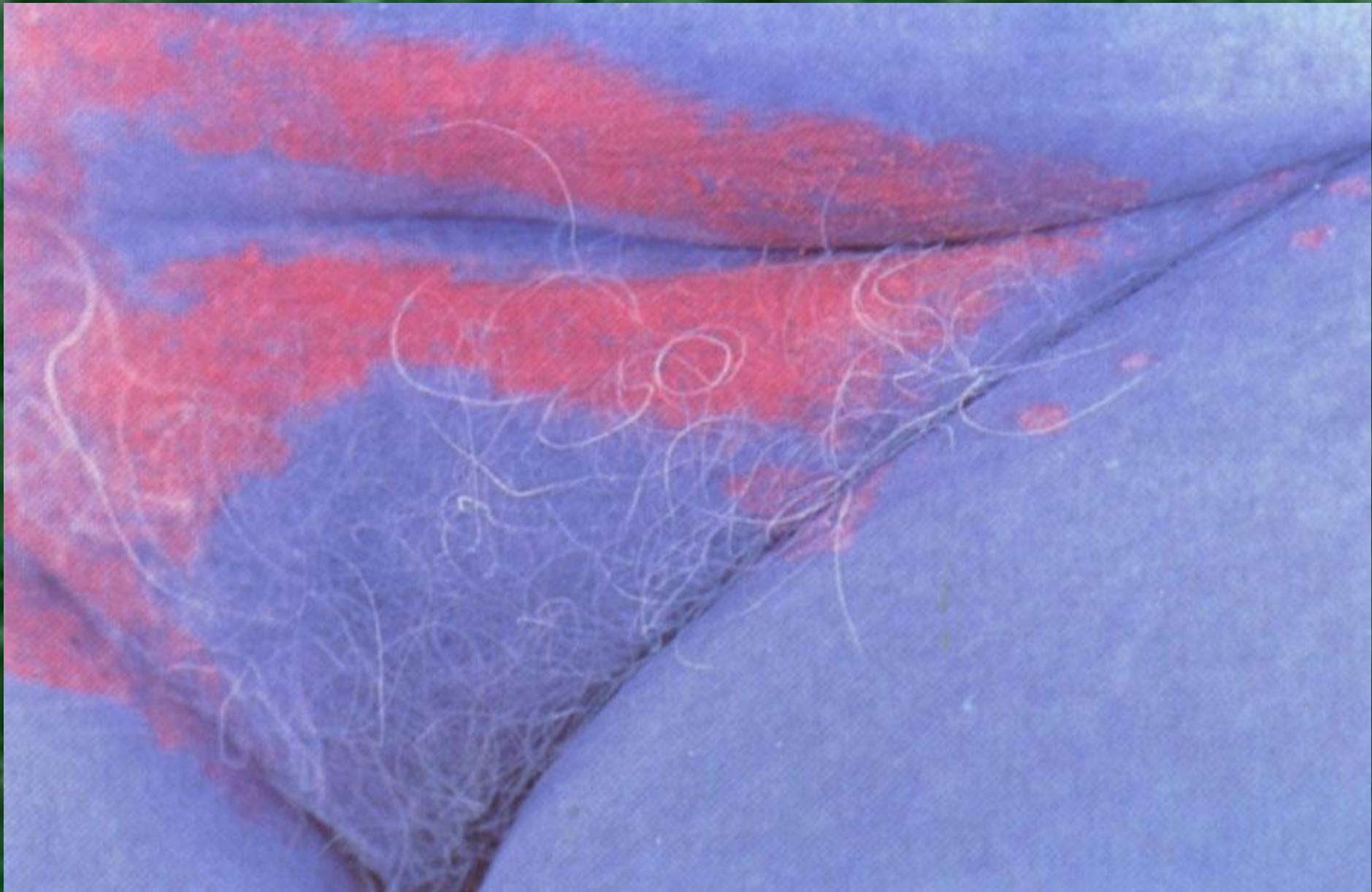
1. Поражает роговой слой эпидермиса
2. Локализуется в бедренно-мошоночной области, подмышечных ямках, под молочными железами
3. Возникает чаще у потливых и тучных субъектов
4. Пятна коричневатого-красного цвета с резкими границами
5. Поверхность слегка шелушится







Эритразма в лучах лампы Вуда

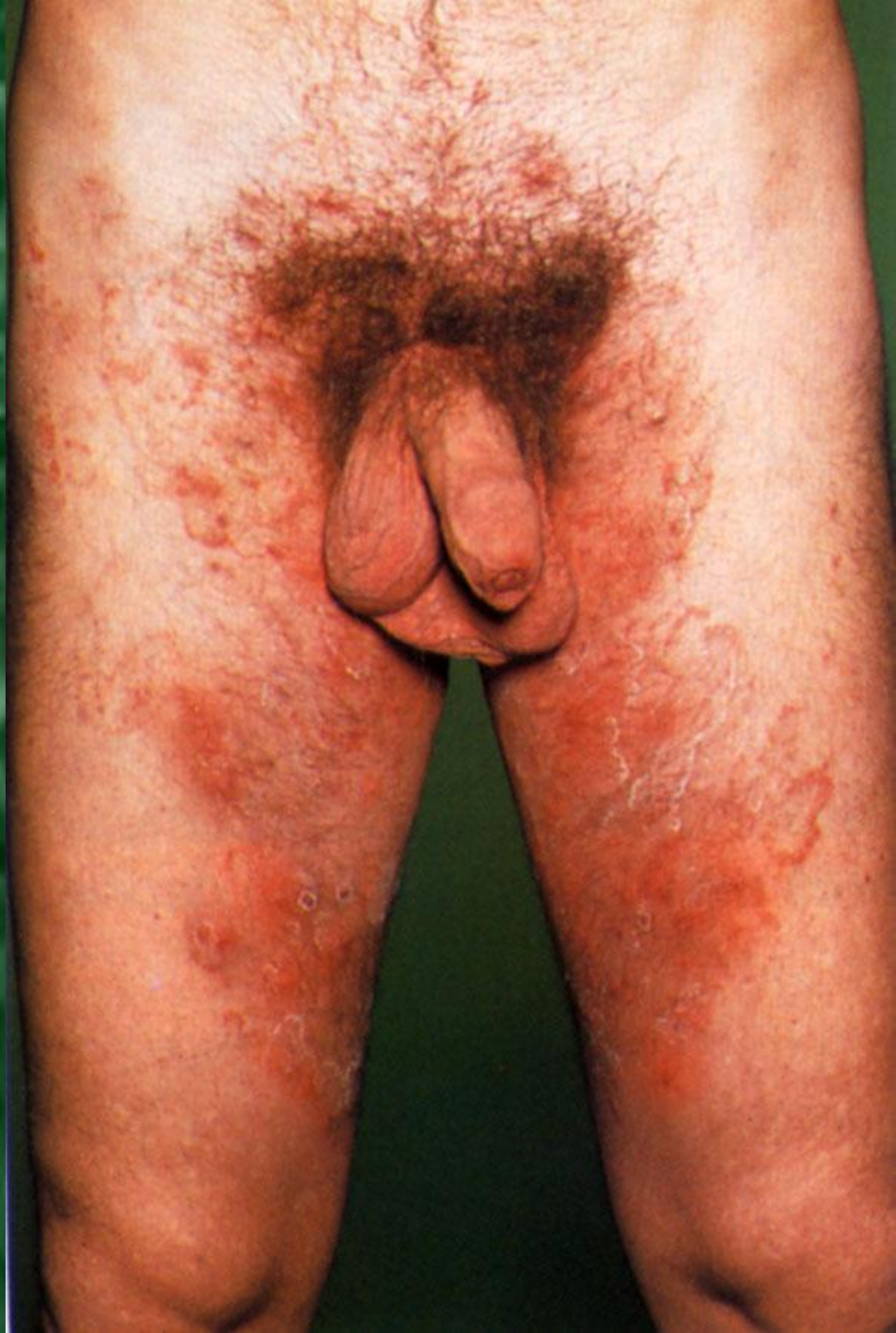

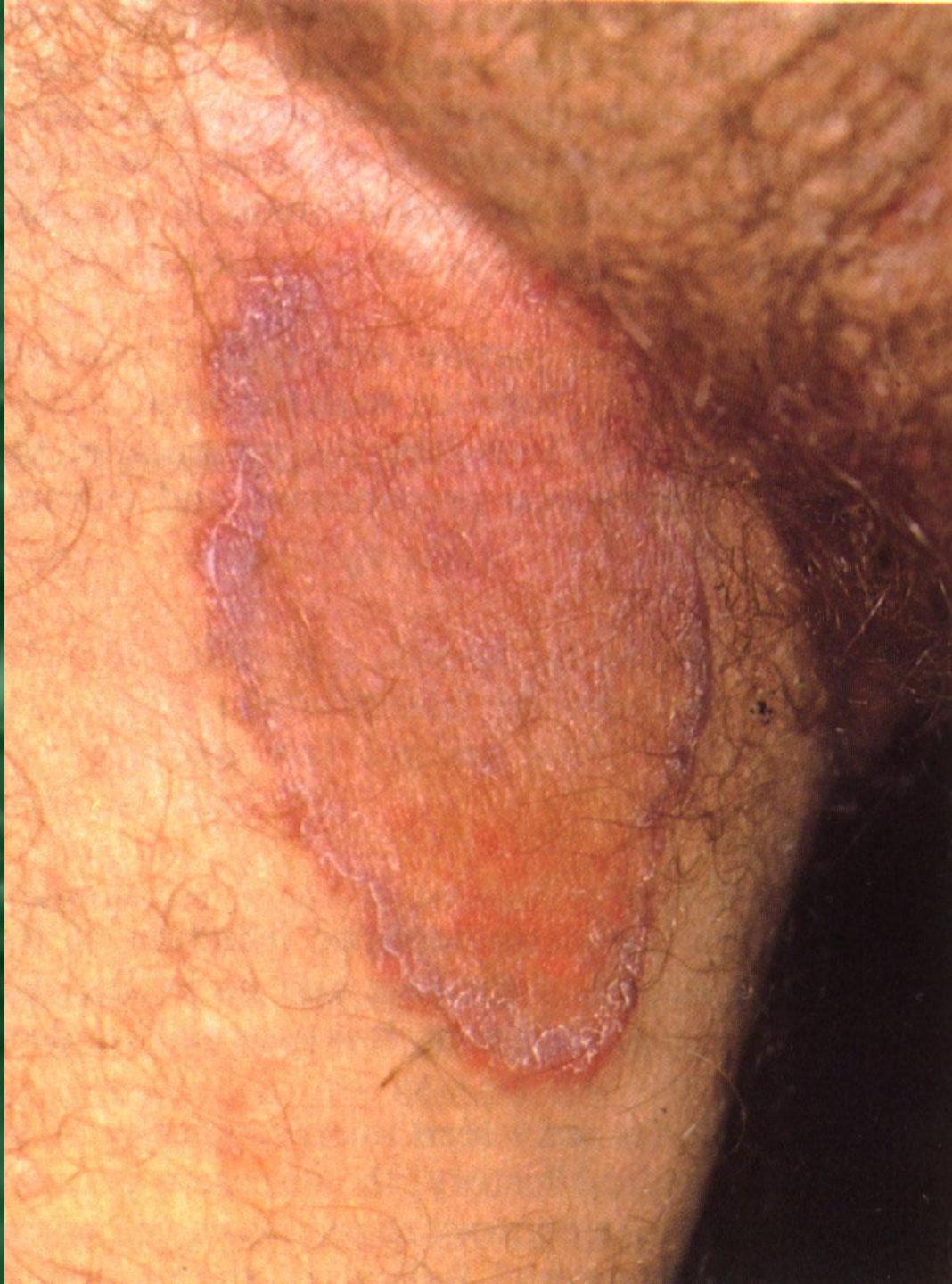Дерматомикозы

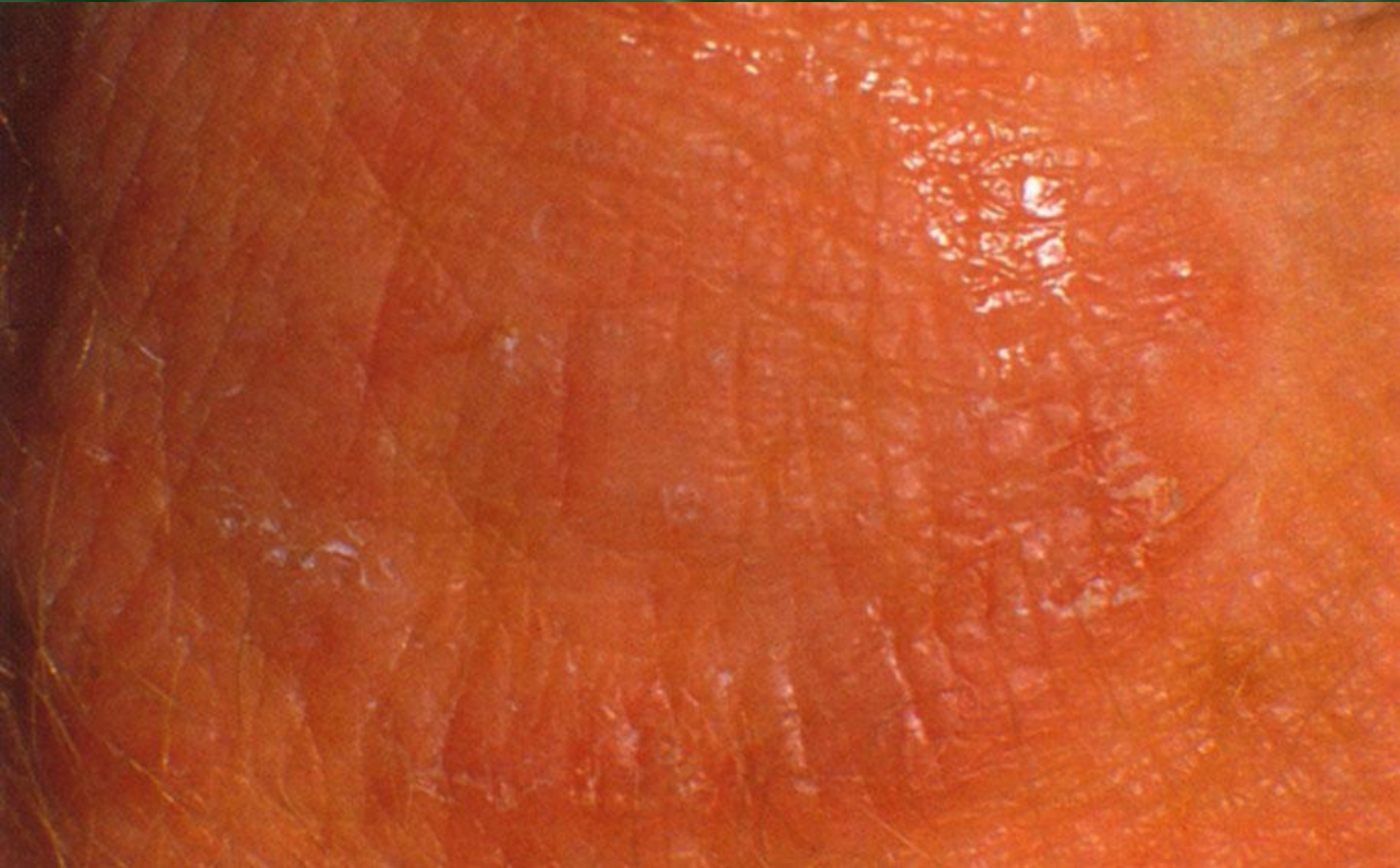К дерматомикозам относятся:

1. Паховая эпидермофития
2. Эпидермофития стоп
3. Руброфития

Паховая эпидермофития







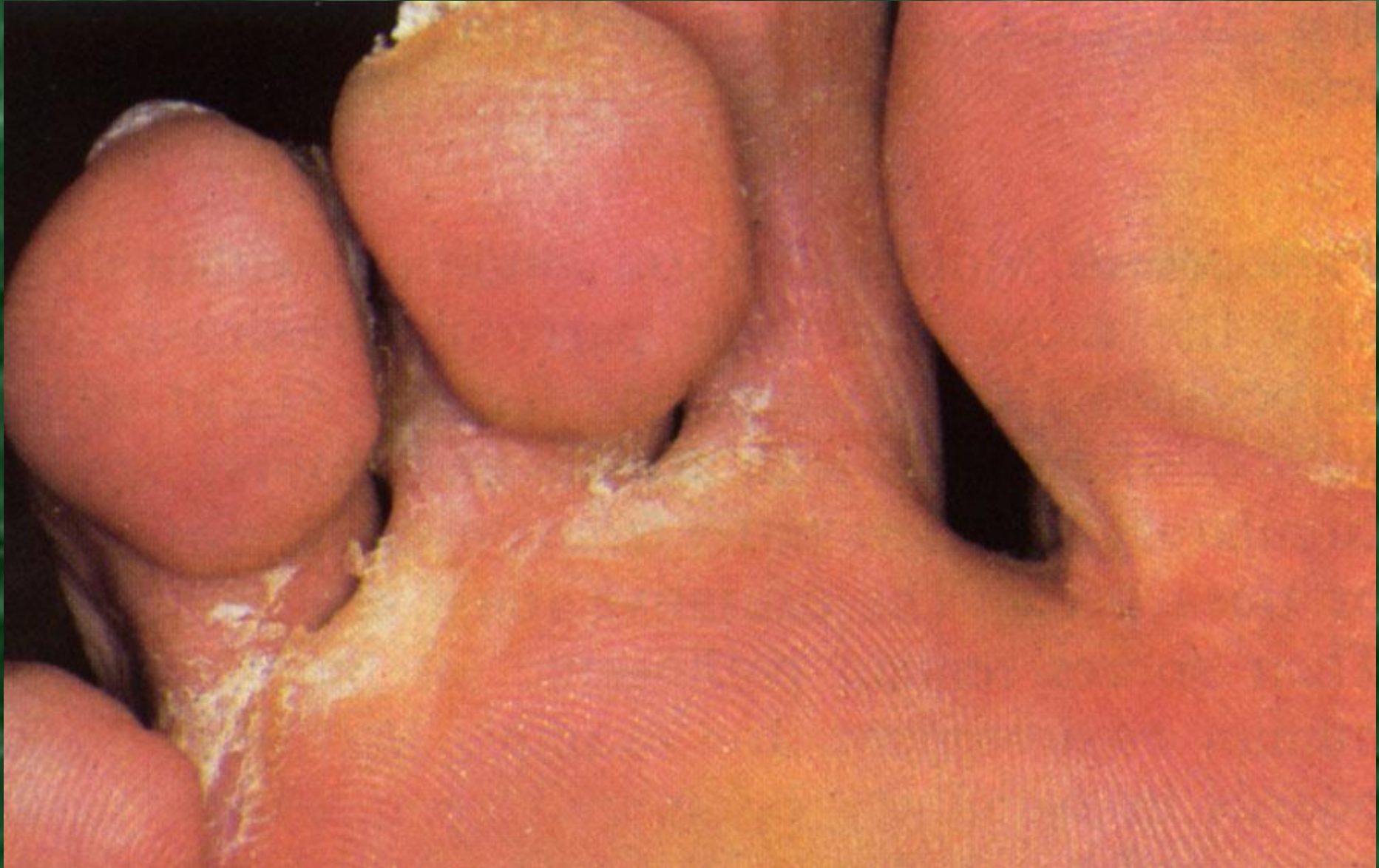Эпидермофития

СТОП

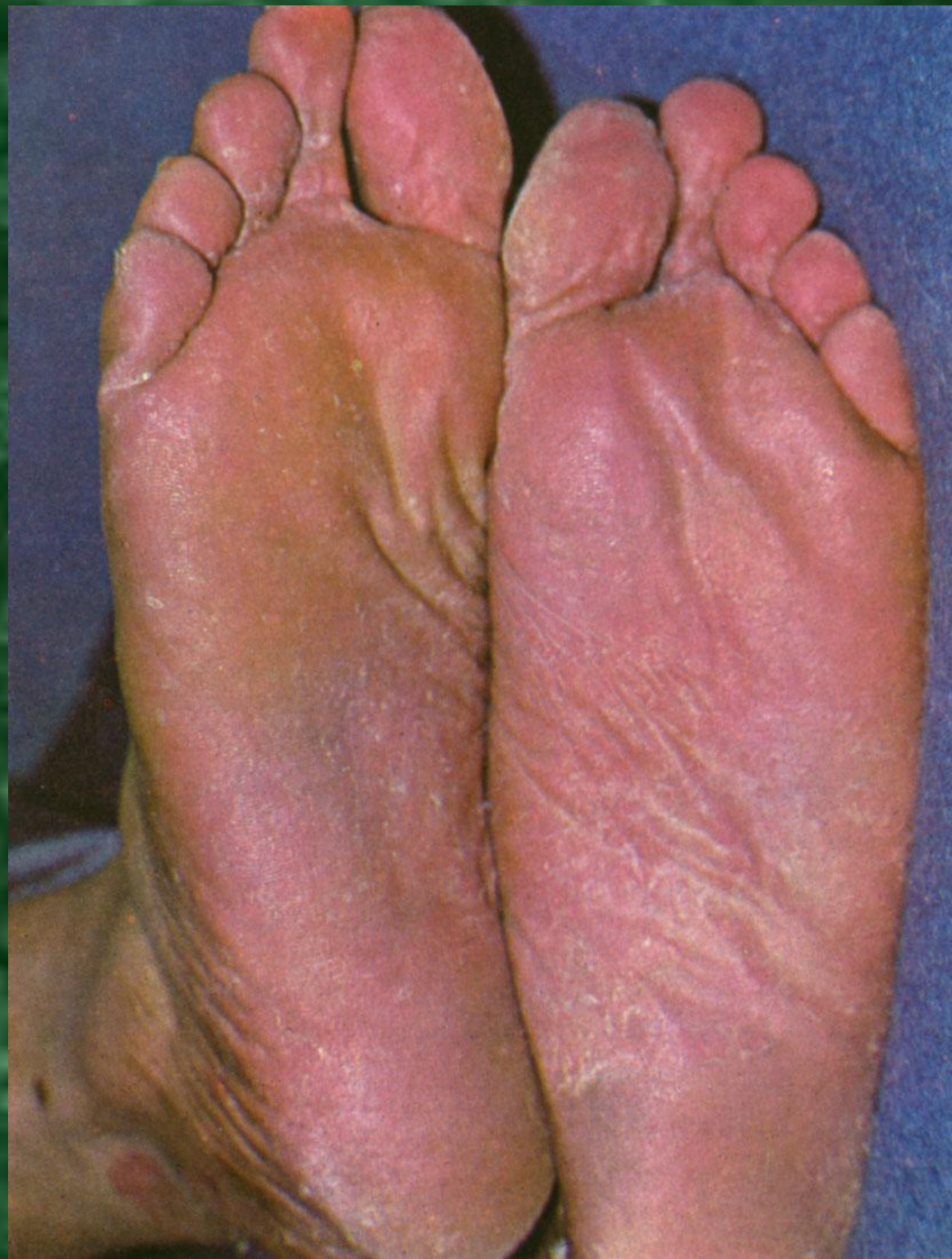Клинические разновидности эпидермофитии стоп:

1. Сквамозно-гиперкератотическая
2. Интертригинозная
3. Дисгидротическая
4. Эпидермофития ногтей (чаще 1-го и 5-го пальцев стоп)

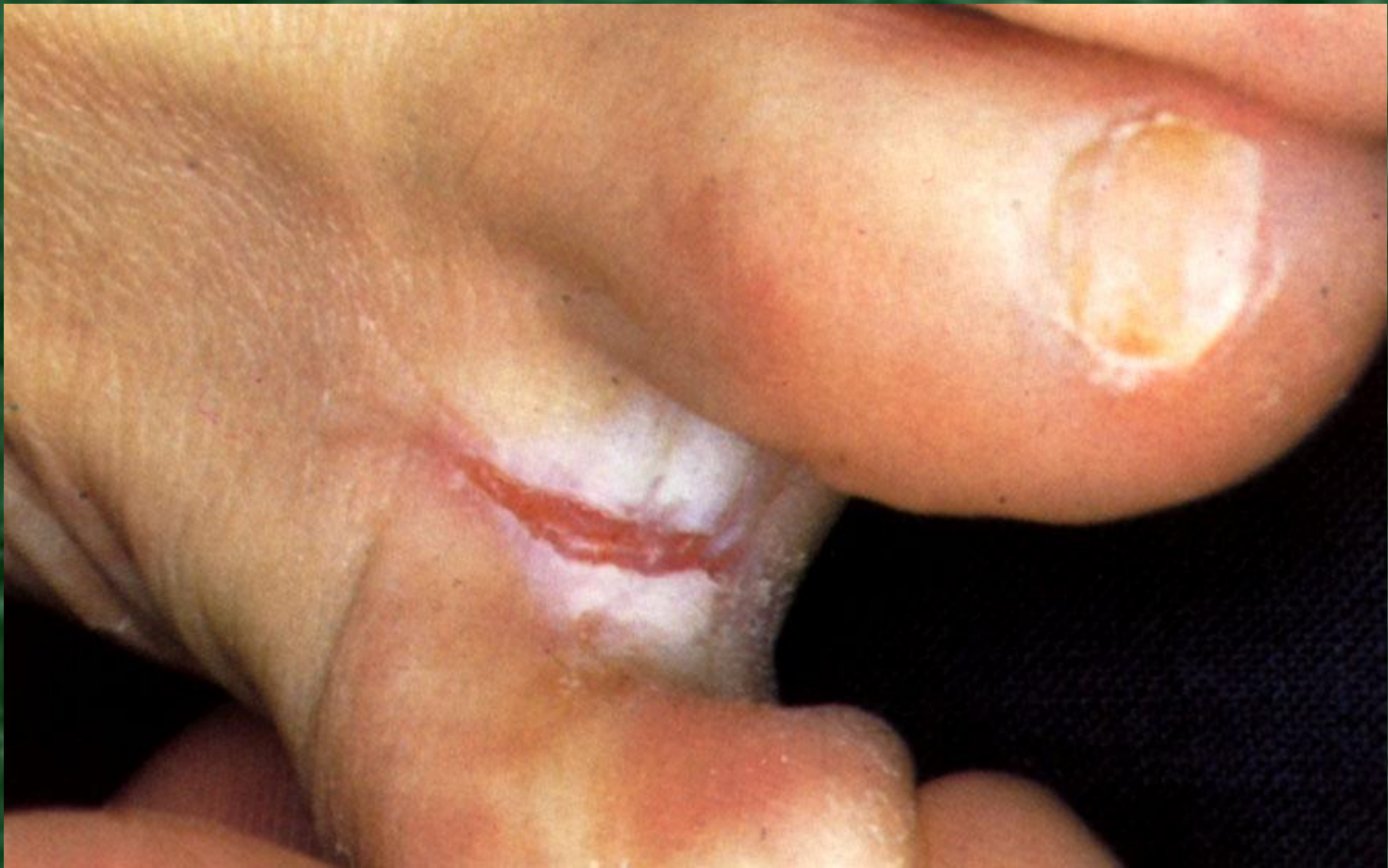Сквамозная форма



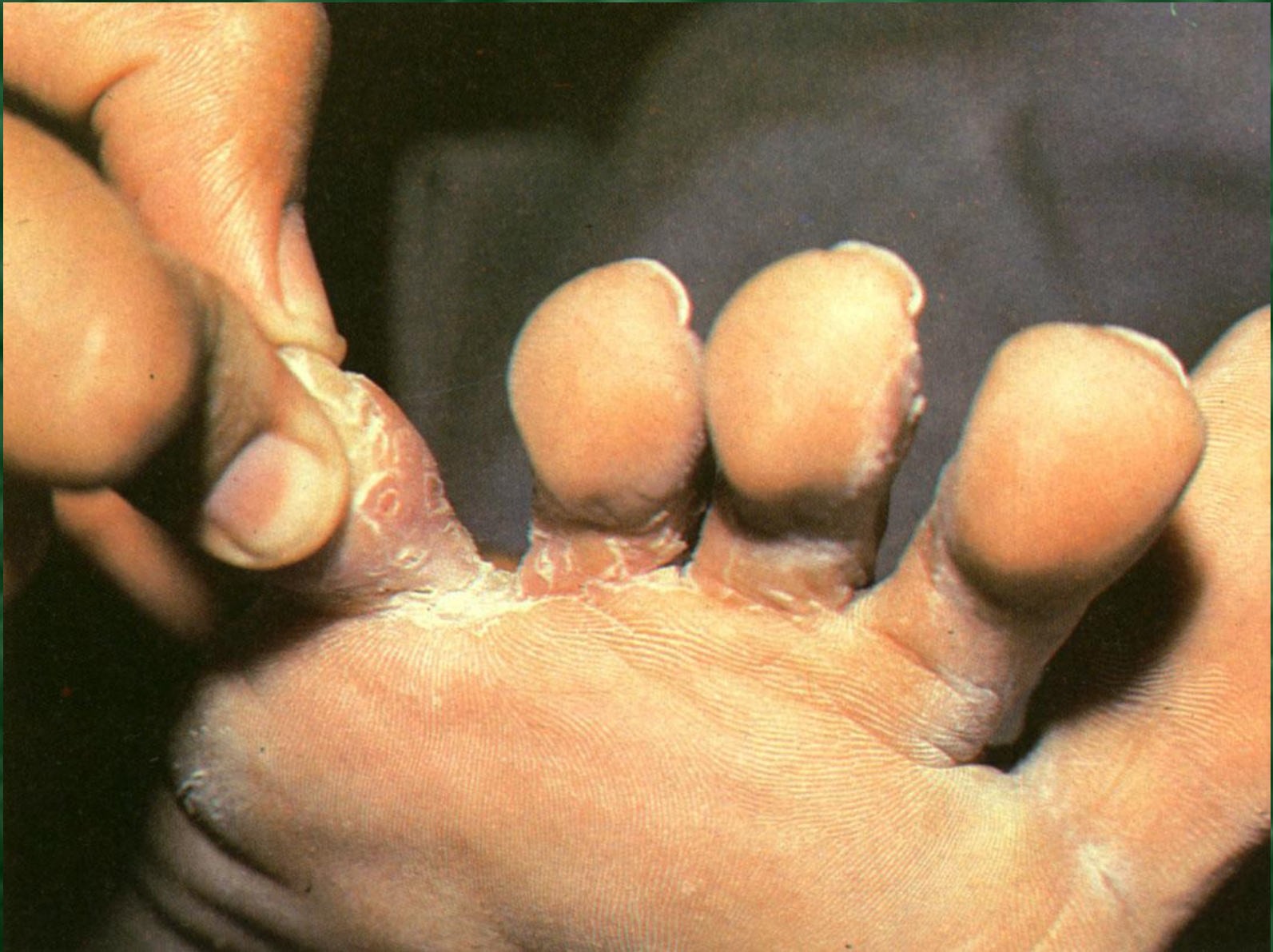Сквамно-
гиперкератоти-
ческая форма

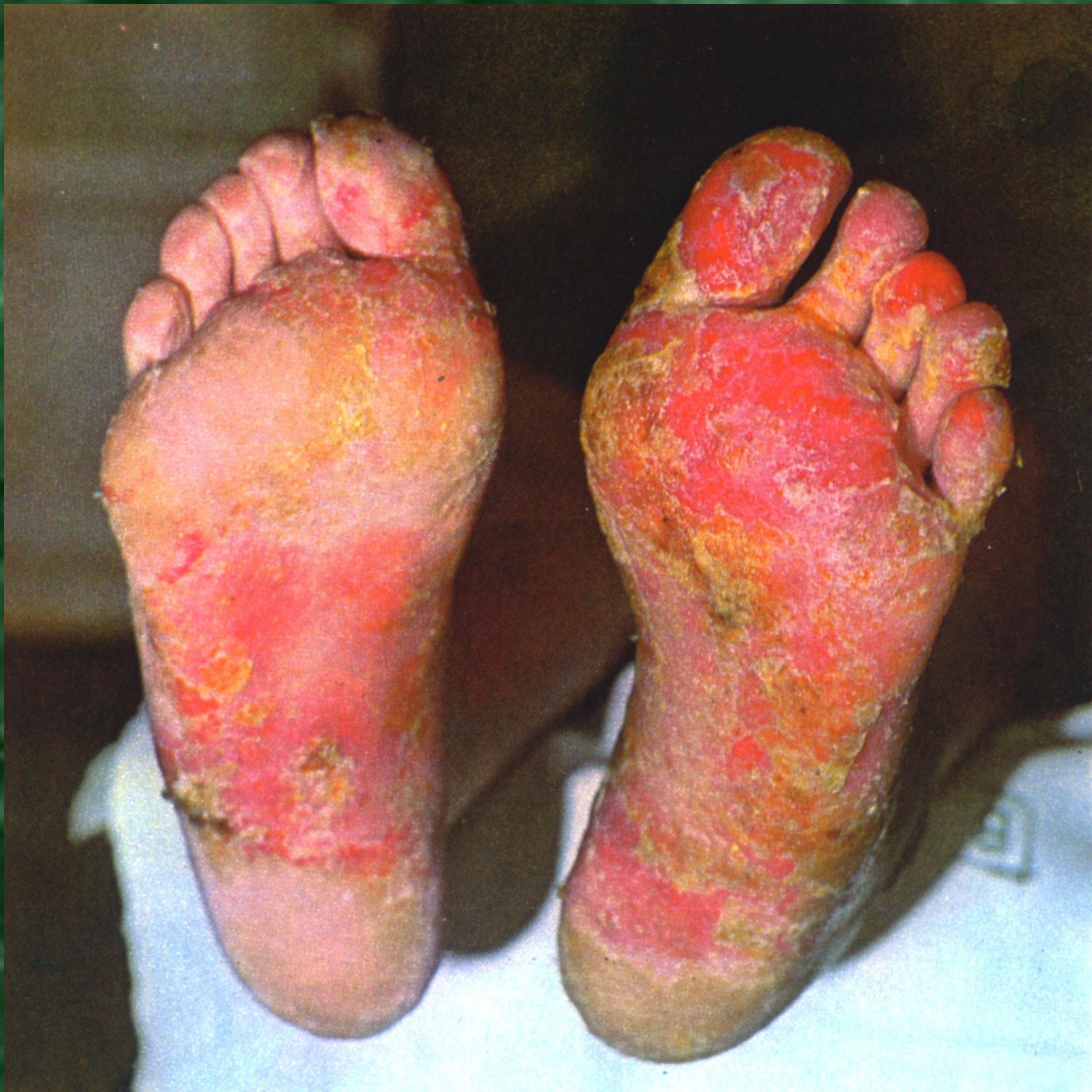

Интертригинозная форма

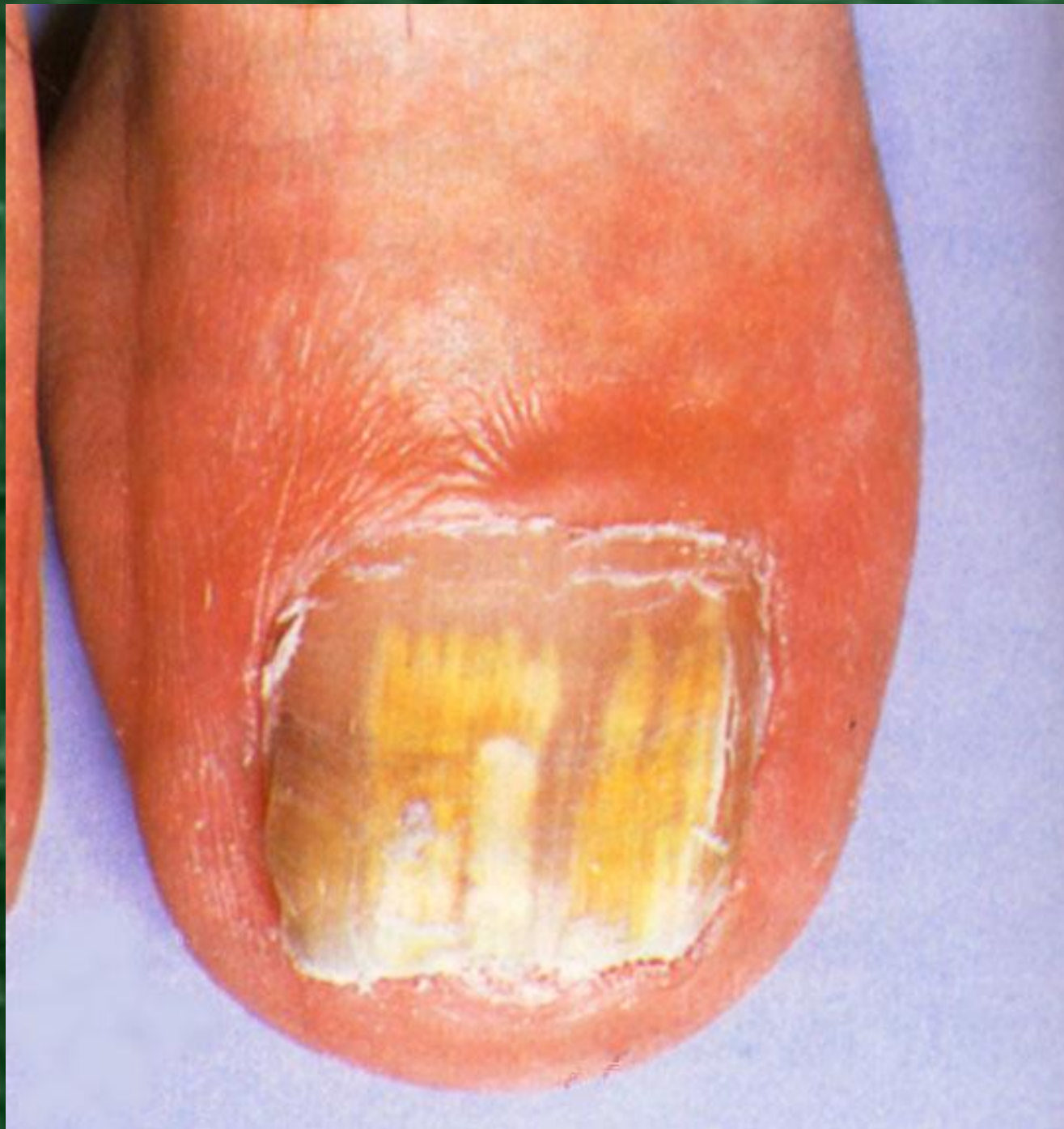

Интертригинозная форма



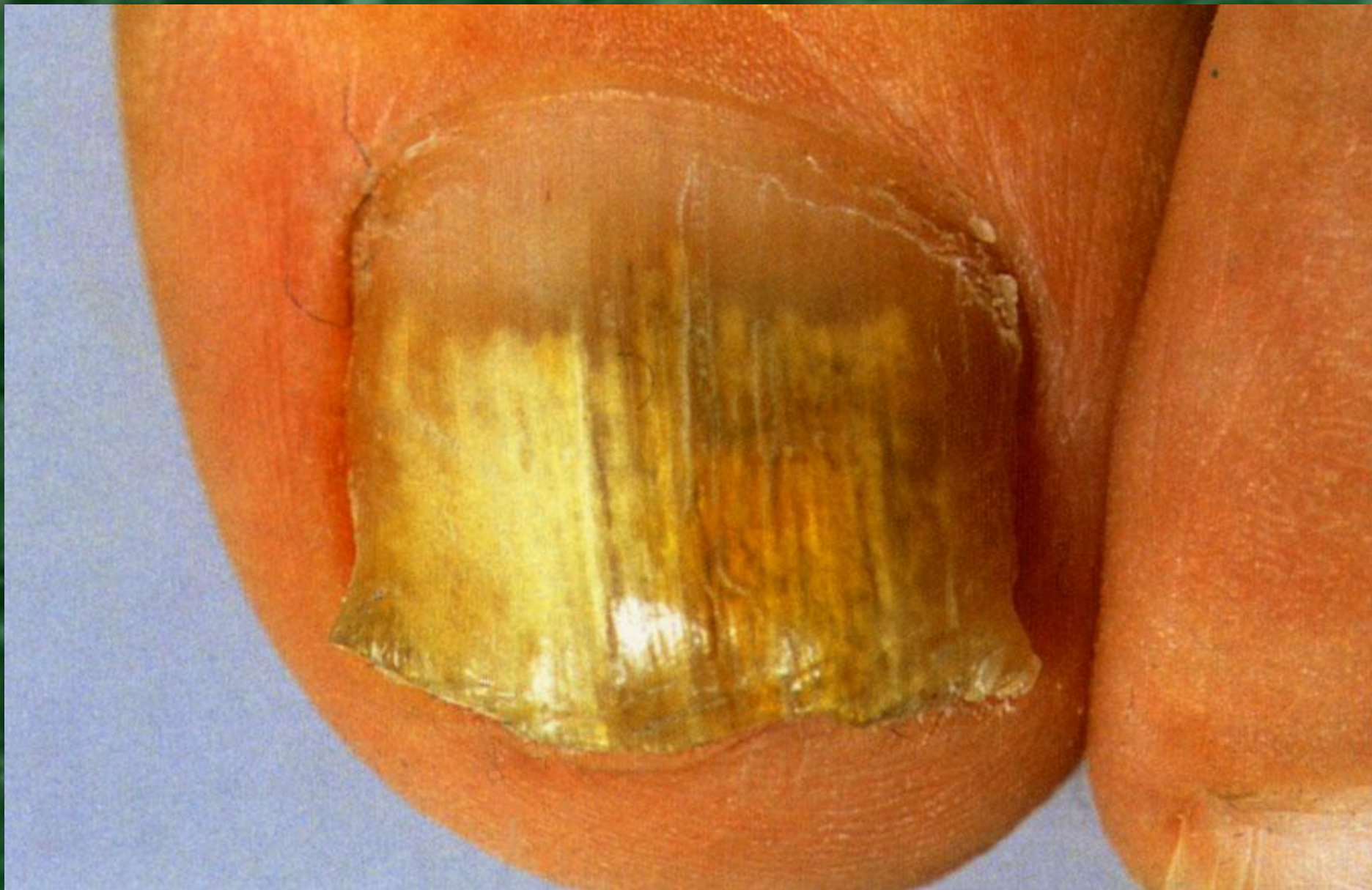

Дисгидротическая
форма

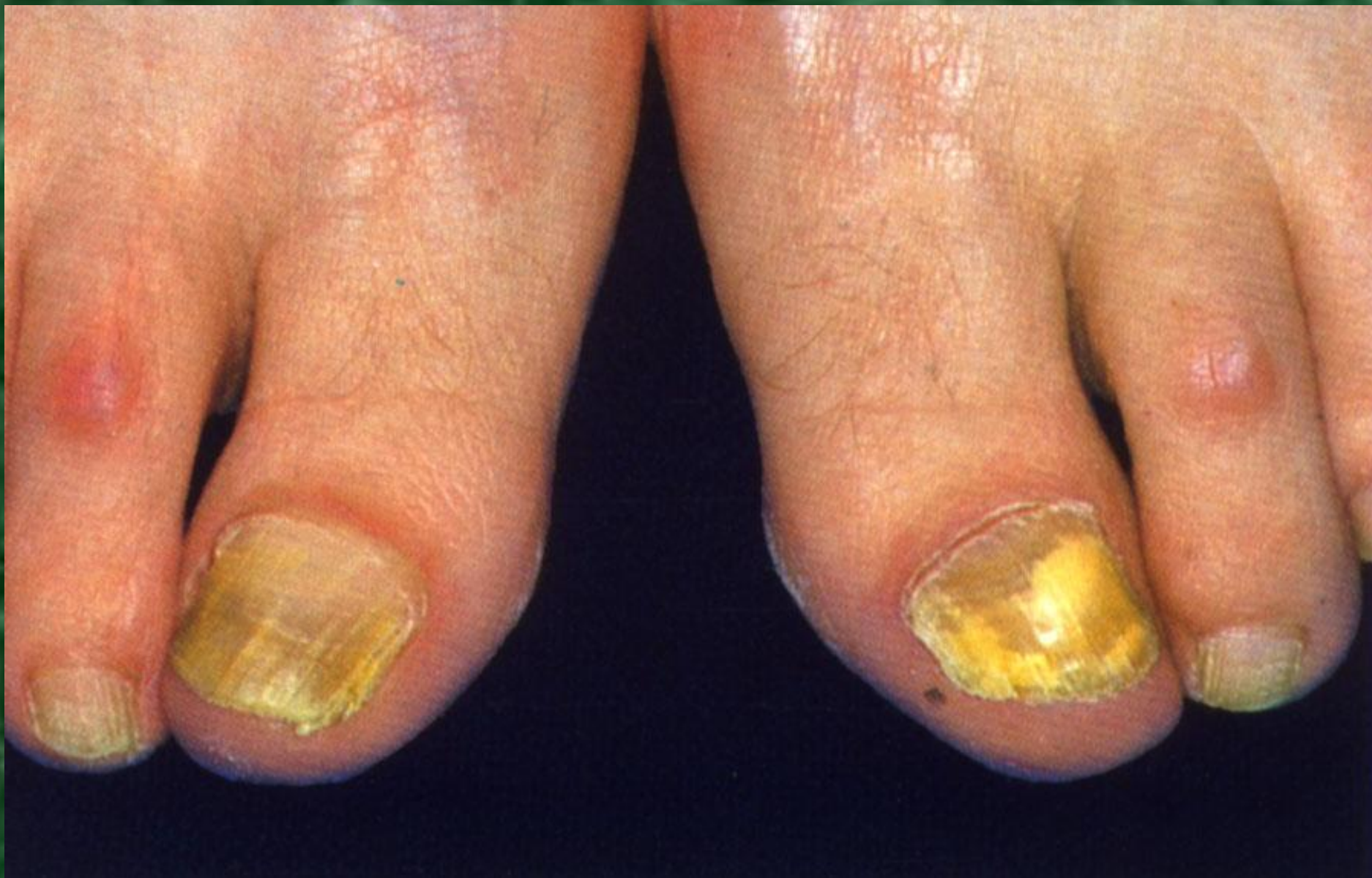

Эпидермофития
ногтей

Онихомикоз 1 пальца стопы



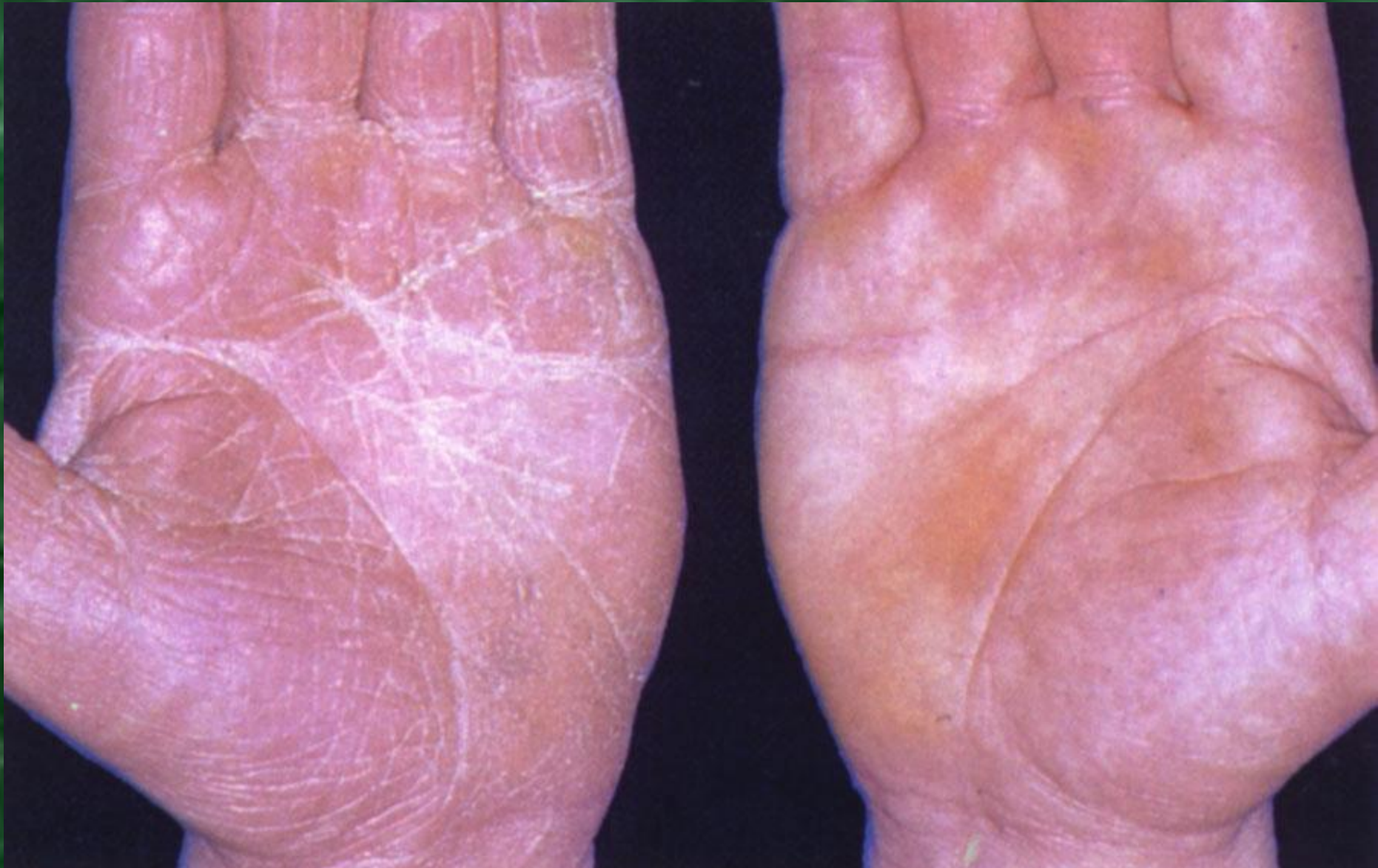Эпидермофития ногтей стоп



Руброфития

1. Чаще поражаются подошвы и ладони с муковидным шелушением
2. Иногда процесс носит распространенный характер
3. При локализации на гладкой коже проявляется синевато красного цвета пятнами, кольцами и незамкнутыми кольцевидными образованиями, покрытыми плотными чешуйками
4. Поражаются все ногти стоп и кистей

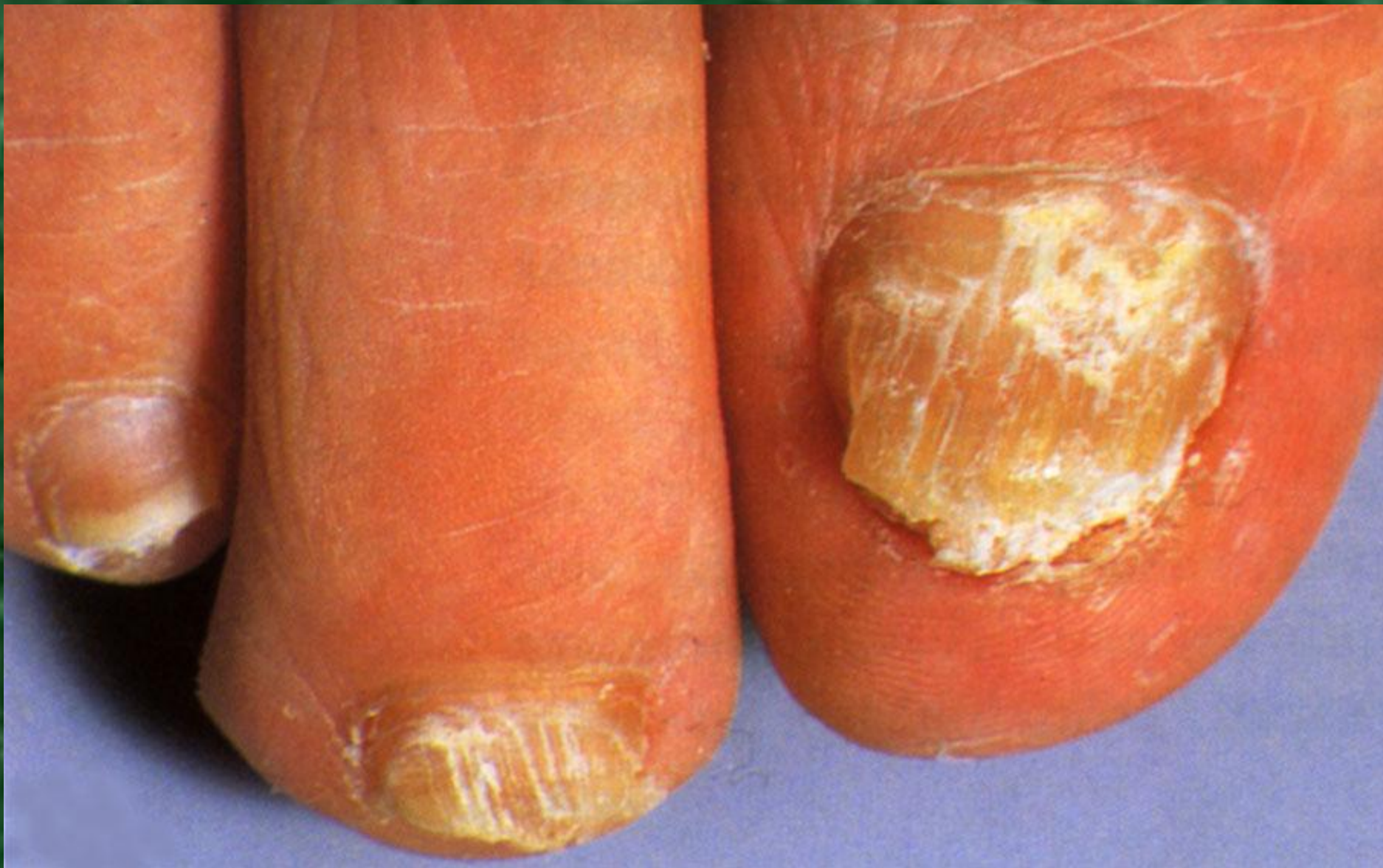Муковидное шелушение



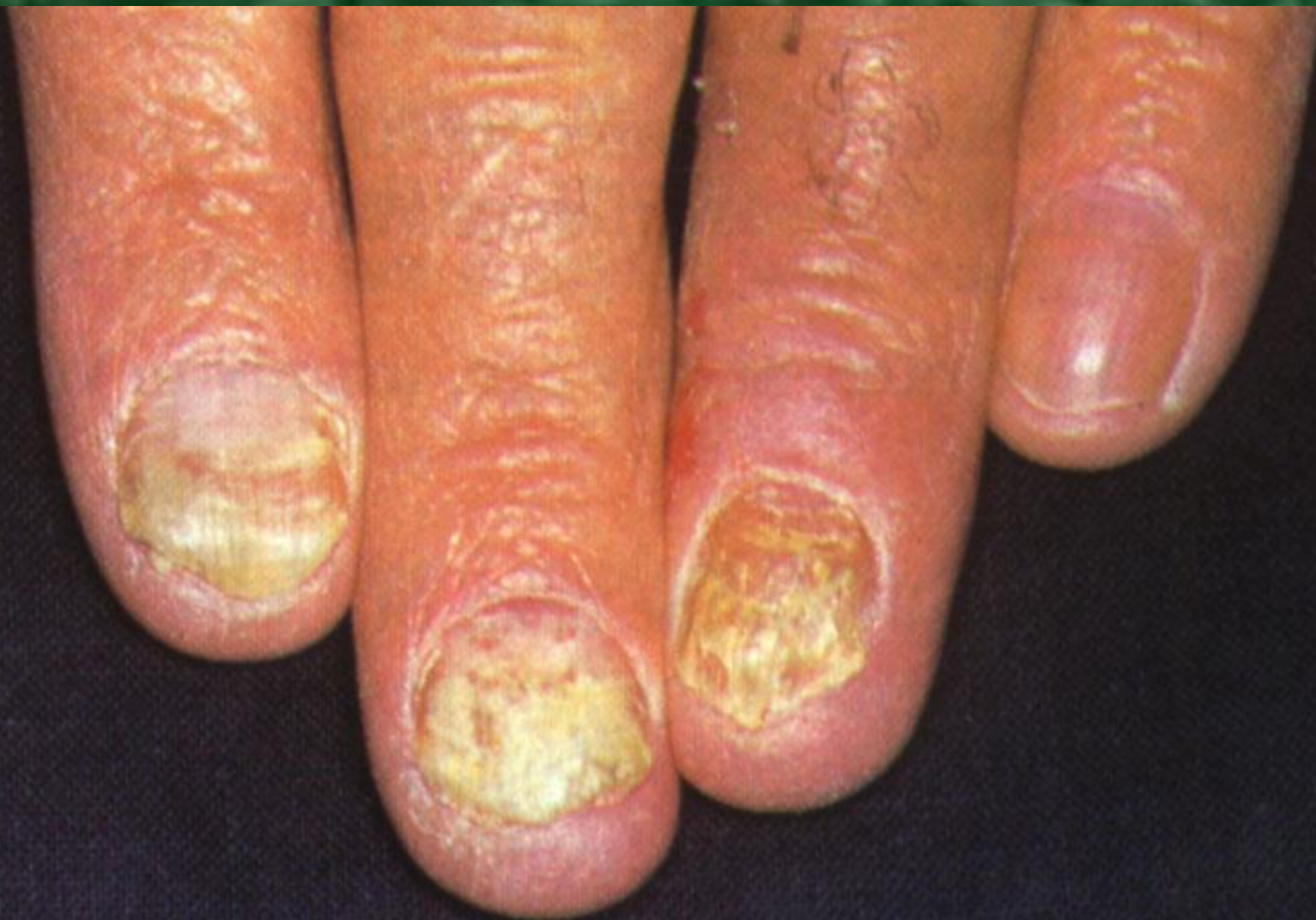Муковидное шелушение



Руброфития ногтей



Руброфития ногтей кисти

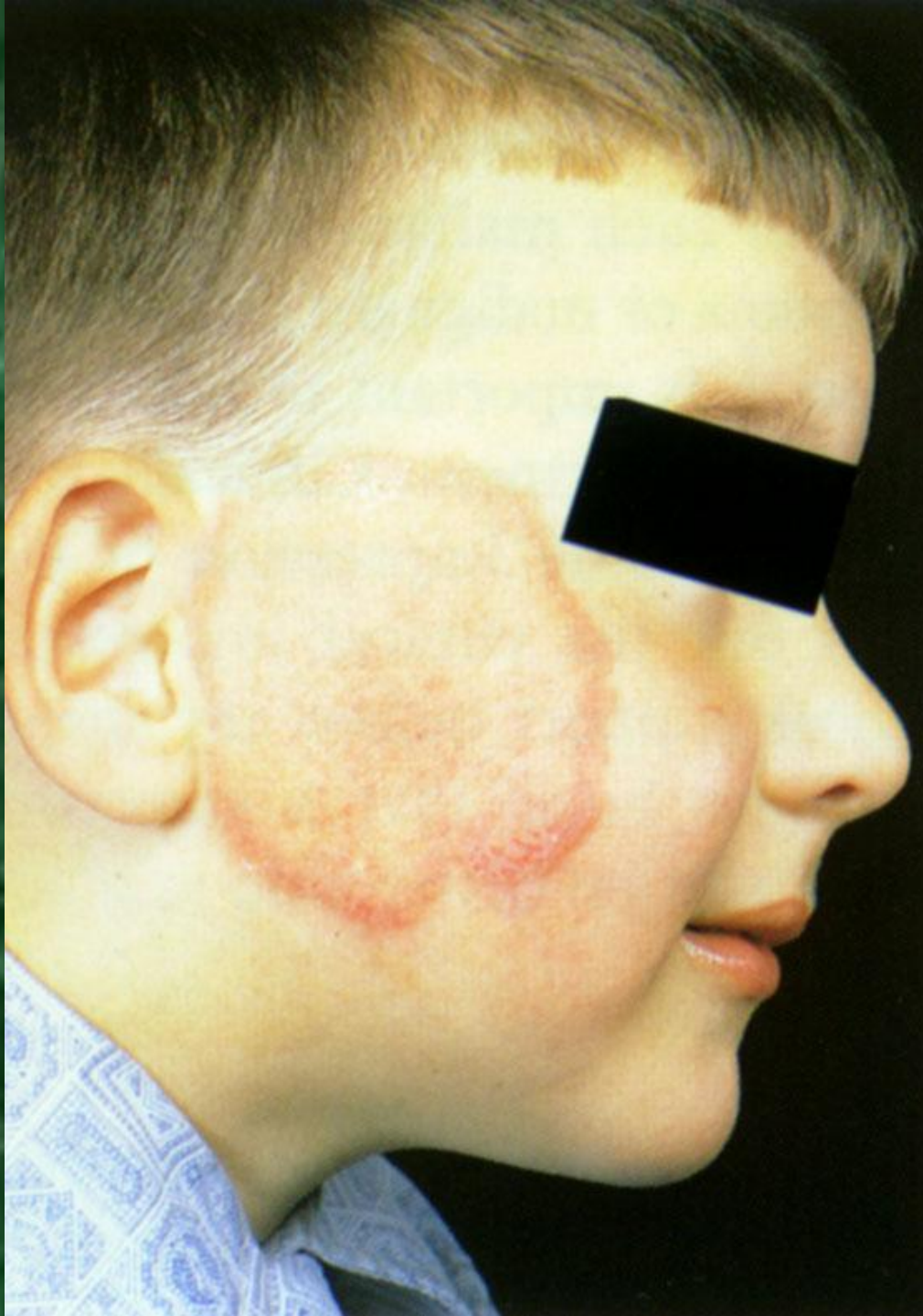


Трихомикозы

К трихомикозам

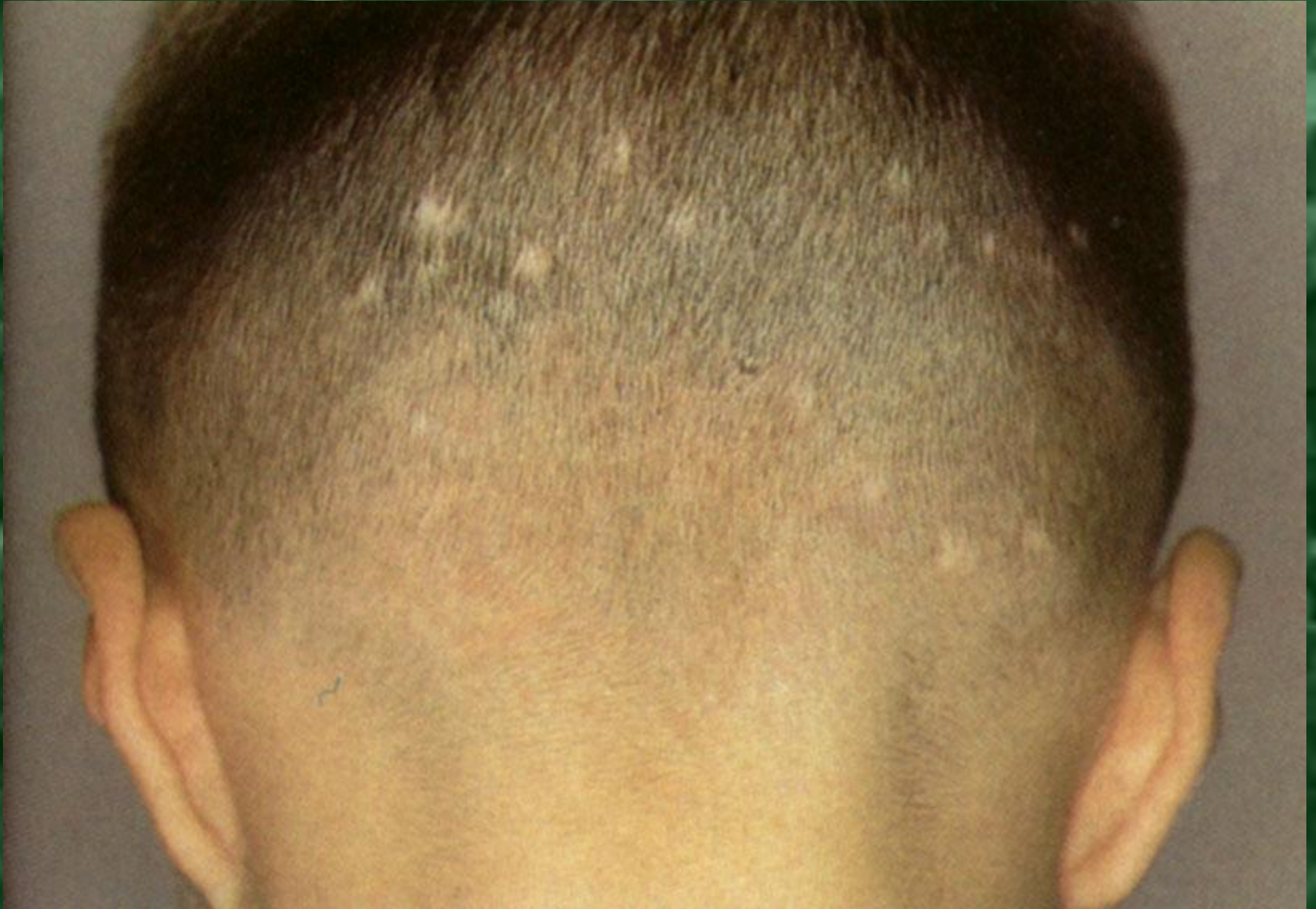относятся :

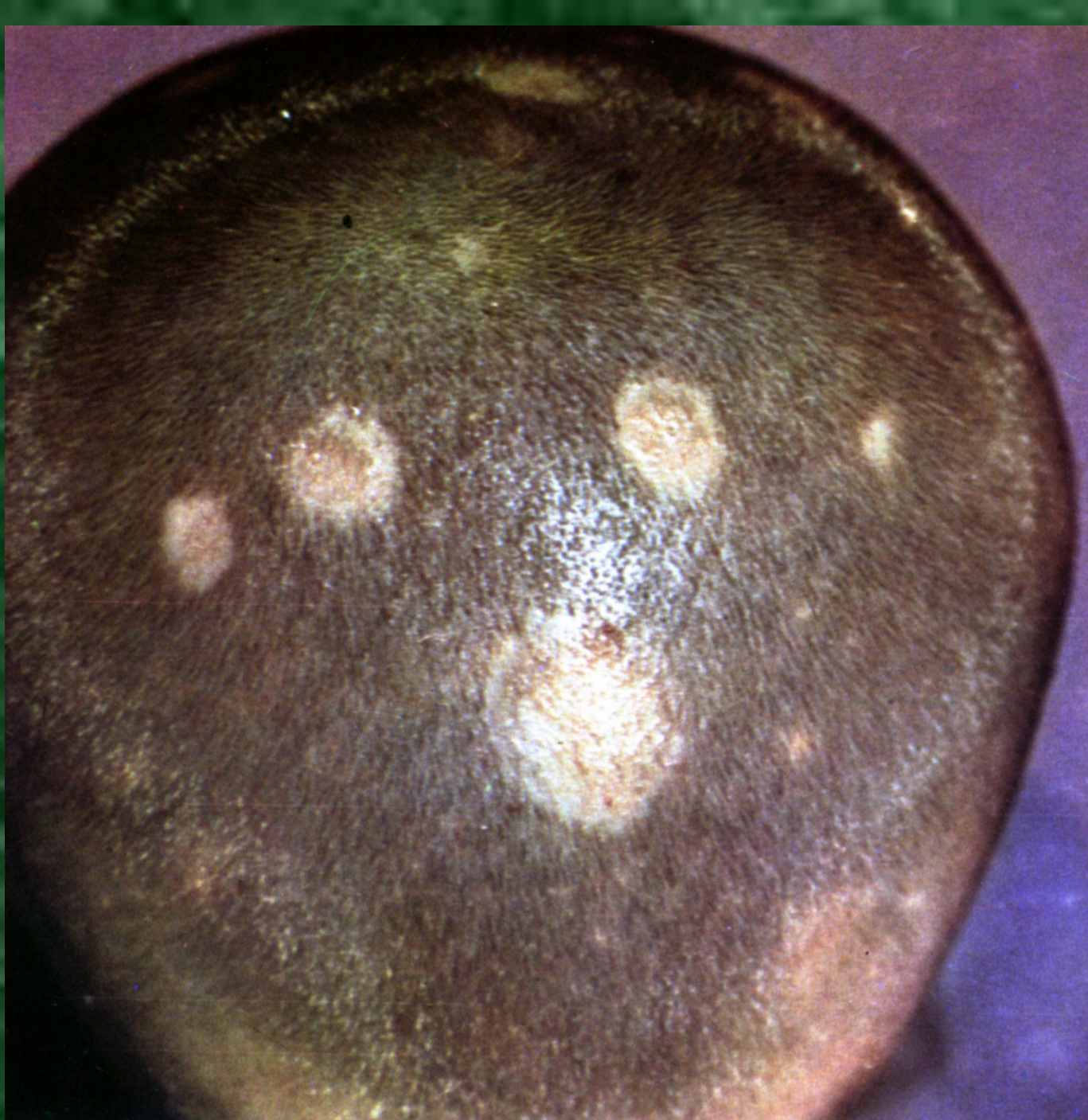1. Микроспория
2. Трихофития
3. Фавус



Микроспория
гладкой кожи

Микроспория волосистой части головы

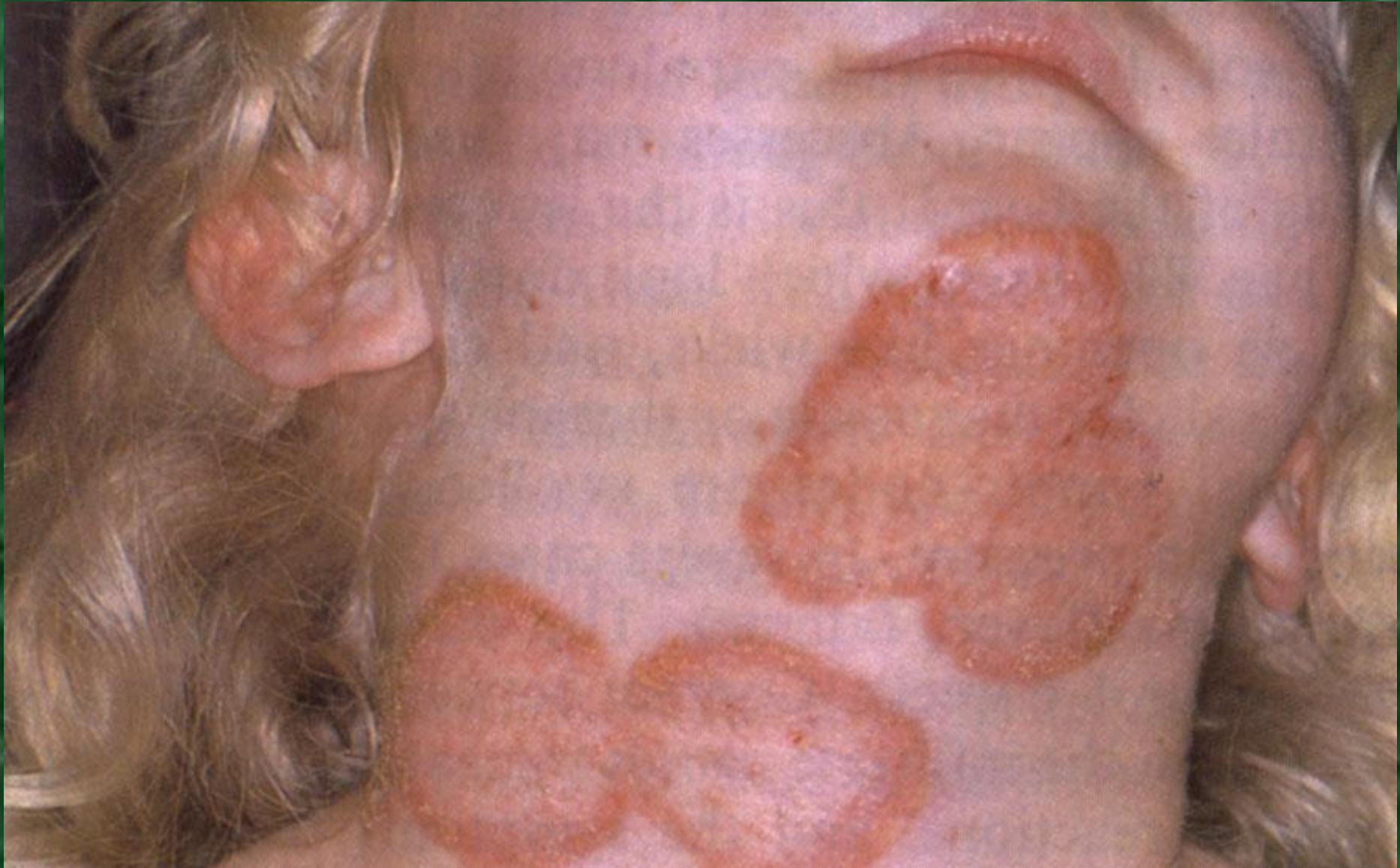



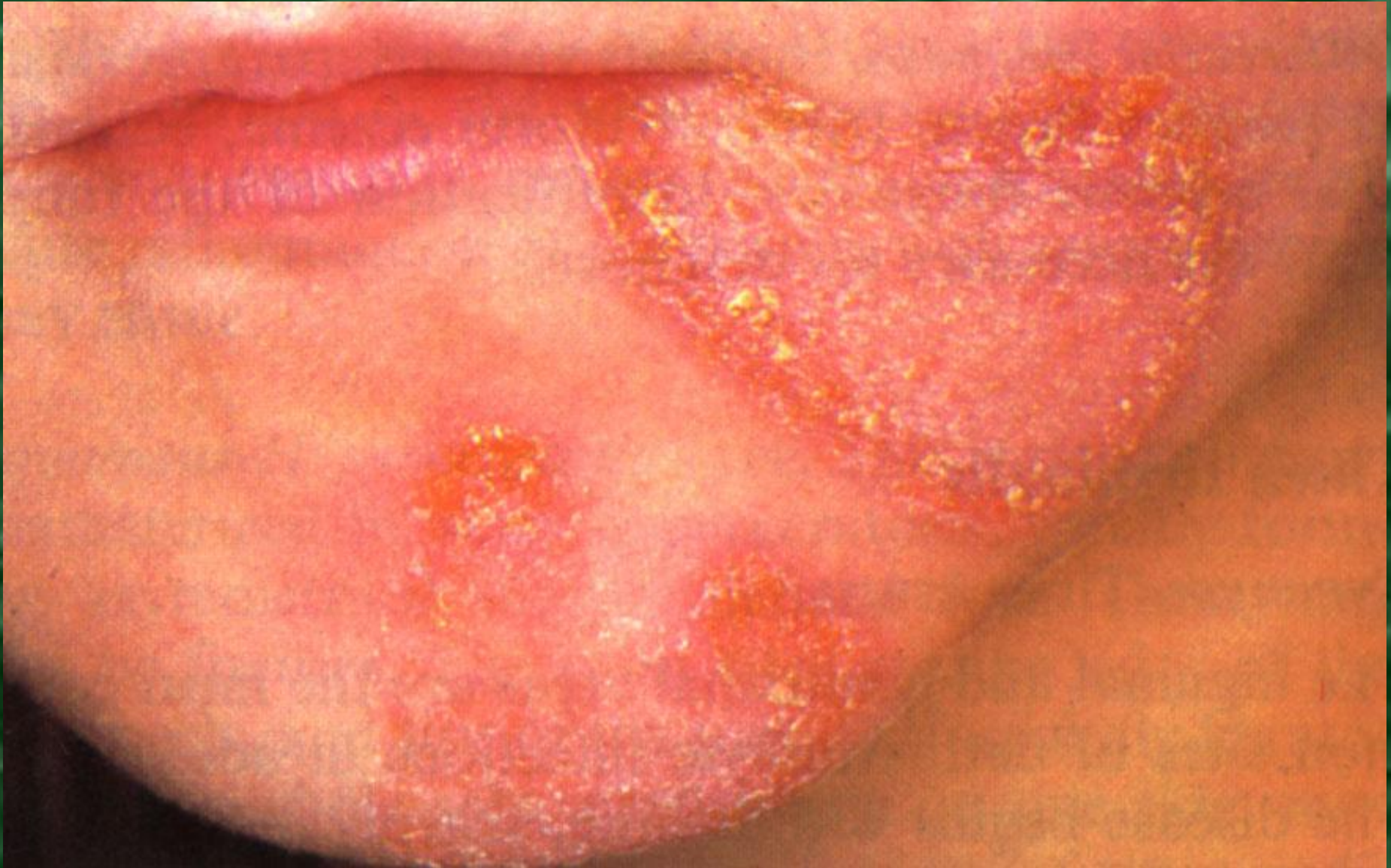Микроспория
волосистой
части головы

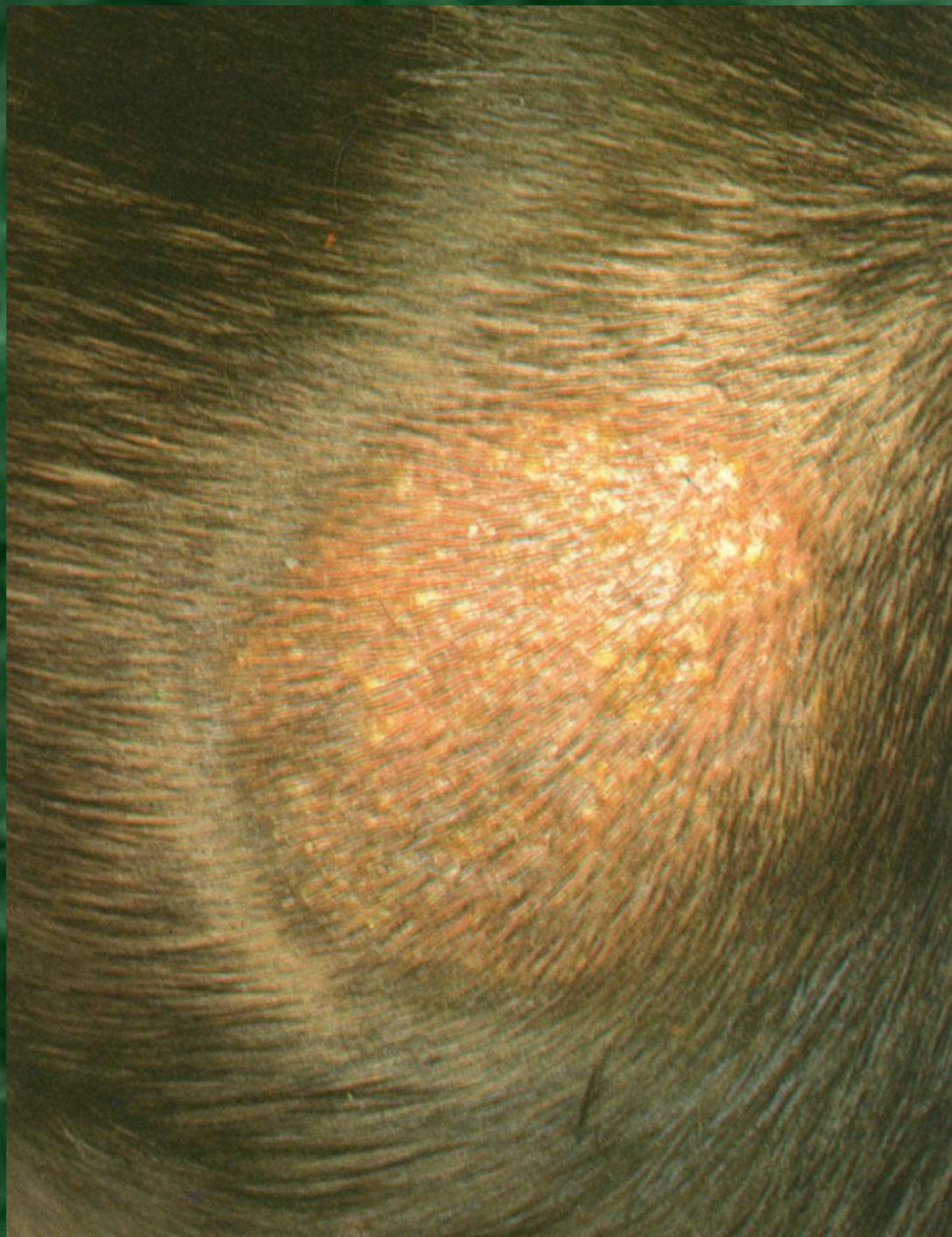
Трихофития

Поверхностная трихофития



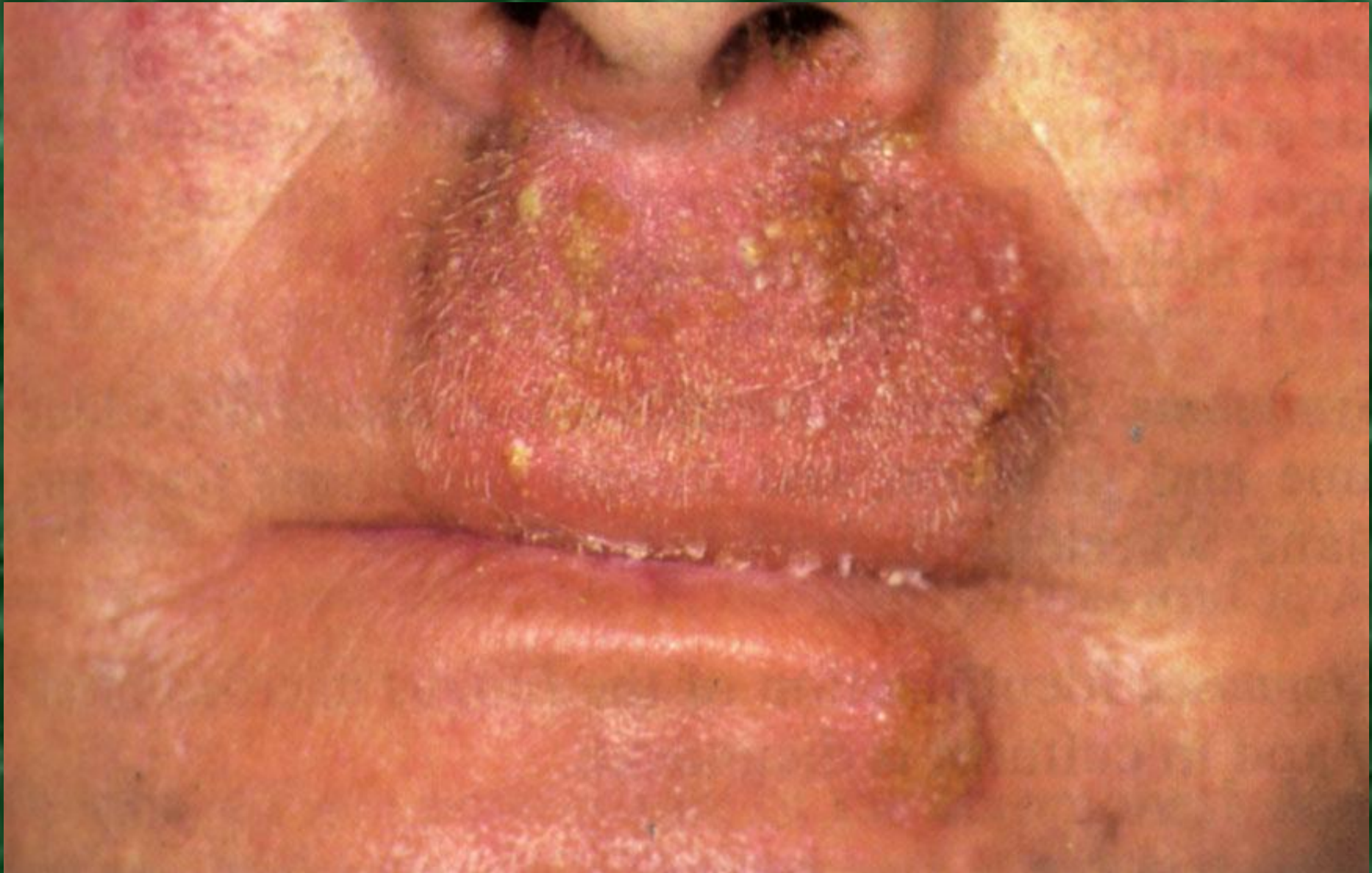
Поверхностная трихофития



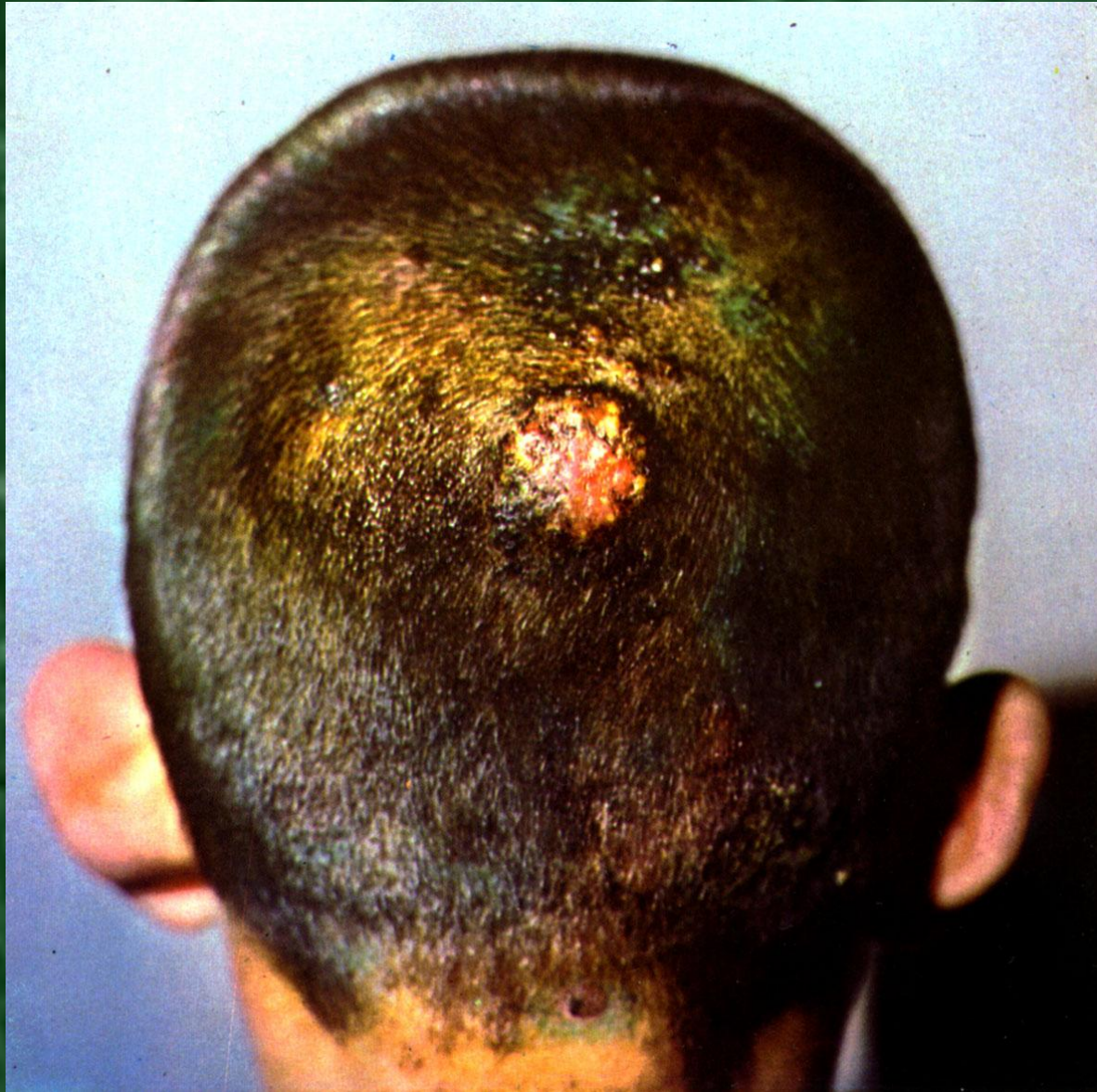

Поверхностная
трихофития

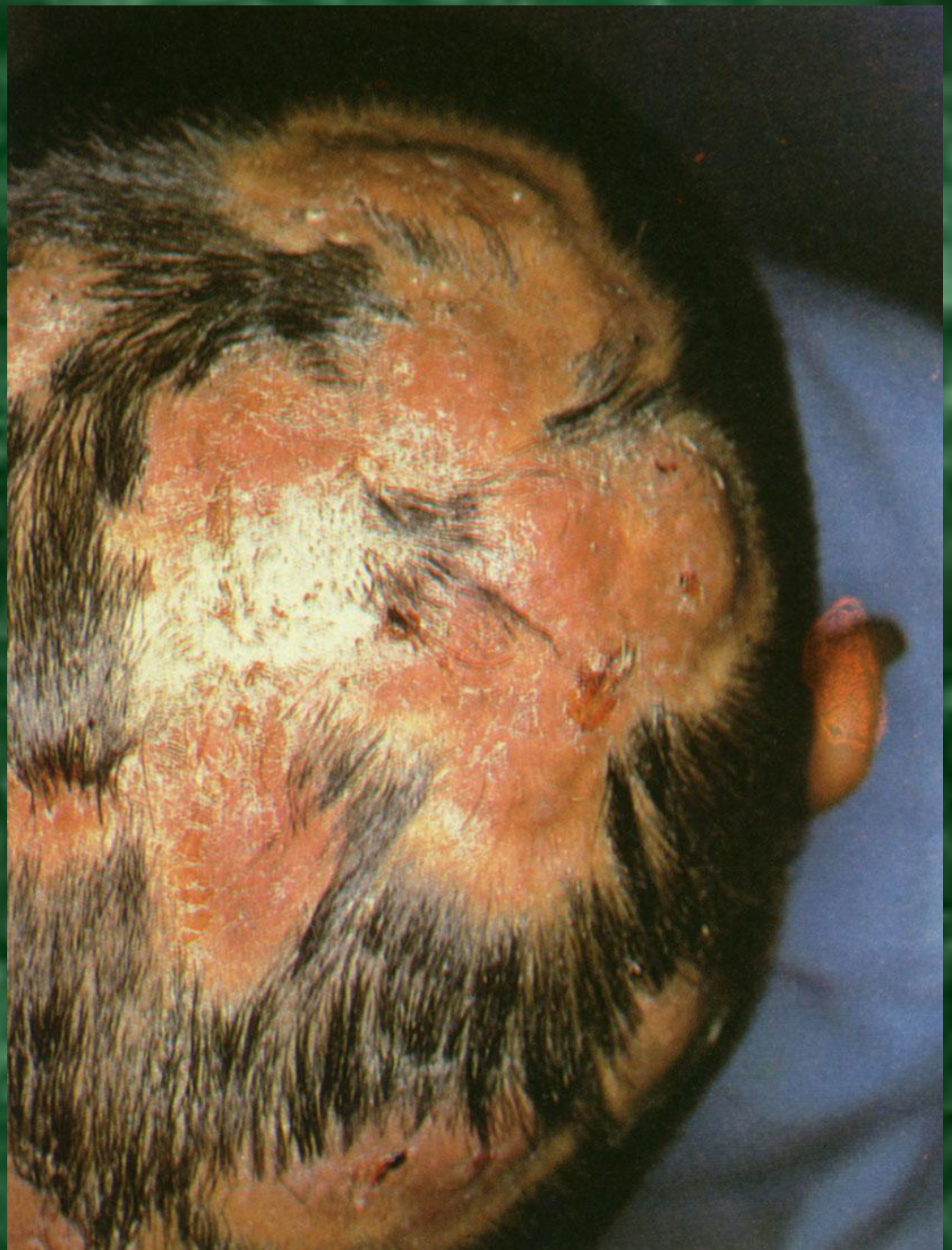Глубокая трихофития губы



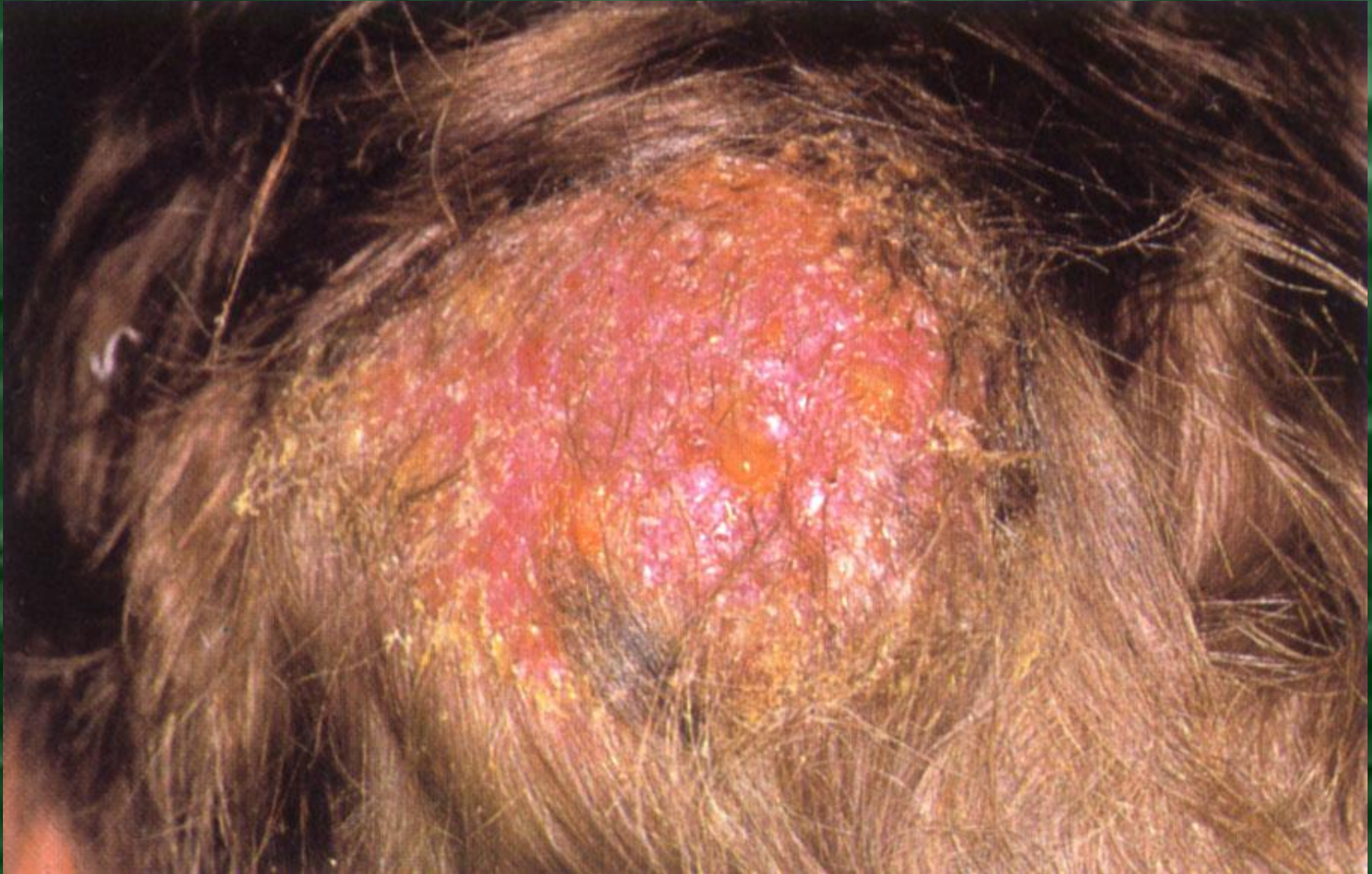Глубокая трихофития



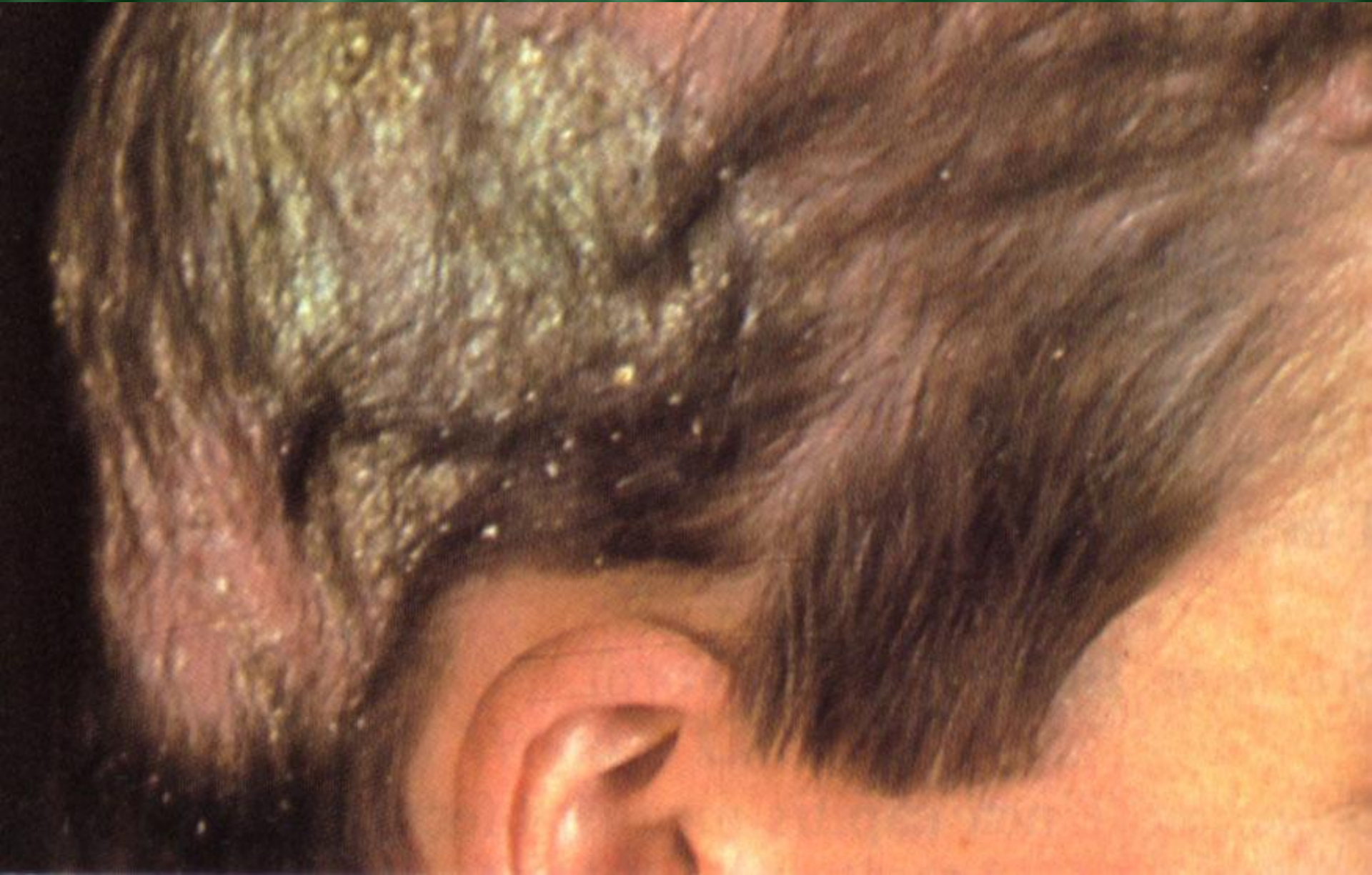Глубокая
трихофития

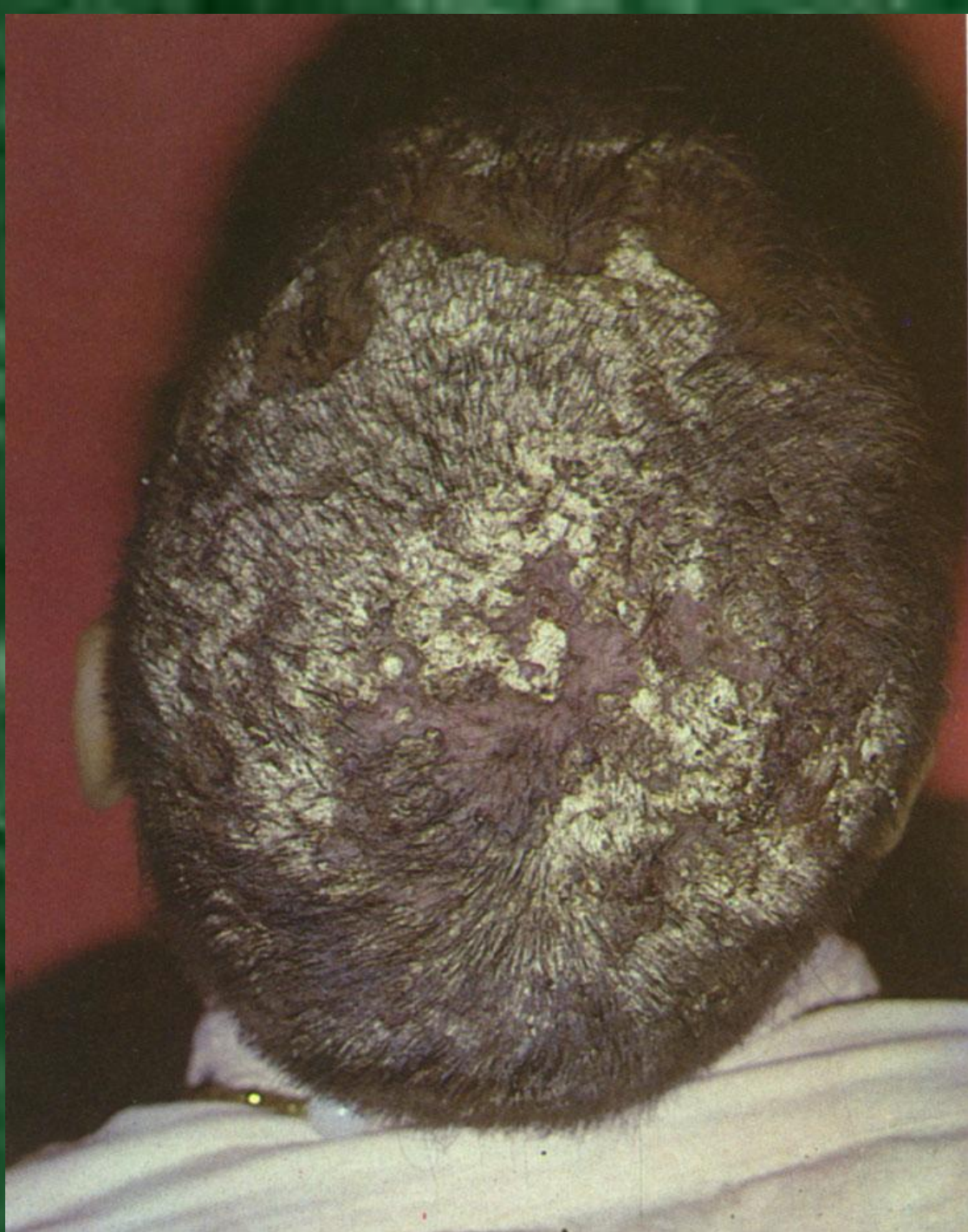

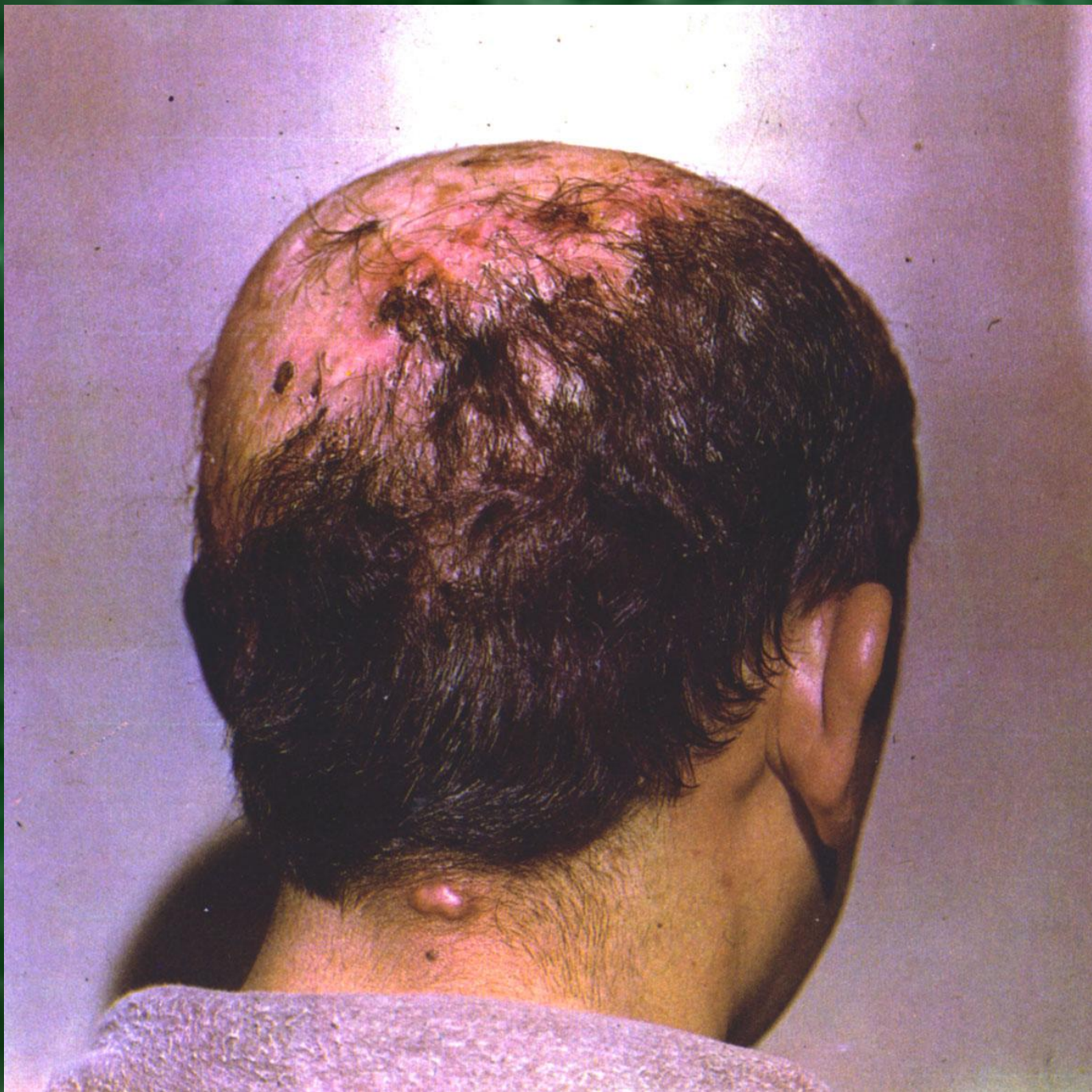Глубокая трихофития



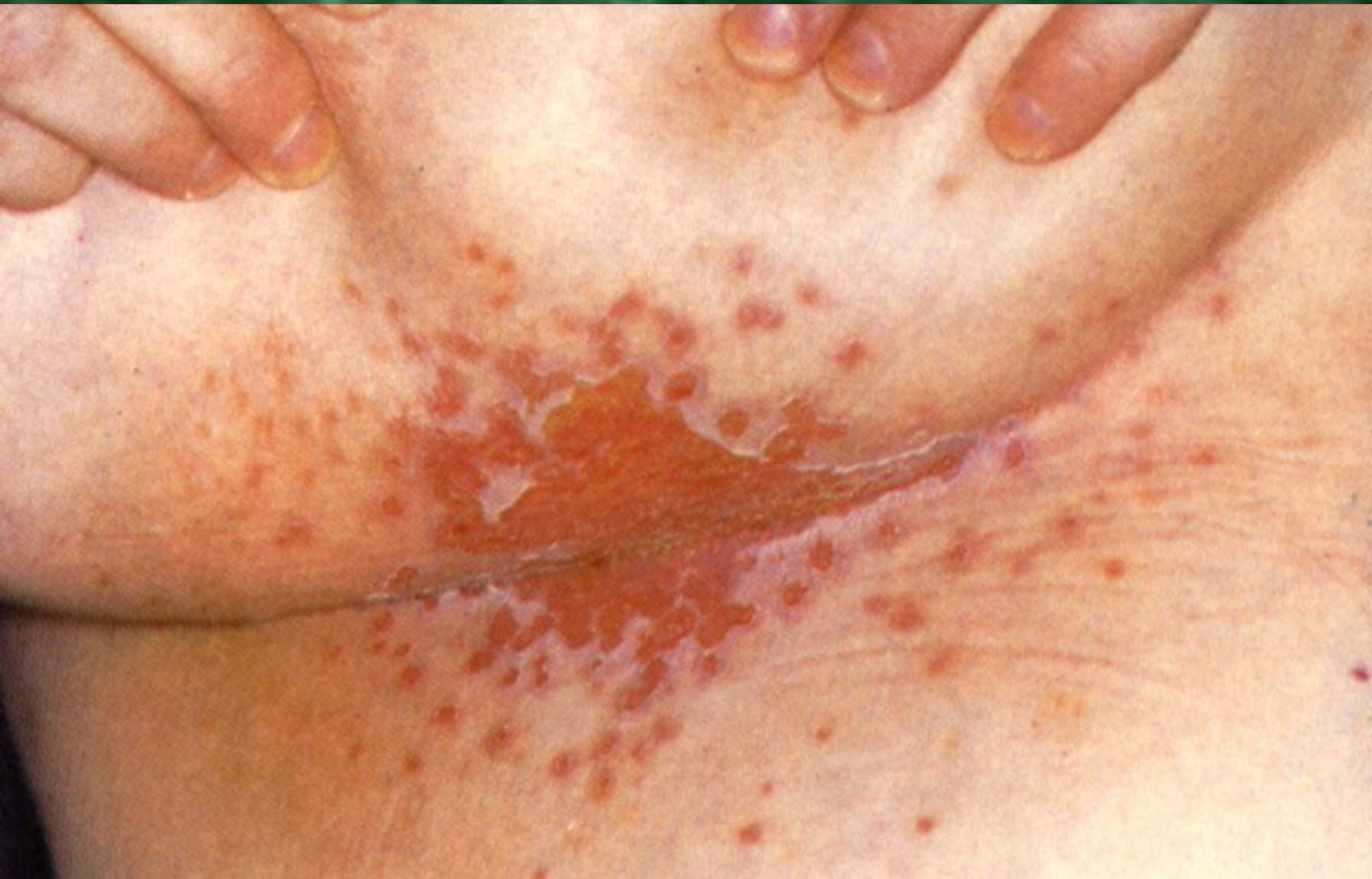Фавус



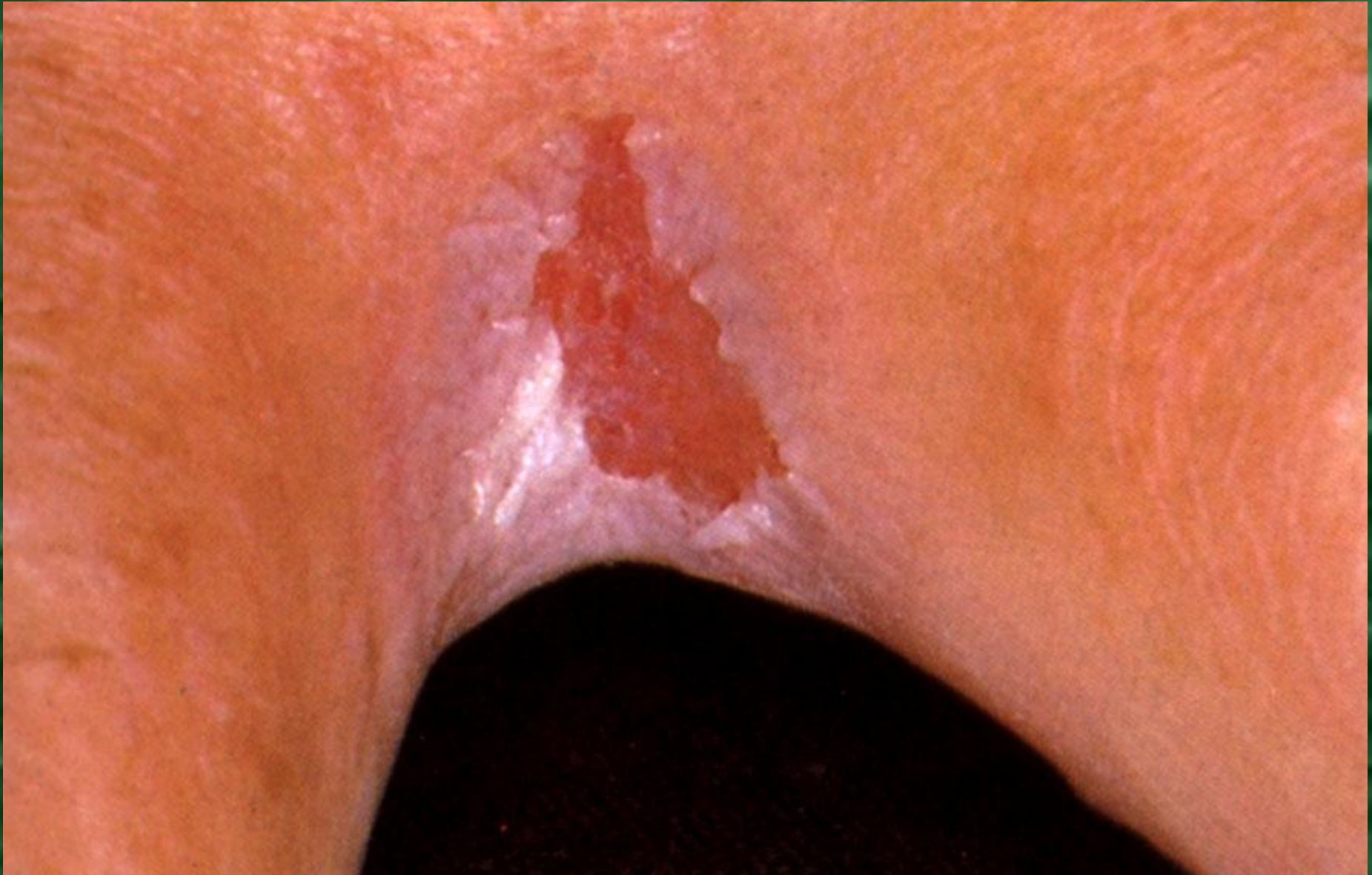



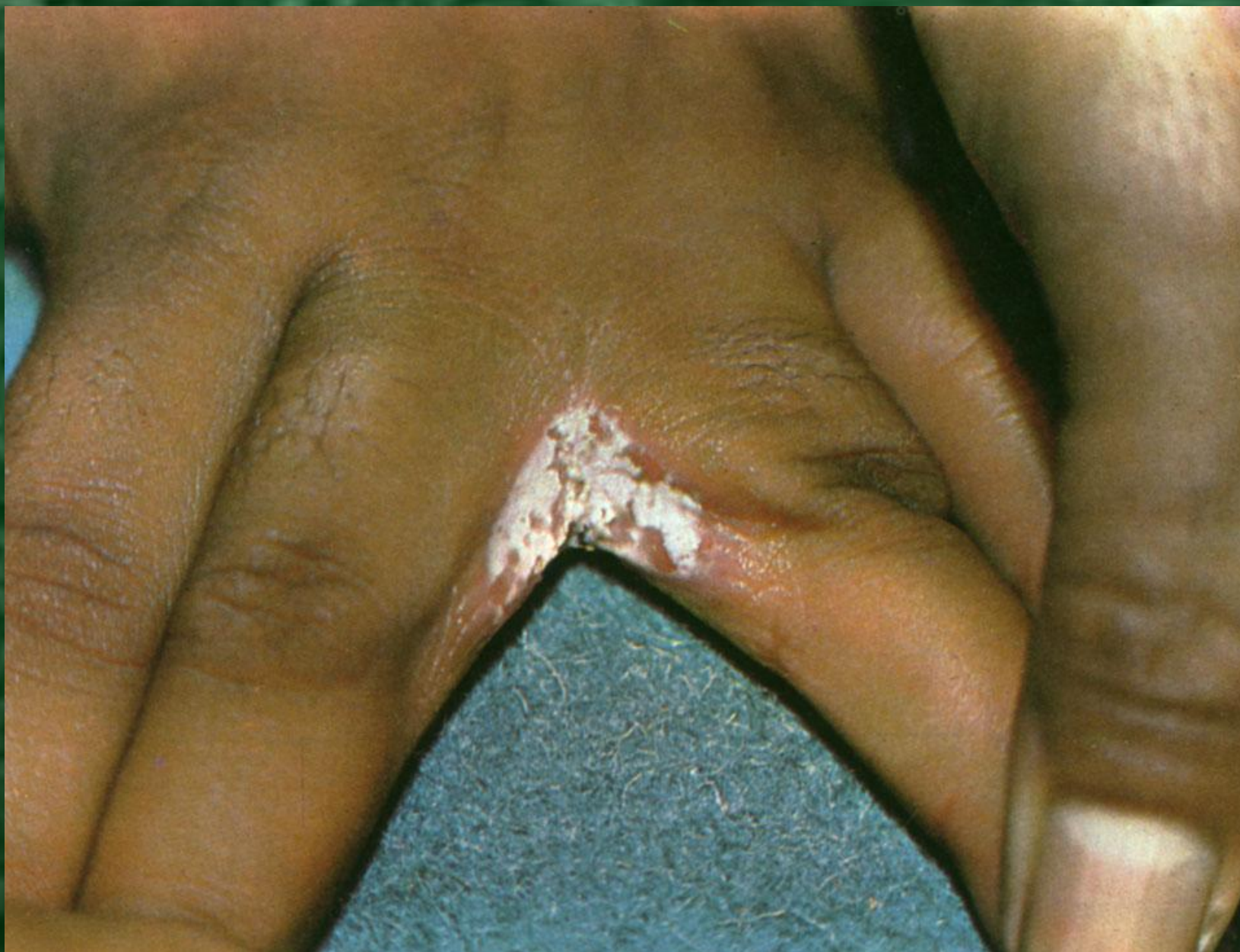Кандидоз

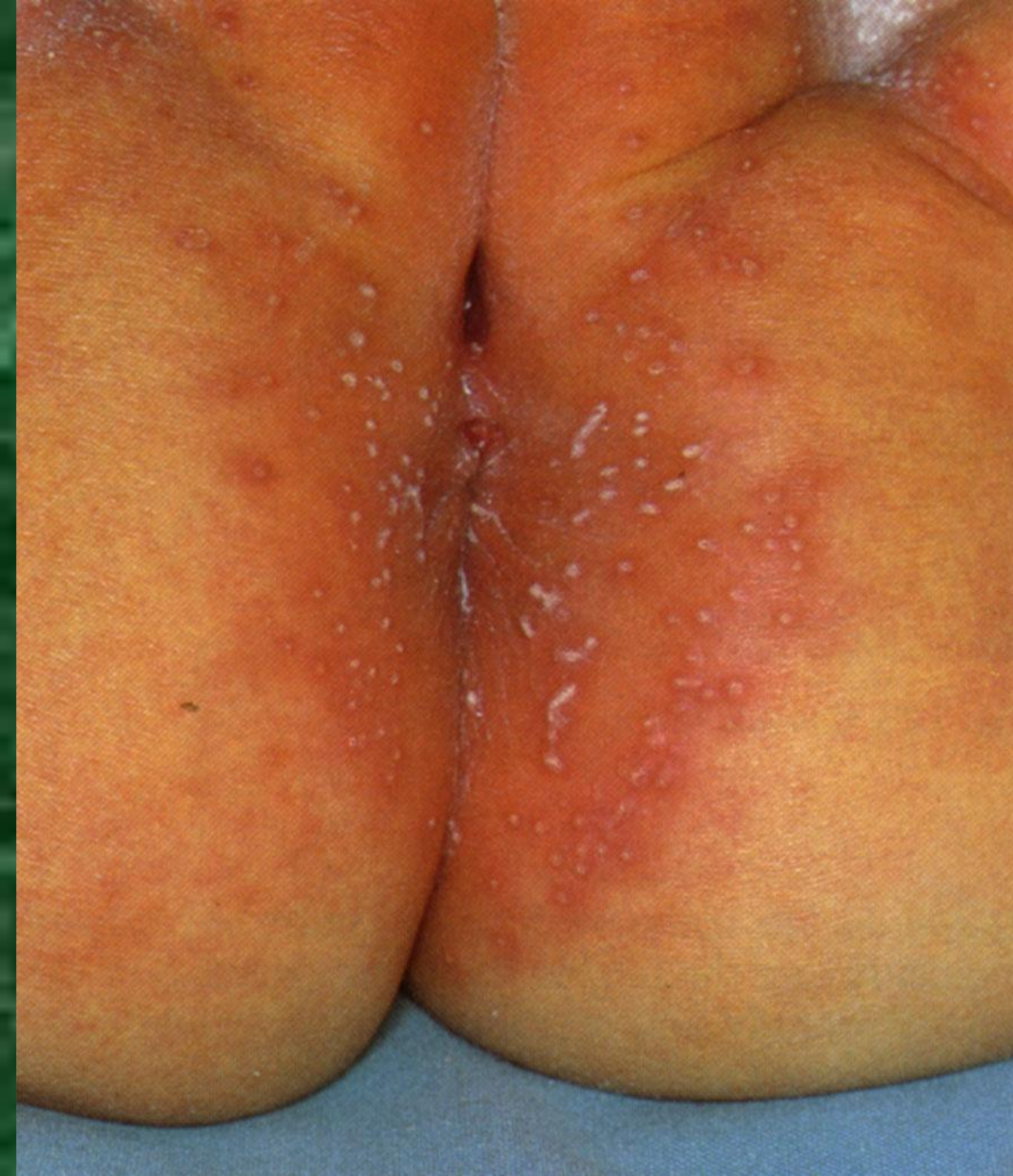

Межпальцевая дрожжевая эрозия



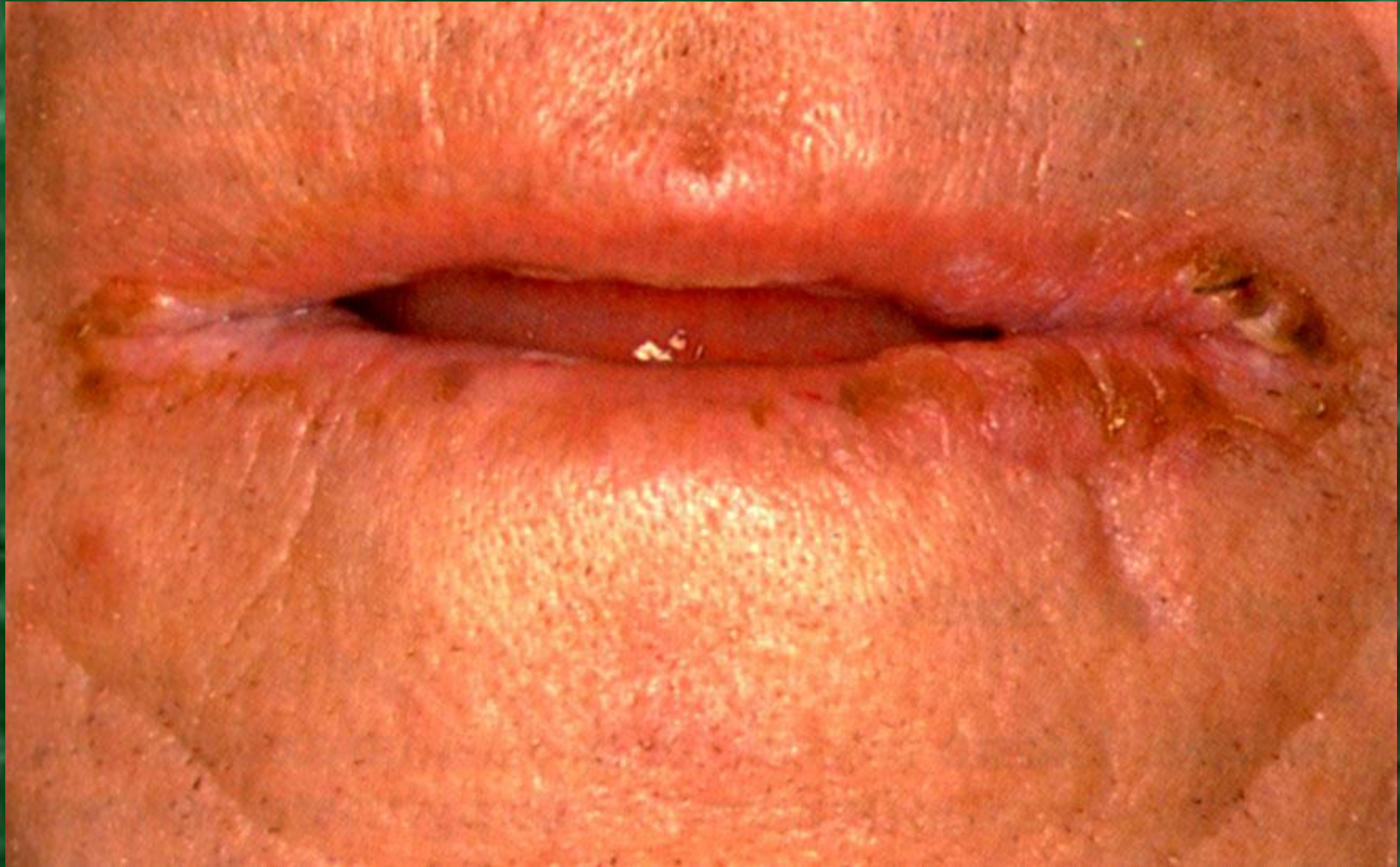Дрожжевая межпальцевая эрозия



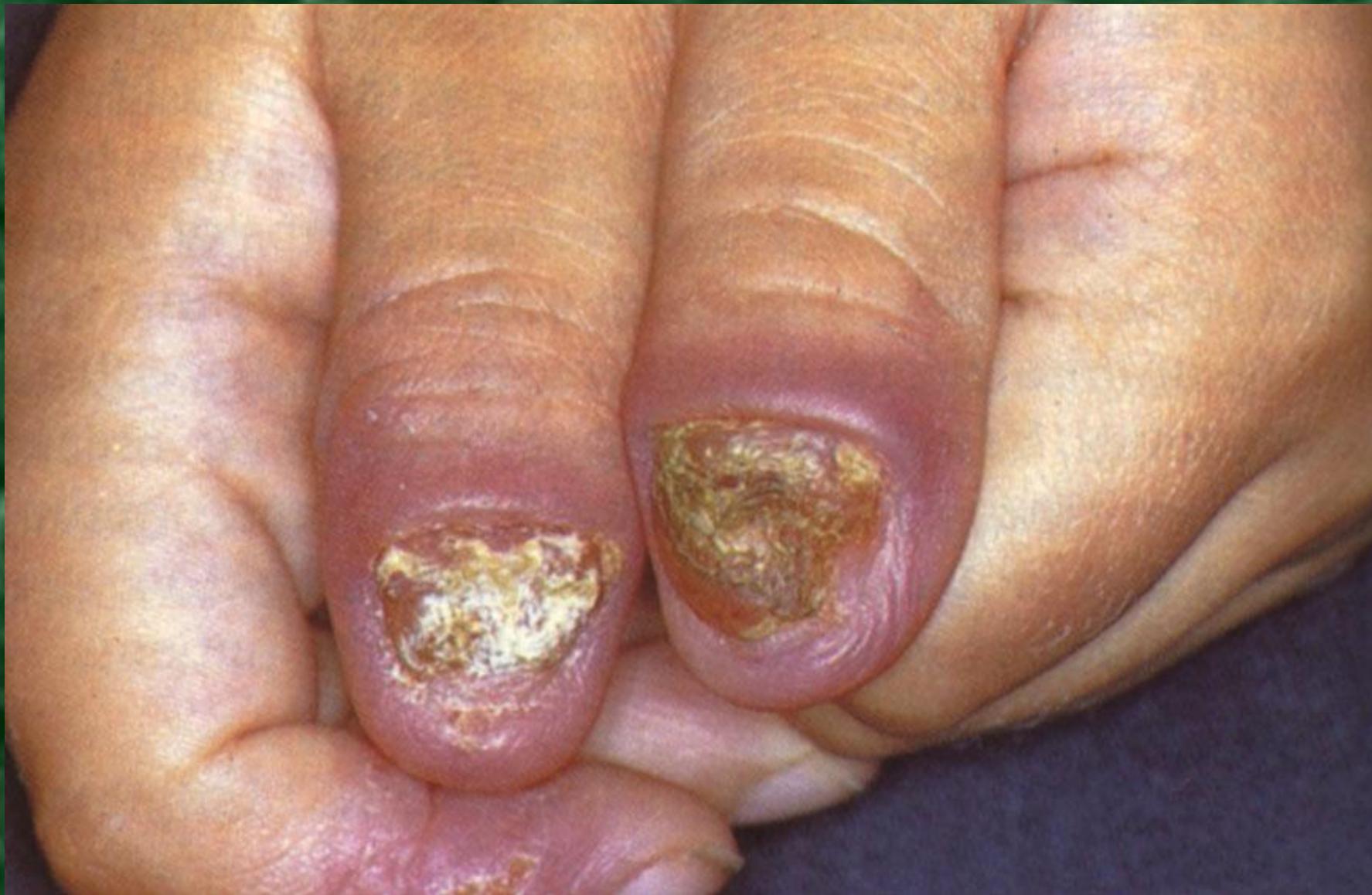

Кандидозная
опрелость

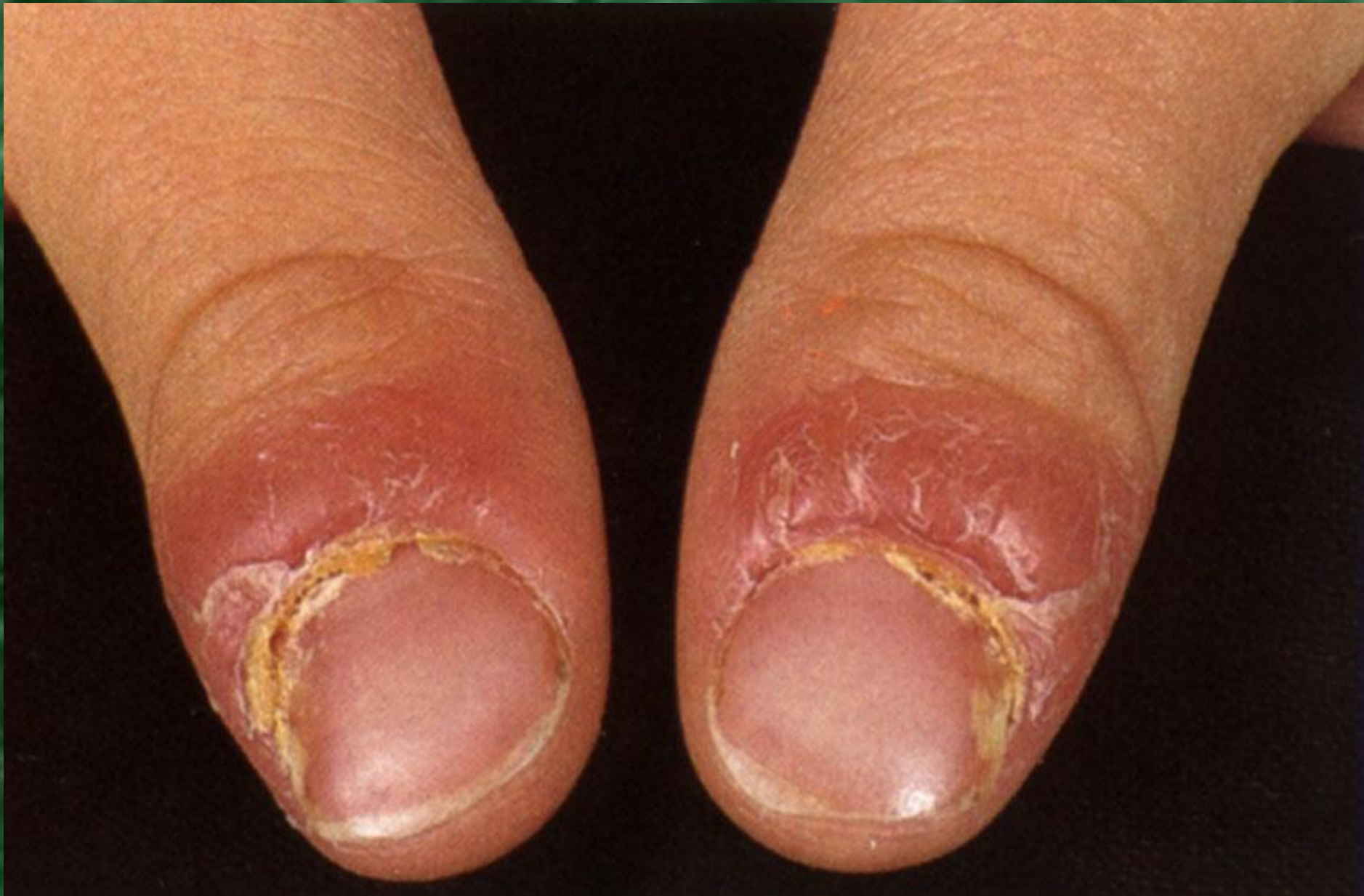Кандидозные заеды

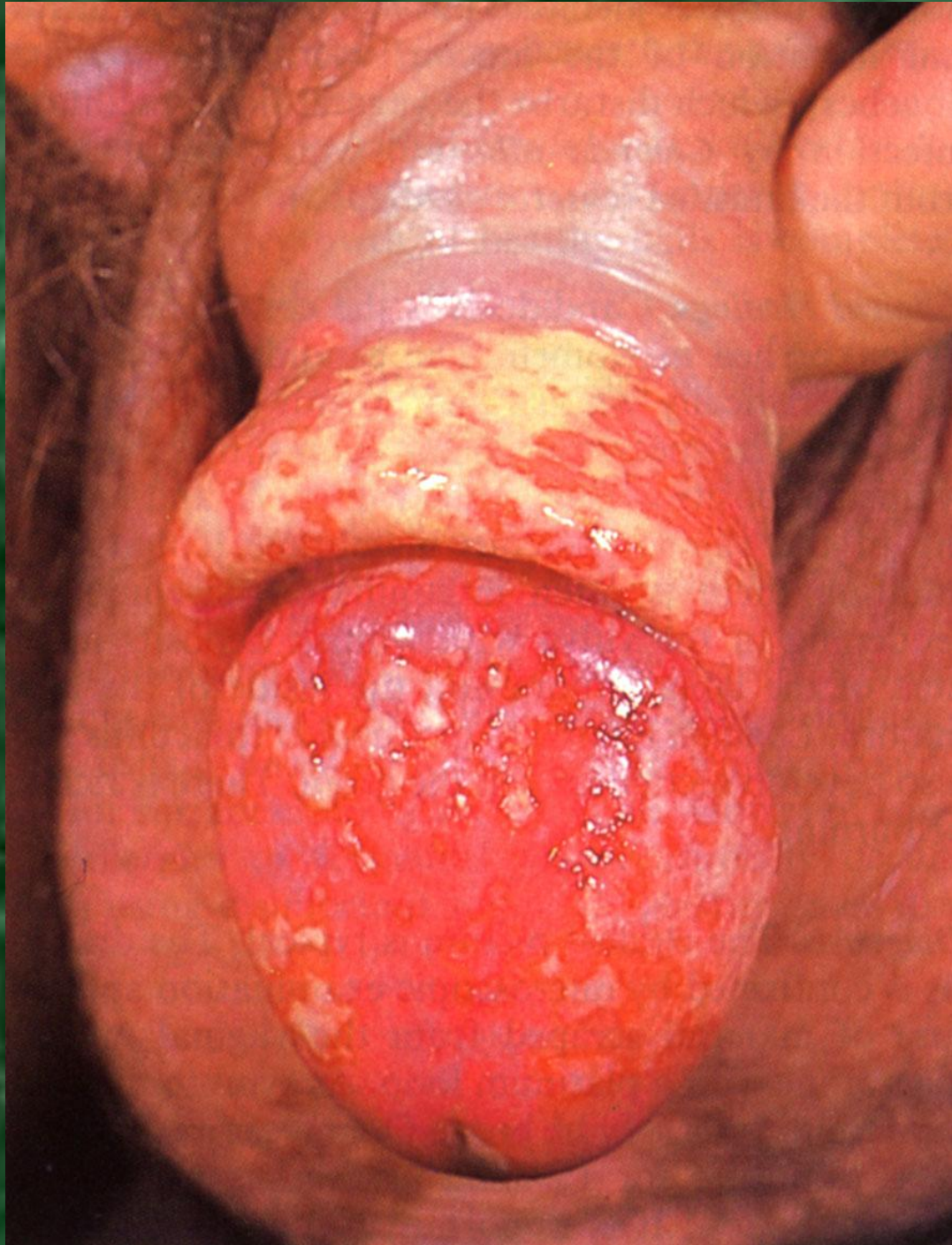

Кандидозные паронихии и ониходистрофии

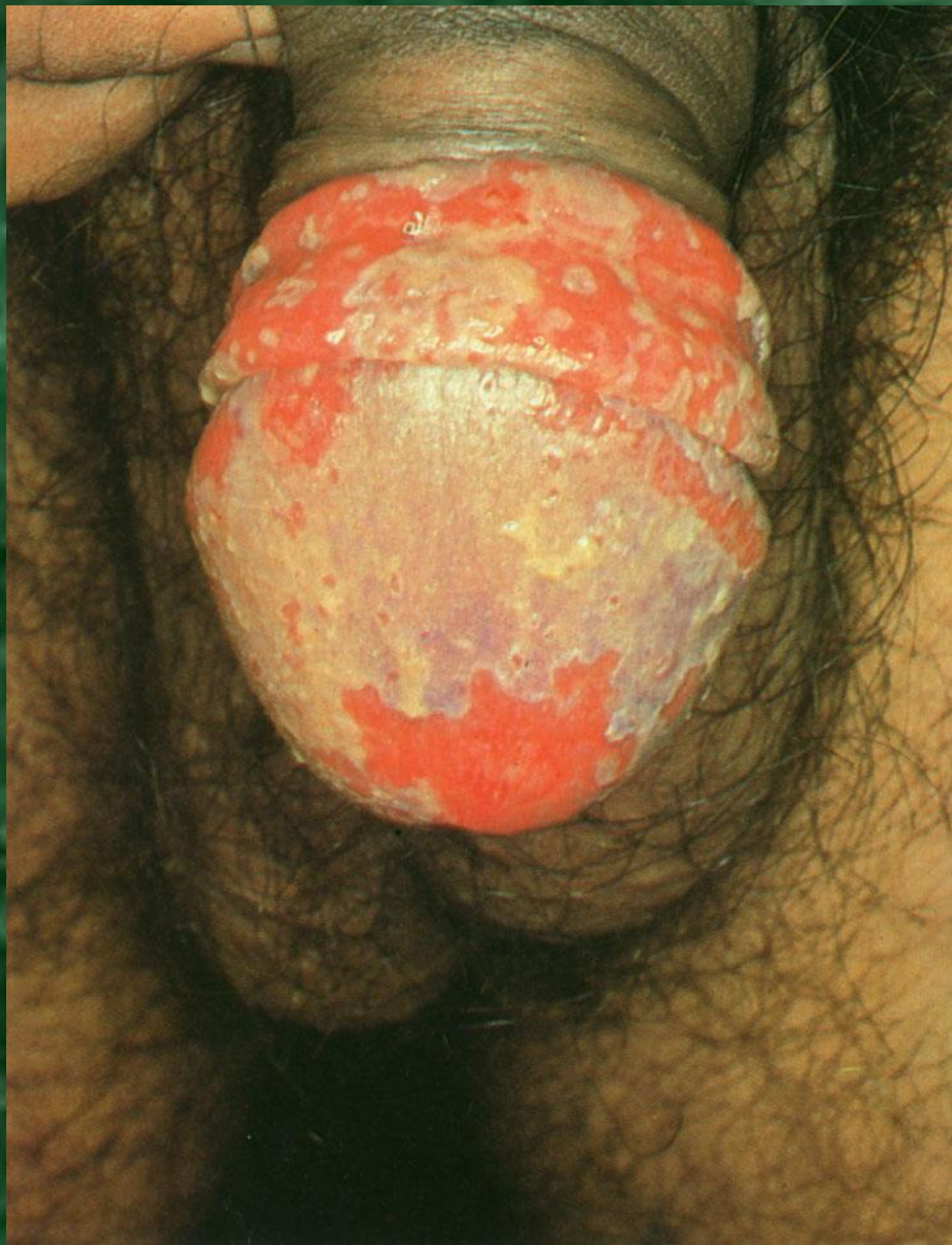

Кандидозные паронихии



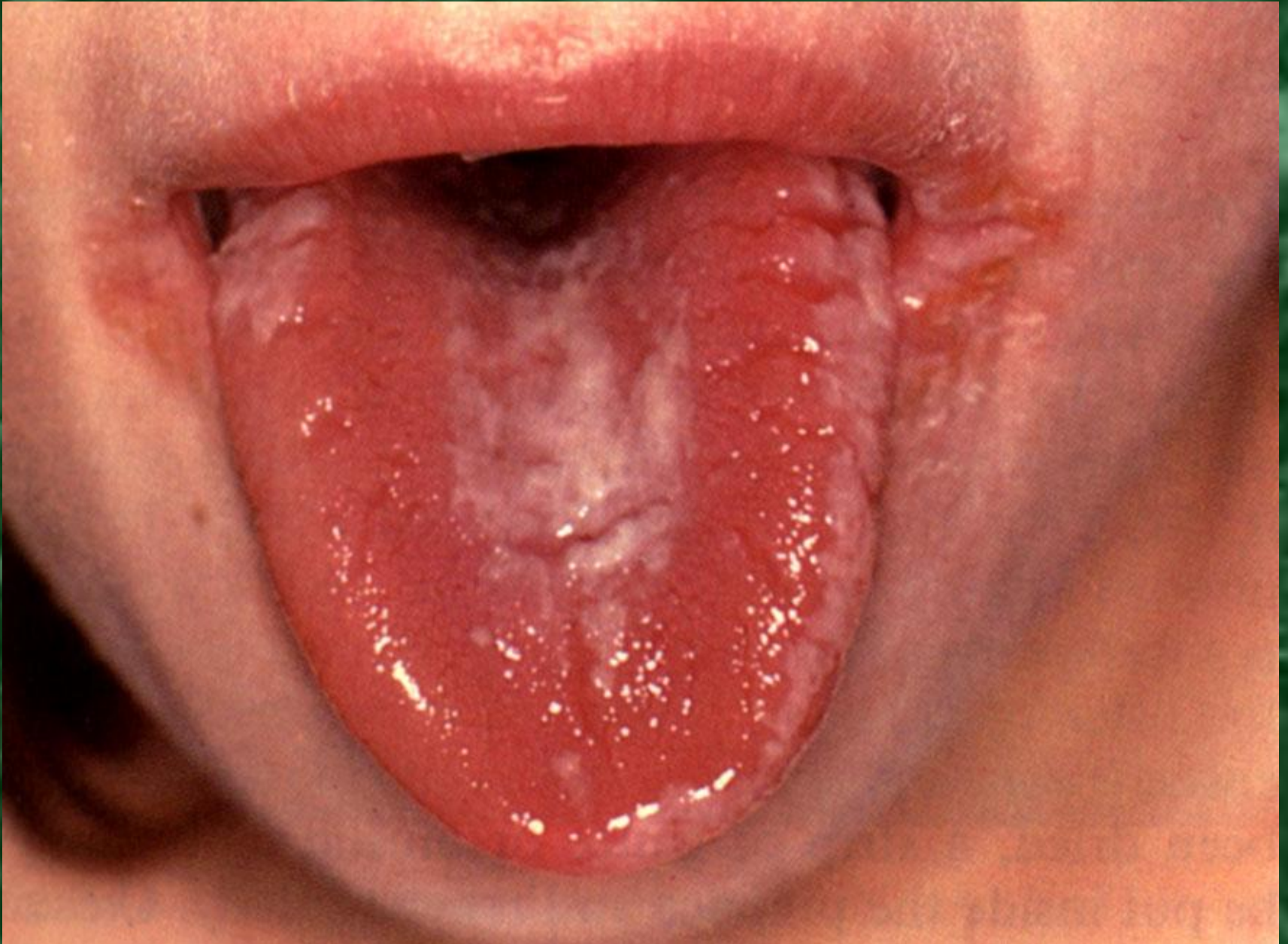

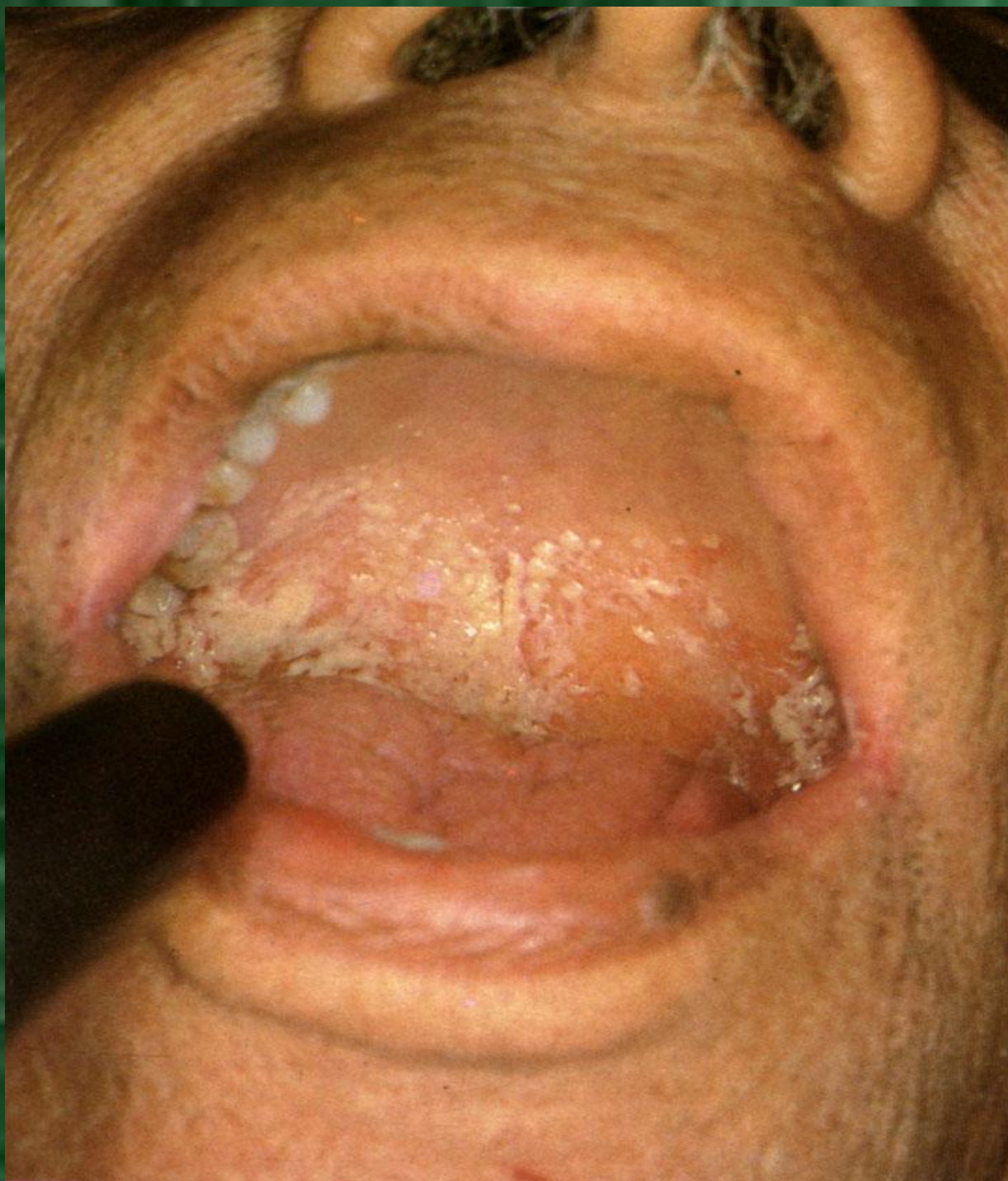Кандидозный
баланопостит



Дрожжевой
баланопостит

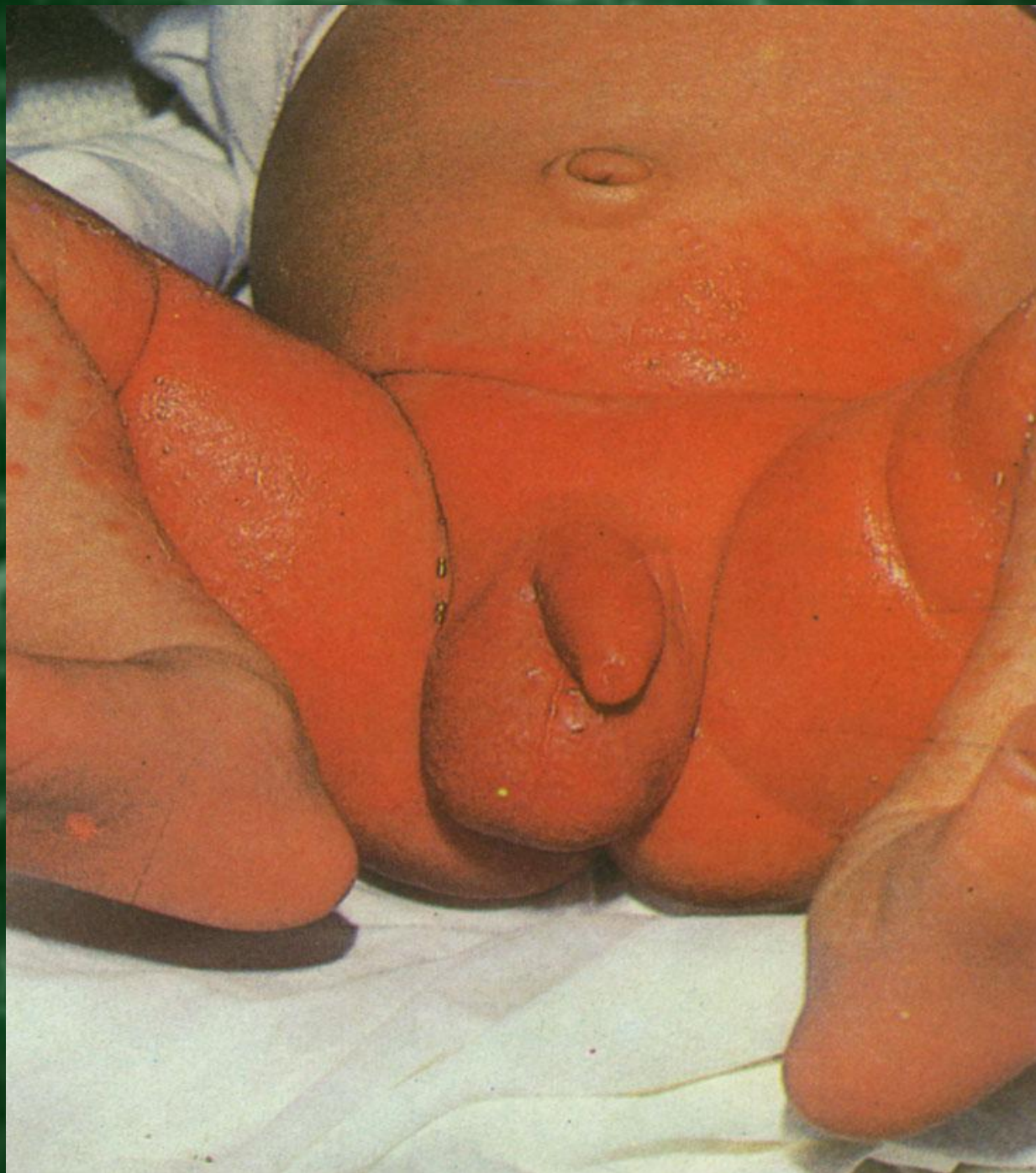Кандидозный глоссит



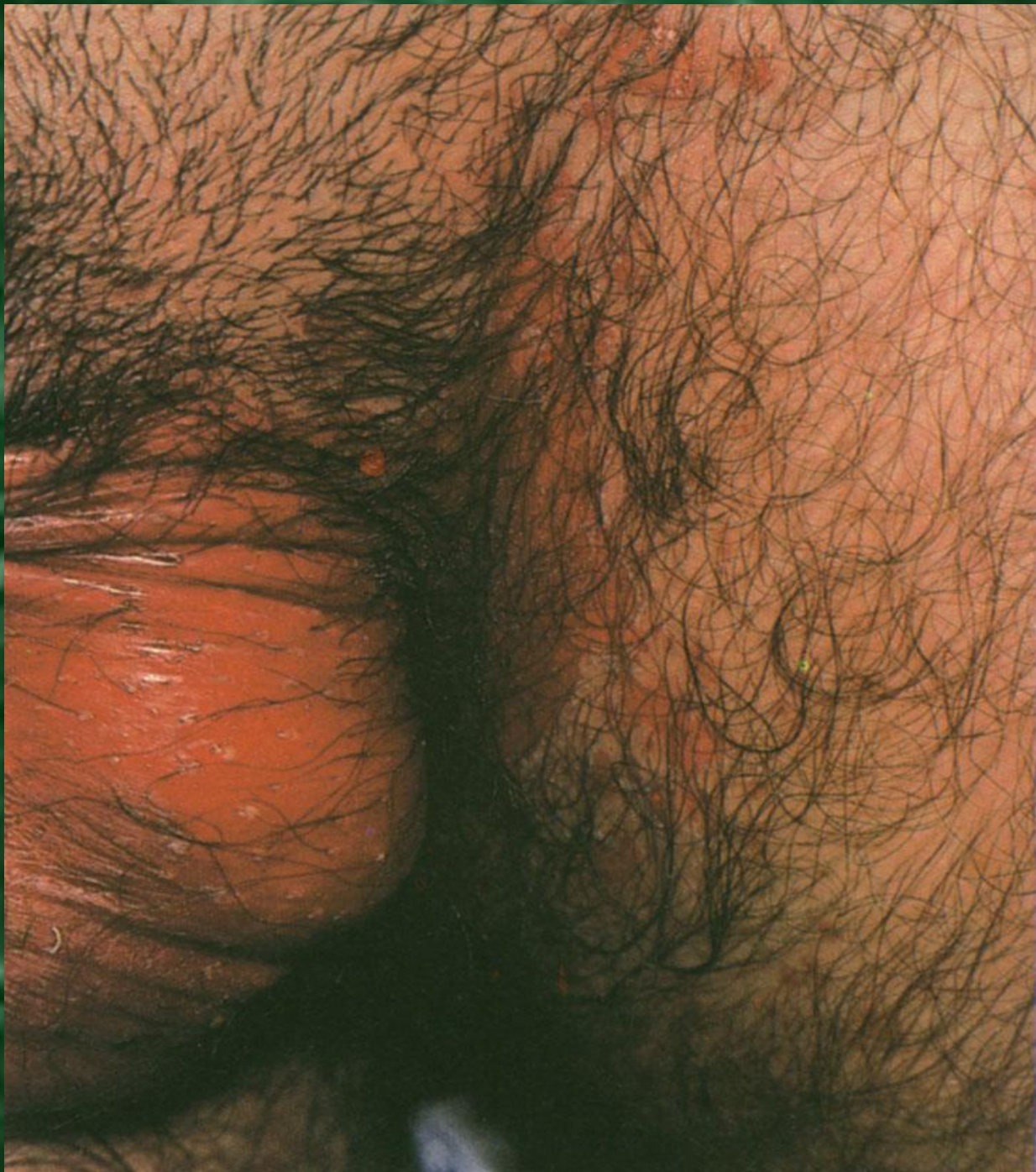

Кандидоз
СЛИЗИСТЫХ

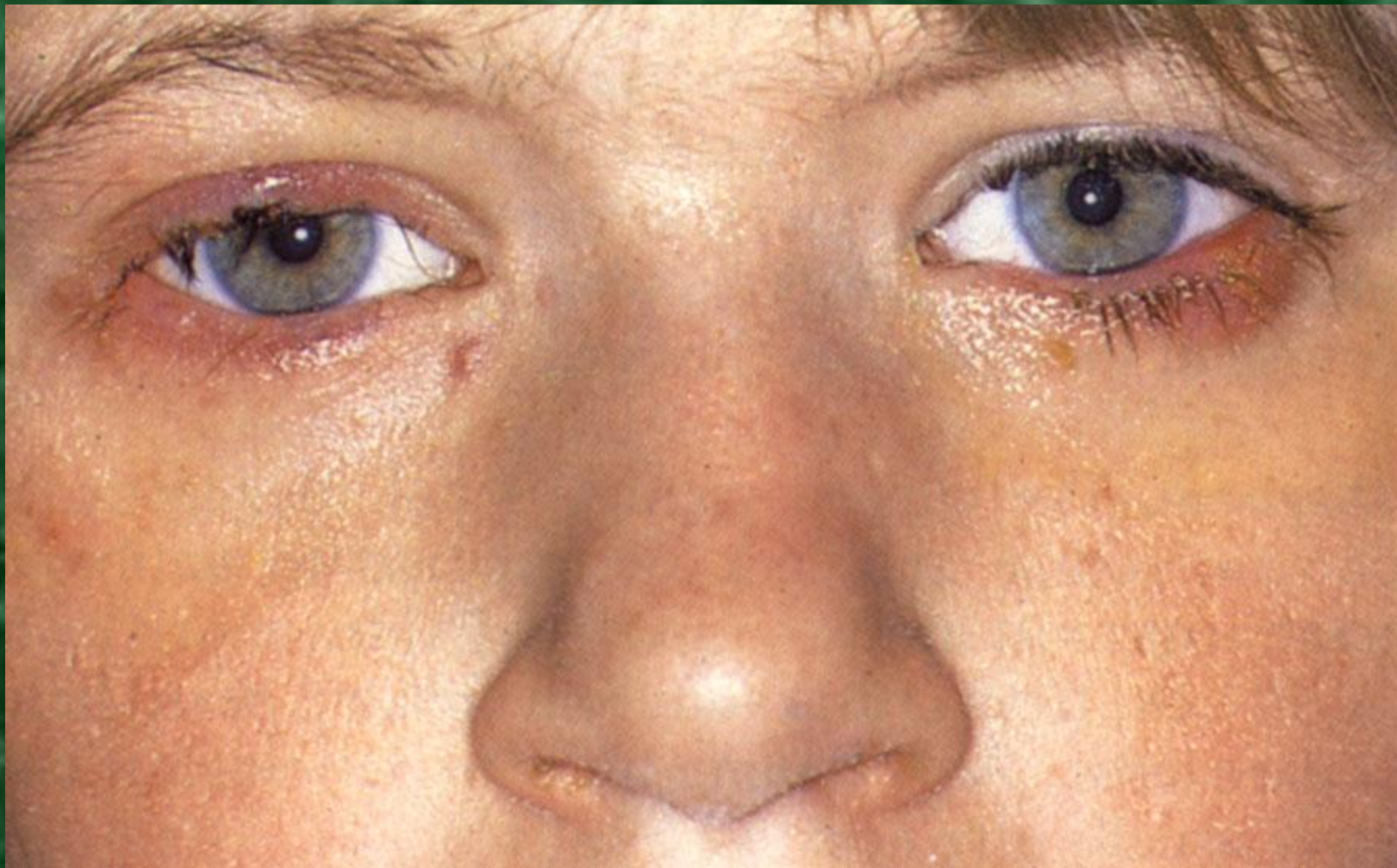Дрожжевая
опрелость



Дрожжевая
опрелость
МОШОНКИ

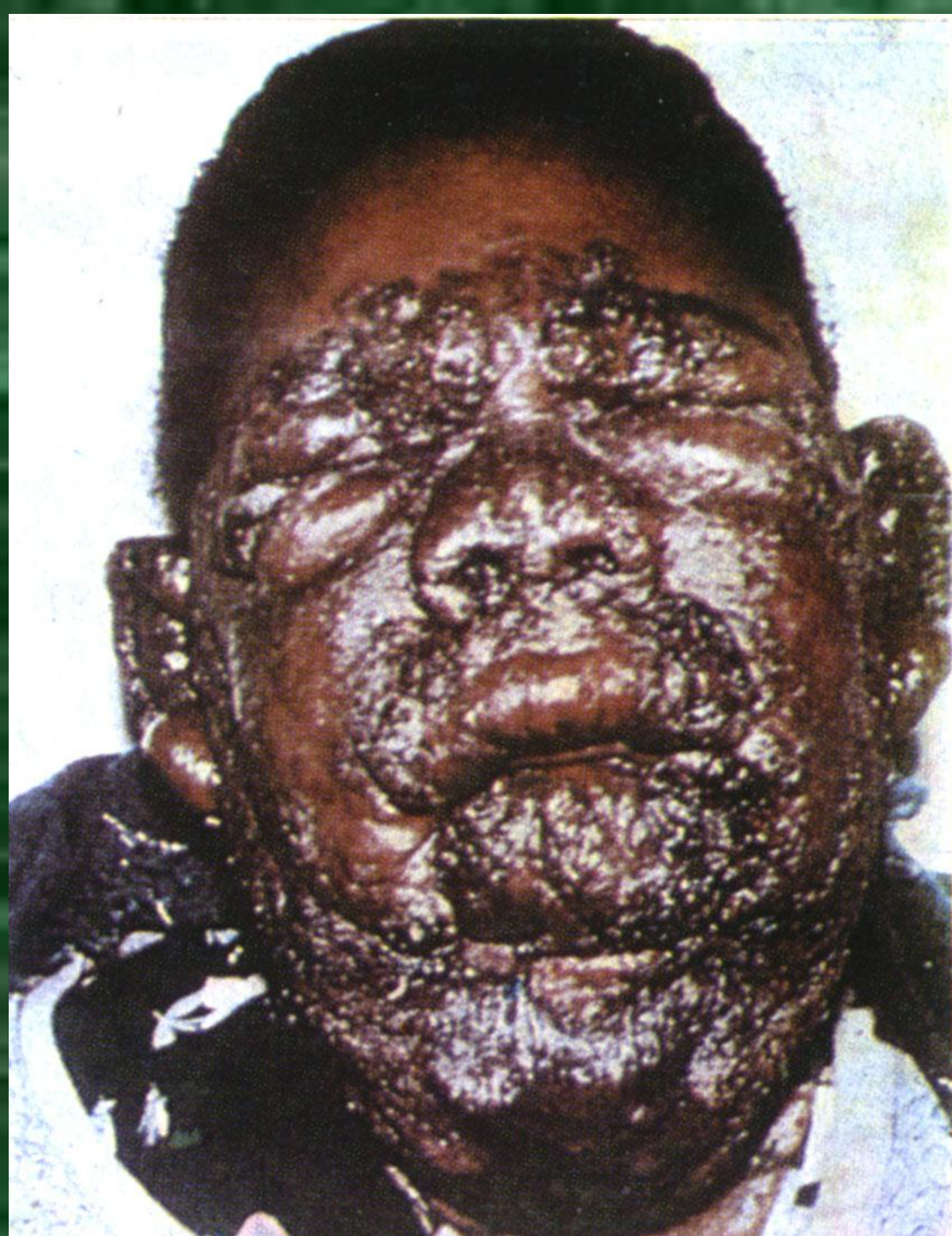

Кандидозный блефарит



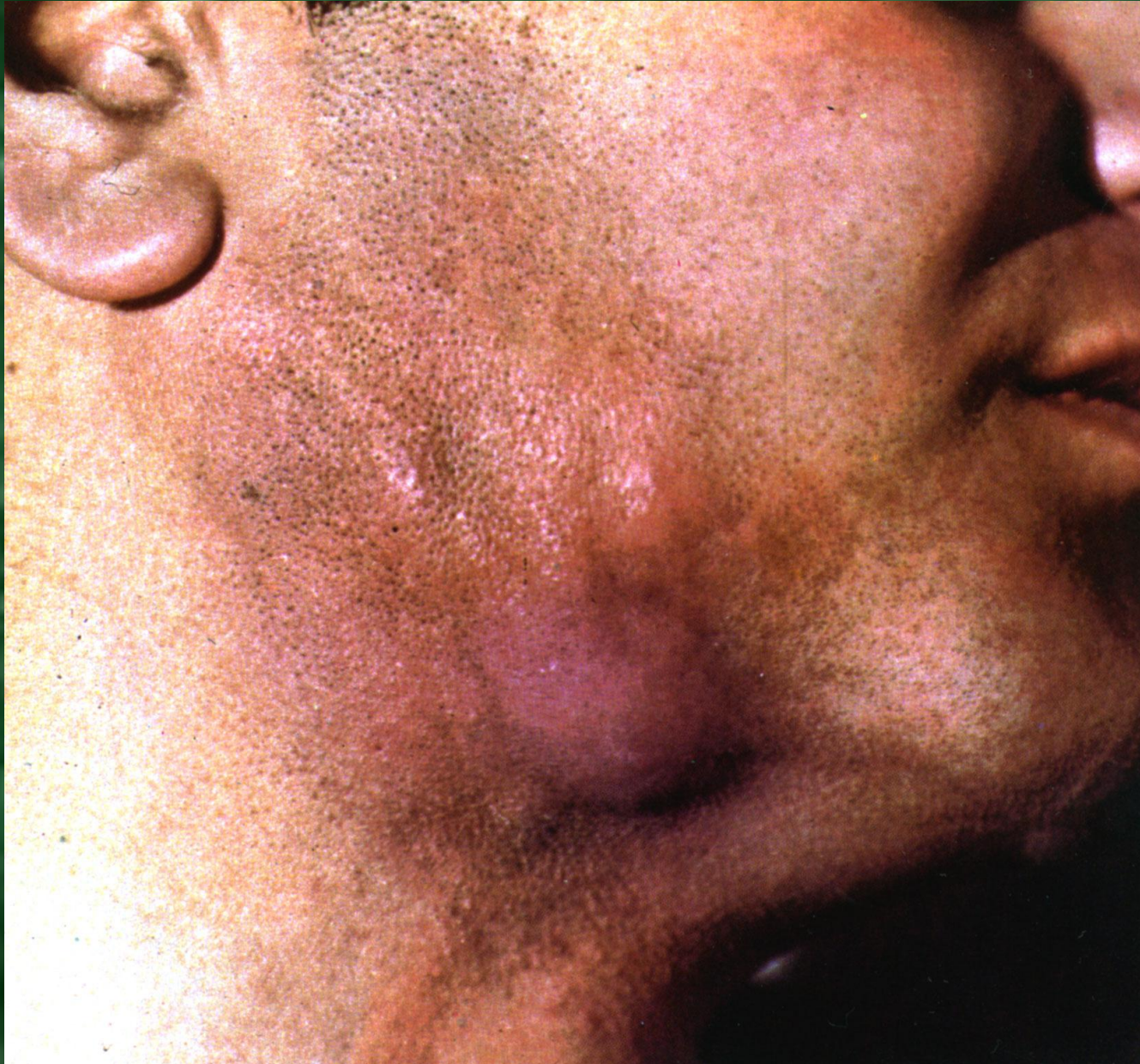Глубокие

МИКОЗЫ

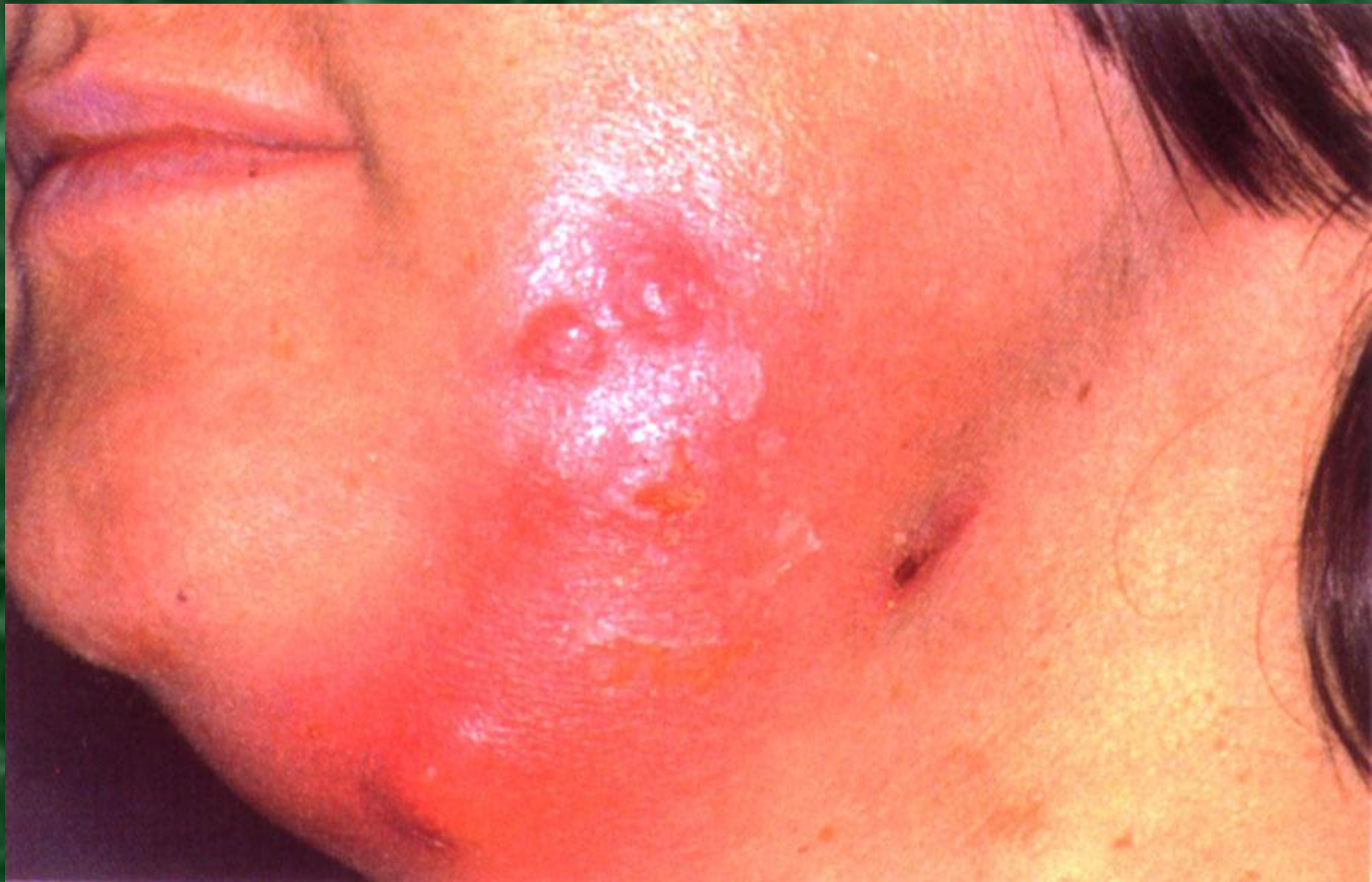

Папилломатозно-
язвенный
кокцидиоз
лица

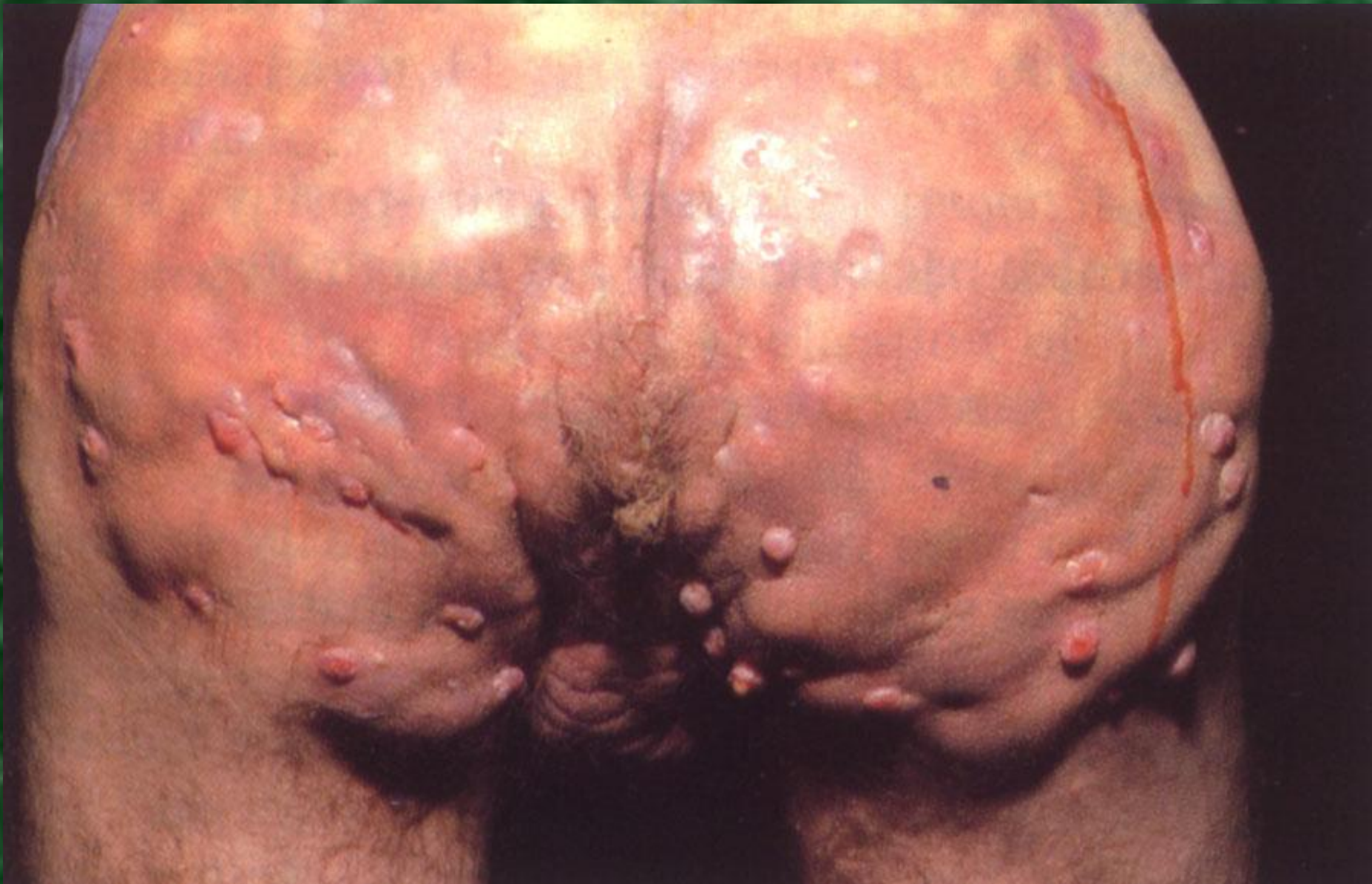АКТИНОМИКОЗ



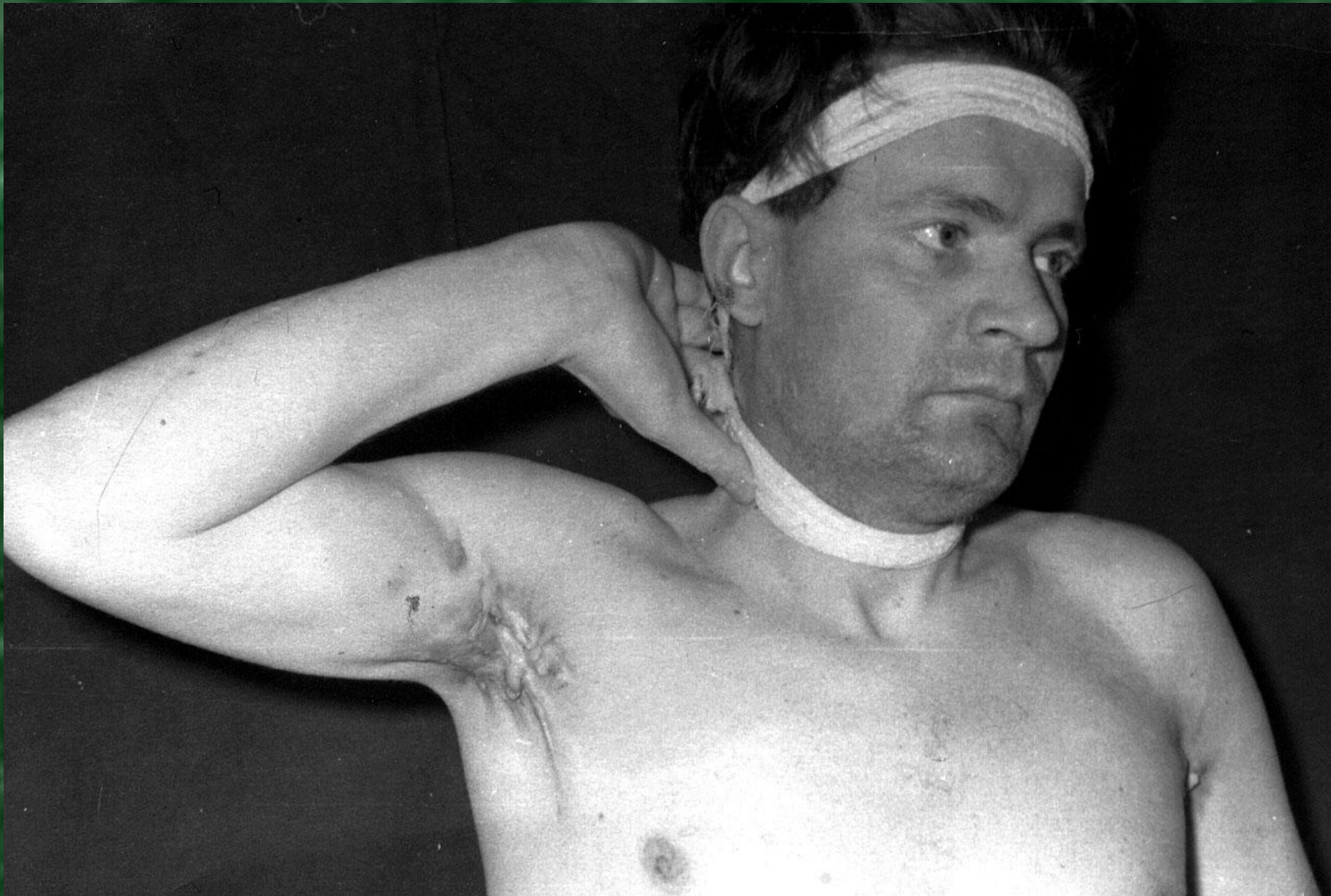Актиномикоз на лице



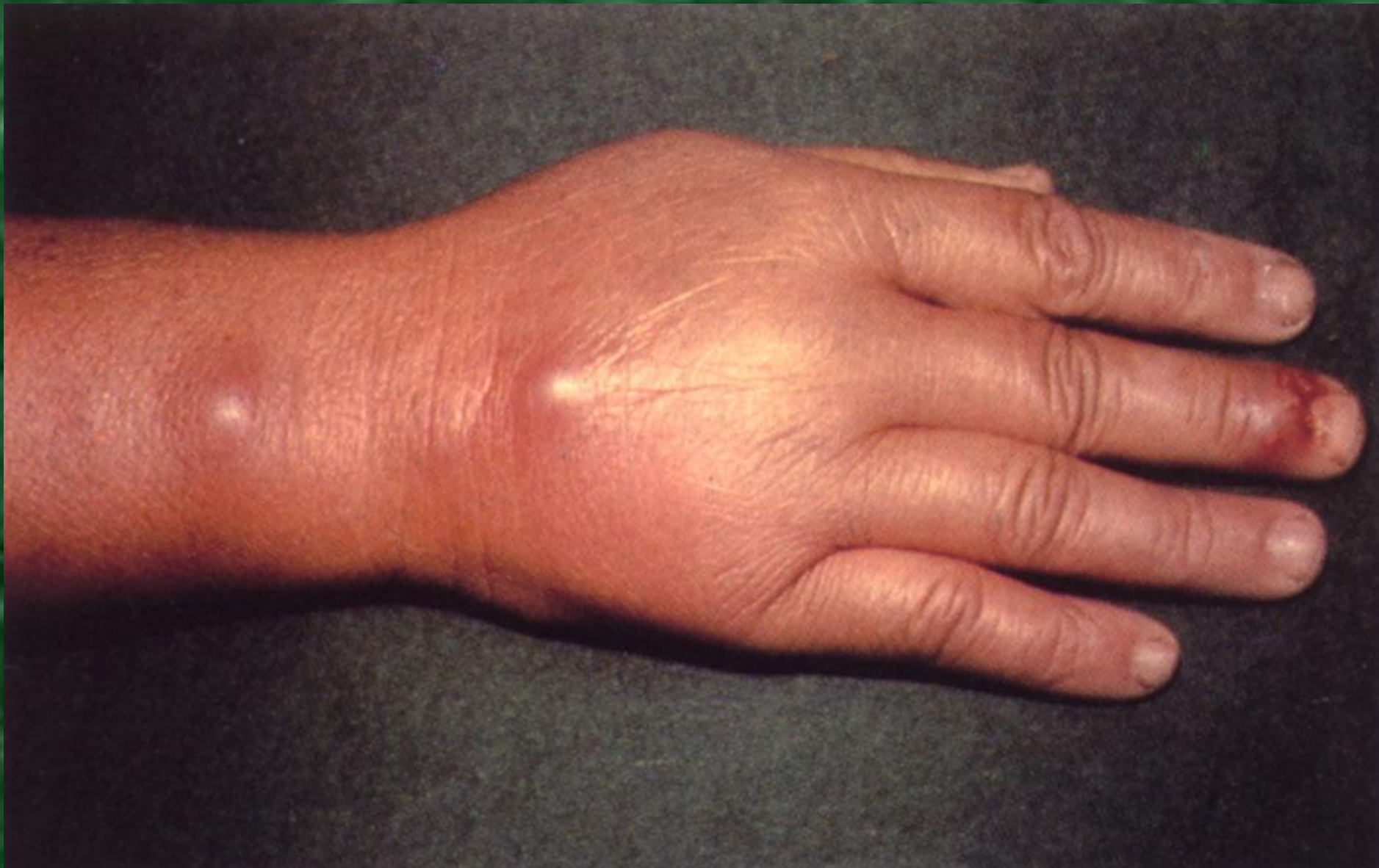Актиномикоз ягодичной области



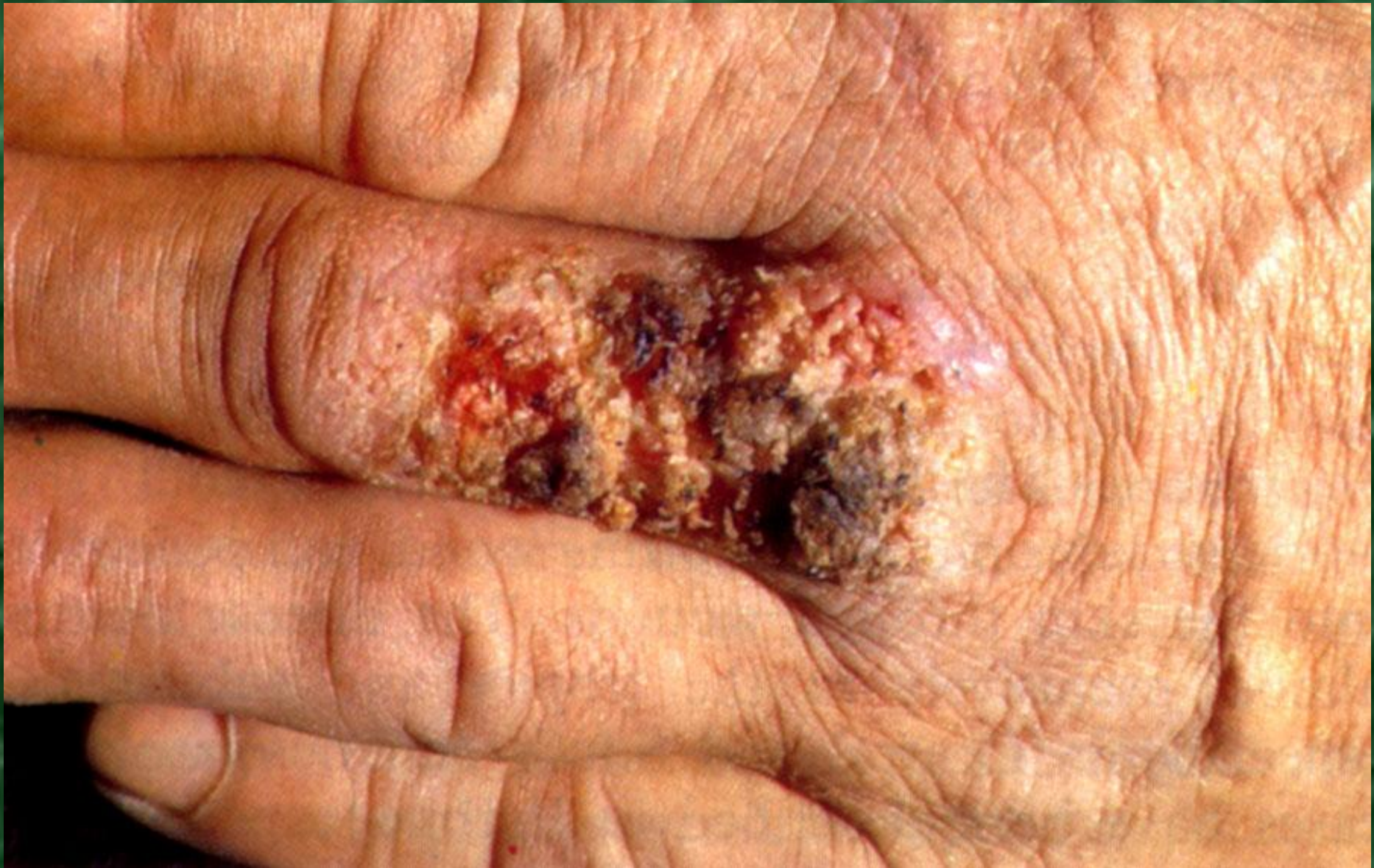Кокцидиоидоз



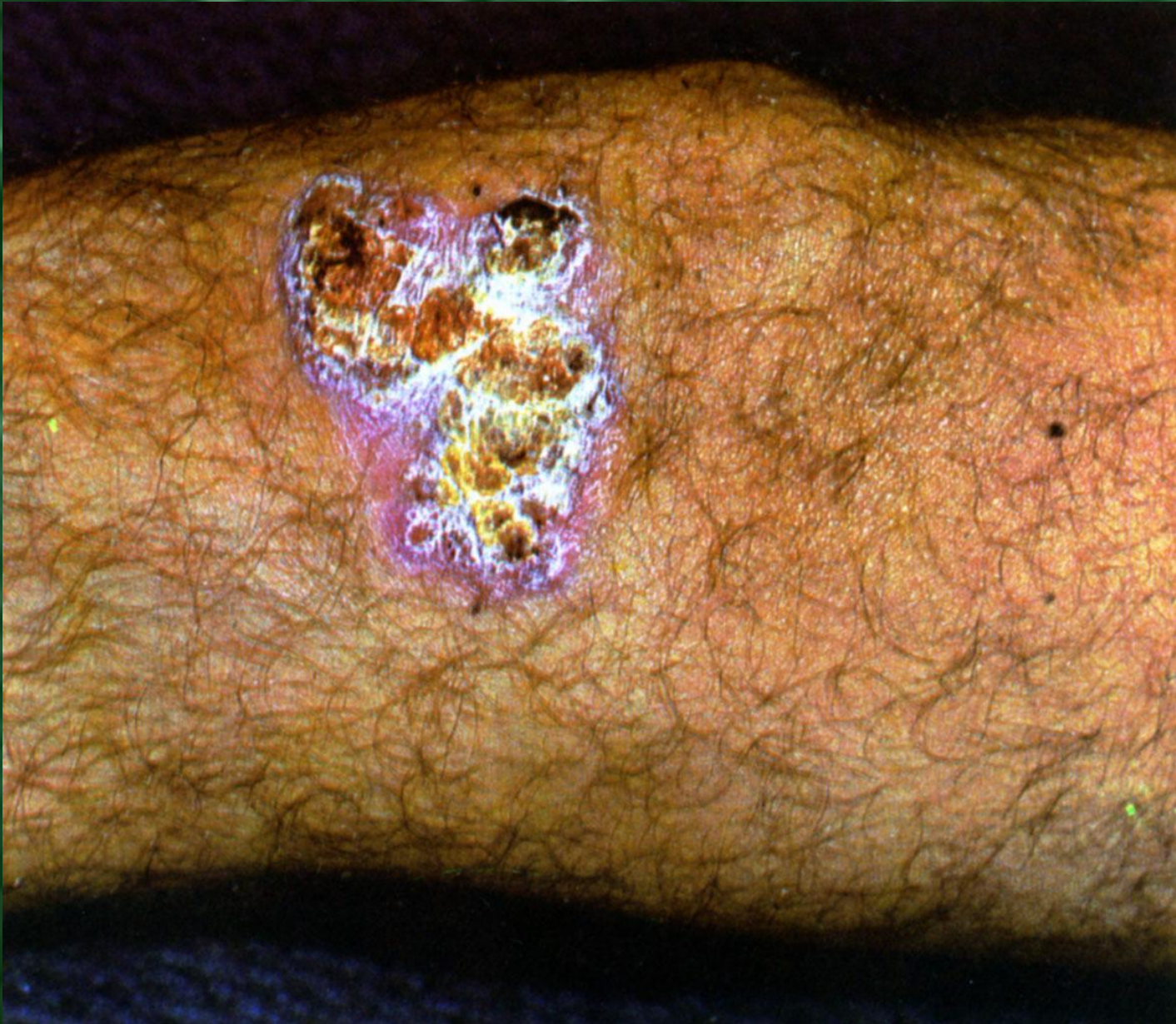Споротрихоз



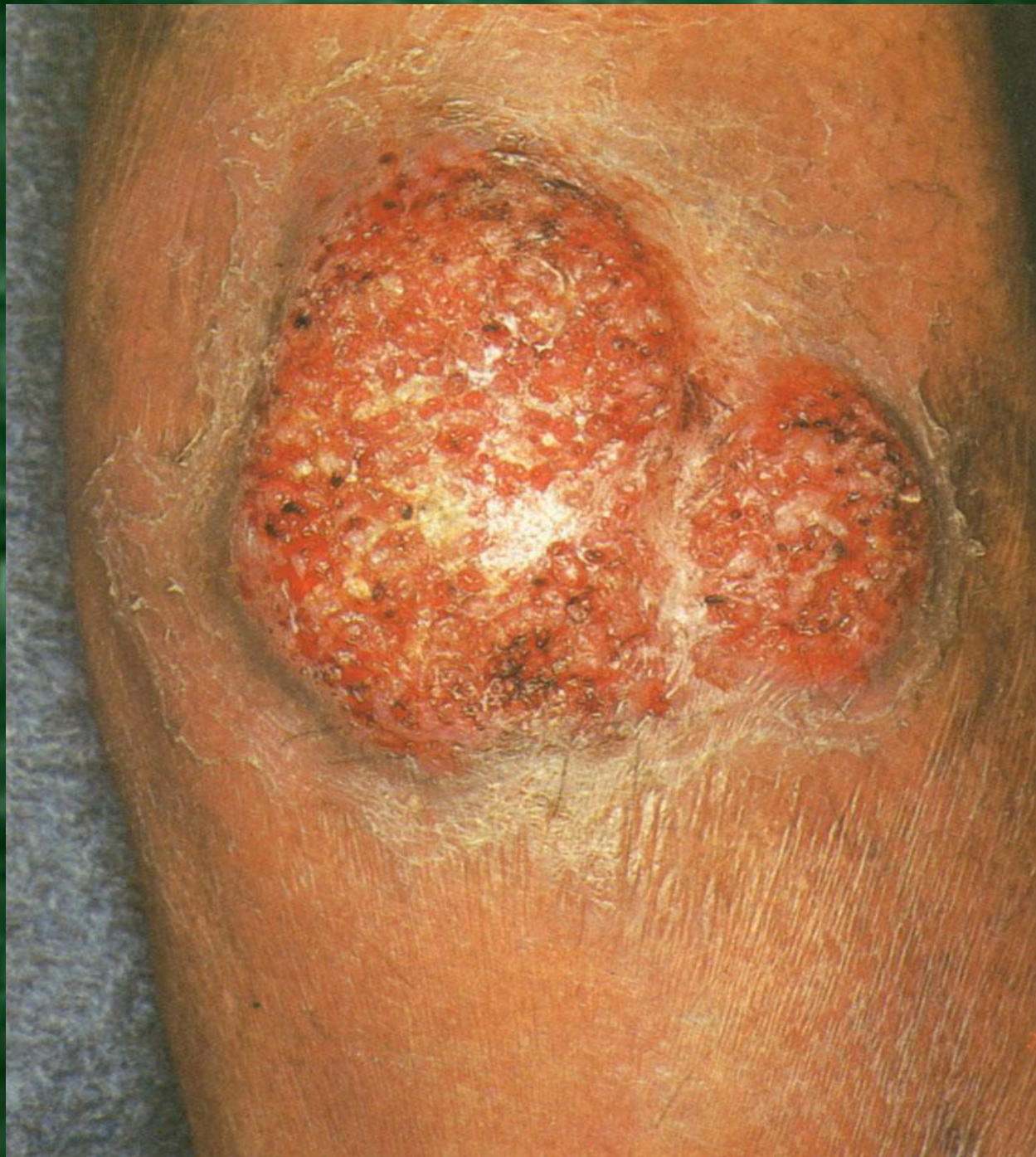Споротрихоз



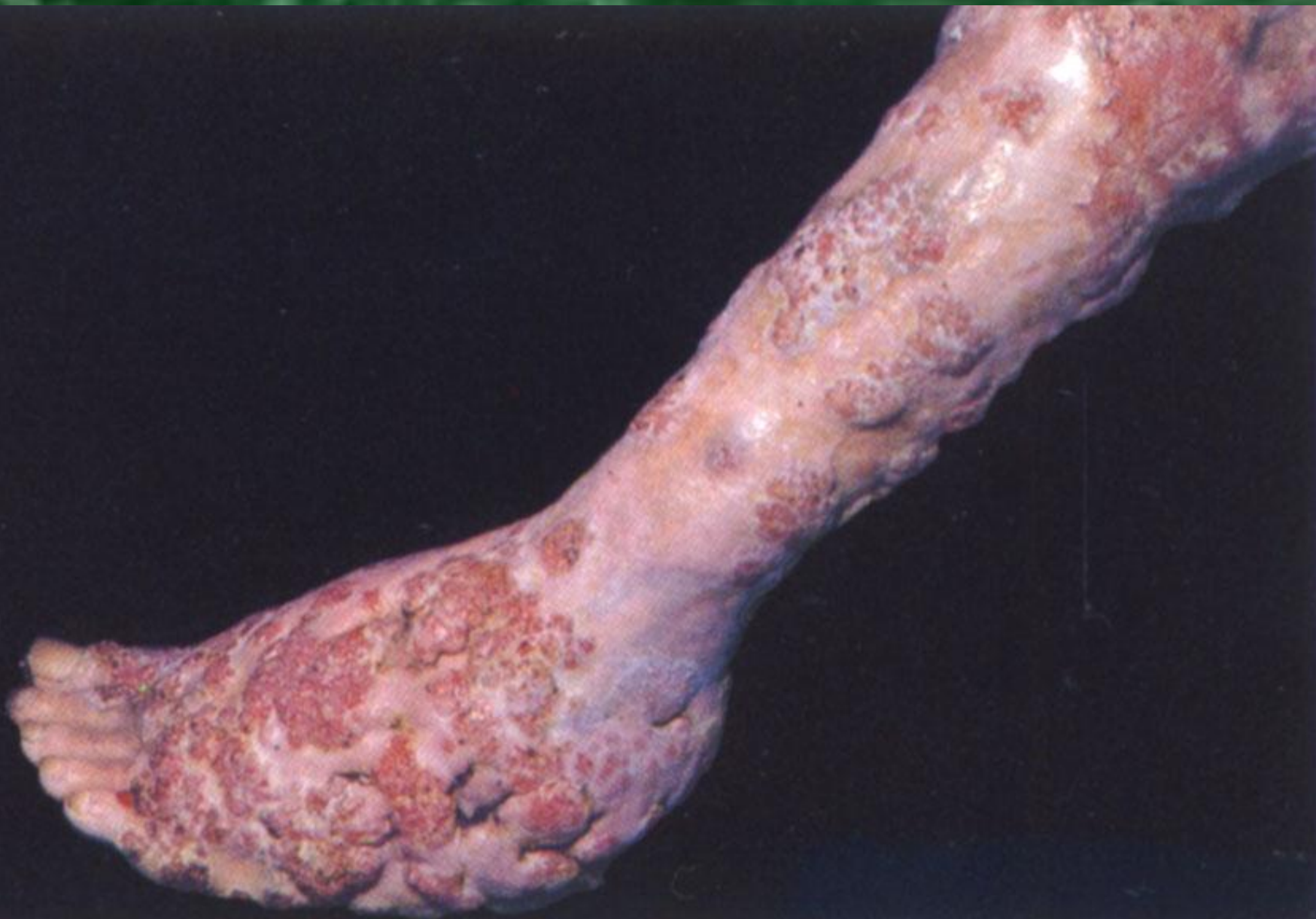Хромомикоз



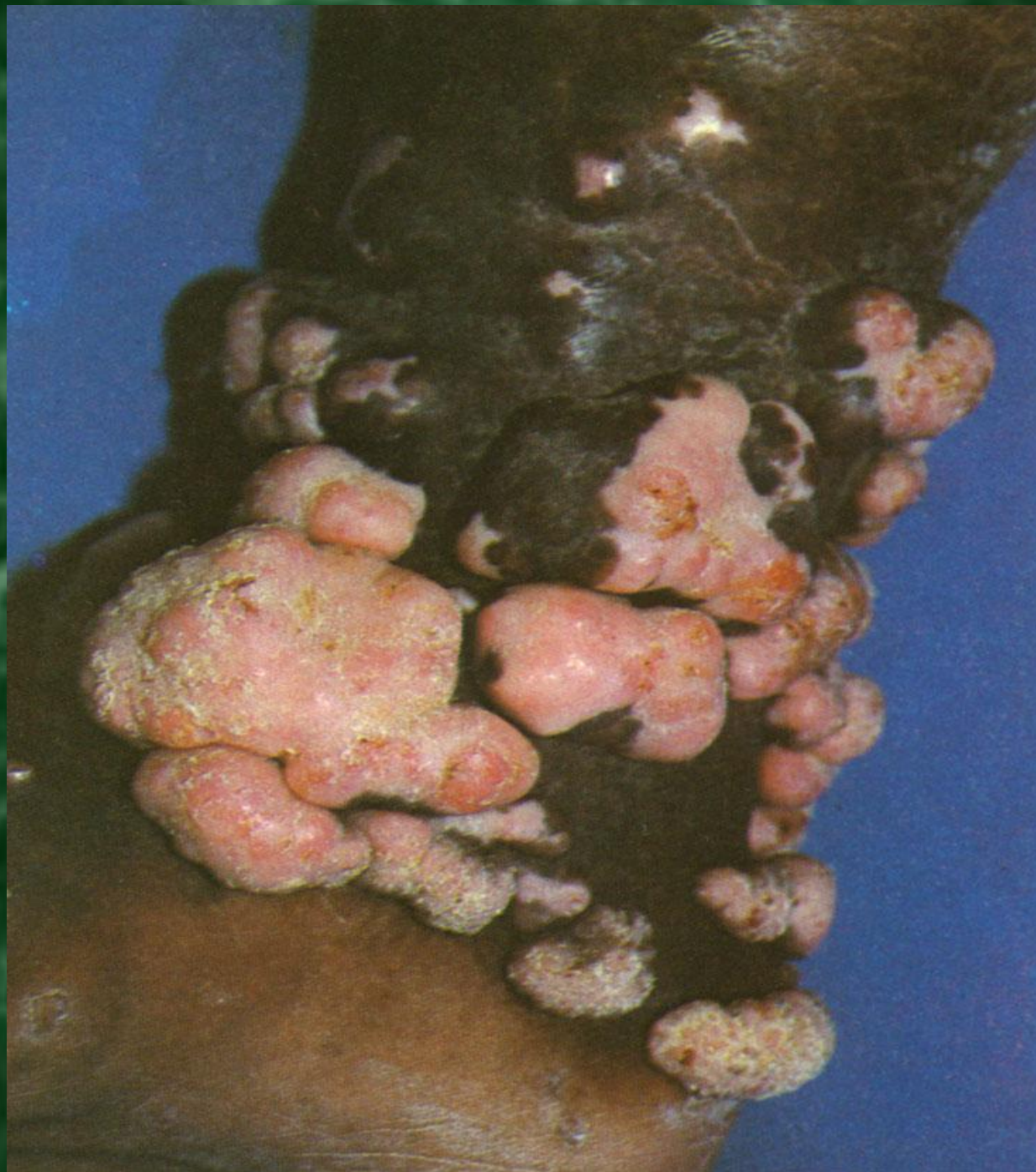Хромомикоз



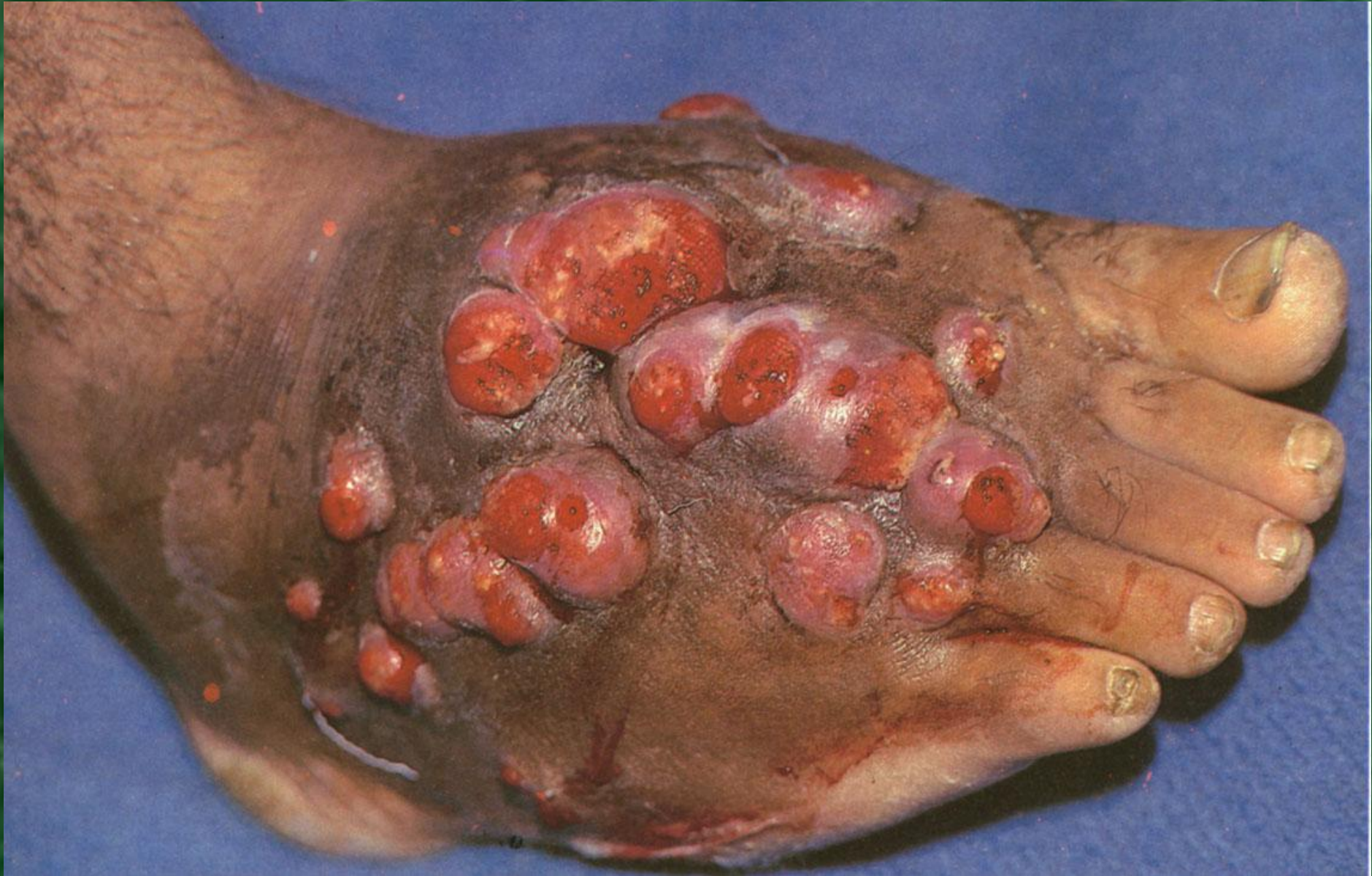Хромомикоз



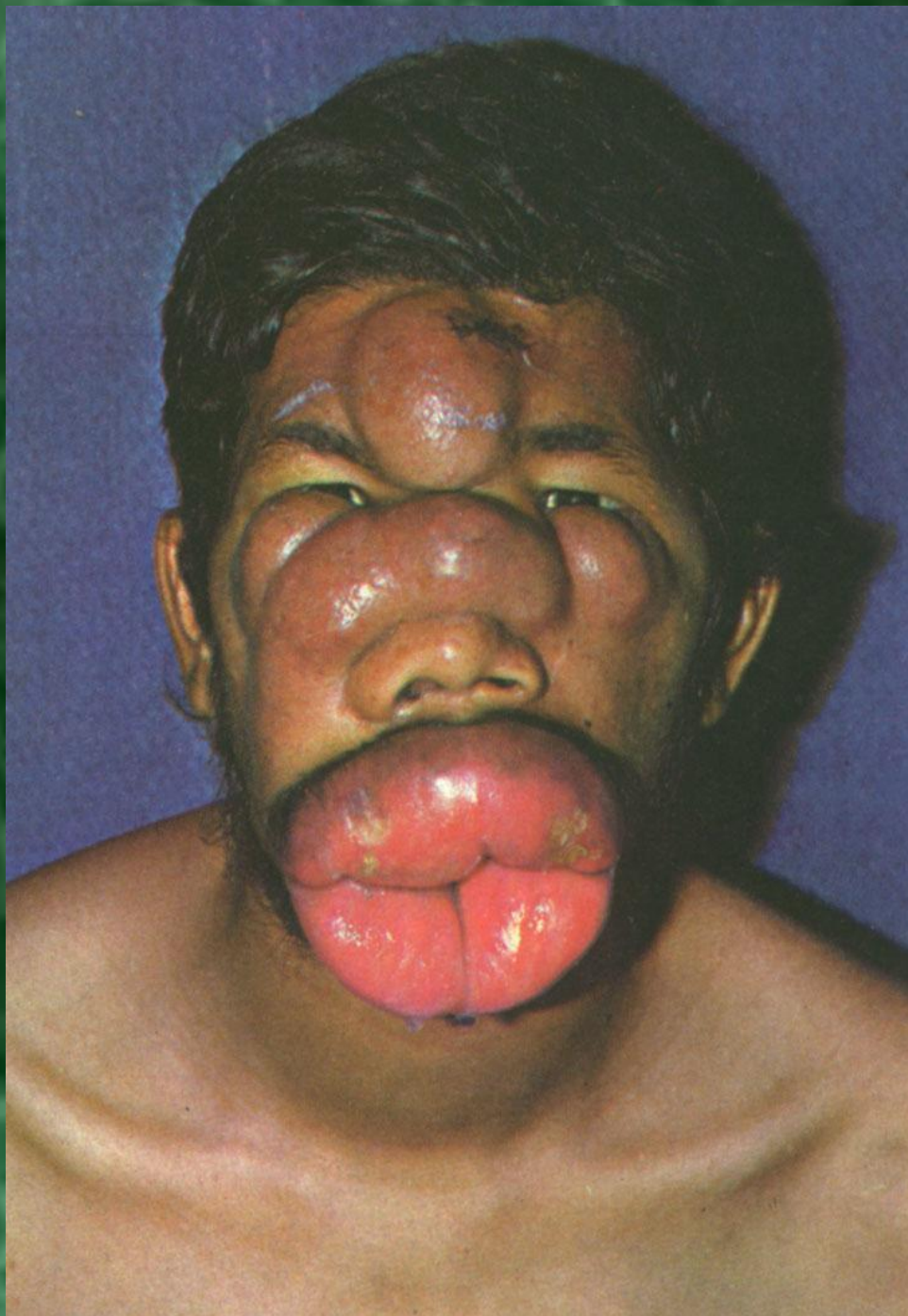
Хромомикоз



Мицетома



Глубокий
МИКОЗ



Благодарим

за

ВНИМАНИЕ