

Карагандинский Государственный Медицинский
университет
Кафедра внутренних болезней №2



ЭКГ при электролитных нарушениях в организме

Выполнил: ст.гр. 5-057 ОМФ

Гизатова З.Н.

Проверил: доцент кафедры ВБ №2

Бадина Л.К.

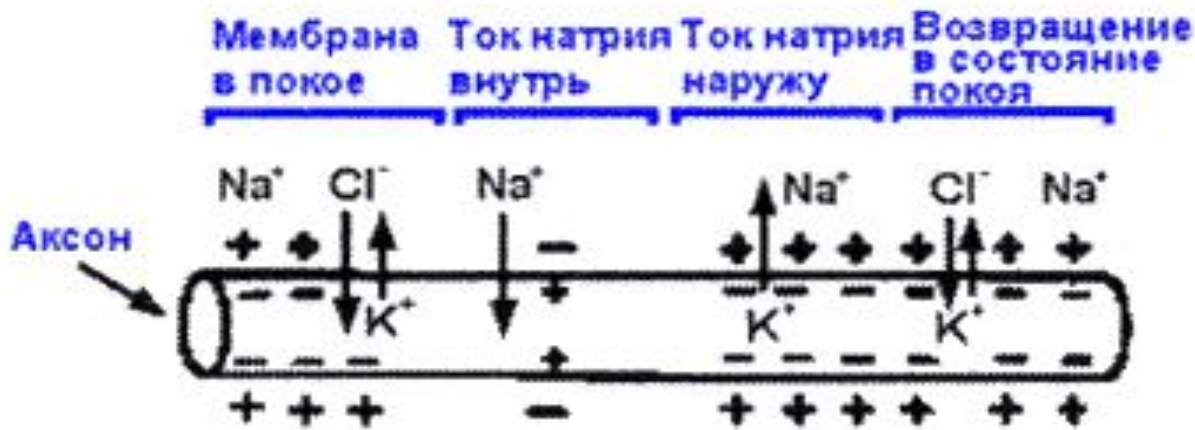Караганда 2016 г.

Содержание:

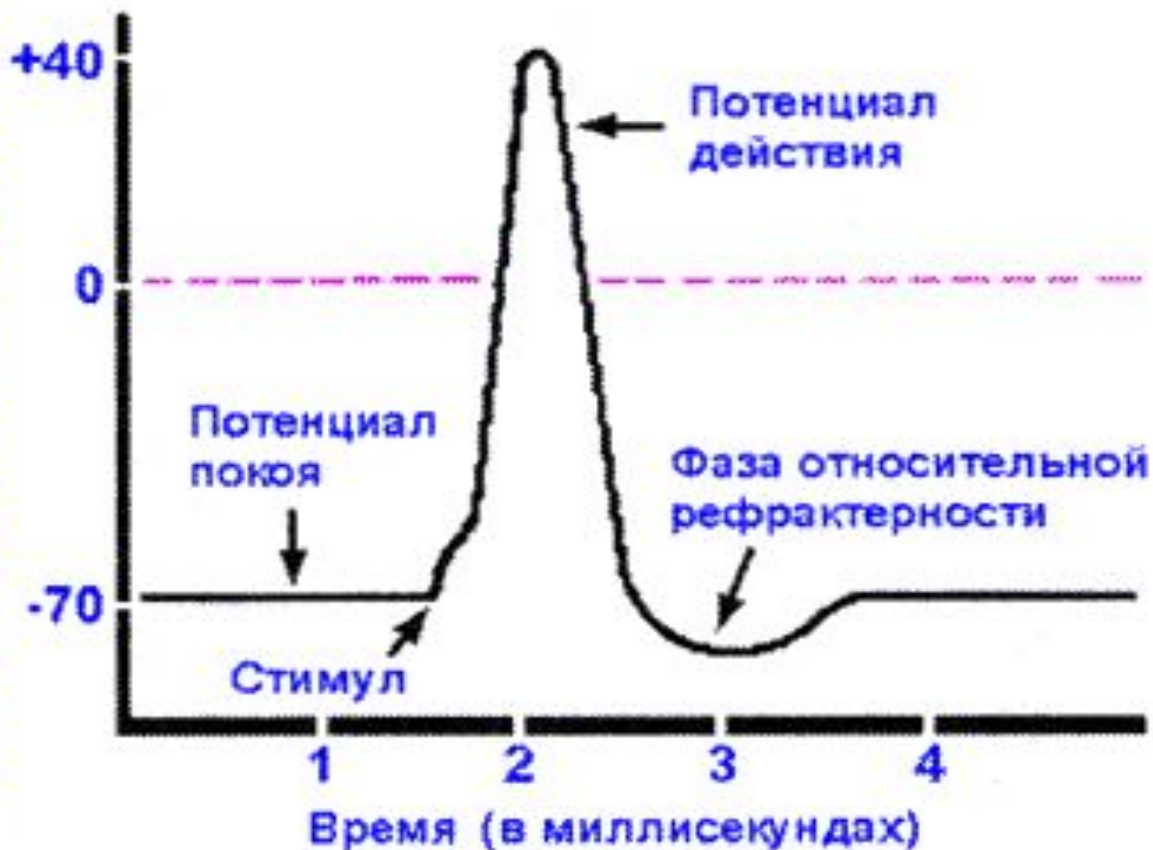▪ Введение _____	3
▪ Фазы ПД _____	5
▪ Этиология гипо-, гиперкалиемии _____	7
▪ Патогенез гипер-,гипокалиемии _____	8, 12
▪ Основные ЭКГ признаки _____	9
▪ Этиология гипо-, гиперкальциемии _____	16
▪ Патогенез гипо-, гиперкальциемии _____	17
▪ Клинические проявления гипо-, гиперкальциемии _____	19, 20
▪ Магний. Этиология и ЭКГ признаки _____	22
▪ Тестовый контроль _____	23-28
▪ Список использованных источников _____	29

Введение

- Ещё Ringer (1882) установил, что содержание электролитов во вне клеточной среде оказывает влияние на потенциал клеточной мембраны. Нарушения обмена электролитов крови сопровождаются нередко изменениями сегмента S-T, зубцов T, волны U и интервала Q-T.
- Для клиницистов наиболее важно выявить электрокардиографические признаки, связанные с изменением внутриклеточной концентрации калия и кальция.



Мембранный потенциал
(разность потенциалов
между двумя сторонами мембраны)



Фазы потенциала действия

Фаза 0 – деполяризация

Фаза 1 – начальная

реполяризация

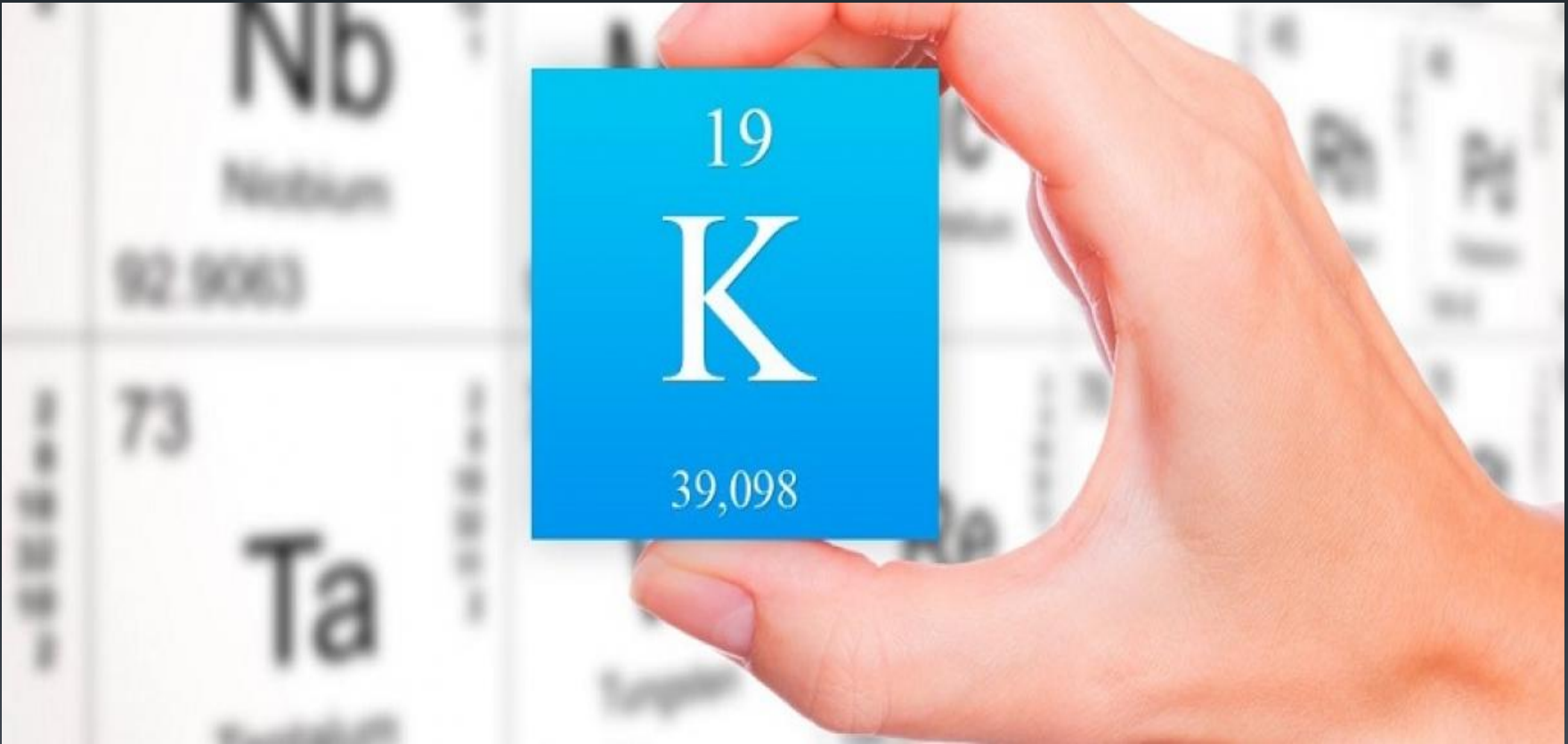
Фаза 2 – медленная

реполяризация

Фаза 3 – быстрая конечная

реполяризация

Фаза 4 – фаза покоя



Этиология

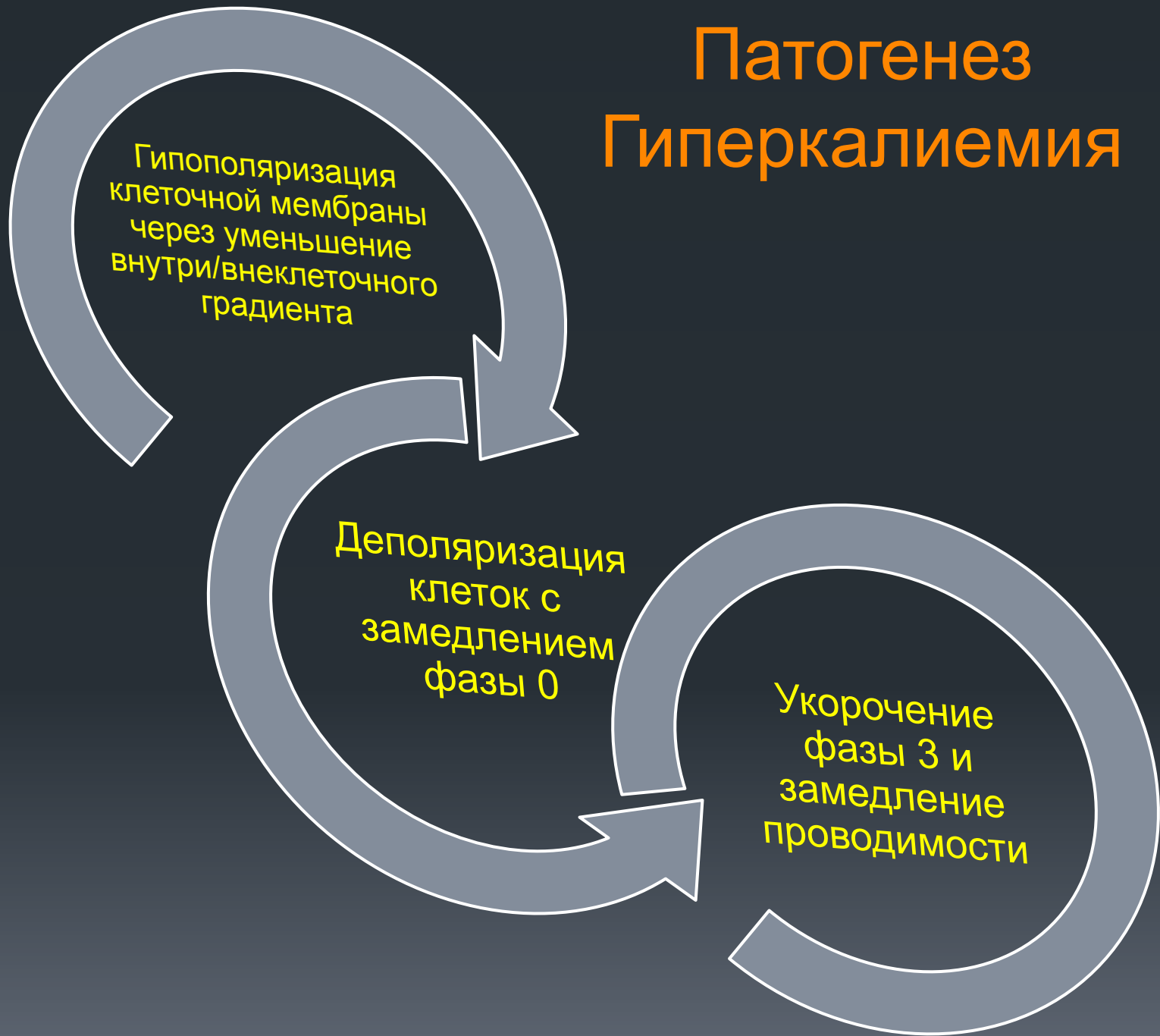Гиперкалиемиа

- Почечная недостаточность
- Болезнь Аддисона, надпочечниковая недостаточность
- Ацидоз
- Гемолиз
- Инфузия раствора калия
- Прием калийсберегающих диуретиков
- Травмы, сопровождающиеся размождением тканей
- Передозировка наркотиками
- Ожоги тяжелой степени
- Гипертермия
- Судорожный синдром
- При применении некоторых препаратов: гепарина, аминокaproновой кислоты

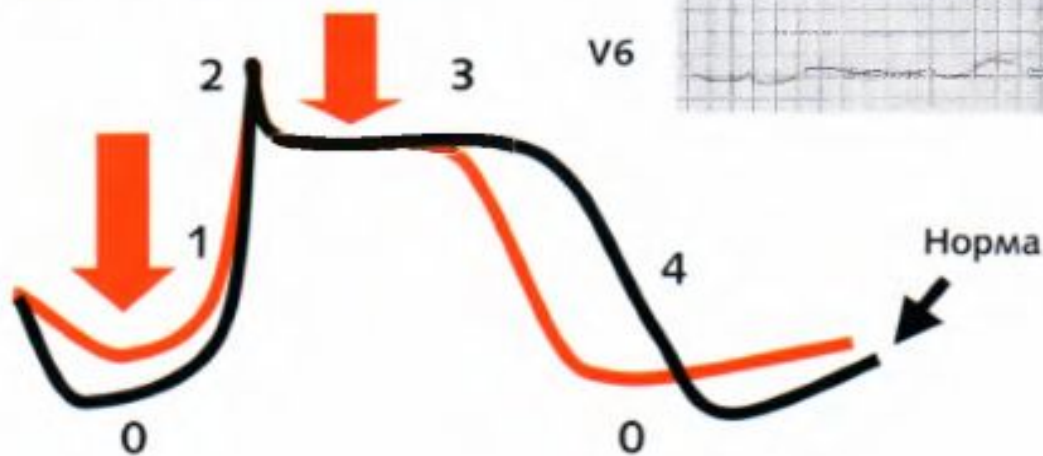
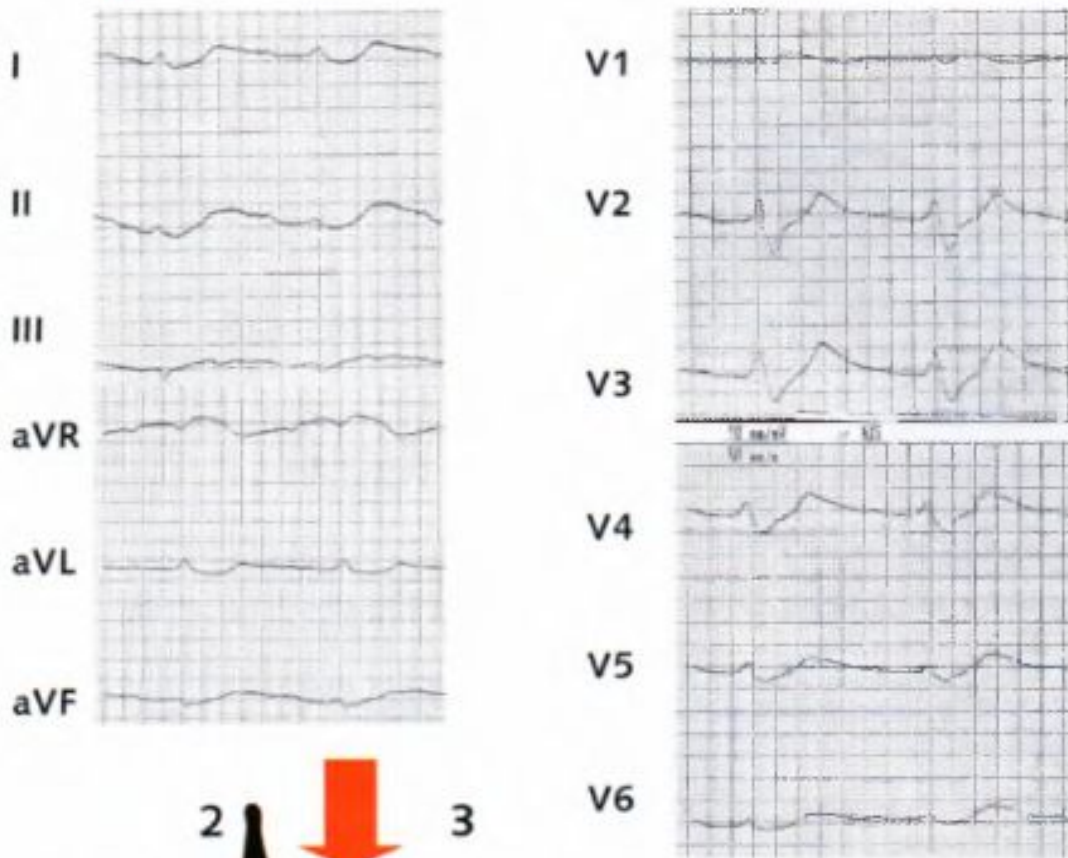
Гипокалиемиа

- Длительный прием слабительных средств, рвота, диарея
- Прием диуретиков
- Гиперальдостеронизм (синдром Конна, цирроз печени, печеночная кома)
- Избыточное выведение калия почками
- Диабетическая кома
- Идиопатическая гипокалиемиа

Патогенез Гиперкалиемия



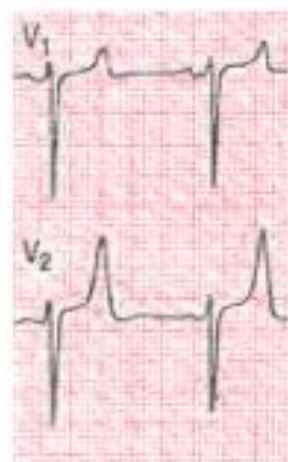Гиперкалиемия



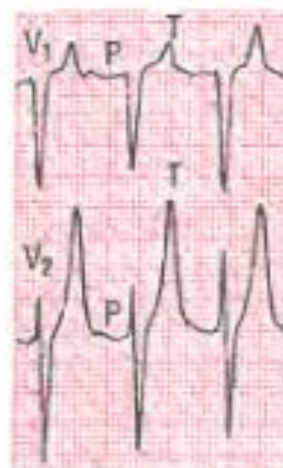Основные ЭКГ-признаки

1. Заострение и увеличение зубца T
2. Сглаженность зубца Р вплоть до его исчезновения (изоэлектричный Р)
3. Расширение комплекса QRS –
4. Снижение амплитуды R и увеличение амплитуды S
5. Элевация сегмента ST
6. Укорочение интервала QT (вплоть до слияния комплекса QRS с зубцом T)

Лёгкая гиперкалиемия



Умеренная гиперкалиемия



Выраженная гиперкалиемия

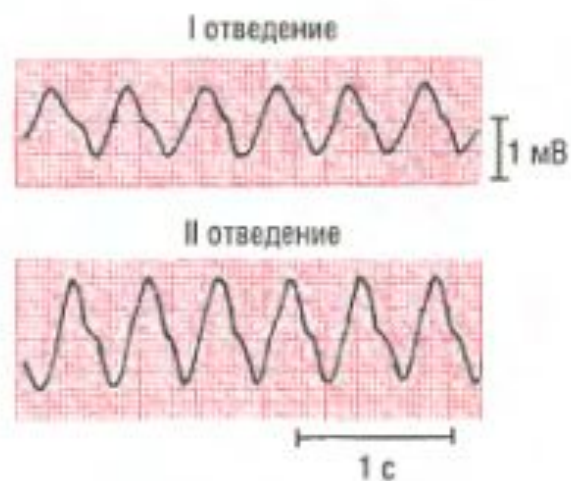
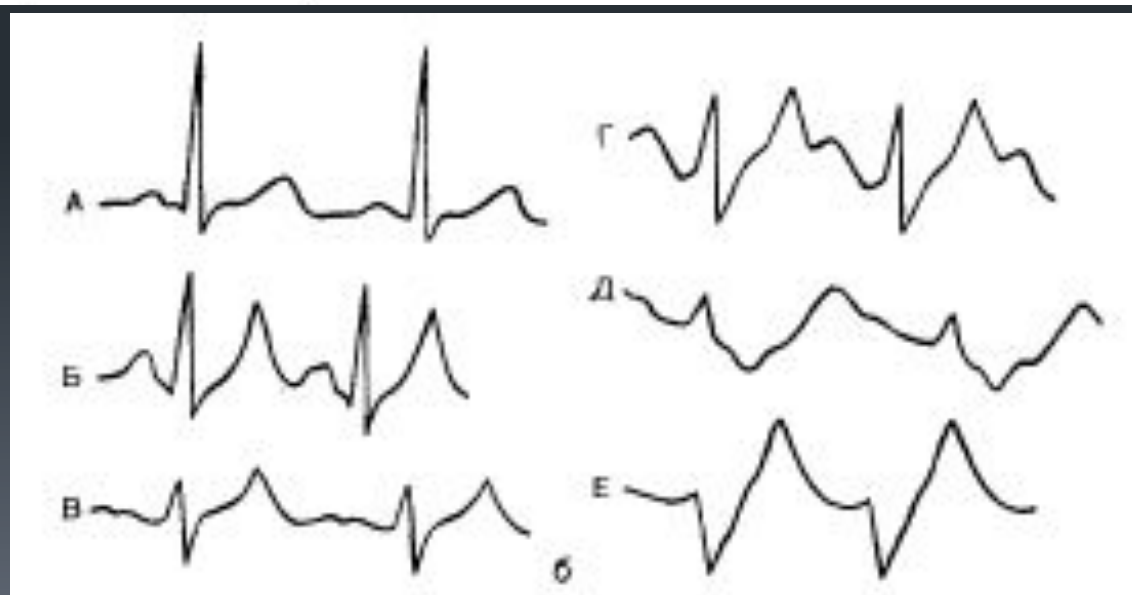

Рис. 10-6. Ранние изменения при гиперкалиемии — заострённые зубцы T. При увеличении концентрации калия в сыворотке крови происходит расширение комплексов QRS, уменьшается амплитуда зубцов P (возможно их исчезновение); наконец, появляется синусоидо-подобная кривая, при отсутствии неотложной терапии возникает асистолия.



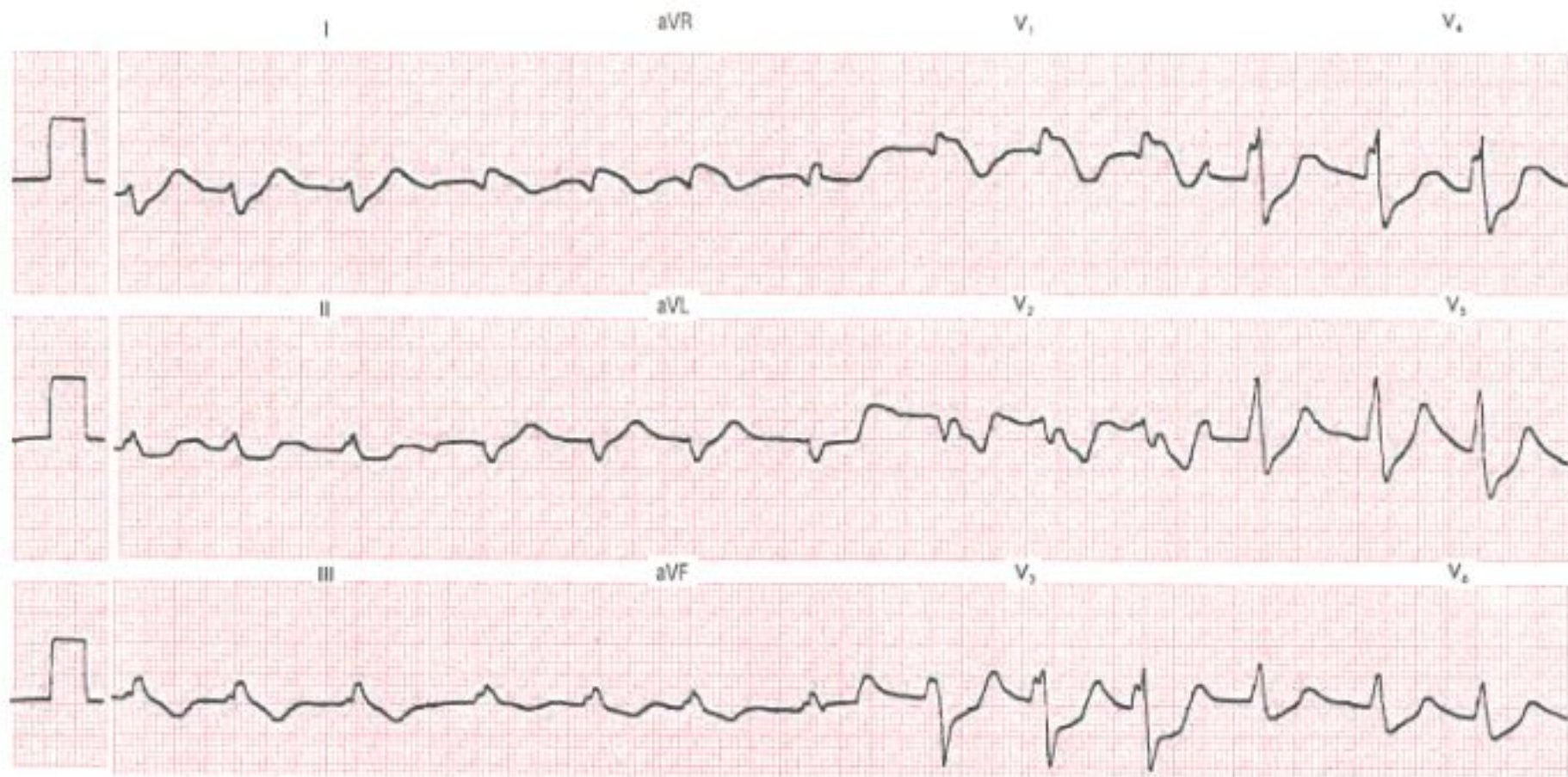
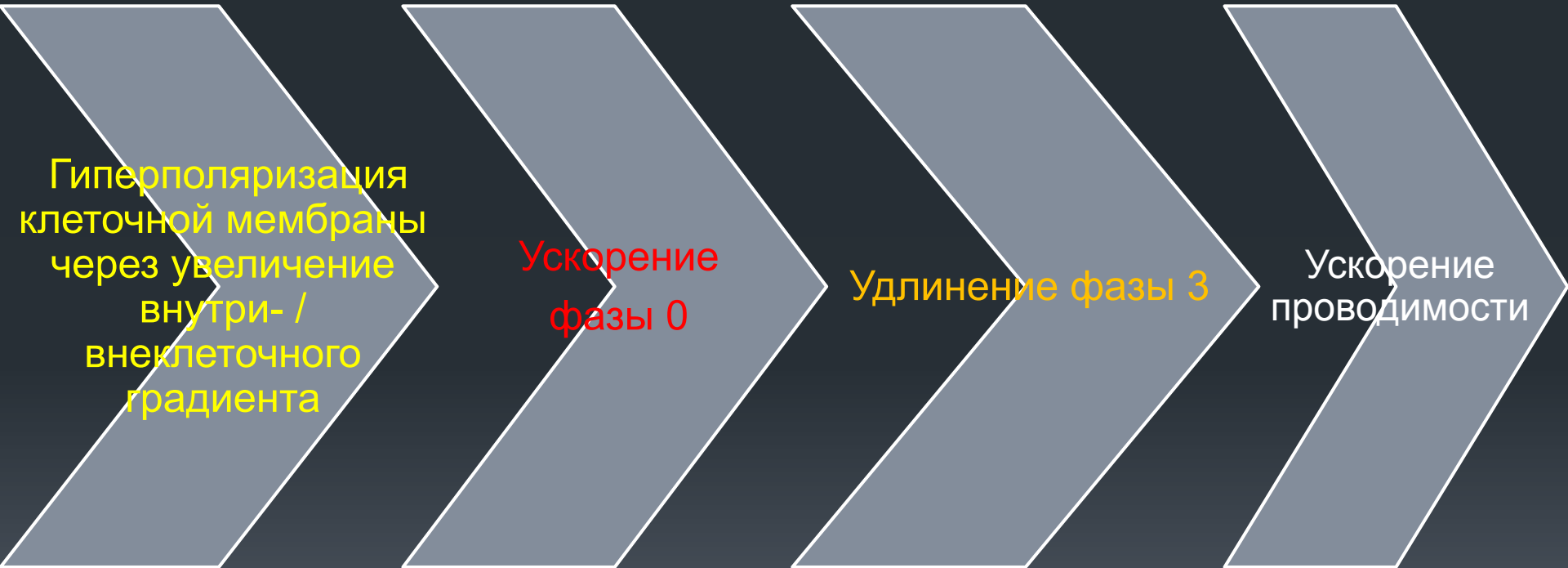


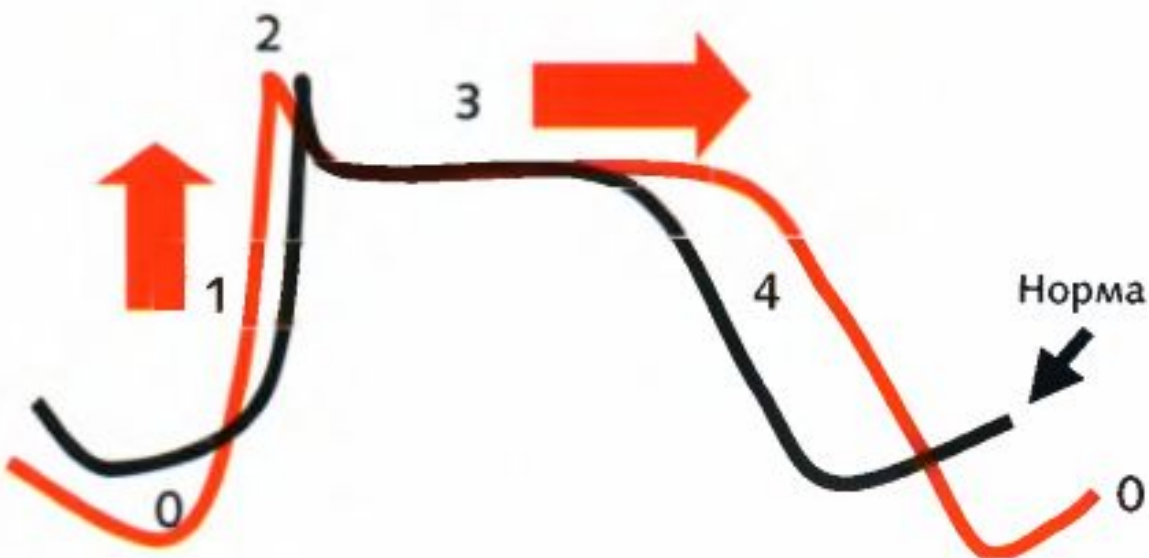
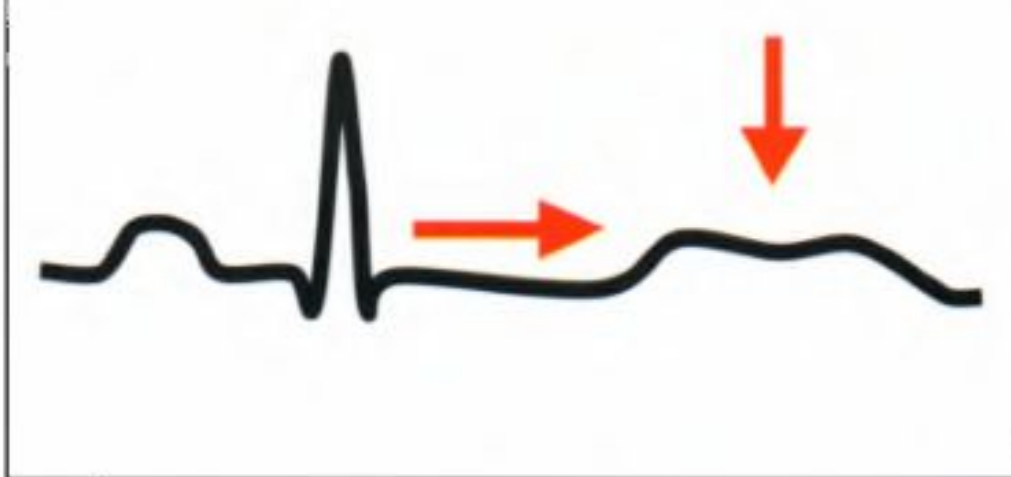
Рис. 10-7. Выраженная гиперкалиемия (ЭКГ больного с концентрацией калия в сыворотке крови 8,5 ммоль/л; зубцы P отсутствуют, широкие деформированные комплексы QRS).

Патогенез Гипокалиемии



Гипокалиемия

Изменения на ЭКГ



Основные ЭКГ-признаки

1. Изменения комплекса QRS отсутствуют
2. Депрессия сегмента ST во II отведении, или V1-V3
3. Удлинение интервала QT
4. T зубец уширен, зазубрен, возможна инверсия
5. Слияние зубцов T и волн U
6. Отношение $T/U < 1$ во II отведении, или V3

Изменения при гипокалиемии по мере уменьшения концентрации Калия

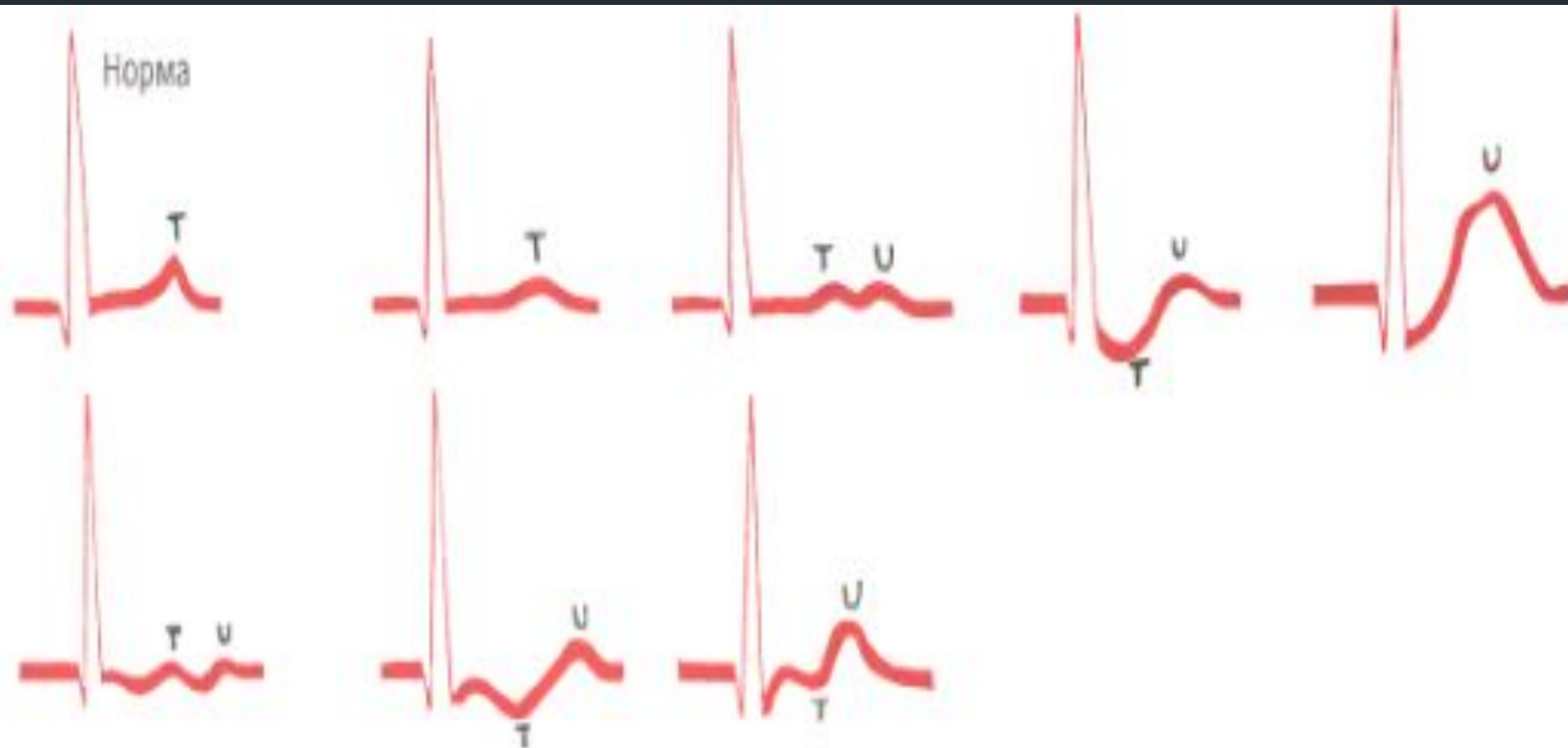


Рис. 10-8. Изменения при гипокалиемии (от небольшого уплощения зубцов T до появления высоких зубцов U, иногда депрессия сегмента ST или инверсия зубцов T; эти изменения не зависят напрямую от концентрации калия в сыворотке).

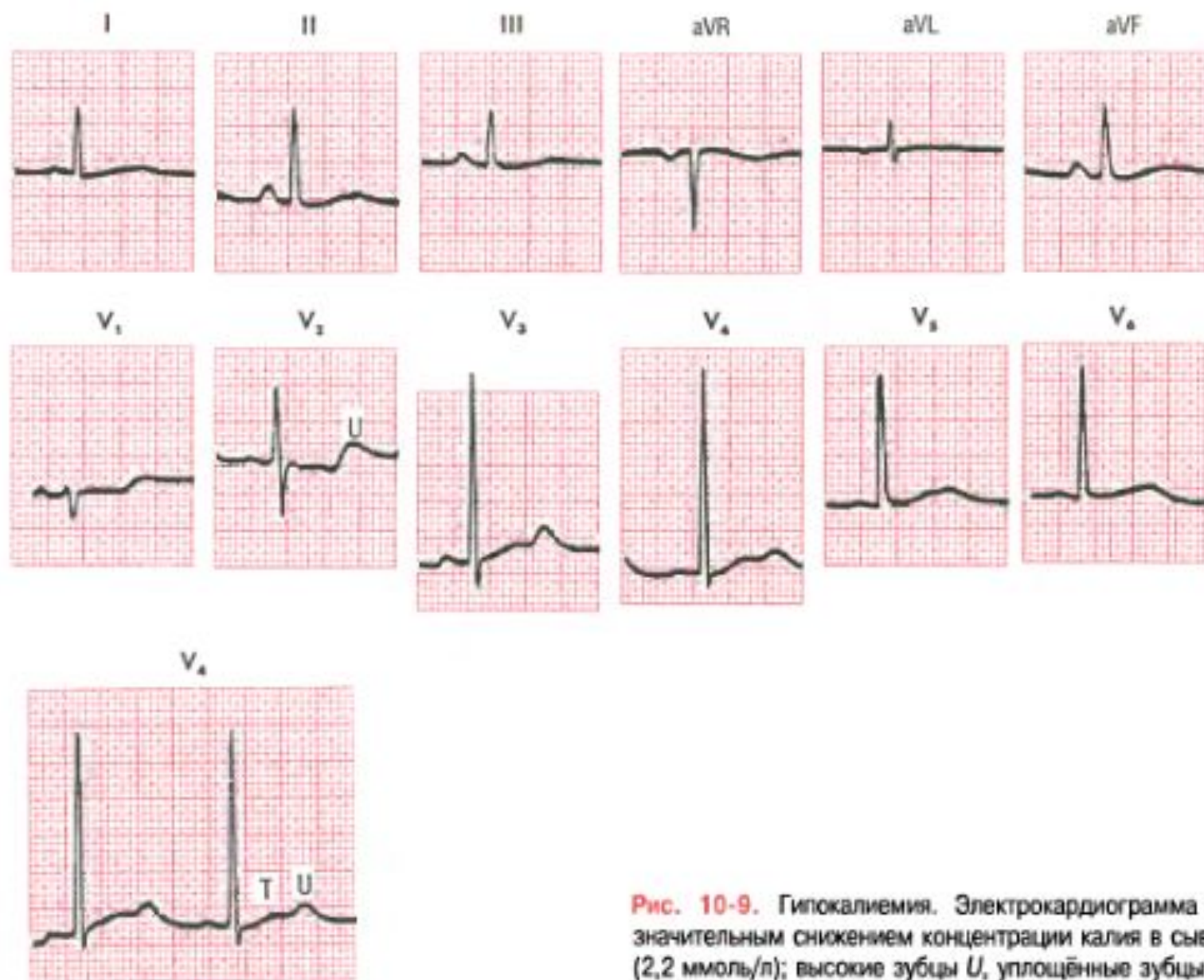


Рис. 10-9. Гипокалиемия. Электрокардиограмма больного со значительным снижением концентрации калия в сыворотке крови (2,2 ммоль/л); высокие зубцы U, уплощённые зубцы T.

Кальций

Гиперкальциемия


- Остеолиз при опухолевых заболеваниях
- Передозировка витамина D
- гиперпаратиреоз на фоне длительно существующей гипокальциемии (полиурическая фаза острой почечной недостаточности - период восстановления диуреза или поражение желудочно-кишечного тракта),
- гранулематозных заболеваний (повышенное образование кальцитриола мононуклеарными фагоцитами),
- лечения тиазидсодержащими диуретиками (снижение экскреции кальция с мочой),
- акромегалия,
- синдром Иценко-Кушинга,
- тиреотоксикоза,
- идиопатической гиперкальциемии в раннем детском возрасте и др

Гипокальциемия

- Потеря через желудочно-кишечный тракт (включая спру, рвоту, диарею)
- Гипопаратиреоз,
- Фарингит
- Уремия
- Спазмофилия
- Печеночная кома
- При хронической печеночной и почечной недостаточностью
- при нефротическом синдроме,
- мальабсорбции,
- лечение противосудорожными препаратами (фенобарбитал),
- наследственная недостаточность 1-а-гидроксилазы
- опухолевым процессом (обладающие остеобластической активностью клеточные элементы опухоли могут задерживать кальций),
- хроническим алкоголизмом,
- острым панкреатитом и др

Гипокальциемия/гиперкальциемия

Изменения на ЭКГ



Гипокальциемия

Этиология

- Потеря через желудочно-кишечный тракт (включая спру, рвоту, диарею), гипопаратиреоз, фарингит, уремия, спазмофилия, печеночная кома

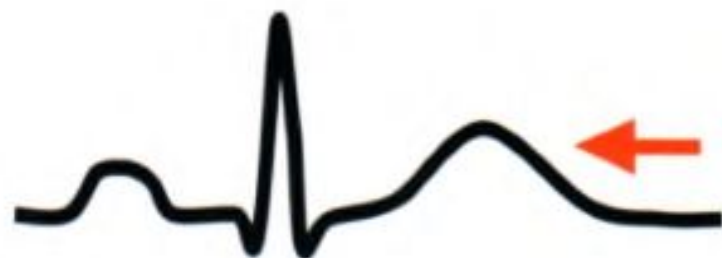Механизм действия

- Удлинение фазы 2

Изменения на ЭКГ

- Удлинение интервала QT (вплоть до сглаживания зубца T)

Изменения на ЭКГ



Гиперкальциемия

Этиология

- Остеолиз при опухолевых заболеваниях, передозировка витамина D

Механизм действия

- Укорочение фазы 2

Изменения на ЭКГ

- Укорочение интервала QT (вплоть до сглаживания зубца T)

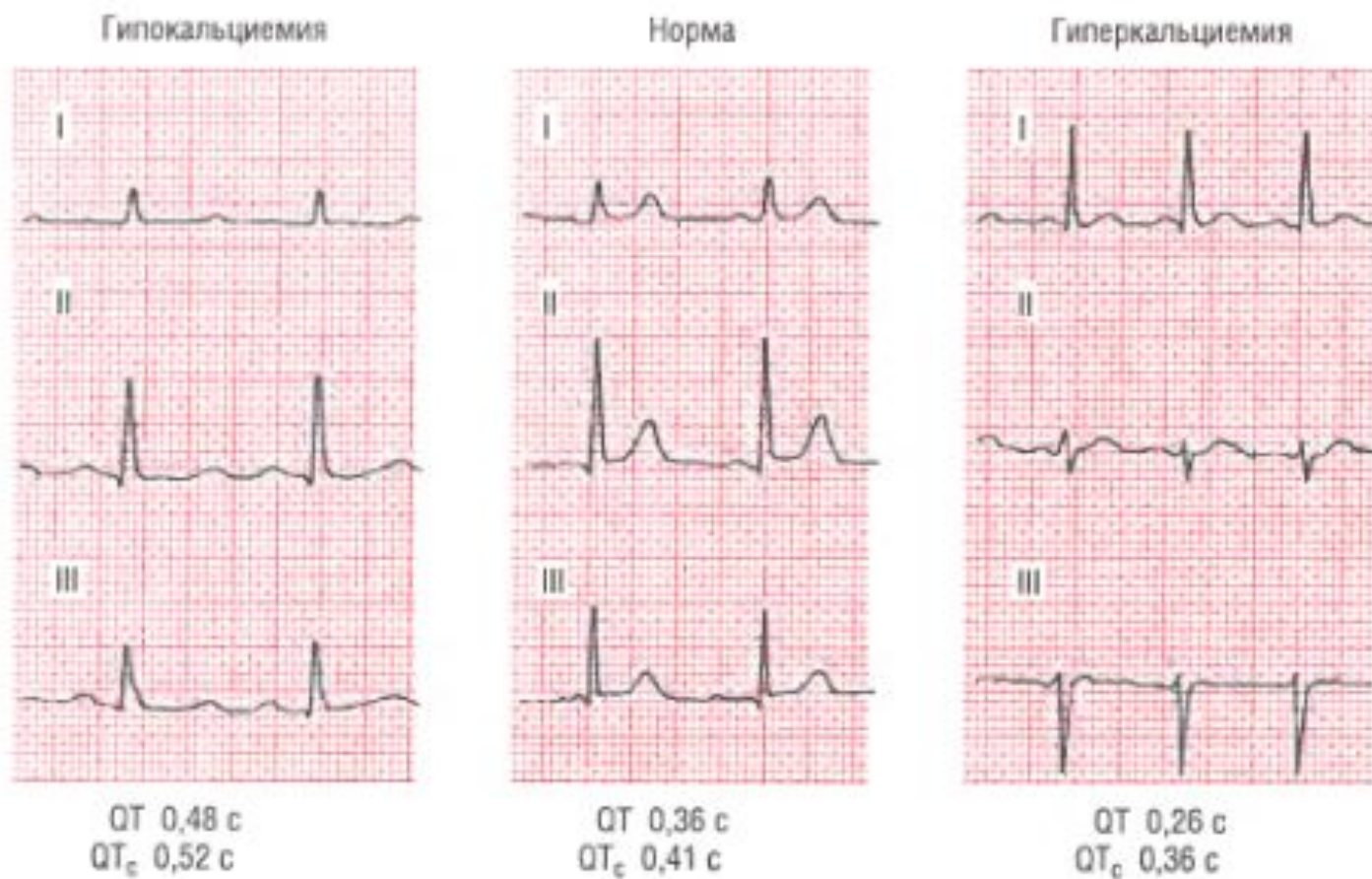


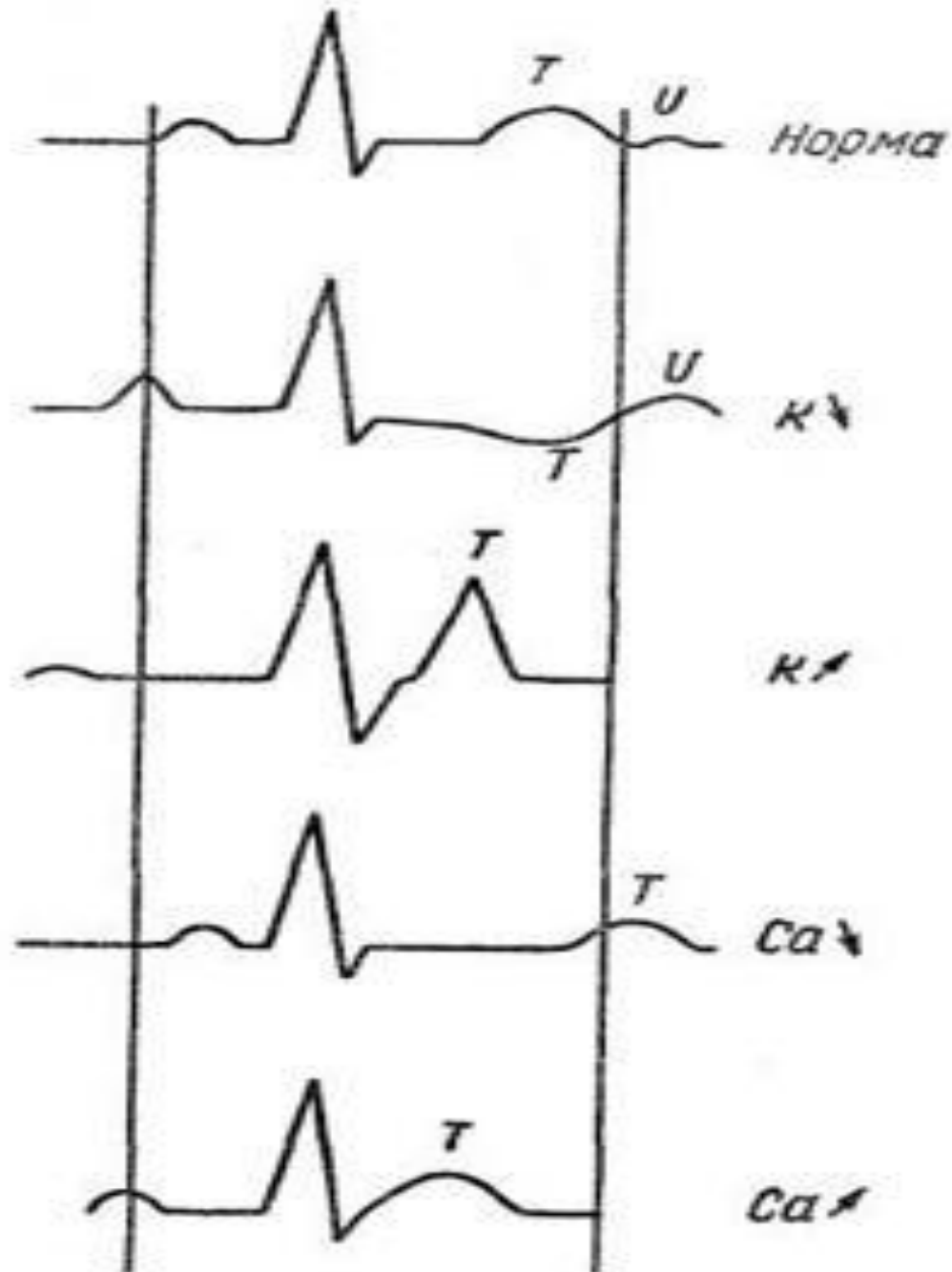
Рис. 10-10. При гипокальциемии интервал *Q-T* удлиняется из-за «растяжения» сегмента *ST*; при гиперкальциемии происходит укорочение интервала *Q-T* и сегмента *ST*; зубец *T* начинается сразу после окончания комплекса *QRS*.

Клинические проявления при гипокальциемии

- Клинические проявления гипокальциемии в значительной степени связаны с повышением возбудимости нейронов и миоцитов и судорожным синдромом.
- У больных наблюдаются парестезии, судороги, спазмы мышц, тетания, ларингоспазм
- При тетании сгибательных мышц нижних конечностей стопа сгибается внутрь, пальцы подгибаются к подошве («конская стопа»). Судороги лицевой мускулатуры сопровождаются тризмом и образованием «рыбьего рта».
- Может развиваться пилороспазм с рвотой, тошнотой, спазмы мускулатуры кишечника, мочевого пузыря.
- Спазм венечных сосудов сердца сопровождается резкими болями в области сердца.
- Понижение сократимости сердечной мышцы приводит к развитию застойной сердечной недостаточности, гипотензии, увеличению интервала *QT*.
- При тяжелой гипокальциемии тетанус дыхательных мышц приводит к летальному исходу.
- При длительной гипокальциемии могут развиваться гипокальциемическая катаракта, ломкость ногтей, ломкость и кариес зубов. Наблюдаются изменения психики: снижение интеллекта, нарушение памяти, невроты.

Клиника при гиперкальциемии

- Гиперкальциемия проявляется слабостью, утомляемостью, гипотонией мышц нижних и верхних конечностей, болями в стопах, жаждой, расшатыванием и выпадением зубов, снижением массы тела.
- Основными симптомами при почечной форме гиперкальциемии являются: полидипсия, полиурия, гипоизостенурия, щелочная реакция мочи.
- Развивается двусторонний нефрокальциноз, иногда гидронефроз, что при длительном течении может привести к уремии.
- Больных беспокоят диспептические расстройства (анорексия, тошнота, рвота, запоры), частые приступы почечной колики, повышение артериального давления.
- При висцеропатической форме гиперкальциемии часто развиваются пептические язвы двенадцатиперстной кишки, желудка, кишечника, которые склонны к рецидивированию и развитию кровотечений.
- Могут наблюдаться нарушение сна, снижение памяти, депрессия, спутанность сознания. В тяжелых случаях наблюдаются изменение личности, ступор, кома.



Магний.

Гипермагниеземия

Этиология

- Заболевания почек
- ПН
- Диабетическая кома
- Тиреотоксикоз
- И т.д.

ЭКГ проявления:

- Удлинение P-Q
- Уширение QRS
- Интервал Q-T обычно не изменен
- Приводит к Синоаурикулярным и АВ блокадам

Гипомагниеземия

Этиология

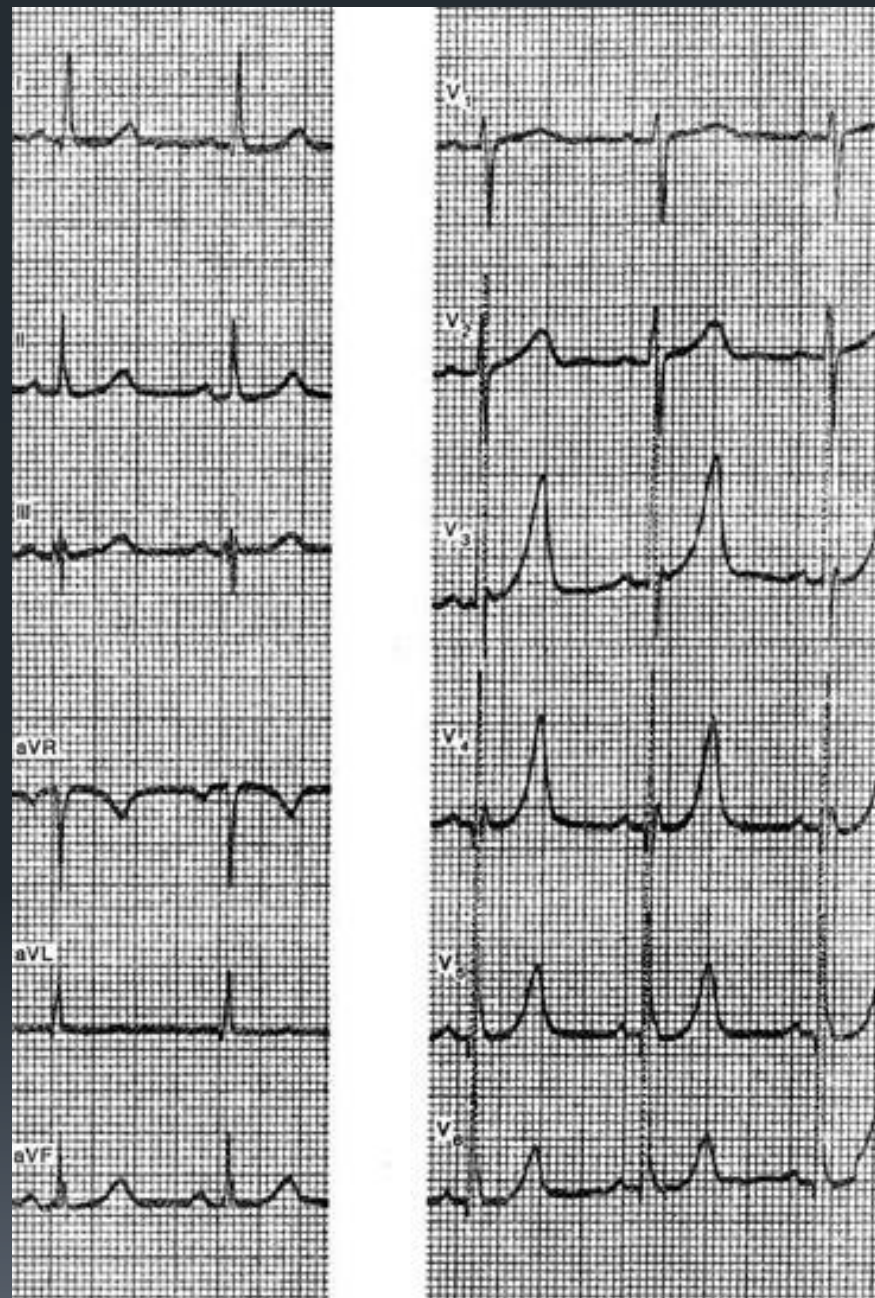
- Гипертиреоз
- Эклампсия
- Хронический алкоголизм
- СН с массивным диурезом

ЭКГ проявления:


- Появление высоких положительных зубцов Т
- Сужение QRS

■ На рисунках представлены ЭКГ больной С, 60 лет, с диагнозом: рак правой почки, артериальная гипертензия, хроническая почечная недостаточность. На первой ЭКГ можно видеть зубцы Т, с заостренной вершиной, наиболее выраженные в отведениях $V_3 - V_6$. Для какого нарушения это характерно?

- a) Гиперкалиемия
- b) Гипокалиемия
- c) Гиперкальциемия
- d) Гипокальциемия

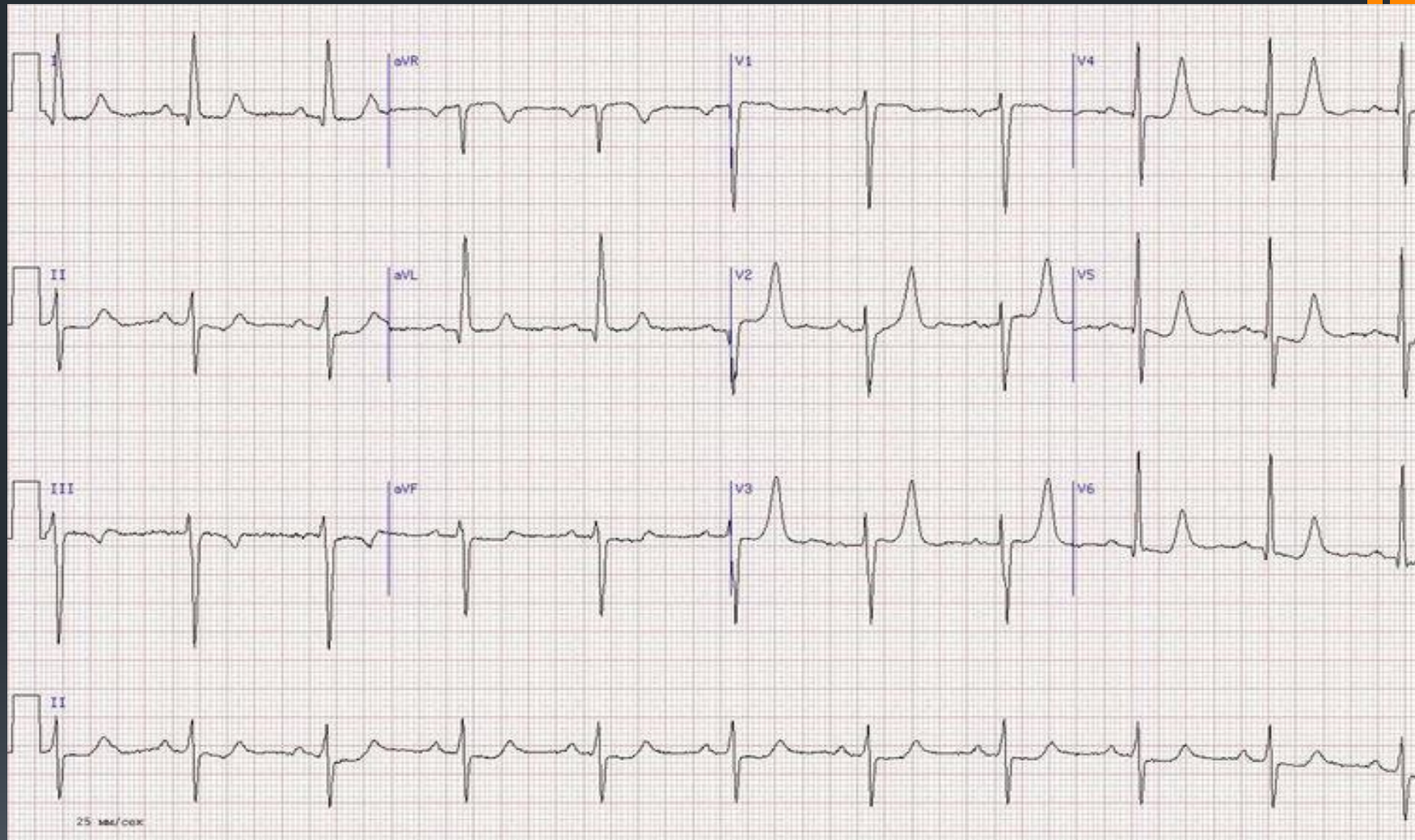



Ответ: Гиперкалиемиия



77-летняя женщина. ЭКГ показывает синусовый ритм с гипертрофией ЛЖ, высокими зубцами Т в грудных отведениях, с неспецифичной депрессией ST в нижне-боковой области. Также имеется отклонение ЭОС влево с передним гемиблоком и удлинением интервала QT. Присутствует почечная недостаточность.

- a) *Гиперкалиемия*
- b) *Гипокалиемия*
- c) *Гиперкальциемия*
- d) *Сочетание гиперкальциемии и гипокалиемии*
- e) *Сочетание гиперкалиемии с гипокальциемией*





Ответ: Сочетанная
гиперкалиемиия с
гипокальциемией

Самое раннее проявление гиперкалиемии:

- a) Появление зубца U
- b) Появление высокого положительного зубца T
- c) Уменьшение интервала Q-T
- d) Уменьшение комплекса QRS
- e) Не имеет характерных проявлений

Изменение каких фаз характерно для гипокалиемии?

- a) Фаза 0 и 3
- b) Фаза 1 и 2
- c) Фаза 3 и 4
- d) Фаза 0 и 4
- e) Фаза 1 и 3



Что характерно для 0 фазы ?

- a) Стремительная Деполяризация
- b) Начальная Реполяризация
- c) Фаза покоя
- d) Абсолютная Рефрактерность
- e) Относительная рефрактерность

Список использованных источников

- Патофизиология : учебник : в 2 т. / под ред. В.В. Новицкого, Е.Д. Гольдберга, О.И. Уразовой. - 4-е изд., перераб. и доп. - ГЭОТАР-Медиа, 2009. - Т. 1. - 848 с
- Простой анализ ЭКГ: интерпретация, дифференциальный диагноз [Текст] / Г.-Х. Эберт ; пер. с англ. ; под ред. В.А. Кокорина. — М.: Логосфера, 2010. — 280 с
- Клиническая ЭКГ. Наглядный подход: Голдбергер, под редакцией Струтынского А.В., «ГЭОТАР-медиа» 2009 г.
- Руководство по ЭКГ/ Орлов В.Н., ООО «Медицинское информационное агенство», 1997, с 511-515.
- Клиническая электрокардиография. Суворов А. В. Нижний Новгород. Изд-во НМИ, 1993. 124 с.
- Практическая электрокардиография: В.Л.Доцицин, Ж. Амбурже и др., 1965; В. М. Боголюбов, 1968
- Атлас по ЭКГ/ Д.Хэмптон, 2000 г.
- [Диагностика заболеваний внутренних органов/ Окороков](#)
- <http://medbooking.com/illness/giperkalijemija>