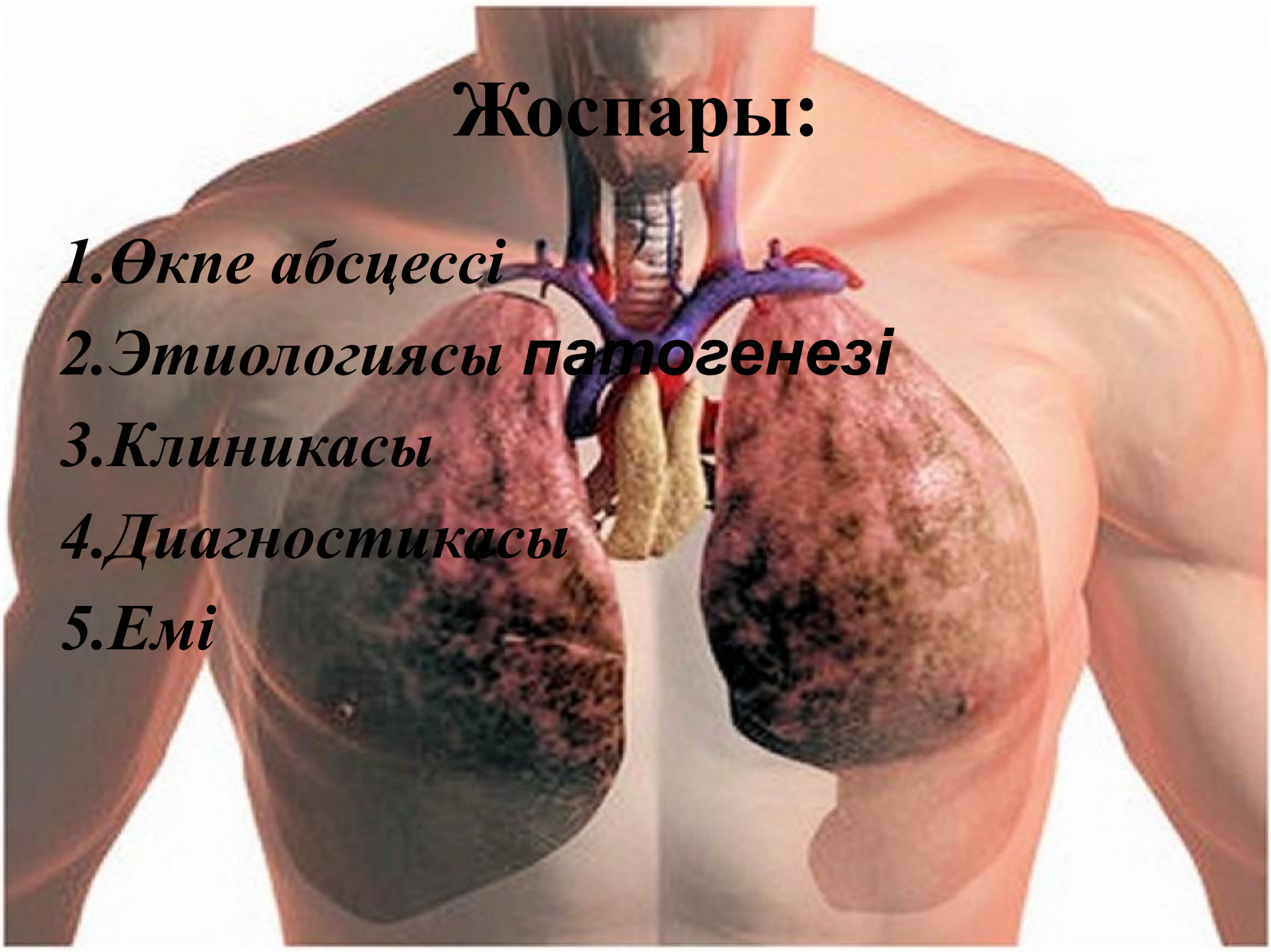

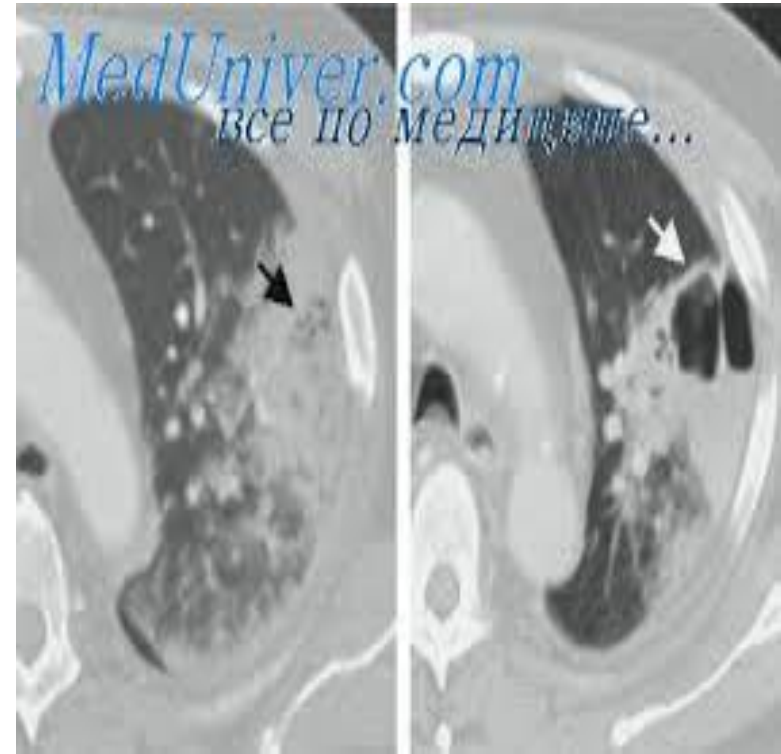
Өкпе абсцесі

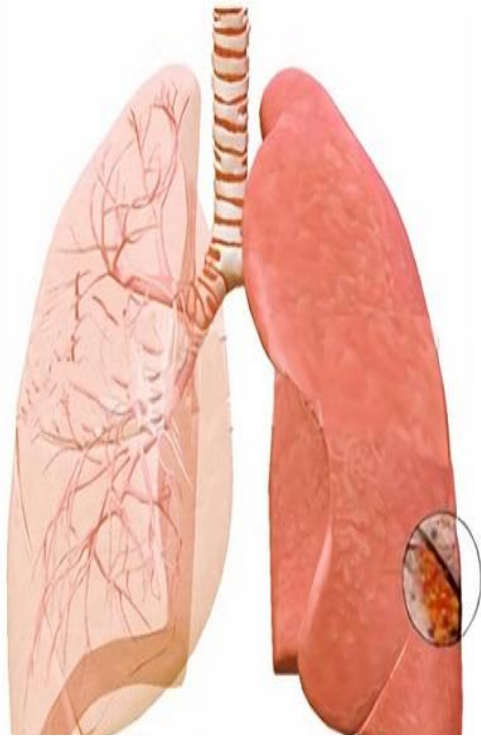Жоспары:

- 1.Өкпе абсцессі*
- 2.Этиологиясы патогенезі*
- 3.Клиникасы*
- 4.Диагностикасы*
- 5.Емі*

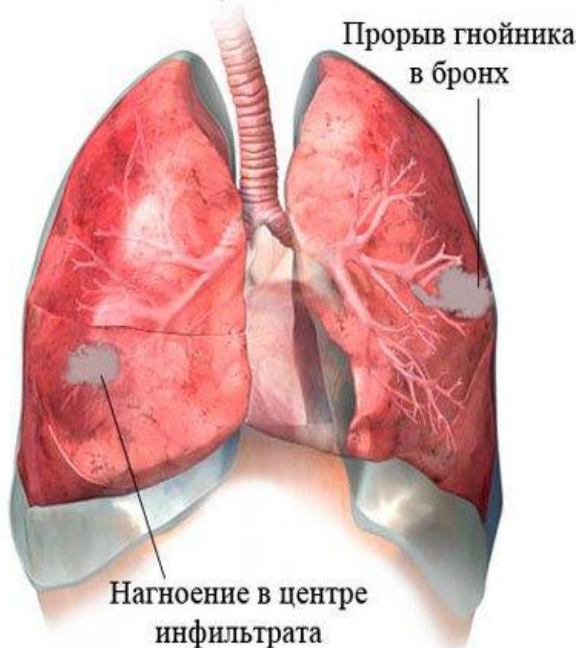


- Өкпе абсцессі — пневмонияның асқынуынан ірінді инфекция қоздырғыштарының гематогенді, лимфогенді жолдармен немесе бөгде заттардың ауру жұқтыруы нәтижесінде өкпе ұлпасында дамуы.





Абсцесс легкого



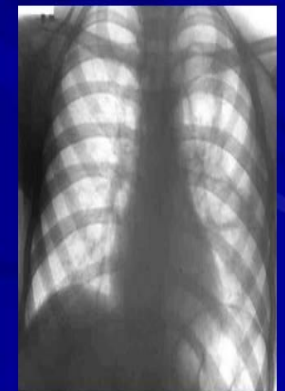
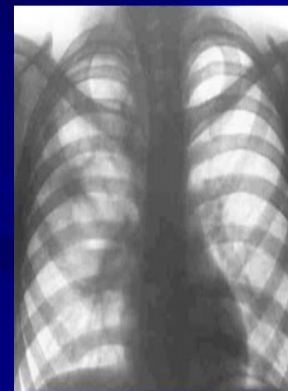
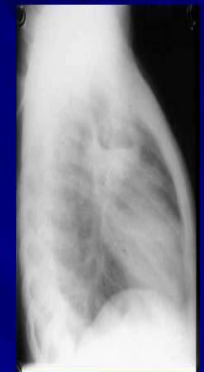
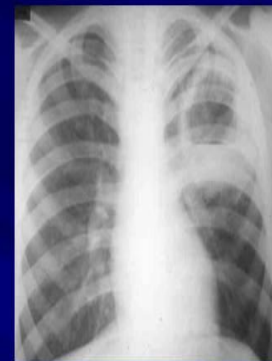Этиологиясы

- *стафилококк, стрептококк микробтарының*
- *сиректеу микроплазмалар саңырауқұлақтармен қоздырылған*
- *пневмониялар*
- *абсцесстің қалыпты суына бронхтың бөгде затпен немесе ісікпен бітелуі*
- *Өкпе паринхимасының іріндеу ошағы сонымен қатар кіші жамбас қуысы мен көк тамырларынан тромбофлебит кезінде анаэробтардың және оң жақ жүректегі инфекциялық эндокардит кезінде стафилококктардың гематогенді өкпе паренхимасына түсуінен және диафрагма астылық абсцестен инфекцияның жайылуы себепті пайда болуы әбден мүмкін.*

Патогенезі

- *Бронхогенді*
- *Гематогенді – эмболикалық*
- *Травматикалық*
- *Лимфогенді*

РЕНТГЕНОДИАГНОСТИКА АБСЦЕССОВ ЛЕГКОГО



Клиникасы

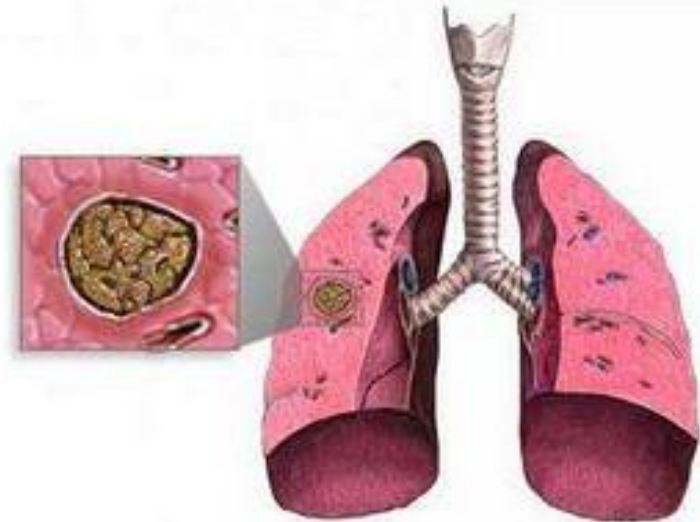
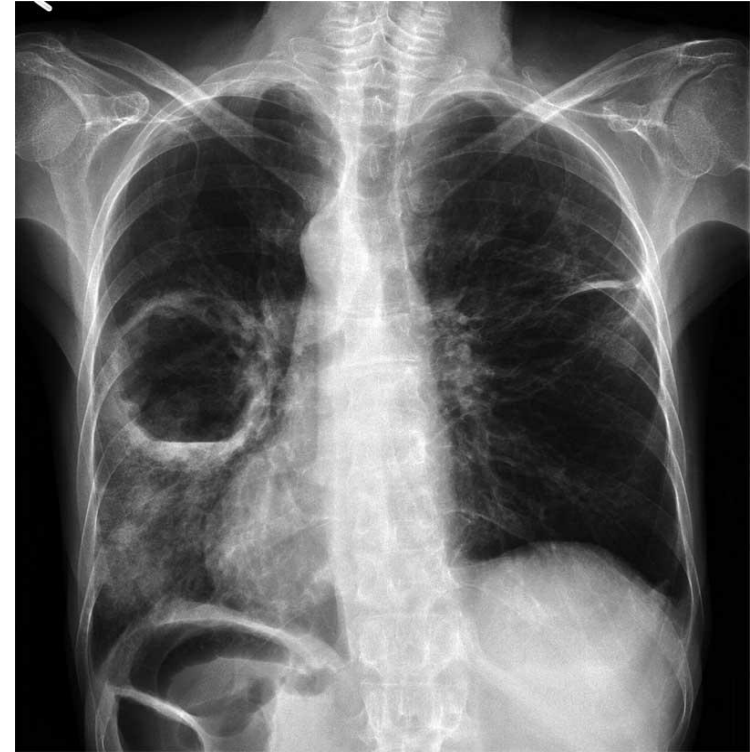Абцесстің жарылуына дейінгі көріністер:

- *дене температурасы (38-40° C);*
- *әлсіздік;*
- *терлегіштік;*
- *құрғақ жөтел;*
- *ентігу;*
- *зақымданған аймақтағы ауру сезімі;*
- *аппетиттің төмендеуі;*
- *бас ауру.*

Абсцесс дренаж арқылы бронхқа жарылып ірің сыртқа шыққанда, науқастың жағдайы әжептәуір жеңілденеді, дене қызуы басылады, қақырықты жөтел азаяды, қан аралас көп мөлшерлі сасық қақырық бөлінеді. Қақырықты микроскоп арқылы тексергенде, оның іріңді түрі дәлелденеді, ал бактериологиялық тұрғыда зерттегенде ішінен әдетте анаэробтар немесе аралас флора анықталады. Іріңнің плевра қуысына жарылуы өте қолайсыз, ол кезде ыдыраудан шыққан заттардың күшті сорылуымен байланысты интоксикация күшейеді, қан айналымы жетіспеушілігі айқын біліне түседі.

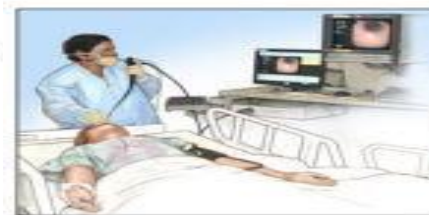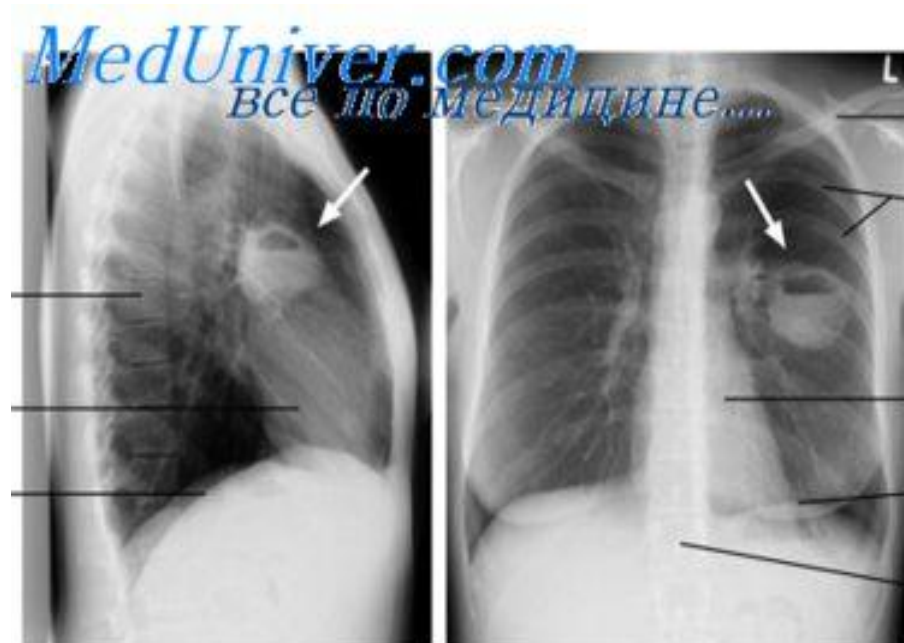Диагностика

- **Анамнез жинау;**
- **Жалпы қарап тексеру-** тыныстың 30-40қа дейін жиілеуі, науқас ауыратын жағын астына алып жату, кеуде жартысының тыныс алуда қалып қоюы, дауыс дірілі күшейген, перкуссиялық дыбыс тұйық, аускультацияда бронхтық тыныс, крепитация, ылғал сырылдар, бір қатарында плевра үйкеліс шуылы.
- **Биохимиялық қан анализі** - жалпы белок пен альбуминнің төмендеуі, гамма-глобулиндердің, фибриноген көбеюі, лейкоциттер көбейеді, олардың сол жаққа қарай ығысуы байқалады.
- **Қақырық анализі** - нейтрофильдер, лейкоциттер көп мөлшерде, эластикалық талшықтар, гематоидты кристаллдар, іріңді сасық иісті қақырық, көп түрлі бактериялар.

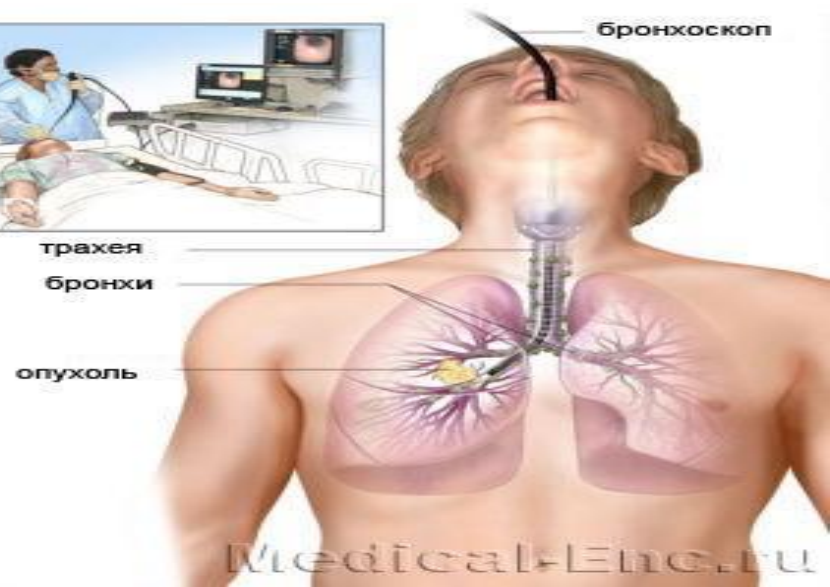


Аспаптық зерттеулер

- **Рентгенография және рентгеноскопия**- бастапқы стадиясында массивті қараю болады, жарылудан кейін сұйықтық жиналғаны көрінеді.
- **КТ** немесе **МРТ** - рентгенографиялық зерттеулерде айқын болмағанда.
- **Бронхоскопия**- абцесс кезінде бронхтардың қабырғасындағы өзгерістерді көрсетеді.
- **ЭКГ**
- **Спирография**
- **Фибробронхоскопия**



трахея
бронхи
опухоль



Emi

*Назарларыңызға
рахмет*