

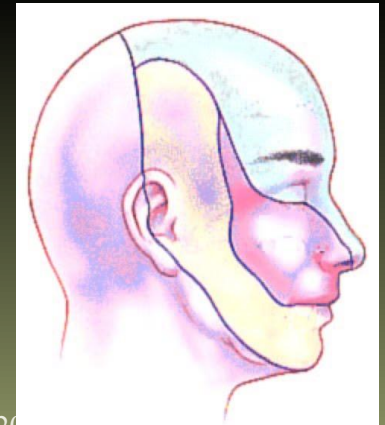
НЕВРАЛГИЯ ТРОЙНИЧНОГО НЕРВА



Тройничный нерв – смешанный.

Большая часть нерва состоит из чувствительных волокон, иннервирующих лицо, и небольшая часть включает двигательные волокна, иннервирующие жевательные мышцы.

Чувствительные волокна иннервируют кожу лица вплоть до темени.

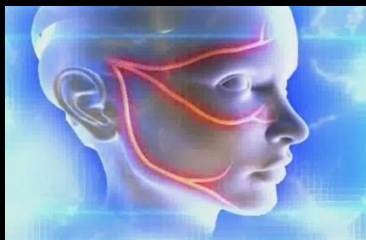

Невралгия тройничного нерва

Характеризуется приступами сильной молниеносной (стреляющей, пронзающей или режущей) боли в зоне иннервации одной или нескольких ветвей тройничного нерва. Боль может быть спровоцирована даже прикосновением к лицу в одной или нескольких особенно чувствительных зонах (триггерные, курковые точки) при жевании, разговоре, бритье.

Именно поэтому в период обострения больные зачастую избегают умываться, чистить зубы и даже разговаривать.





Патогенез

Как свидетельствуют клинические наблюдения, чаще всего поражаются 2-я или 3-я ветвь тройничного нерва, которые проходят через длинные и узкие костные каналы лицевого скелета. Было сделано предположение, что причиной невралгии является ущемление ветвей тройничного нерва в их каналах.

Основная причина суживания костных каналов - хронические заболевания зубов и верхнечелюстной пазухи носа. Протекающие здесь воспалительные процессы вызывают реактивные изменения в костной ткани, что приводит к изменению в стенках костного канала, в том числе к его сужению. Костное сужение сохраняется на длительный срок, а невралгия тройничного нерва протекает с периодическими обострениями и ремиссиями.

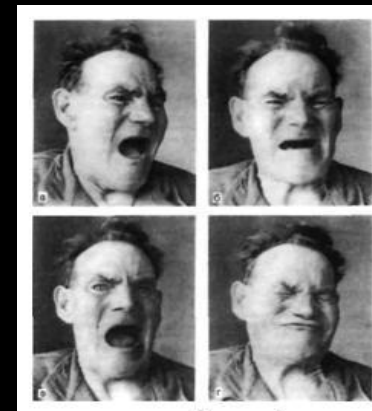Классификация

Невралгию делят на 2 формы:

- ❖ Первичную (эссенциальная, идиопатическая, типичная)
- ❖ Вторичную (симптоматическая)



Идиопатическая невралгия тройничного нерва



- ❖ Возникает в среднем и пожилом возрасте.

Причины:

- ❖ Сдавление корешка нерва аномальным удлинненным или расширенным сосудом, чаще всего верхней мозжечковой артерией, в области мостомозжечкового угла (в месте вхождения корешка нерва в ствол мозга).
- ❖ Сочетание с лицевым гемиспазмом может быть признаком опухоли, аневризмы или артериовенозной мальформации.
- ❖ Чаще вовлекаются II и III ветви нерва, поэтому боль чаще локализуется инфраорбитально или в области нижней губы и нижней челюсти

Симптоматическая невралгия тройничного нерва

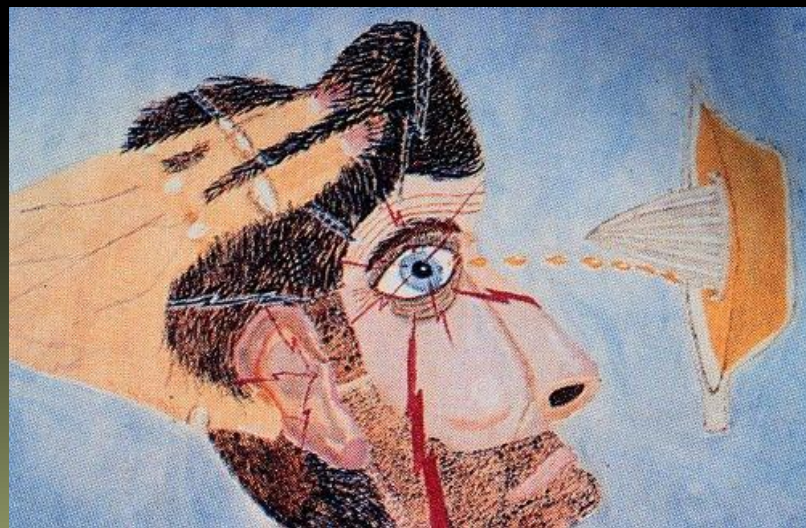У молодых самой частой причиной является рассеянный склероз. Иногда она связана с опухолью ствола и основания черепа, аневризмой и артериовенозной мальформацией, сирингобульбией, ЧМТ, воспалительными поражениями придаточных пазух или височно – челюстного сустава.

Симптоматическую невралгию следует заподозрить в том случае если заболевание начинается до 40 лет, вовлекается I ветвь, боль не имеет типичной

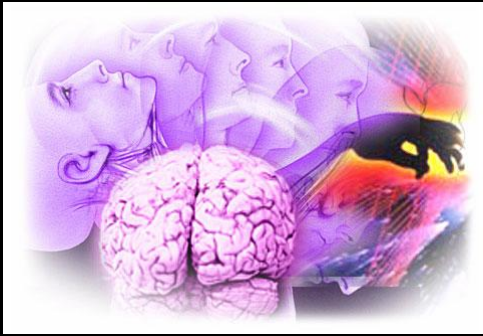локализации, а так же

выявление при осмотре очаговой


неврологической симптоматики.



Диагностика



- Рентгенография черепа
- КТ
- МРТ и особенно МР-ангиография может выявить аномальный сосуд, сдавливающий корешок нерва.





Лечение

❖ Антиэпилептические средства

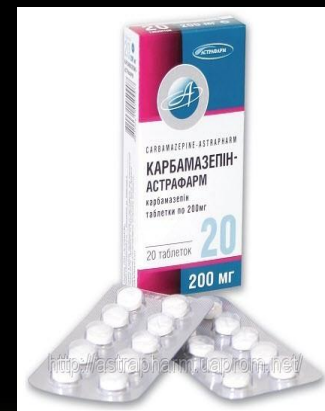В качестве базисных средств предпочтительнее использовать препараты карбамазепина пролонгированного действия (финлепсин - ретард, тегретол СЛ). Начальная доза 100 мг 2 раза в сутки, с последующим повышением дозы до 200 мг 3-4 раза в сутки.

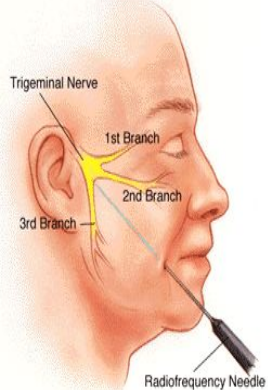
❖ Одновременно с карбамазепином могут использоваться:

- Анальгетики (трамадол, залдиар)
- Баклофен от 5 до 75 мг/сут (3-4 приема)
- Габапентин 900-3600 мг/сут
- Клоназепам 2-6 мг/сут

❖ При недостаточной эффективности или непереносимости этих средств возможно применение вальпроата натрия (250-500 мг 3-4 раза в день) или ламотриджина (50-400 мг/сут)

❖ Эффект физиотерапевтических процедур или рефлексотерапии обычно кратковременен.





Лечение (продолжение)

При неэффективности указанных средств прибегают к нейрохирургическому вмешательству (микроваскулярной декомпрессии нерва, чрезкожной термокоагуляции или чрезкожной микрокомпрессии гассерова узла).

В результате боль исчезает на довольно длительный срок, а затем возобновляется вновь, поскольку нерв регенерирует — восстанавливается.

В тех случаях, когда невралгия обусловлена сужением костного канала, производят его расширение, не затрагивая проходящий по нему нерв, а значит, и не нарушая его функцию.

