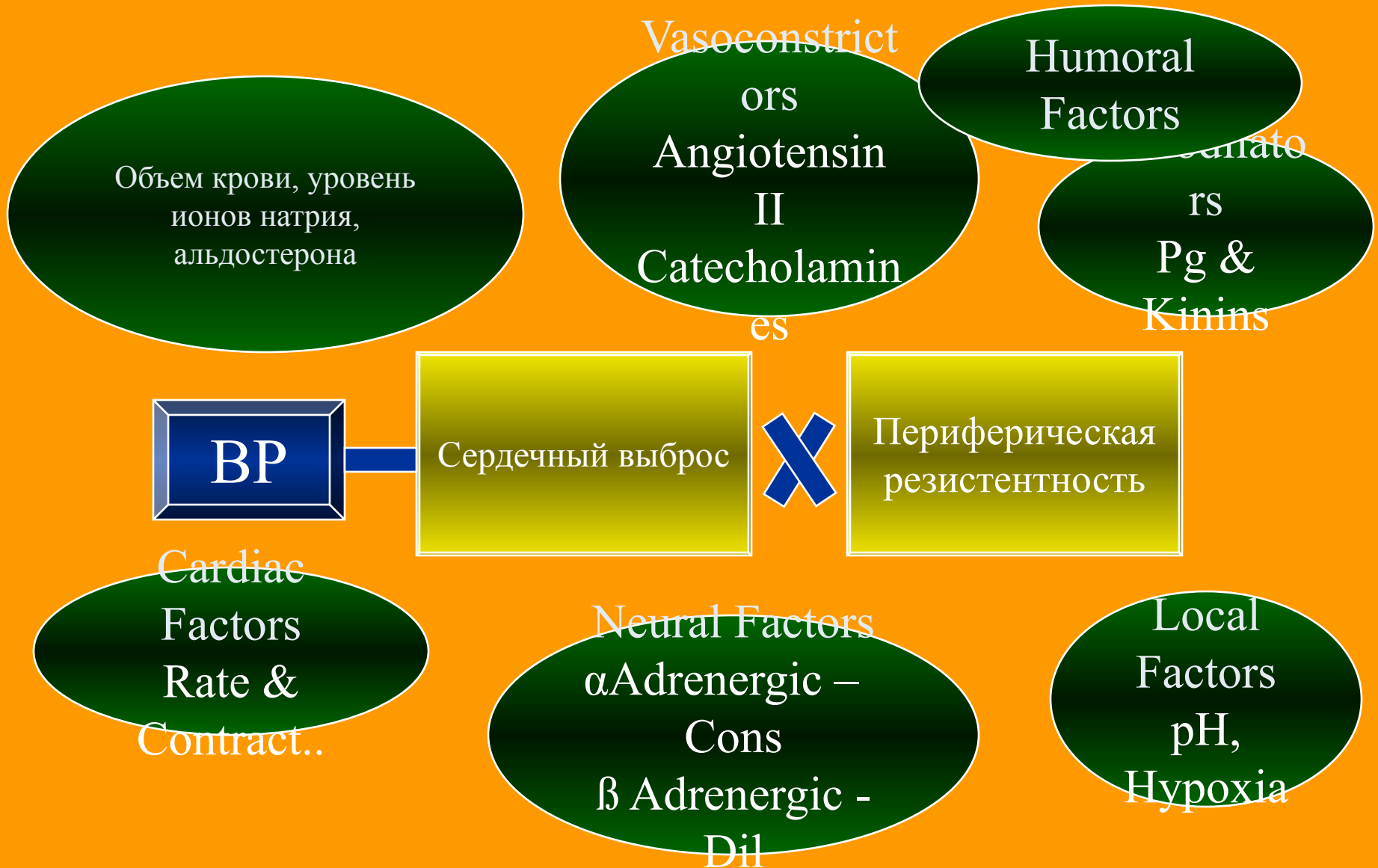

Артериальная гипертензия

Определение

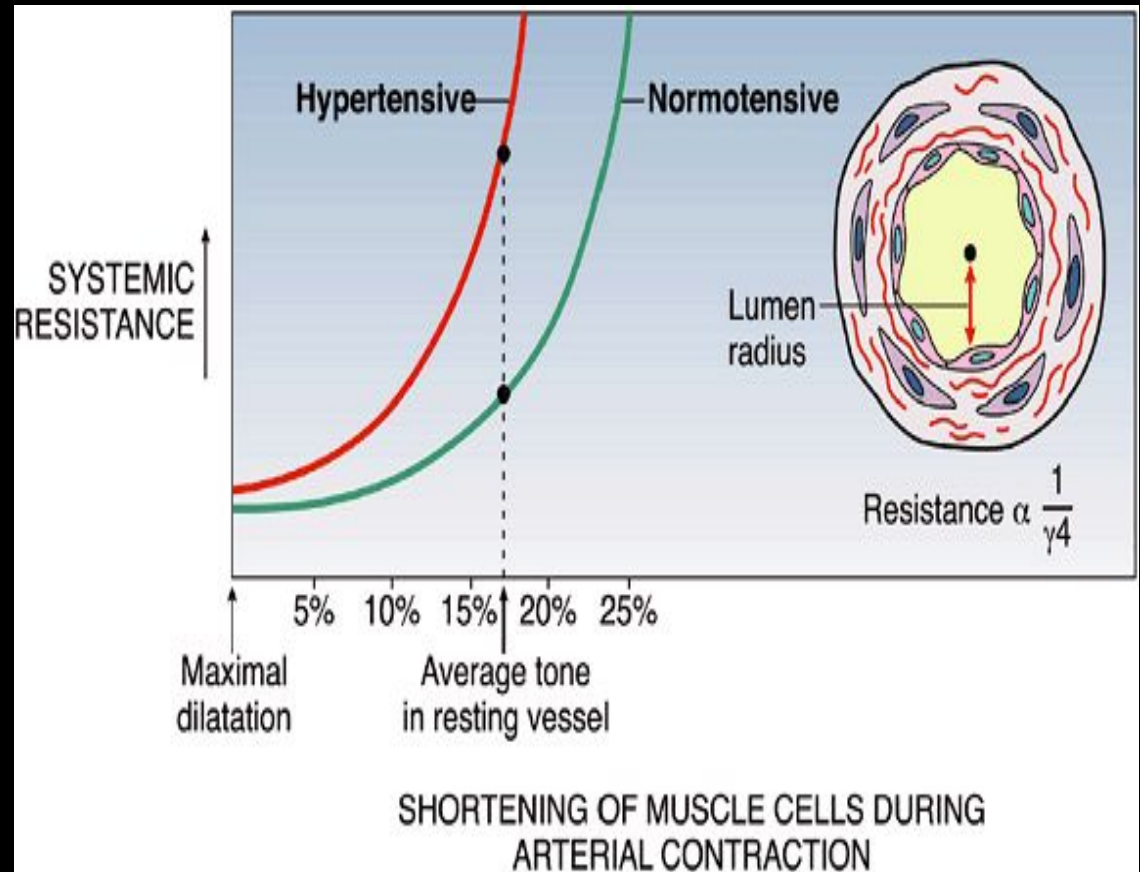
- *“Длительное увеличение артериального давления”*
- Систолическое >140 ,
Диастолическое > 90 mm of Hg*
- В основе гипертензии лежит дисбаланс между сердечным выбросом и периферической резистентностью сосудистой стенки

Регуляция артериального давления

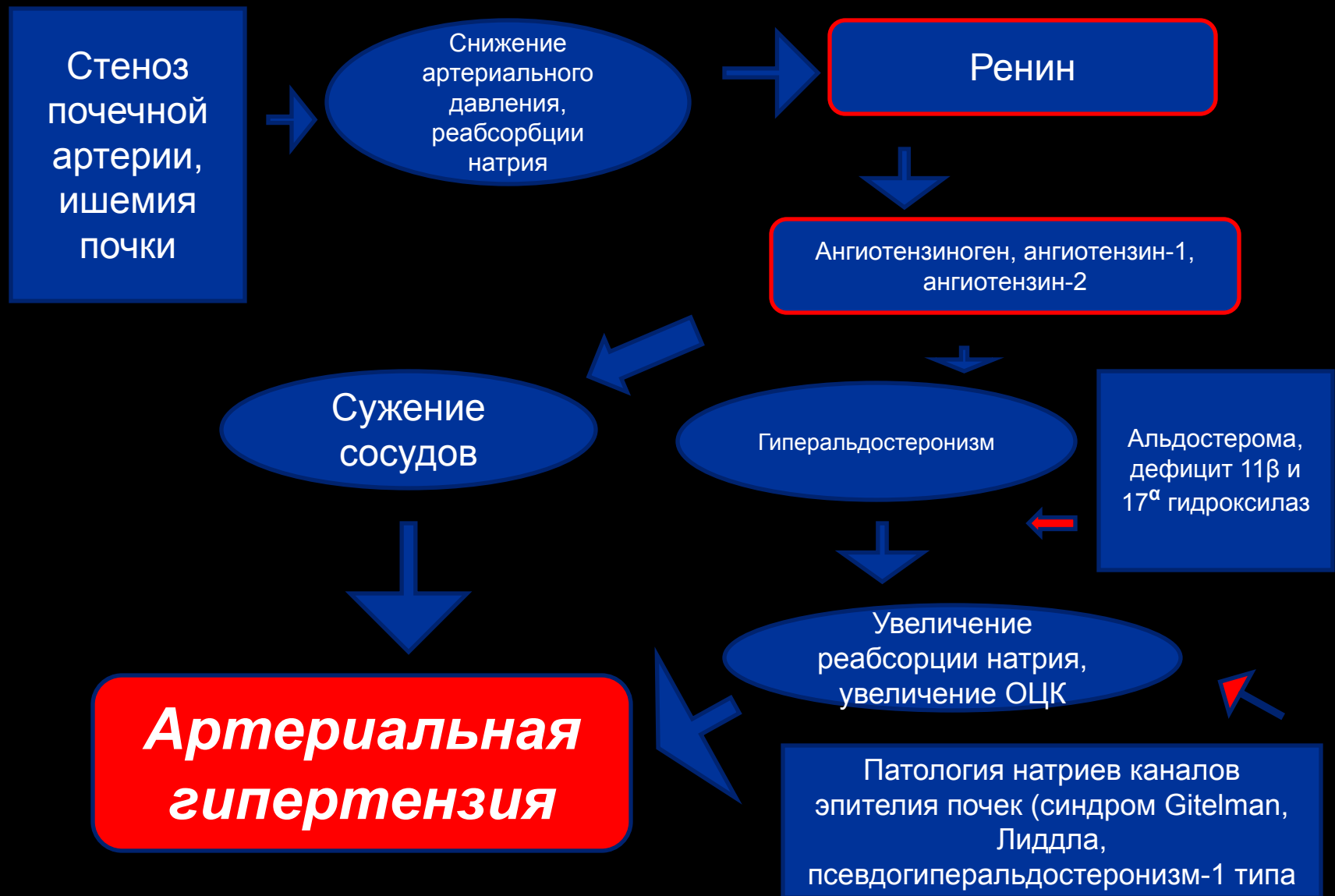

Ауторегуляция сосудистого тонуса

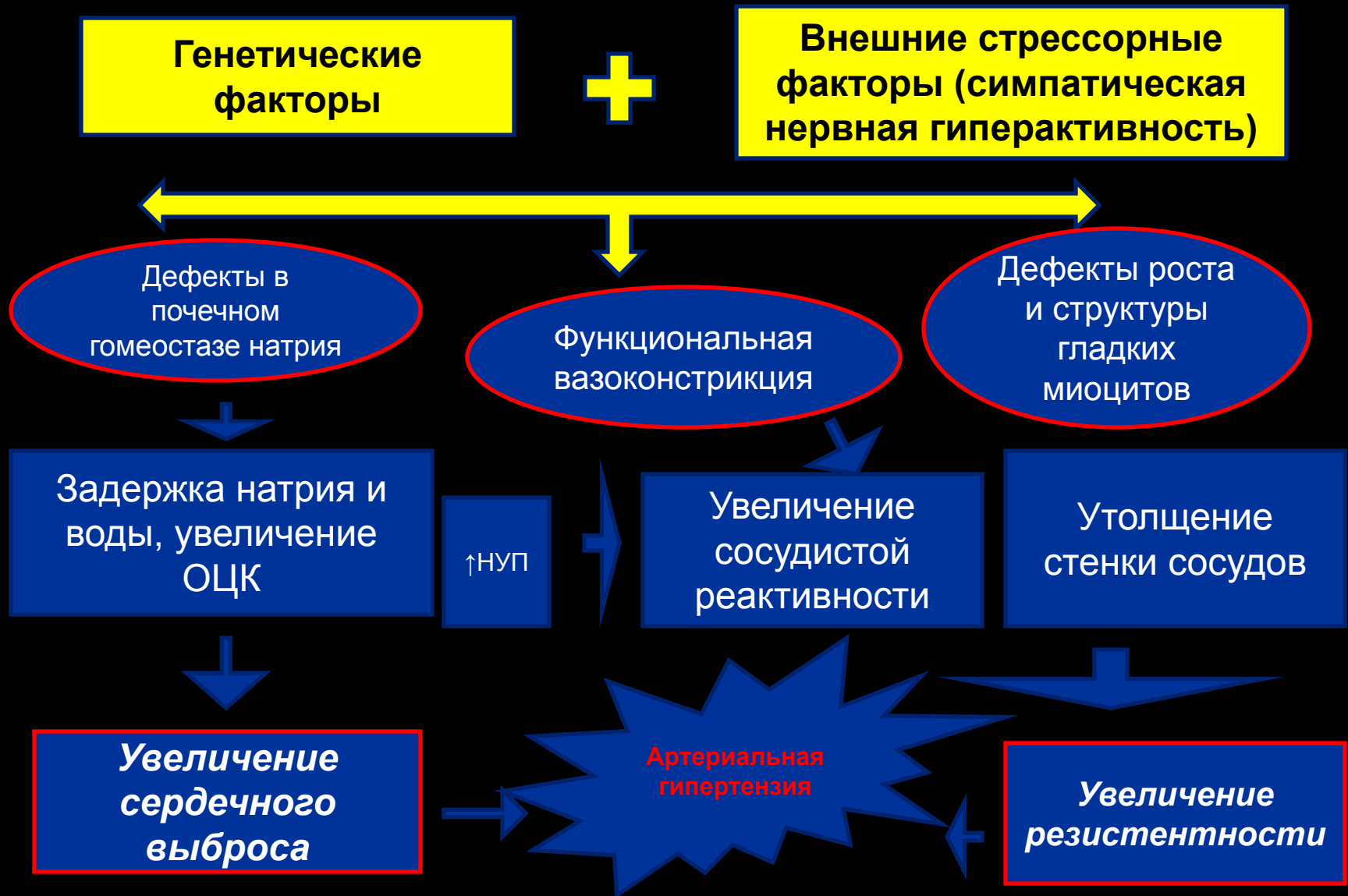Спазм гладких мышц приводит к возрастанию резистентности сосудистой стенки и уменьшению просвета. Резистентность сосудистой стенки обратно пропорциональна радиусу просвета сосуда



Роль ренин-ангиотензиновой системы в генезе гипертензии



Вероятный патогенез первичной артериальной гипертензии



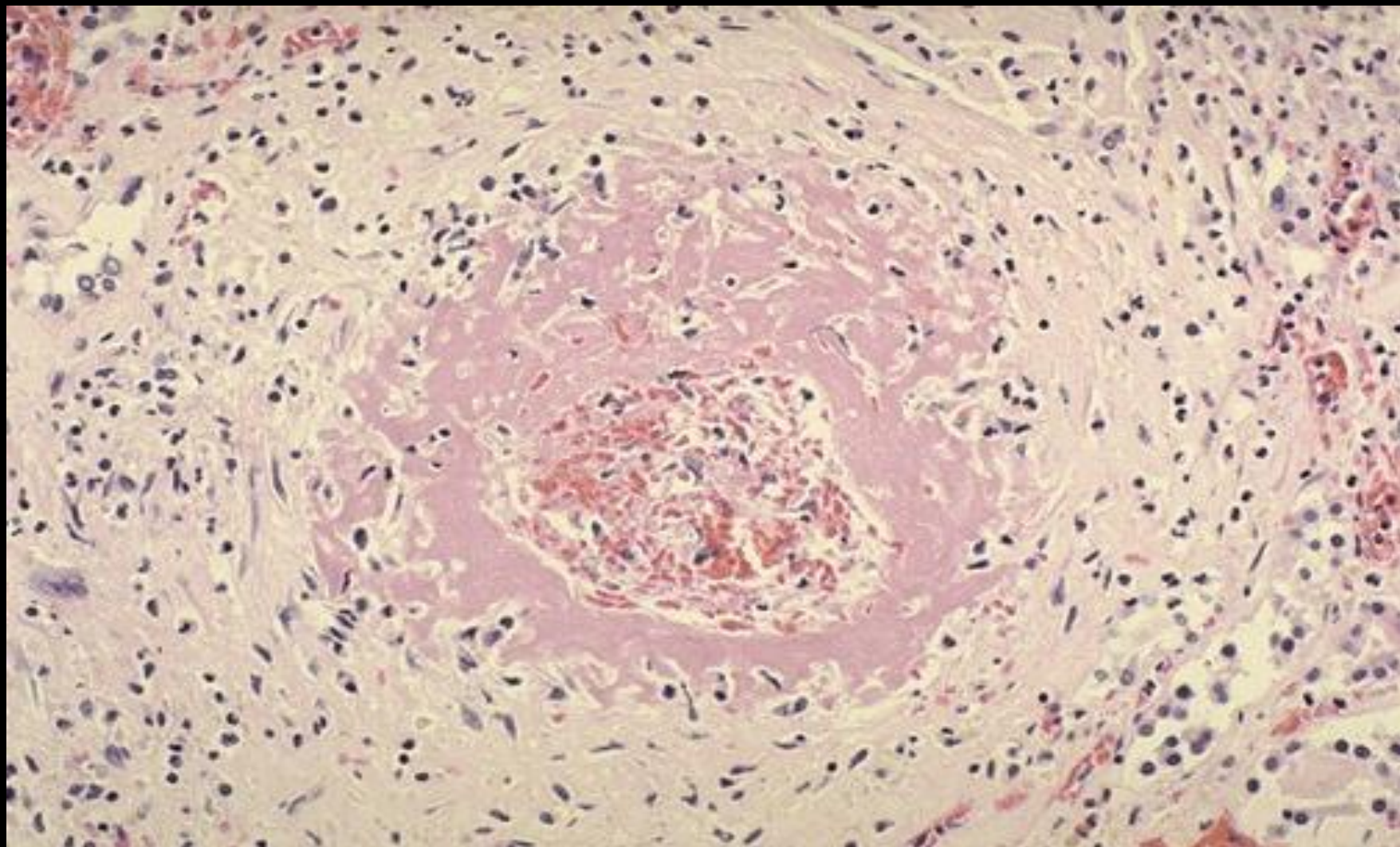
Понятие о первичной (эссенциальной) гипертензии и вторичной гипертензии

- 1. Гипертоническая болезнь (эссенциальная гипертензия) – без установленной причины
- 2. Вторичная (симптоматическая) гипертензия – проявление другого заболевания.

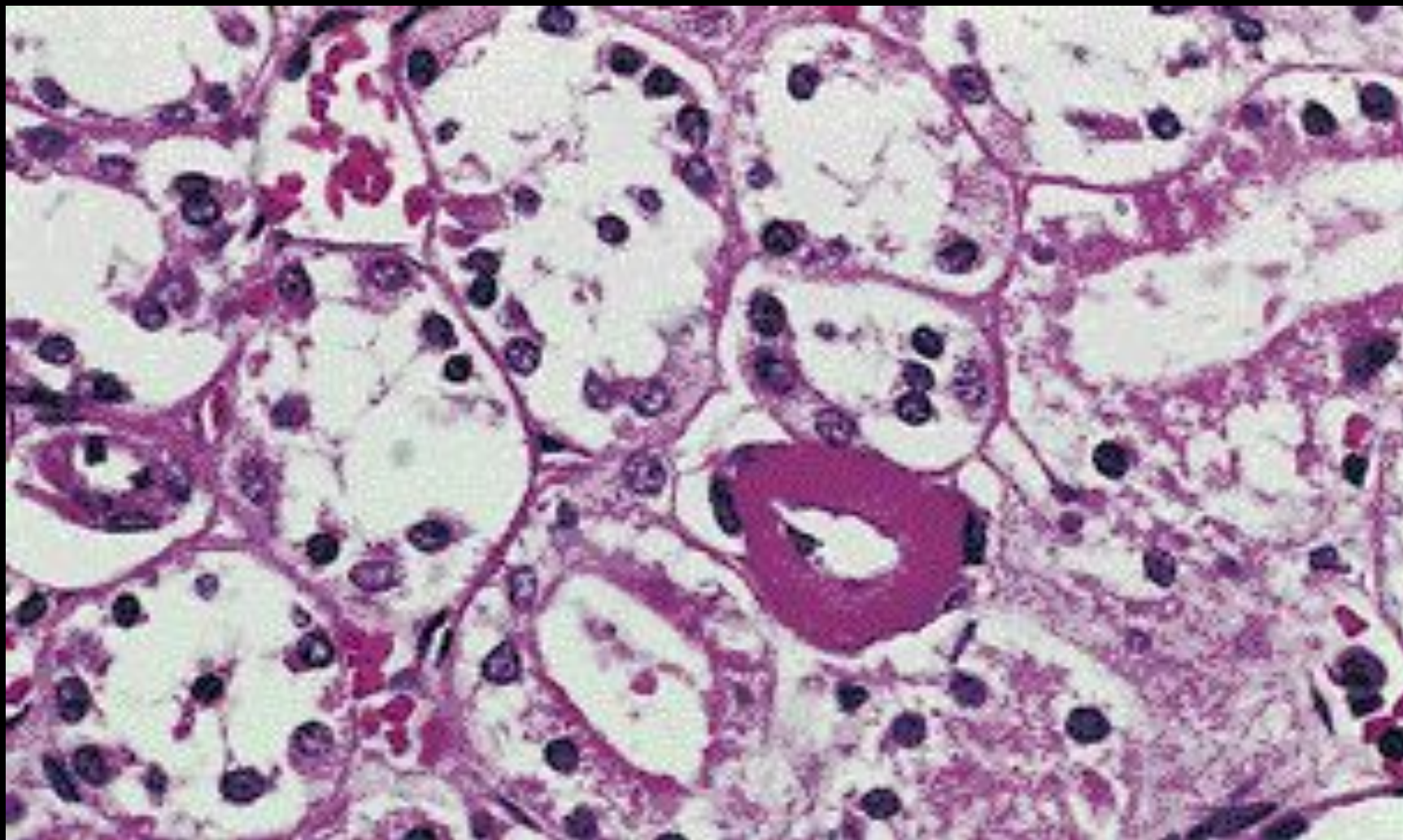
Причины вторичной гипертензии

- **1. Церебральная (опухоли головного мозга, энцефалиты)**
- **2. Эндокринная (гиперфункция гипофиза, надпочечников, феохромоцитома, тиреотоксикоз)**
- **3. Почечная**
- **4. Реноваскулярная**
- **5. Сосудистая (атеросклероз аорты, коарктация аорты)**
- **6. Стрессорная**

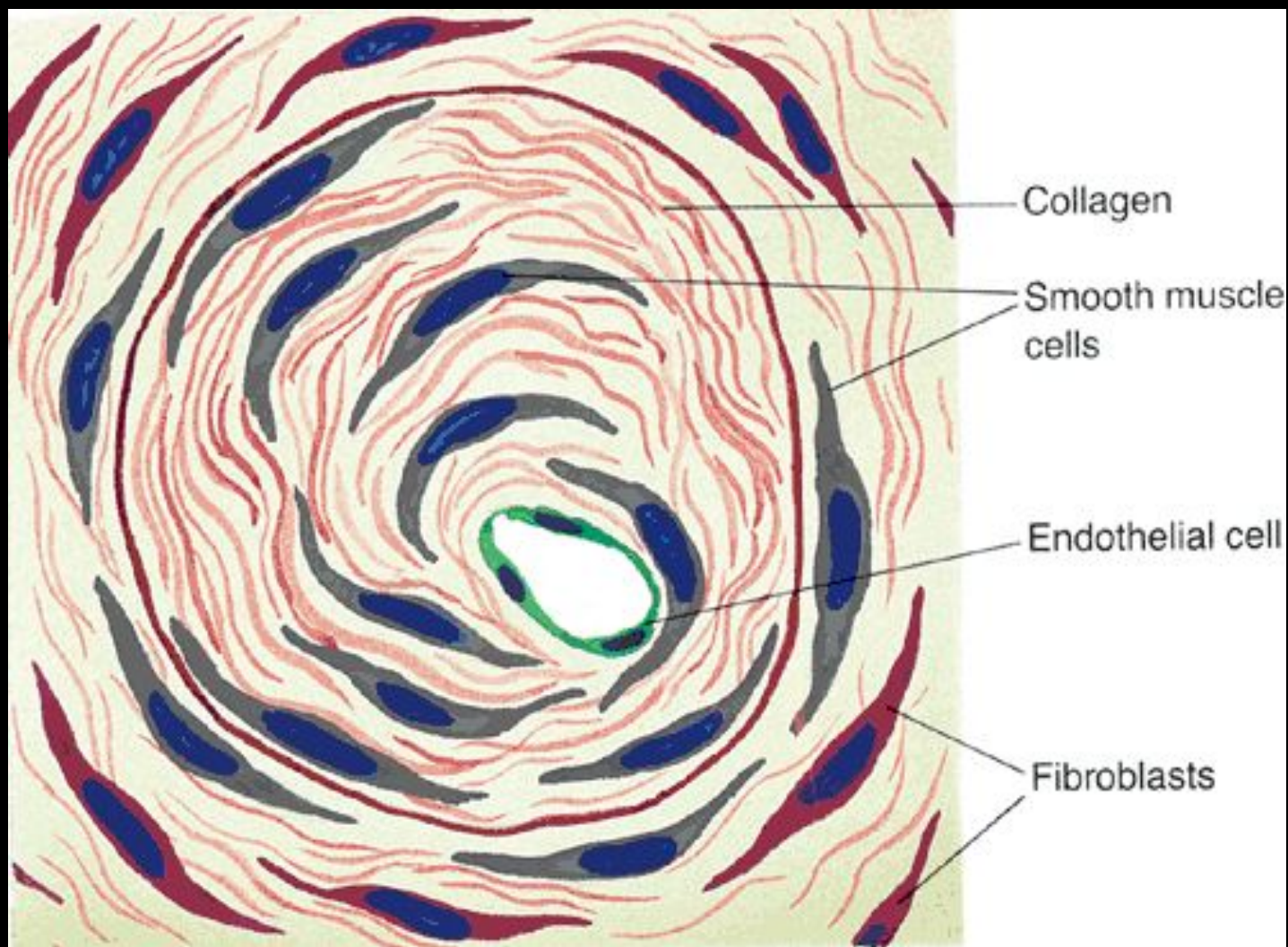
Изменения в артериоле при злокачественной гипертензии



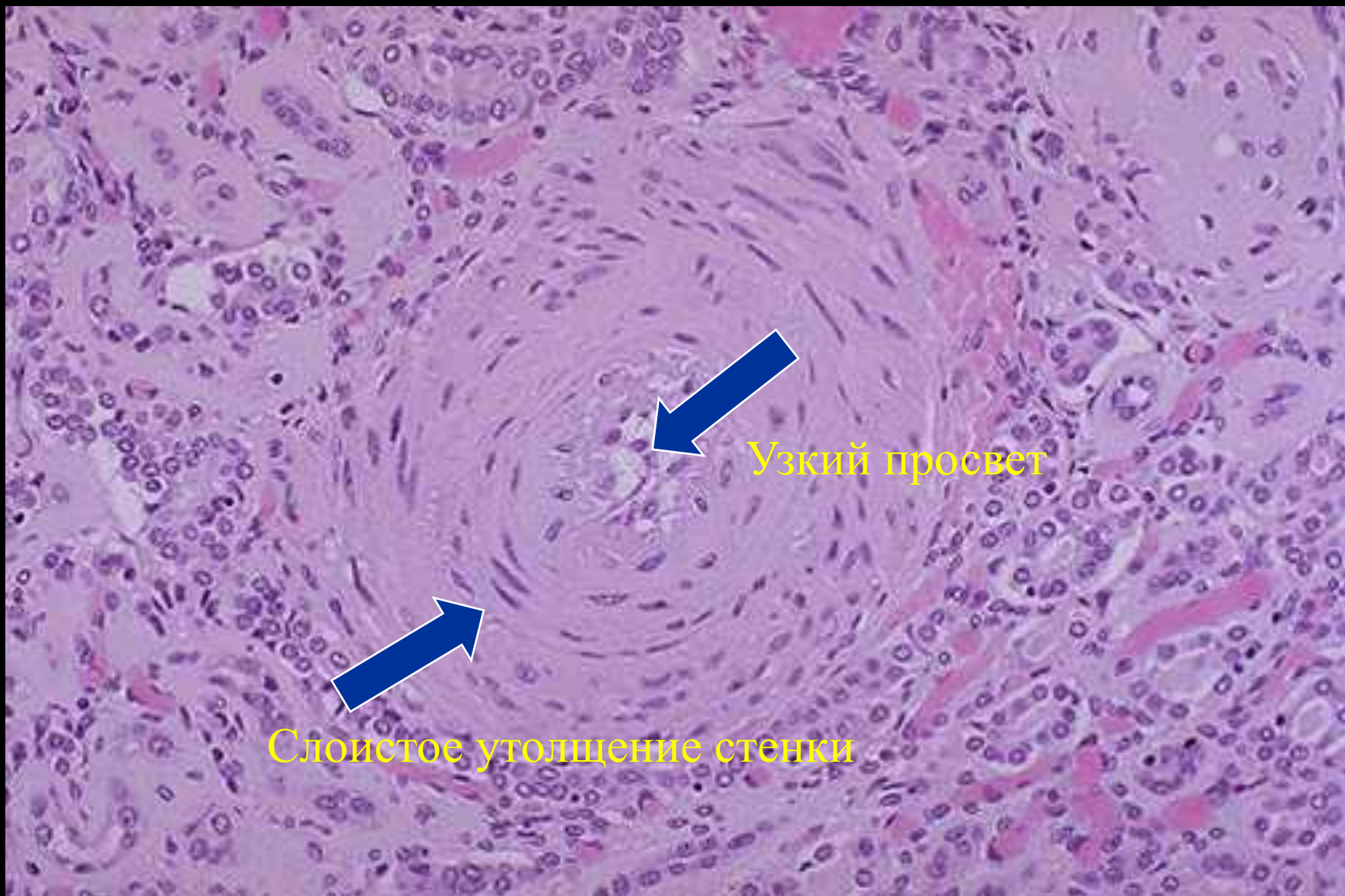
Гиалиноз артериол



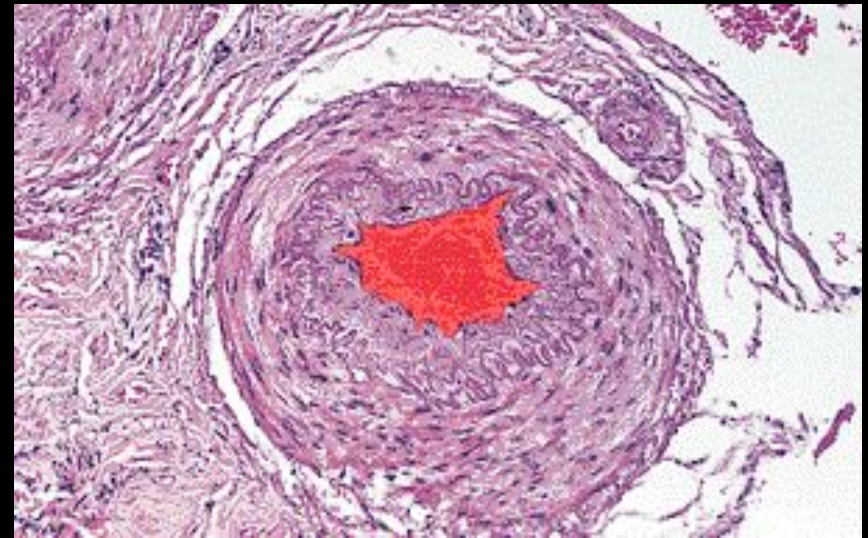
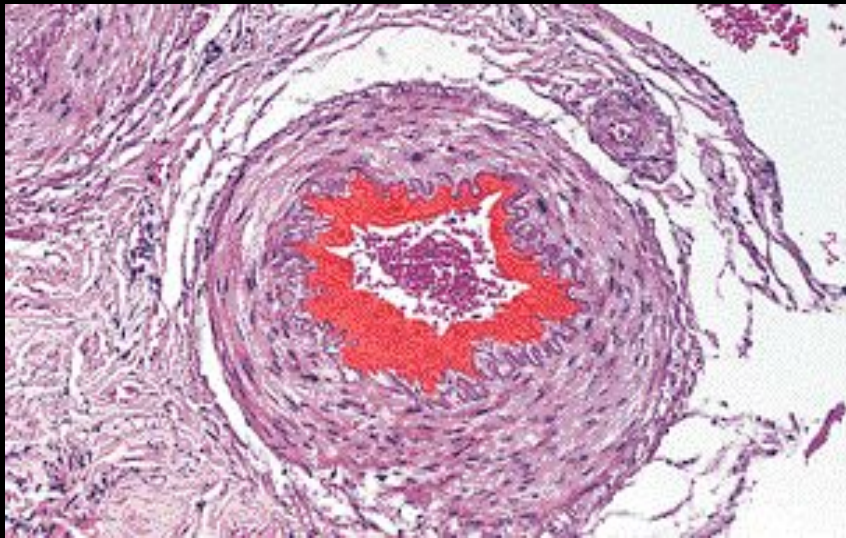
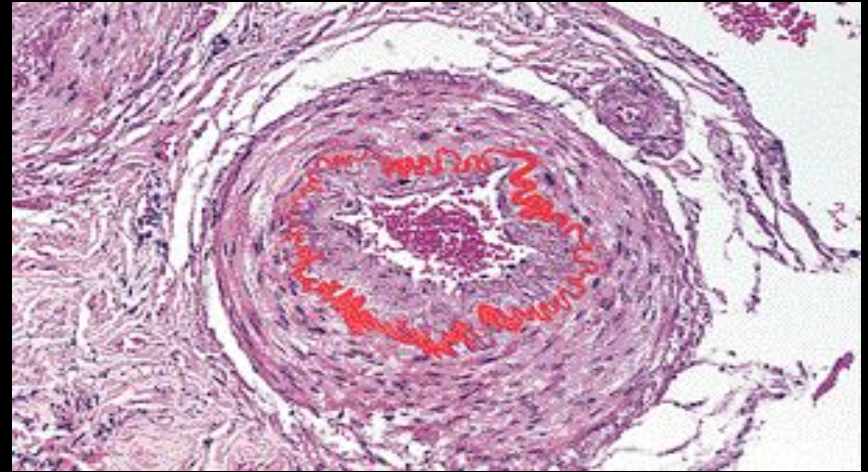
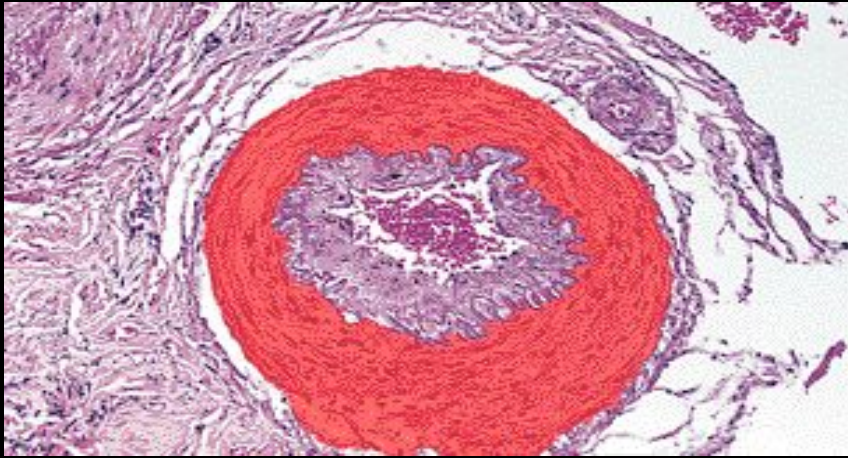
Артериосклероз при гипертензии



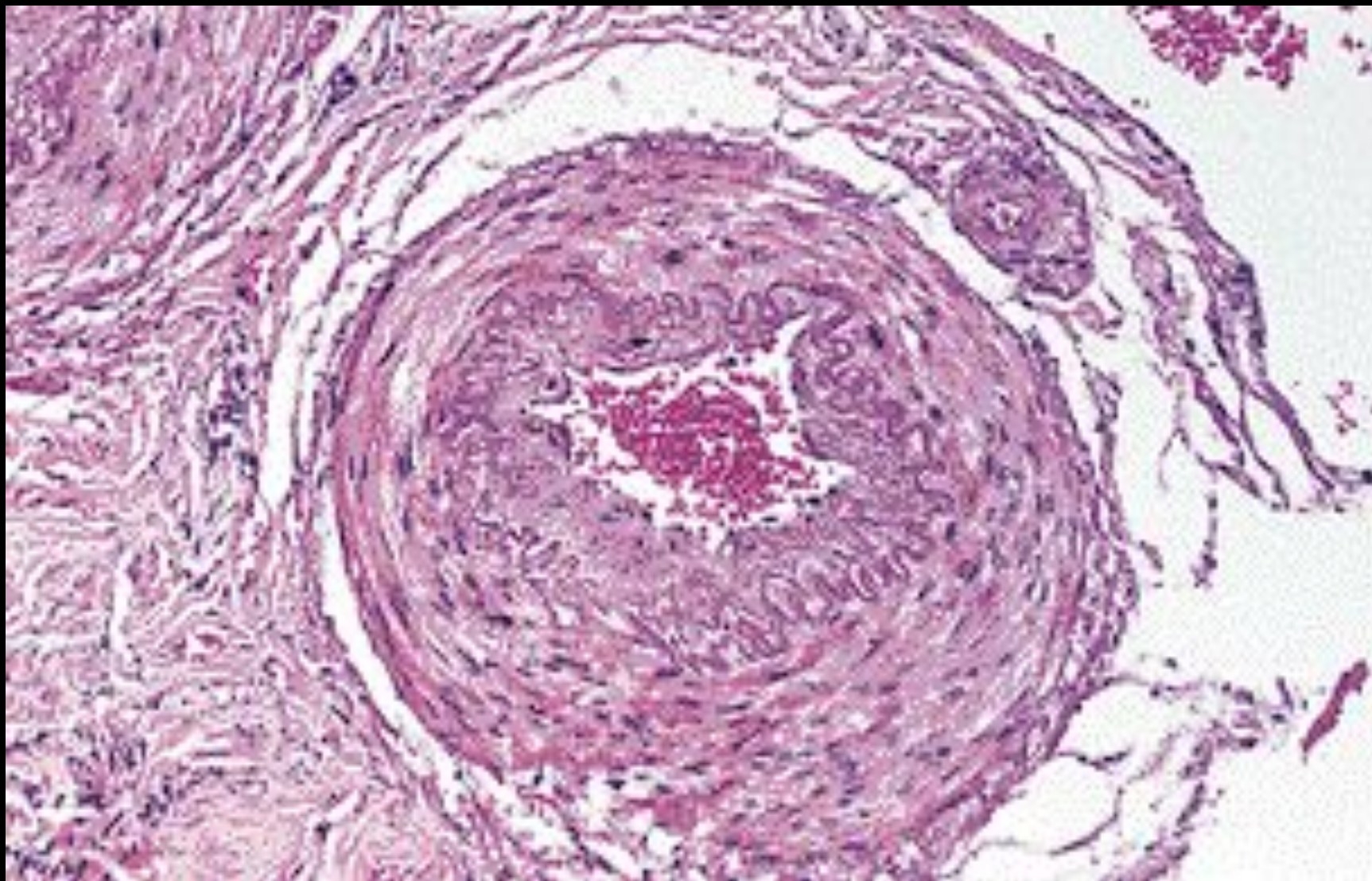
Гипертензивная васкулопатия



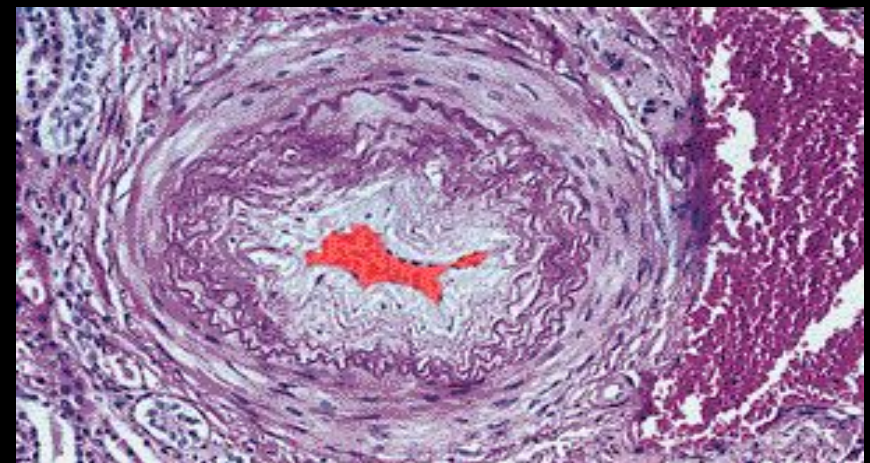
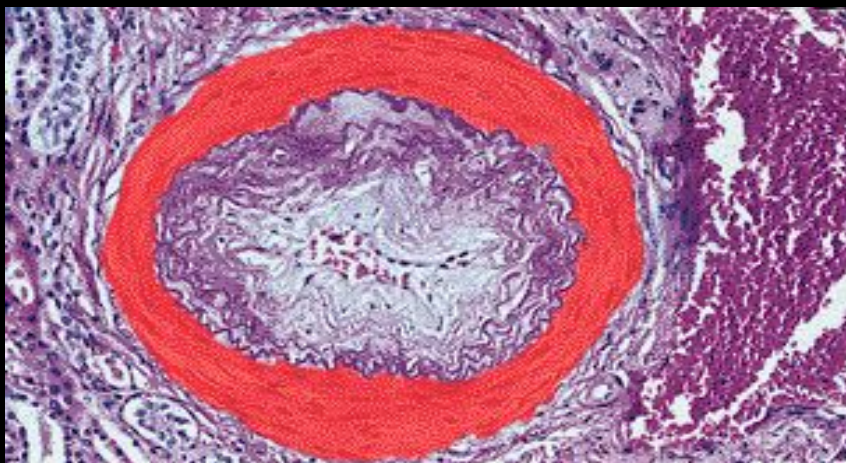
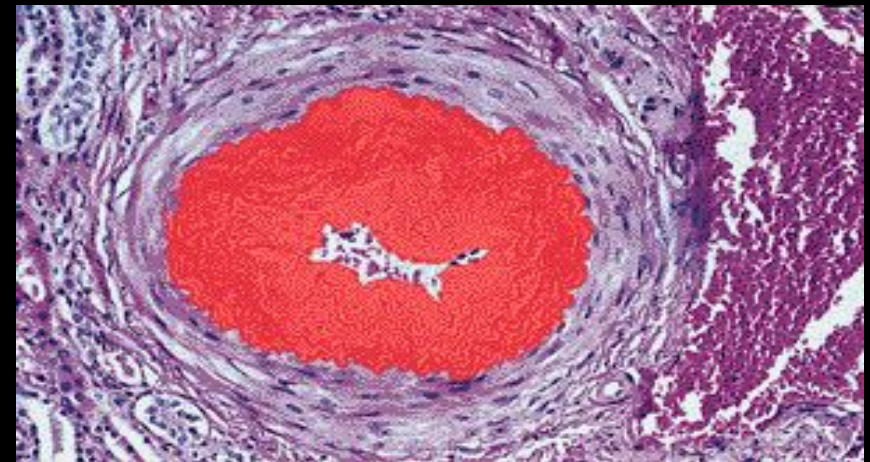
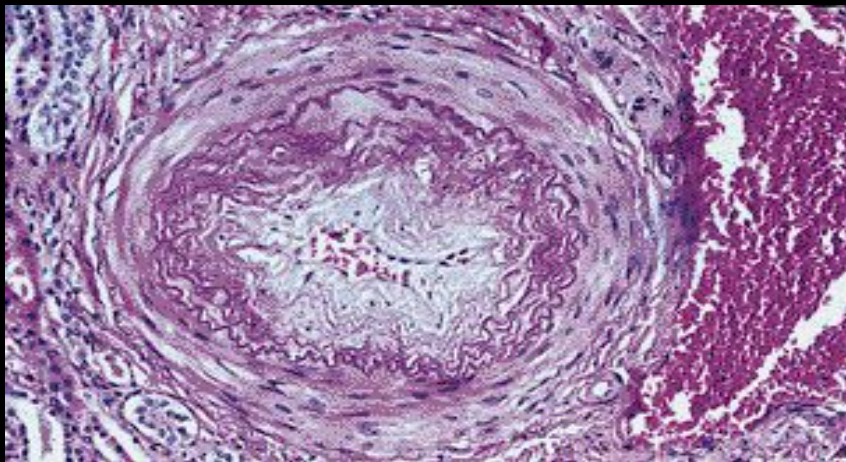
Изменения в сосудах при артериальной гипертензии



Изменения в сосудах при артериальной гипертензии



Изменения в сосудах при артериальной гипертензии

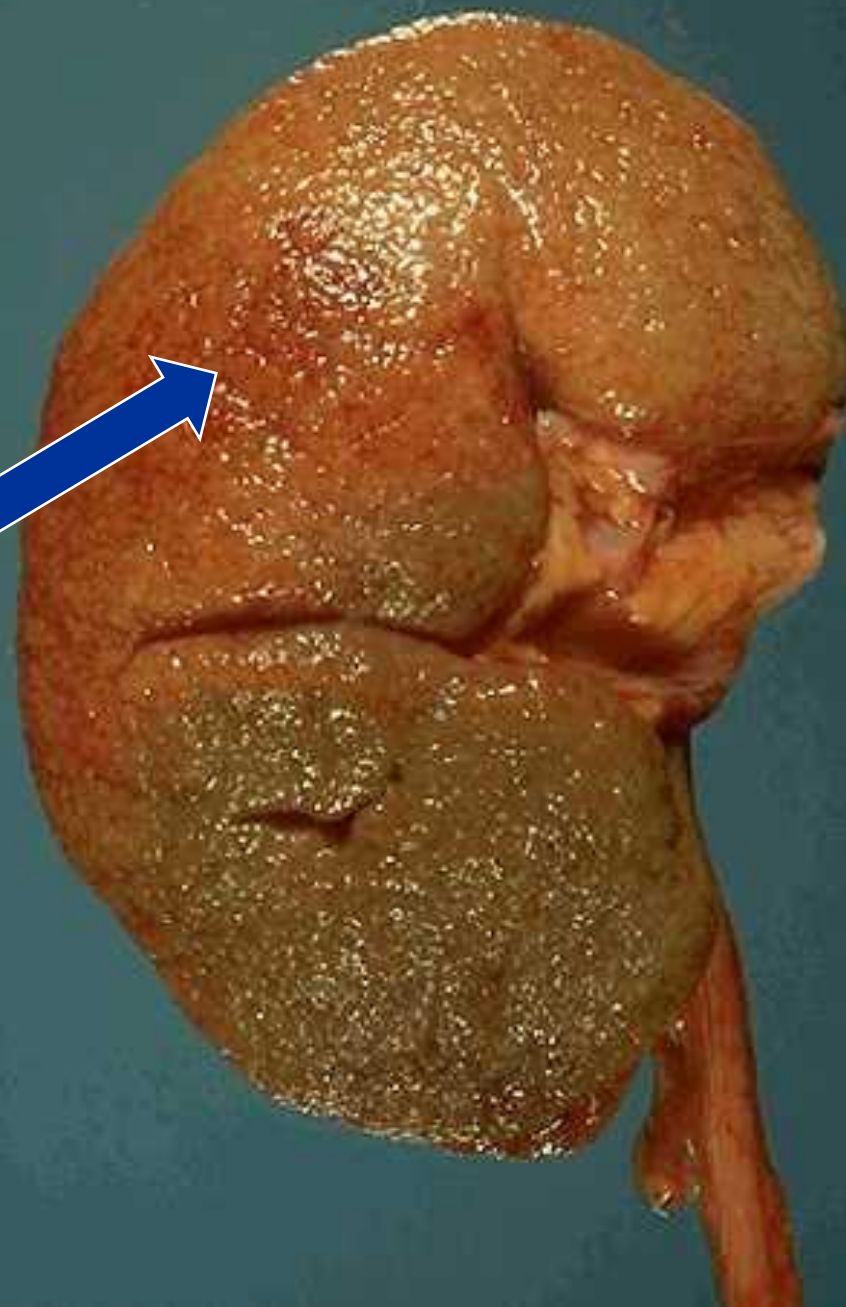



Последствия артериальной гипертензии:

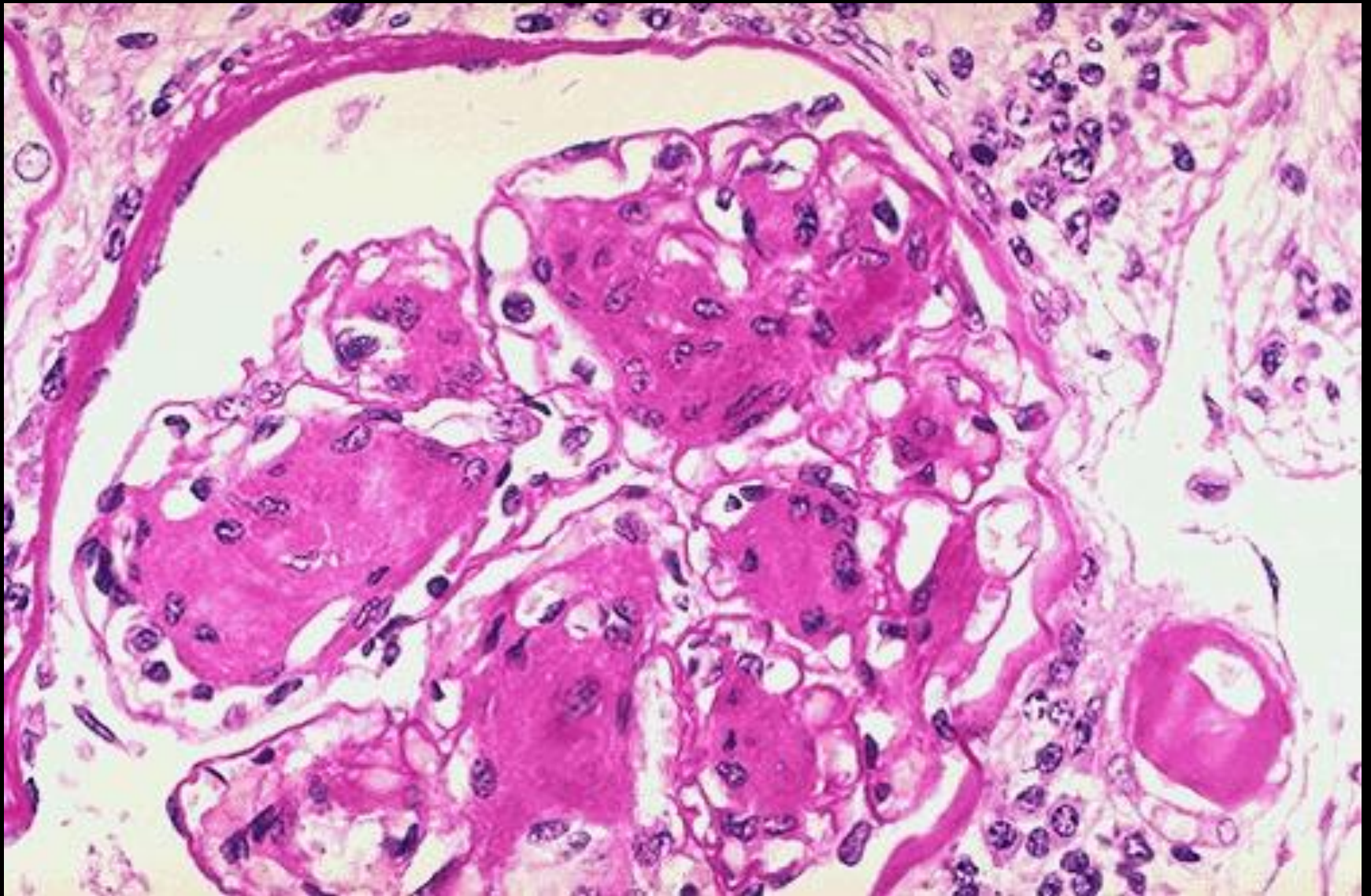
- **Кровеносные сосуды**
 - Атеросклероз, артериолосклероз.
- **Сердце**
 - Гипертрофия, ишемия, инфаркт.
- **Почки**
 - Ишемия, инфаркт, нефросклероз.
- **Глаза:**
 - Ретинопатия – ишемия, инфаркт.
- **Головной мозг:**
 - Ишемия, энцефалопатия, инфаркт, кровоизлияния.

Доброкачественный первичный
артериолонефросклероз ■

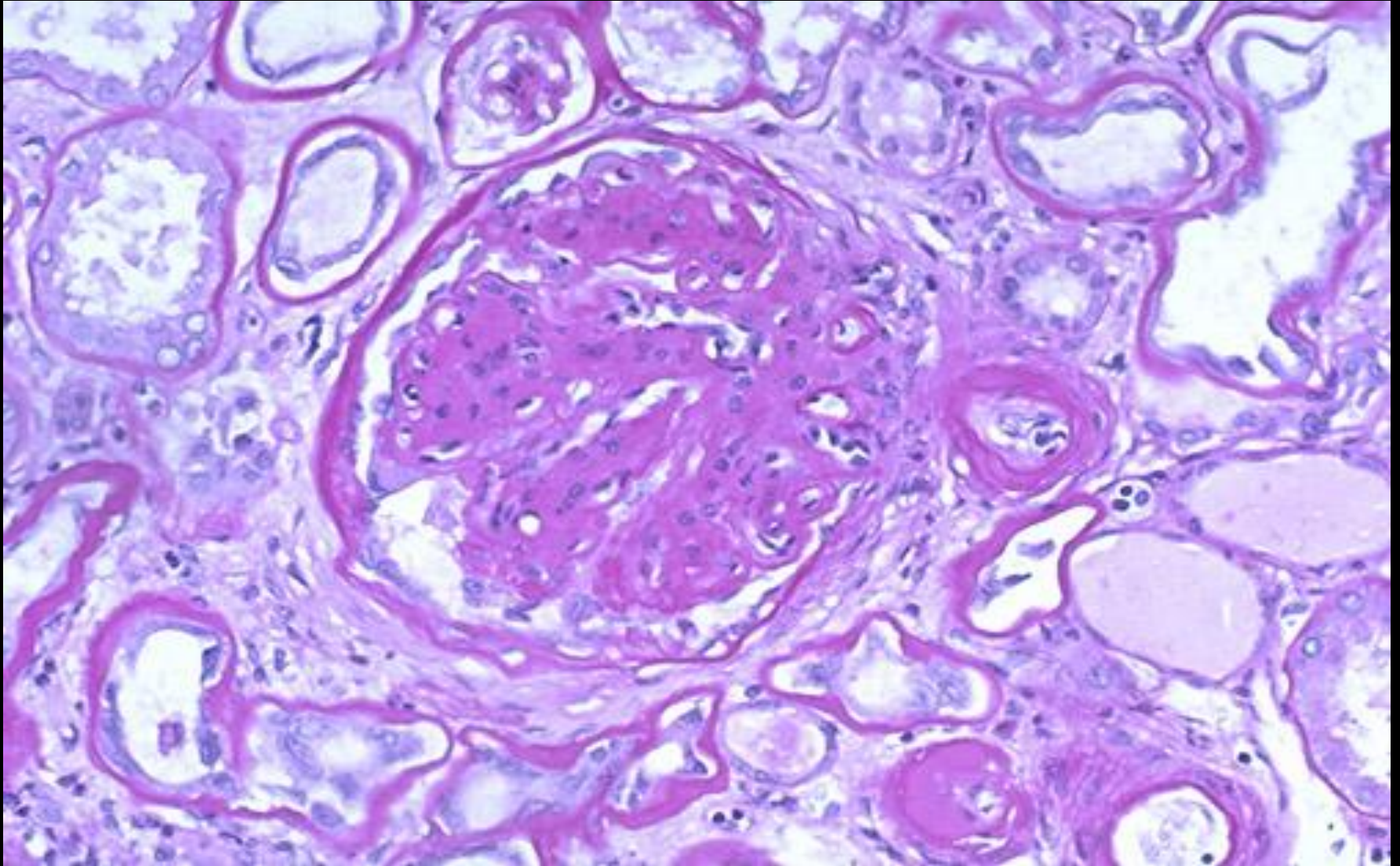
Кожистая зернистость,
соответствующая
микроскопическим рубцам

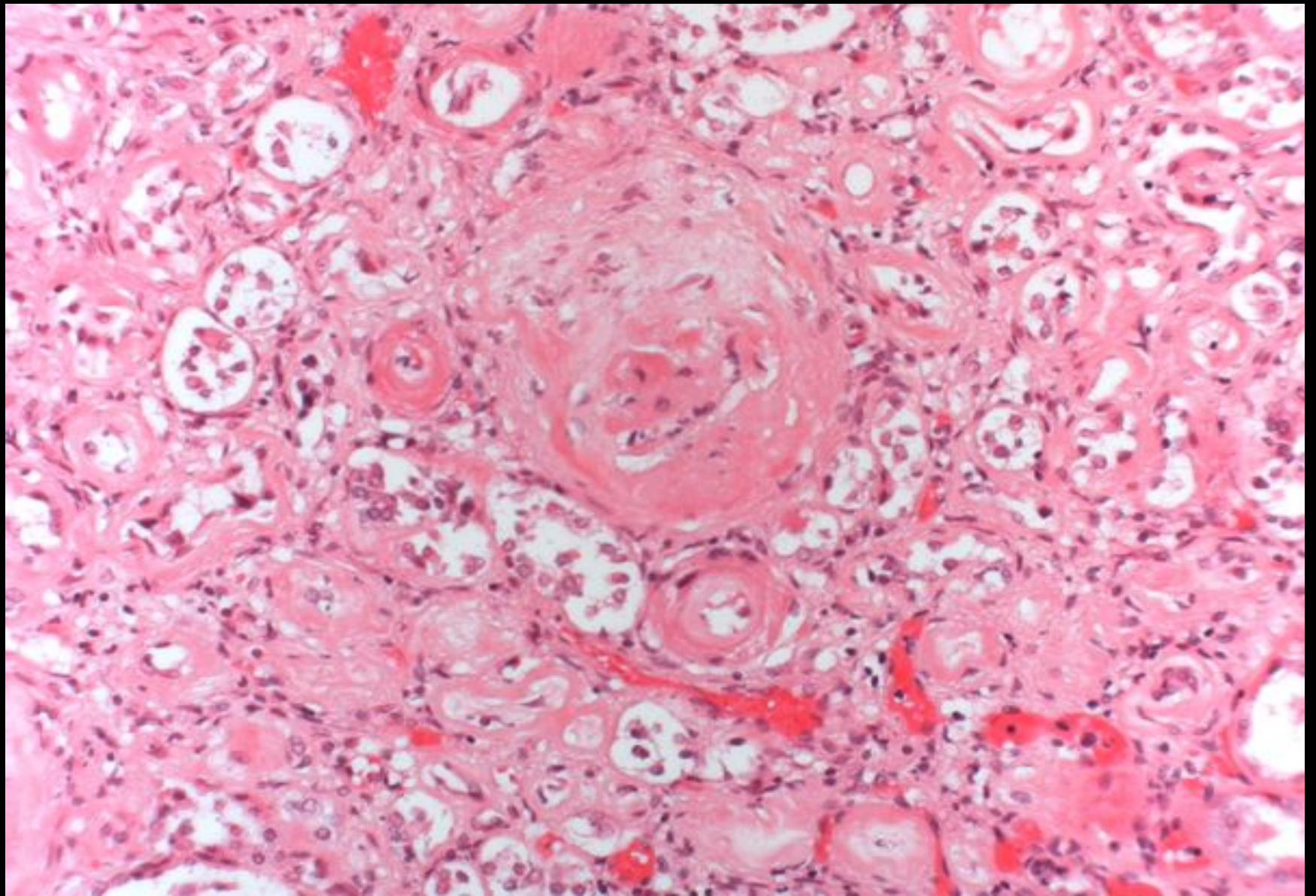


Артериолосклероз(гиалиноз) почки

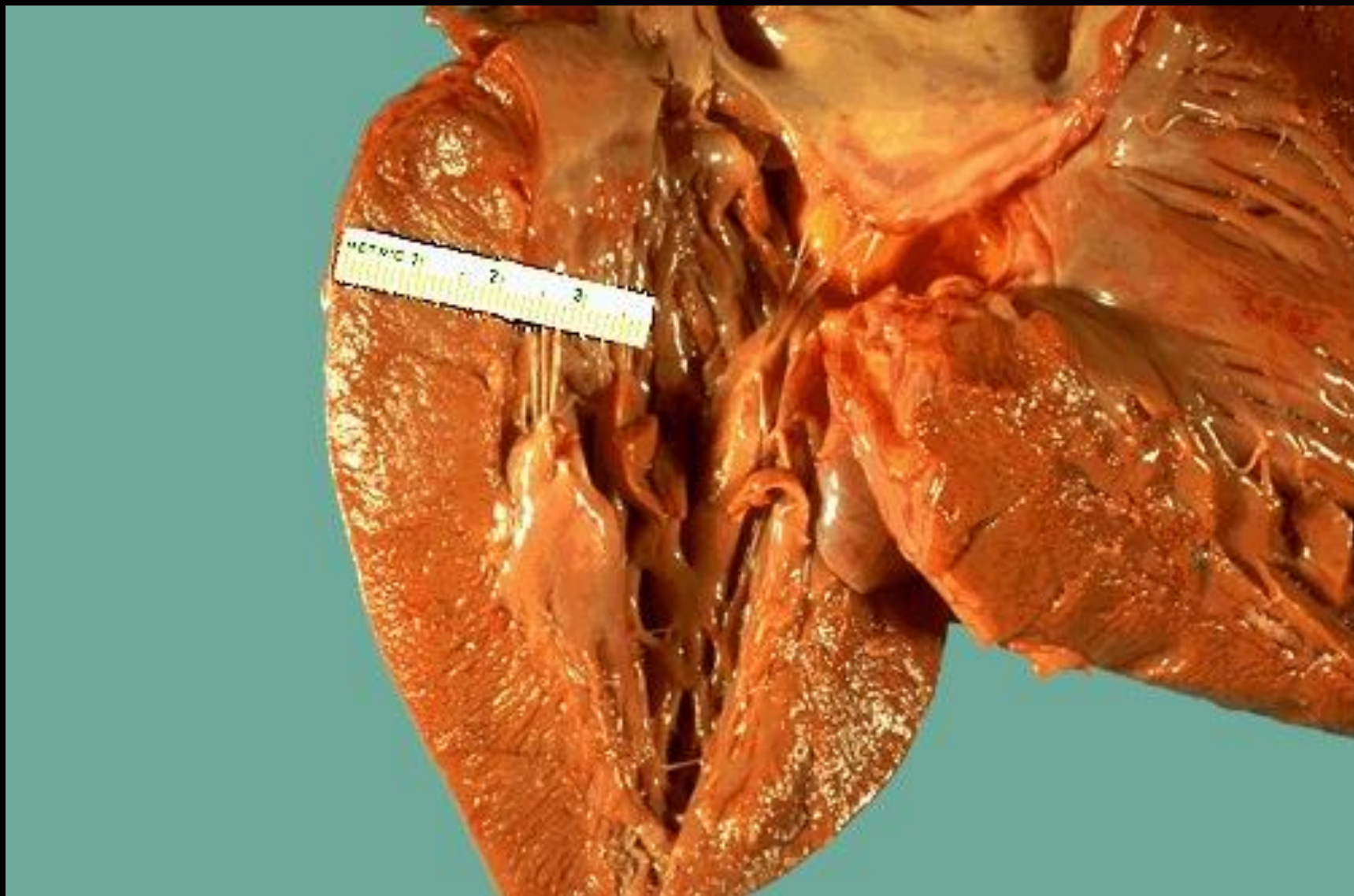

Артериолосклеротическая почка

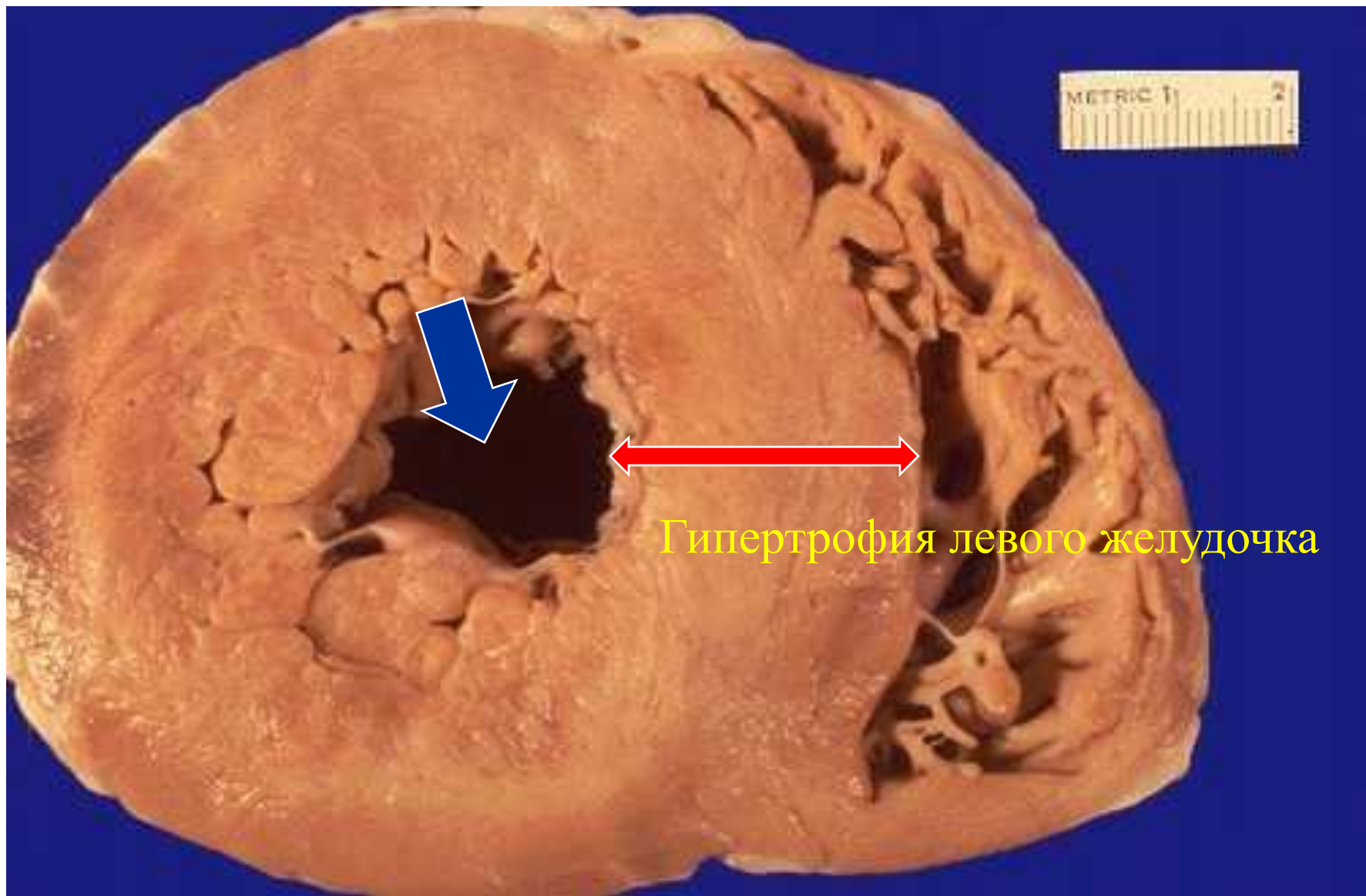




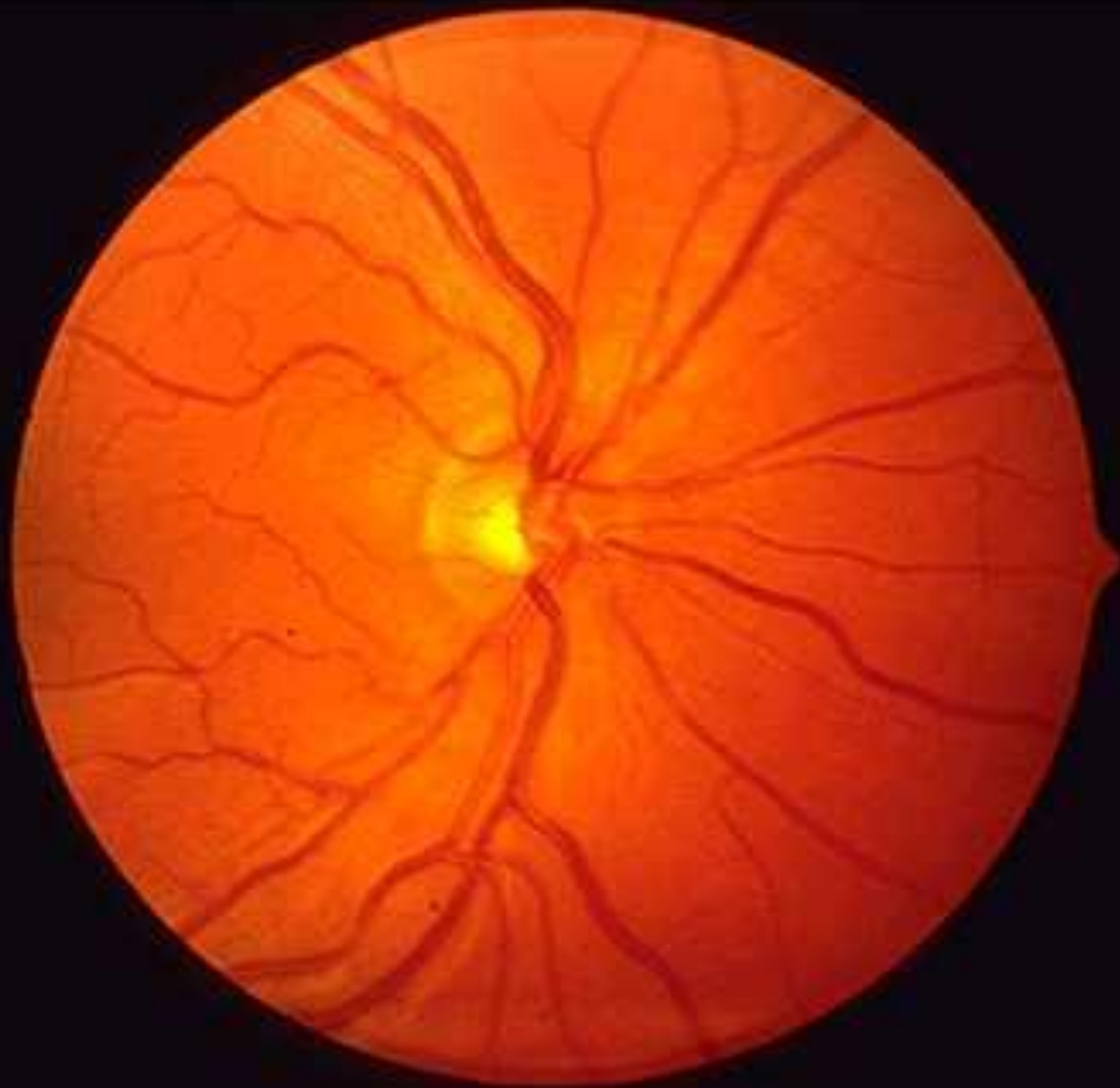
Гипертрофия левого желудочка при артериальной гипертензии



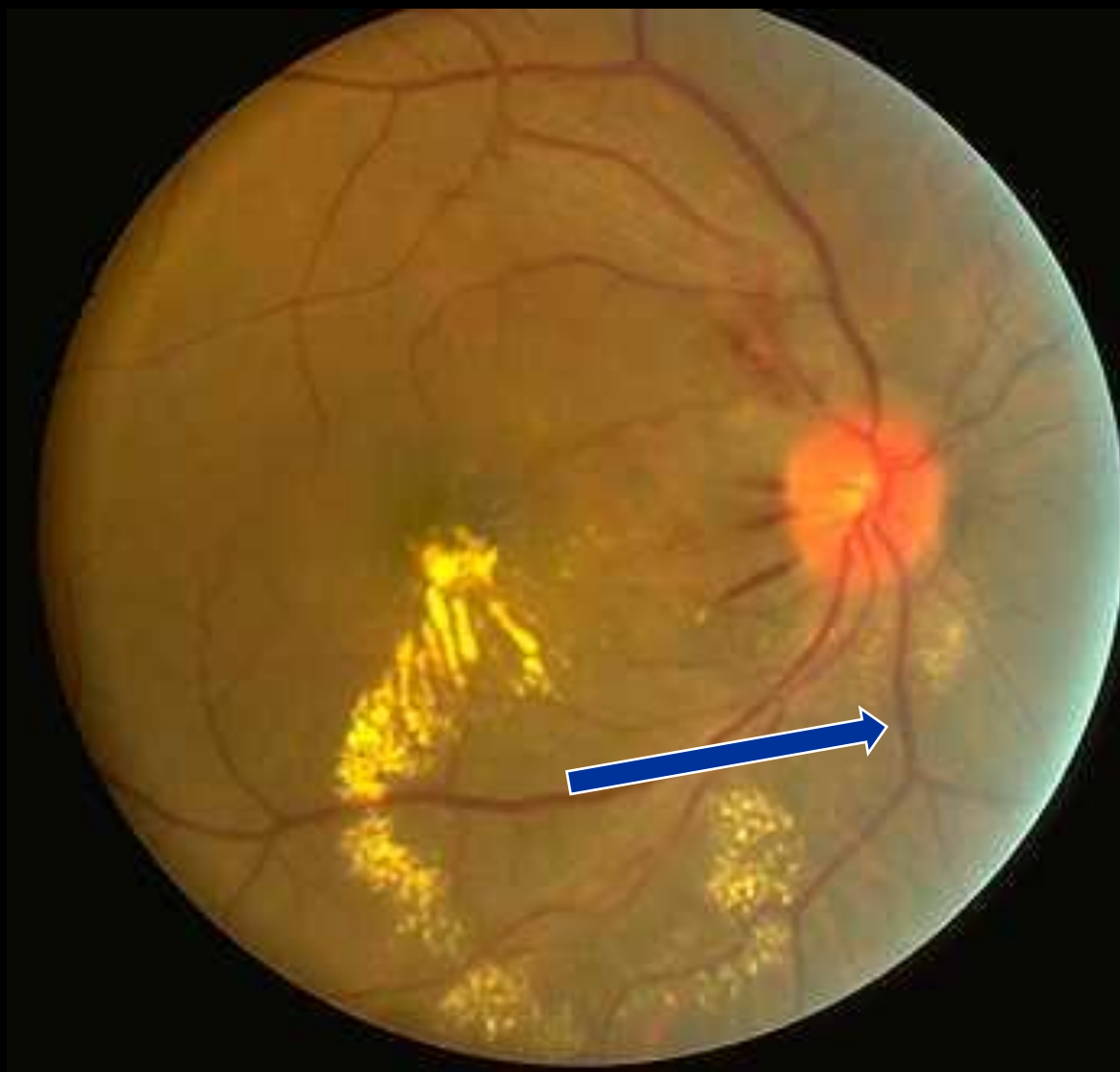
Гипертрофия сердца



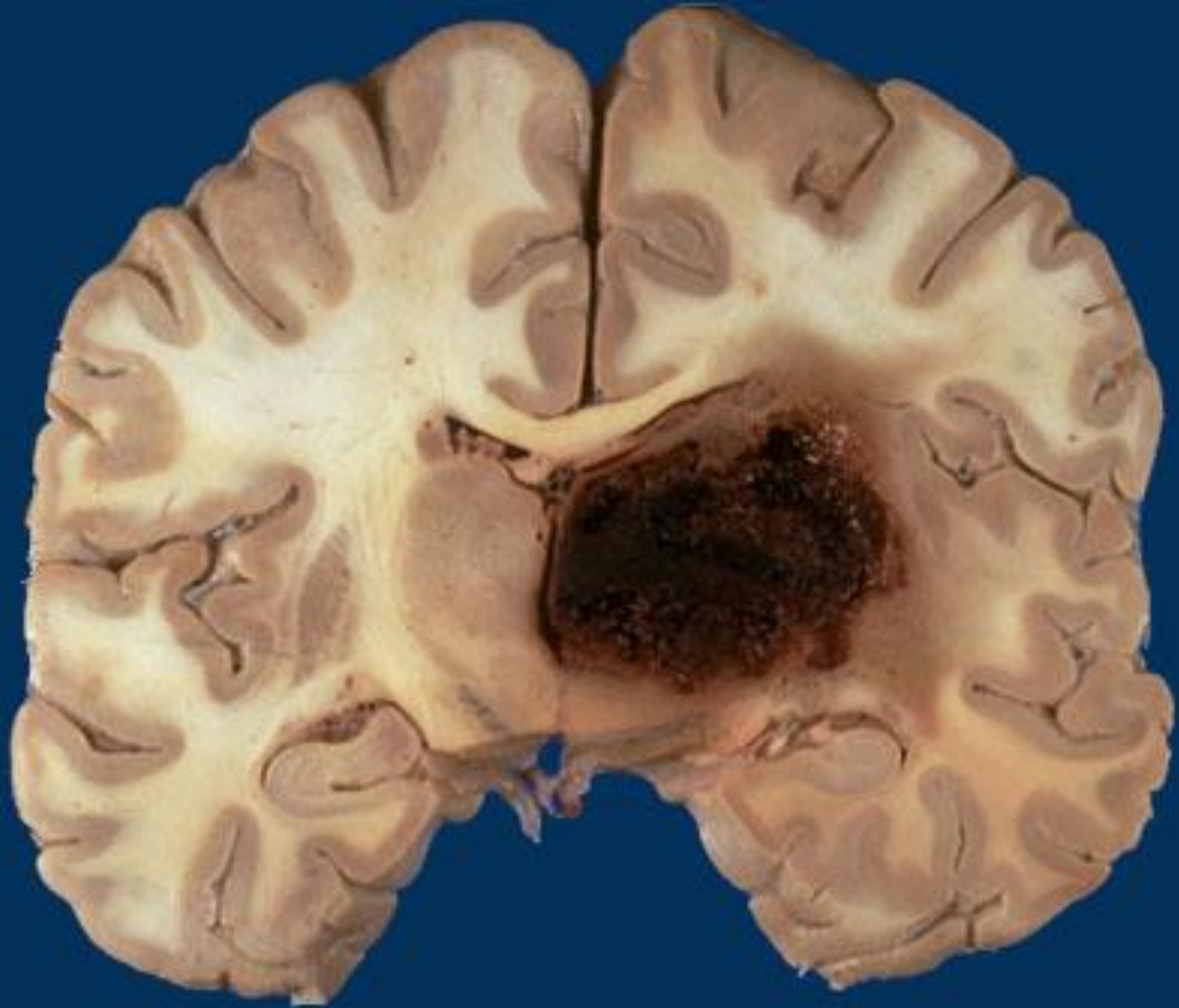
Нормальная сетчатка



Гипертензивная ретинопатия



Кровоизлияние в головной мозг



Инфаркт головного мозга

