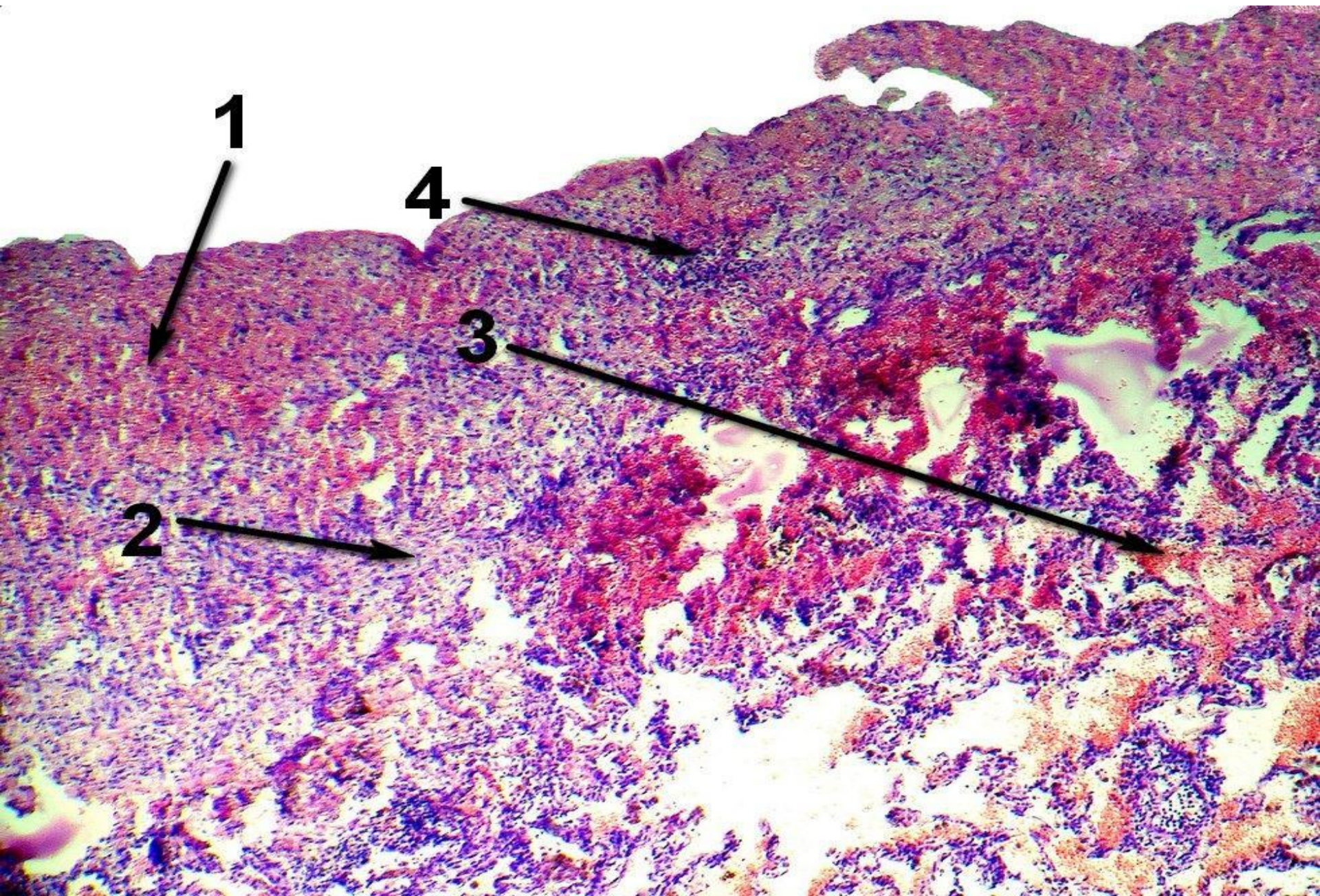


Препарат № 22. Фибринозный
плеврит. Окраска гематоксилин-
эозином. Увеличение 200 раз.

1. На поверхности плевры красно-розовые аморфные массы фибрина. 2. В ткани легкого фиброз. 3. Кровоизлияния. 4. Лимфоидная инфильтрация.



Препарат № 23. Фибринозно-лейкоцитарная пневмония с абсцедированием. Окраска гематоксилин-эозином.
Увеличение 200 раз.

1. Альвеолы легкого заполнены нитями фибрина. 2. Лейкоцитами. 3. Участки гнойного воспаления, занимающие объем до нескольких альвеол.

