

Санкт-Петербургский государственный медицинский
университет имени академика И.П.Павлова

Кафедра рентгенологии и радиологии

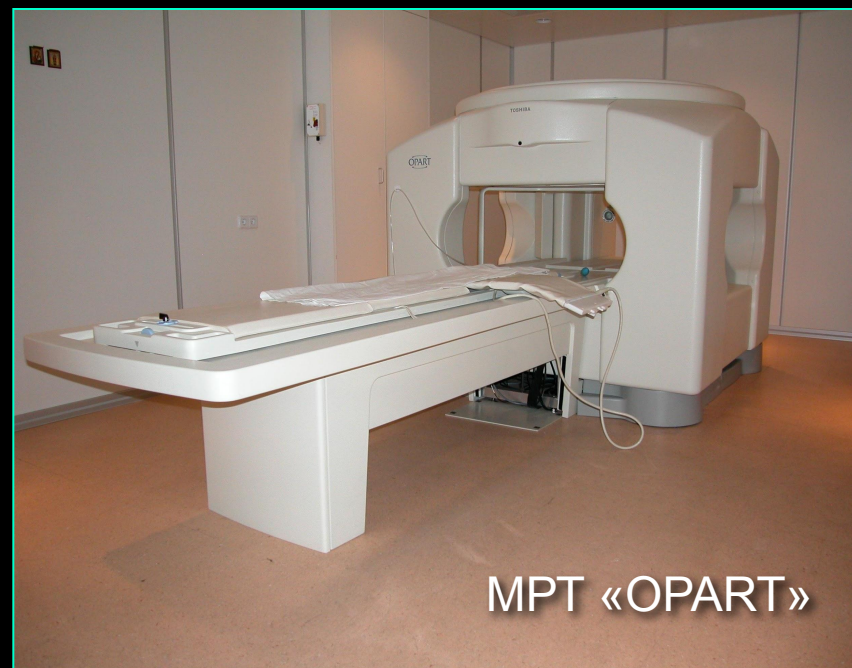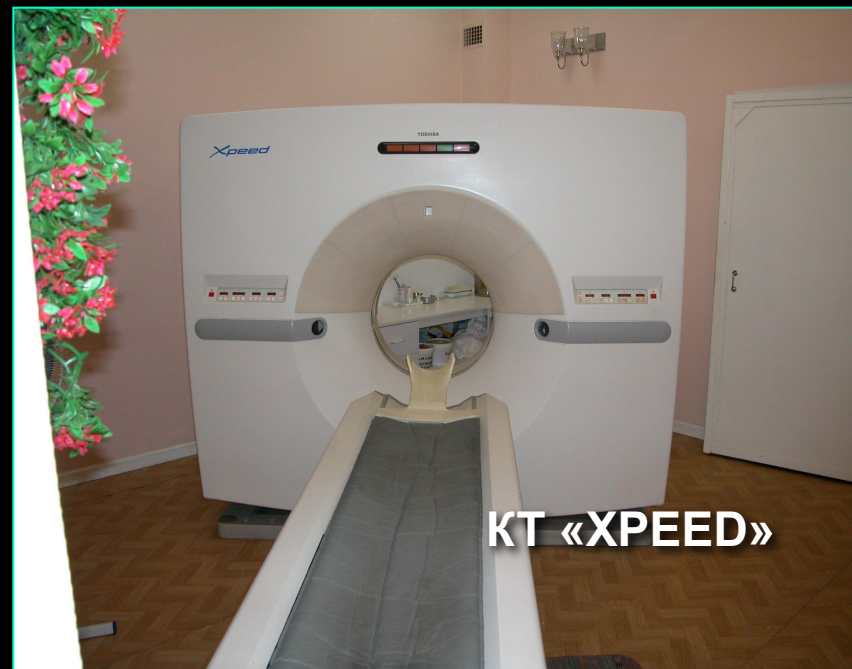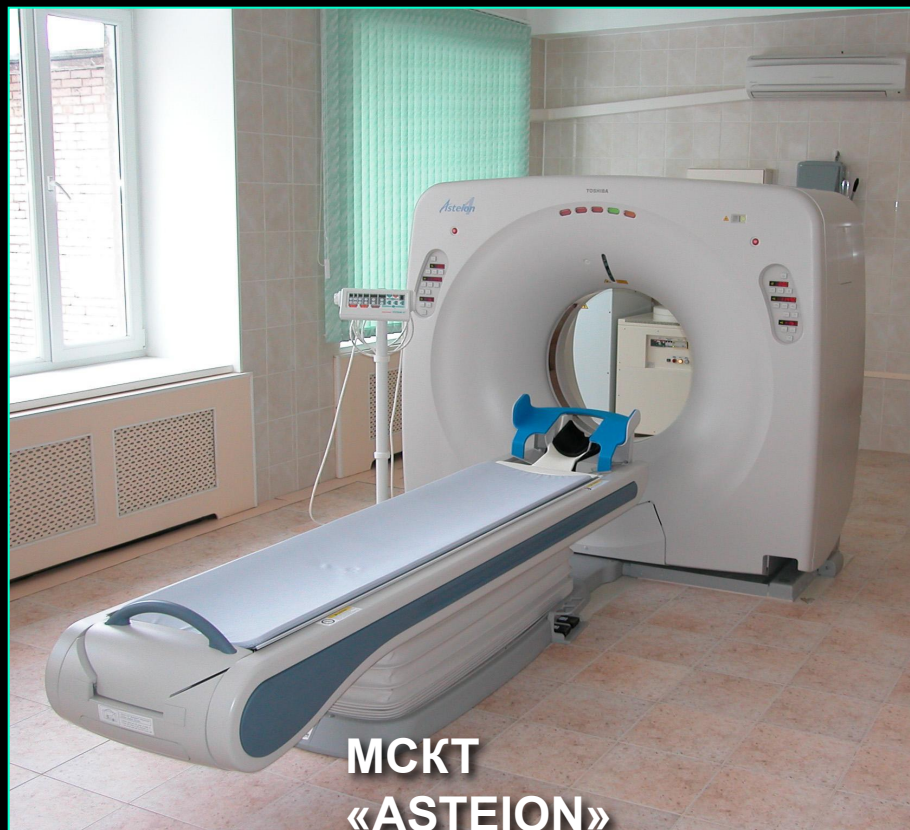


***Основы мультиспиральной
компьютерной-томографии
в условиях многопрофильной
клиники***

В.И.Амосов

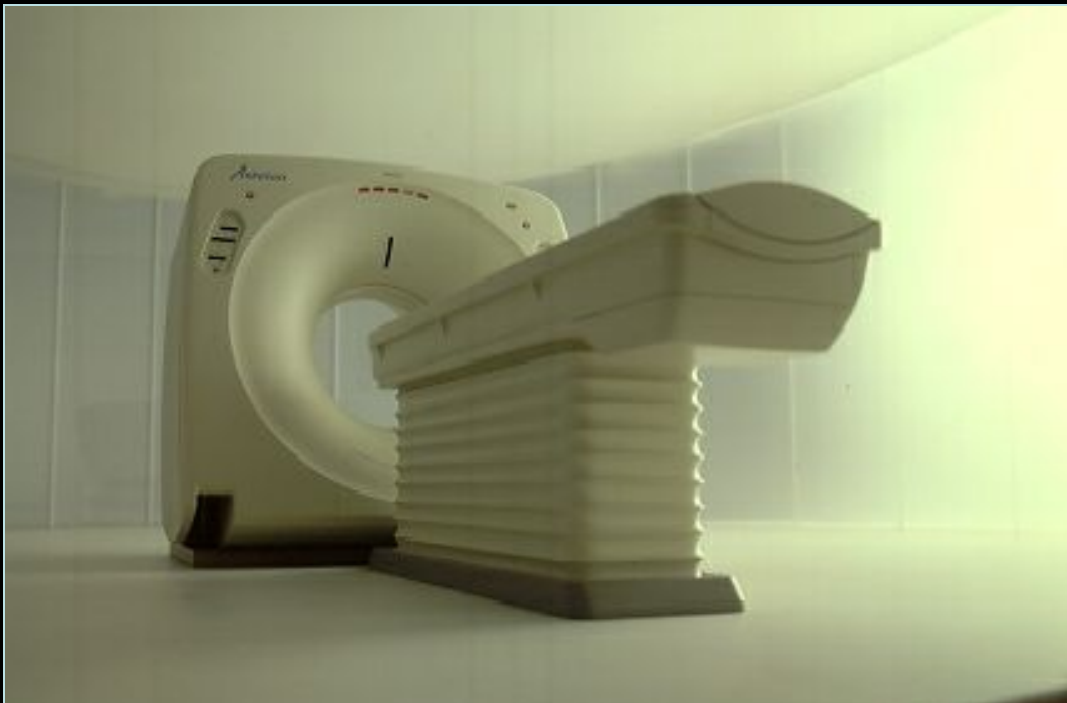
Отделение Компьютерной Томографии

основано в 1994 году



Рентгеновская компьютерная томография :

- стандартная (КТ, СКТ, МСКТ)
- высокоразрешающая (ВРКТ)
- КТ - ангиография
- функциональная (тест на вдохе и выдохе)
- пункции под контролем КТ
- виртуальная 3D эндоскопия (бронхоскопия, ангиоскопия)

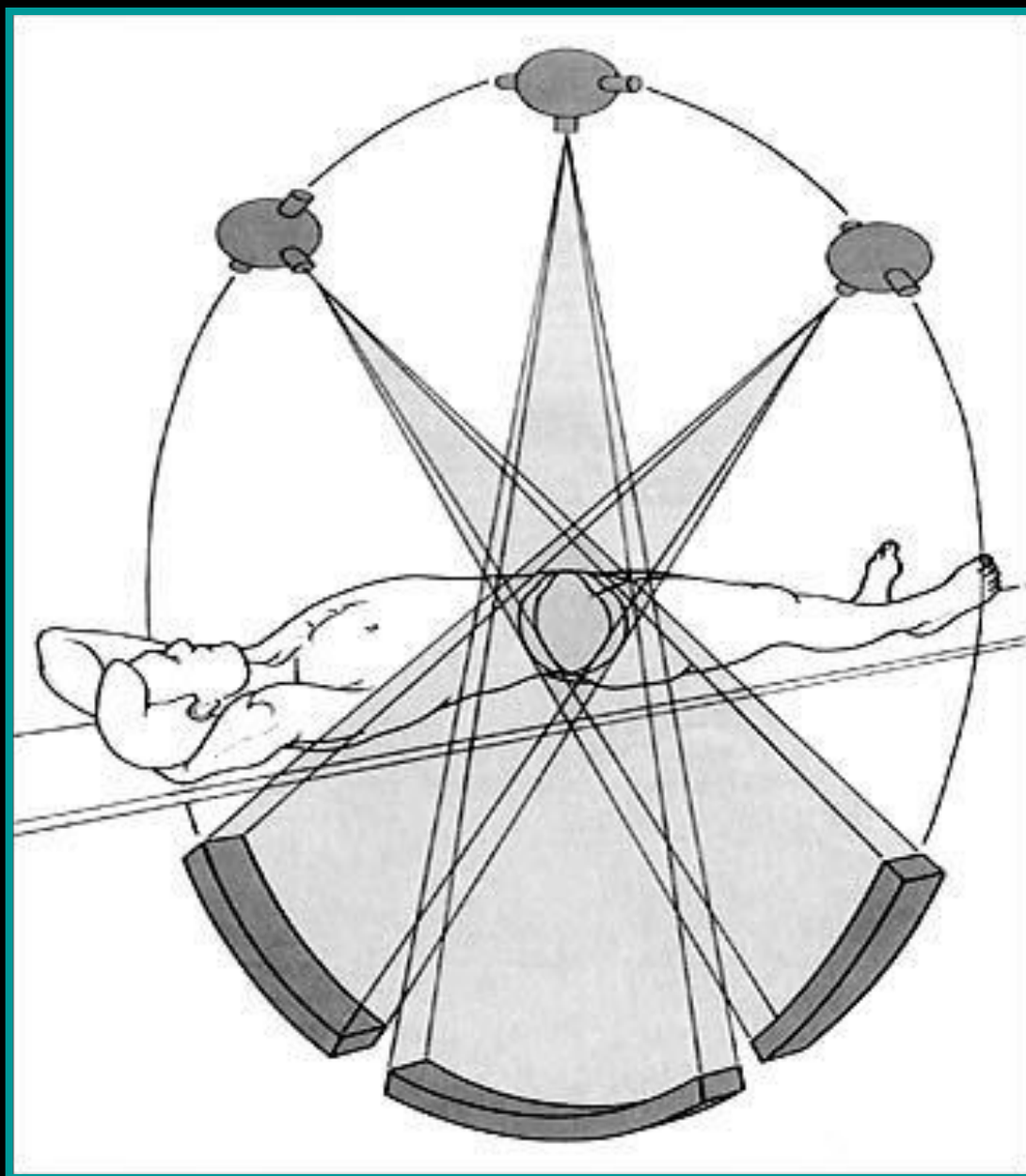


Тенденции в развитии лучевой диагностики


- Переход на цифровые технологии
- Развитие телемедицины
- Изменение роли традиционной рентгенодиагностики в клинике
- Широкое применение КТ и МРТ (*в том числе в скрининговых и профилактических исследованиях*)
- Внедрение томографического принципа в радионуклидной диагностике
- Использование 3-мерных изображений в ультразвуковой диагностике

Рентгеновская компьютерная томография


- В 1963 г. ученый - физик А.Кормак опубликовал результаты экспериментов по восстановлению изображения внутренней структуры объекта по данным, полученным измерением поглощения рентгеновских лучей, проходящих сквозь него.
- В августе 1970 г. Х. Хаунсфилд начал работы по изготовлению аппаратуры для клинического применения, которая была им установлена в Госпитале Аткинсон Морли в сентябре 1971 г.
- В 1979 была присуждена Нобелевская премия за изобретение метода рентгеновской компьютерной томографии



Первый томограф Хаунсфилда

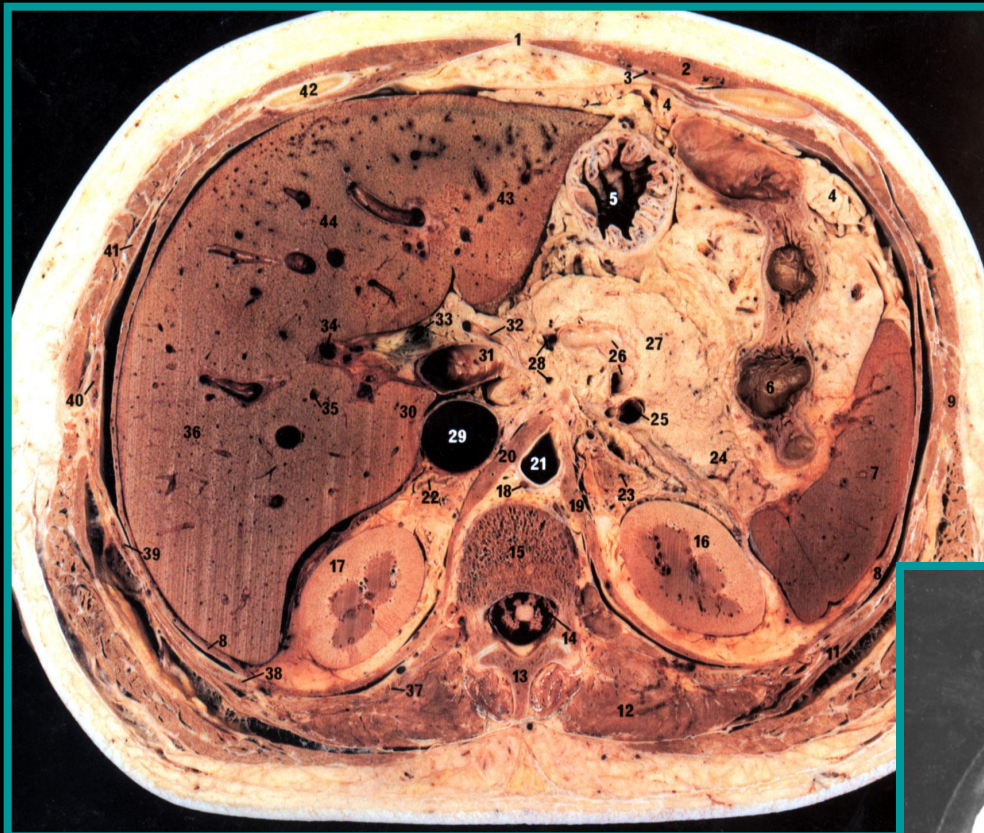


Мультиспиральный компьютерный томограф (16 срезов)

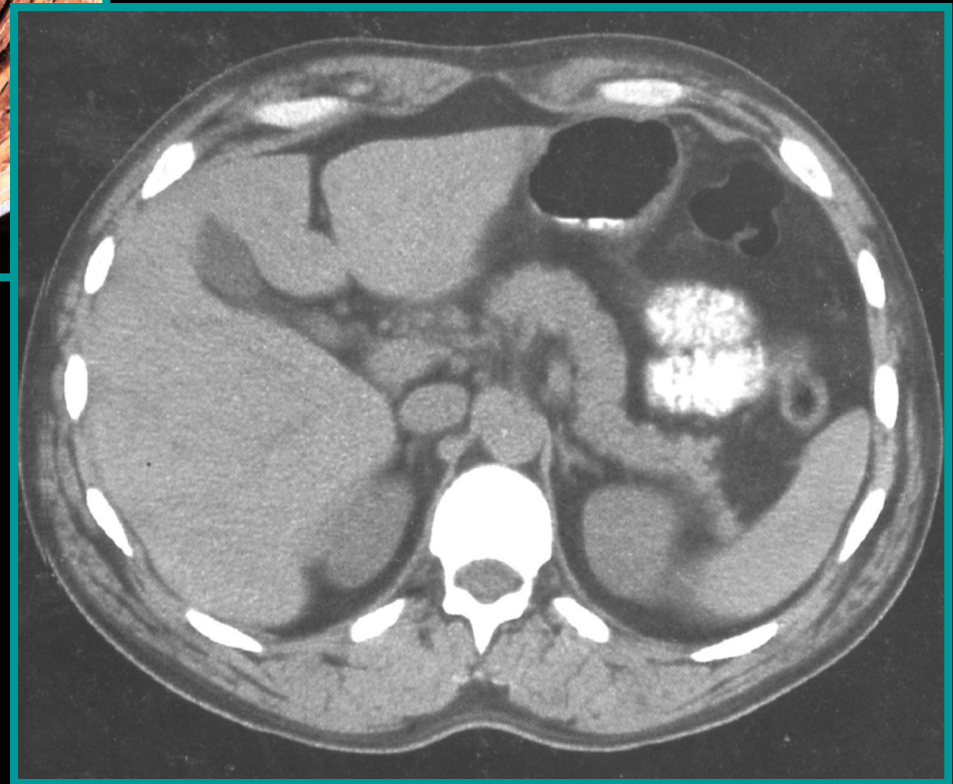


«Aquilion» **TOSHIBA**

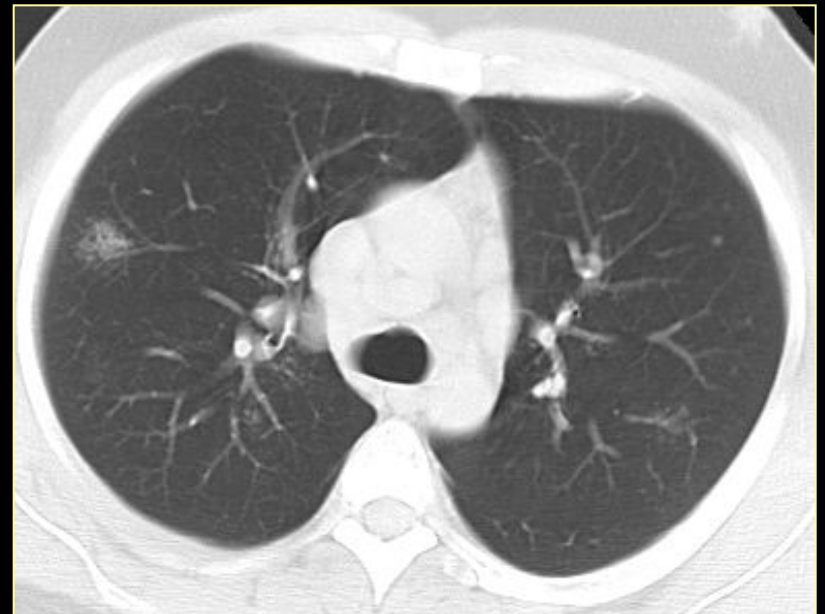
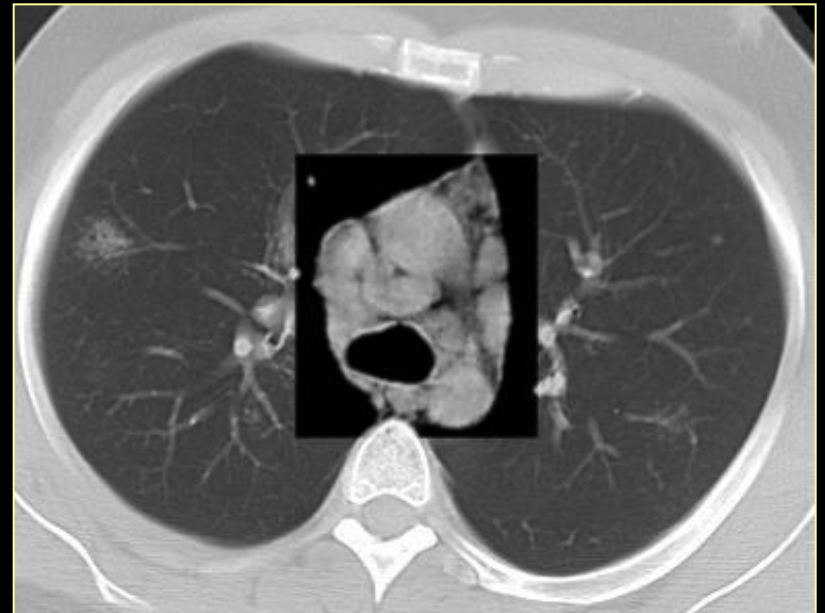
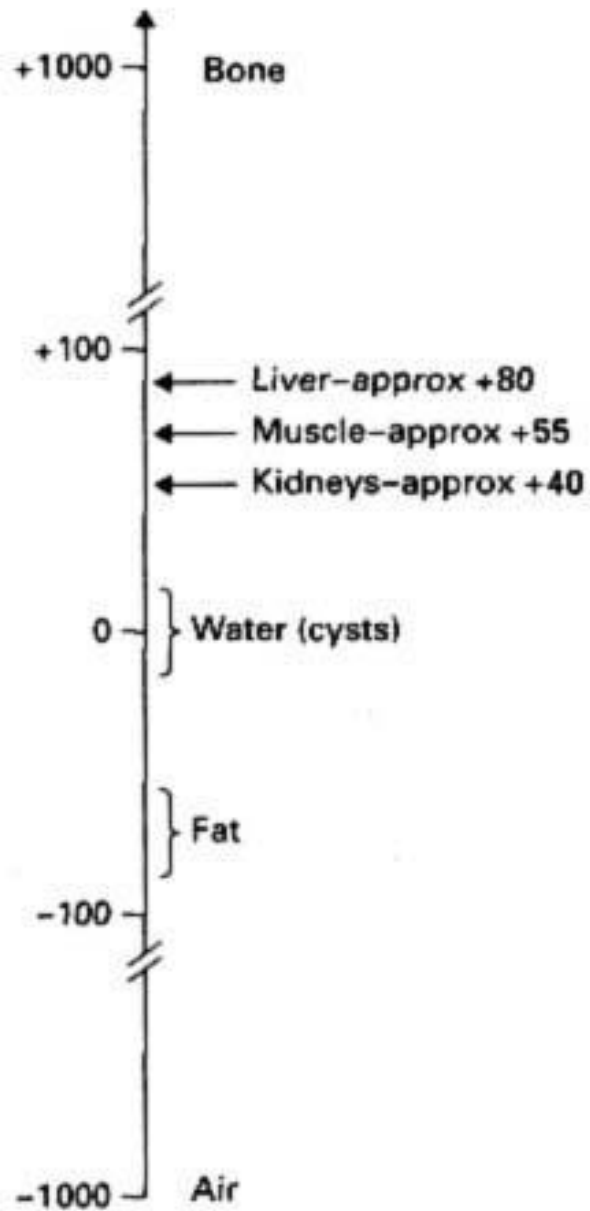
Полный цикл сканирования соответствует одному обороту сканирующей системы (360 градусов), с получением изображений через 1; 0,5, а иногда и 0,25 градуса, в результате чего получается набор данных из 360, 720 или 1440 проекционных профилей, соответственно.



КТ начиналась с построения
аксиальных срезов,
аналогичных
топографо-анатомическим
Пироговским срезам



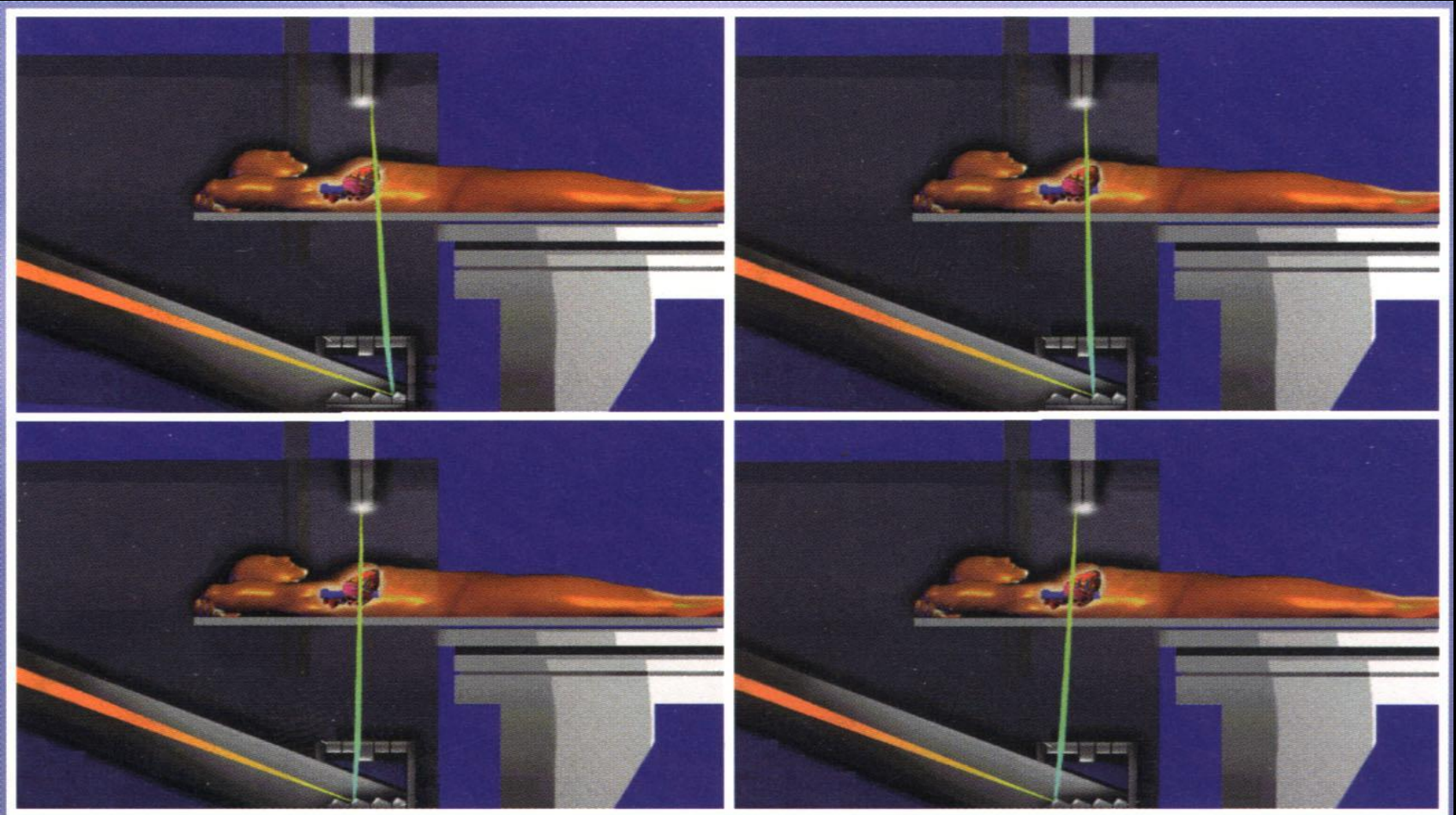
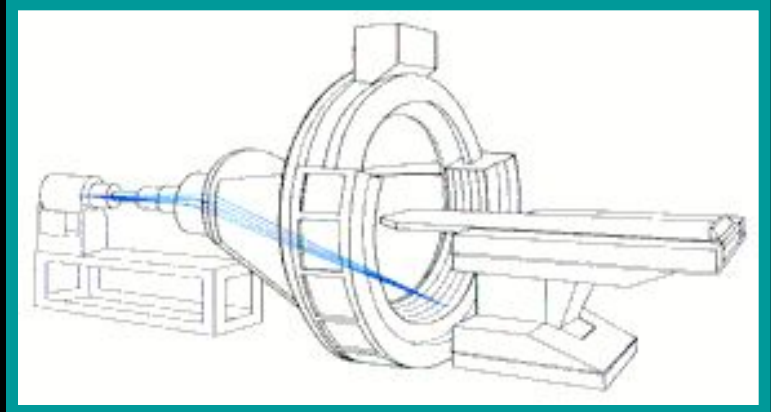
Шкала Хаунсфилда



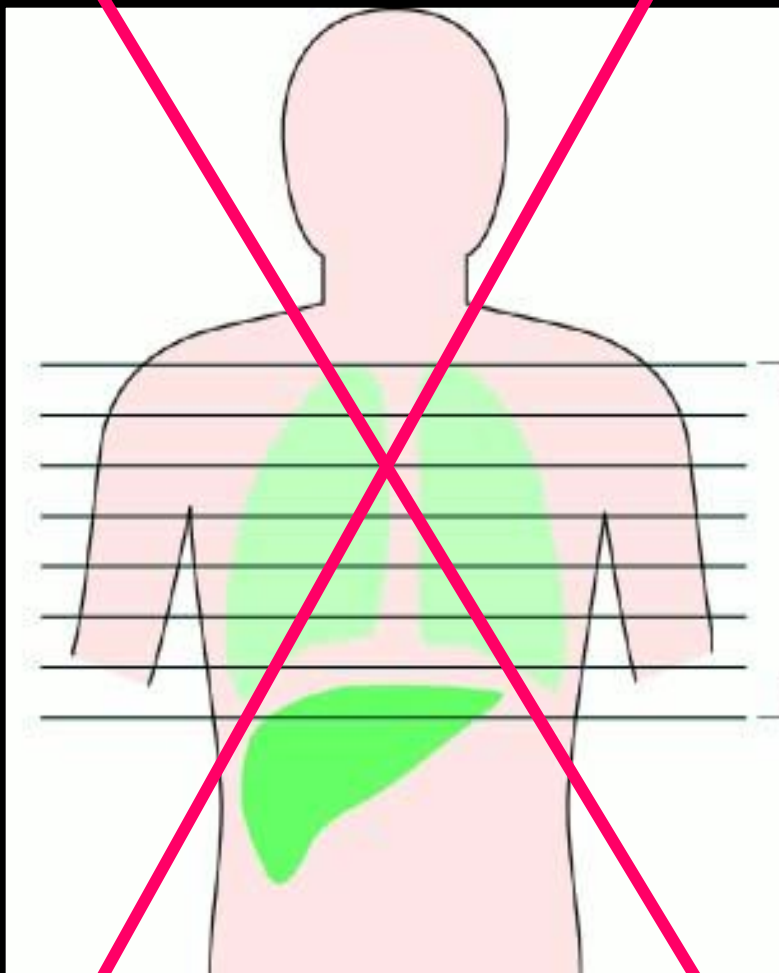
Рентгеновская компьютерная томография

- *Пошаговая компьютерная томография (КТ)*
- *Спиральная компьютерная томография (СКТ)*
- **Спиральная компьютерная томография с использованием «мультискановой» технологии (МСКТ)**
- **Спиральная компьютерная томография с использованием «мультискановой» технологии и двух рентгеновских трубок разных энергий**
- **Электронно-лучевая компьютерная томография (ЭЛКТ)**

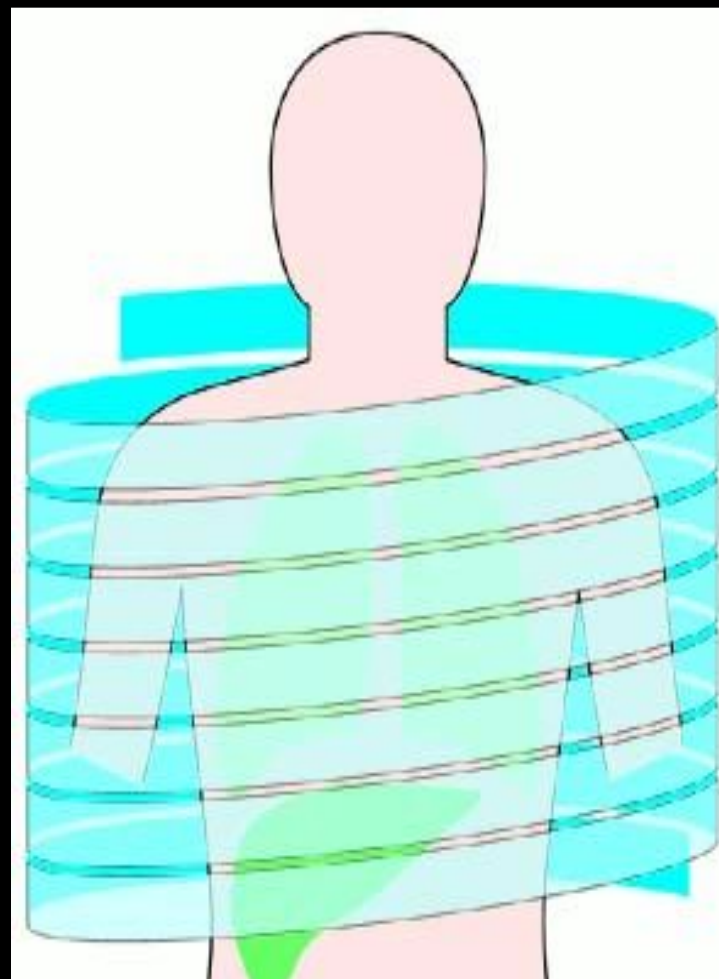
Электронно-лучевая компьютерная томография (ЭЛКТ)



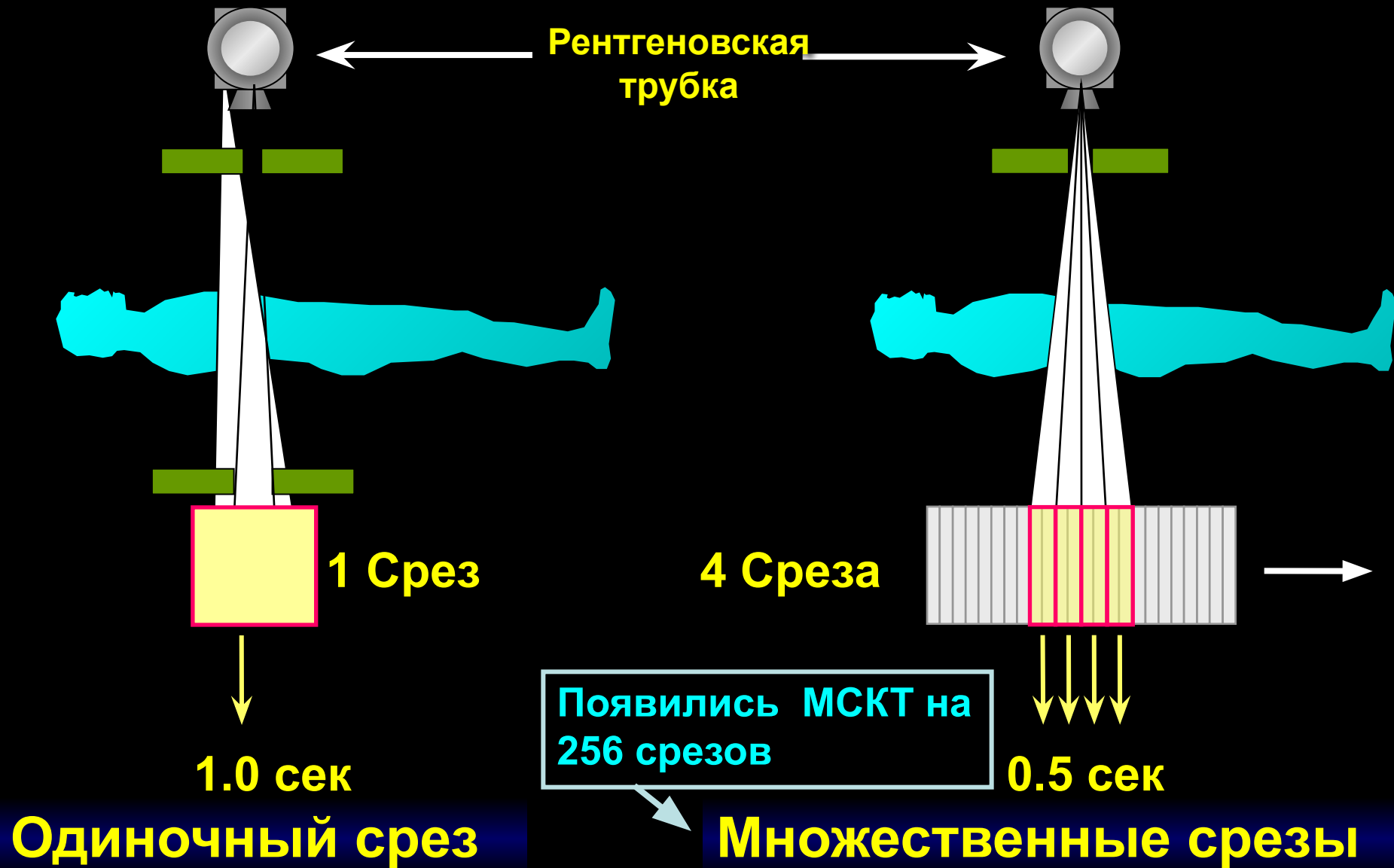
Пошаговая компьютерная томография

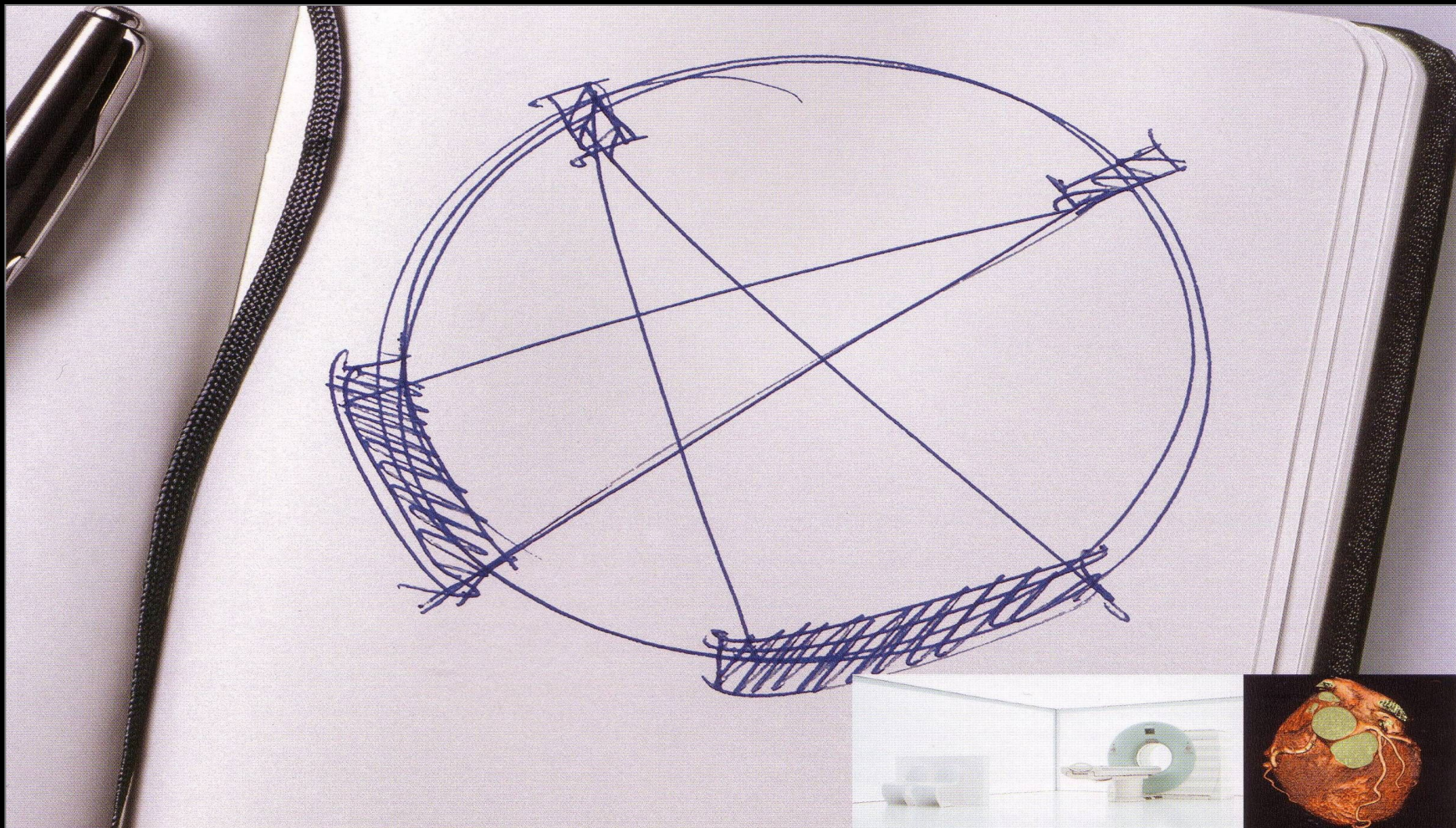


Спиральная компьютерная томография



ПЕРСПЕКТИВЫ РАЗВИТИЯ в области КТ связаны с наступившей эрой технологии множественного среза

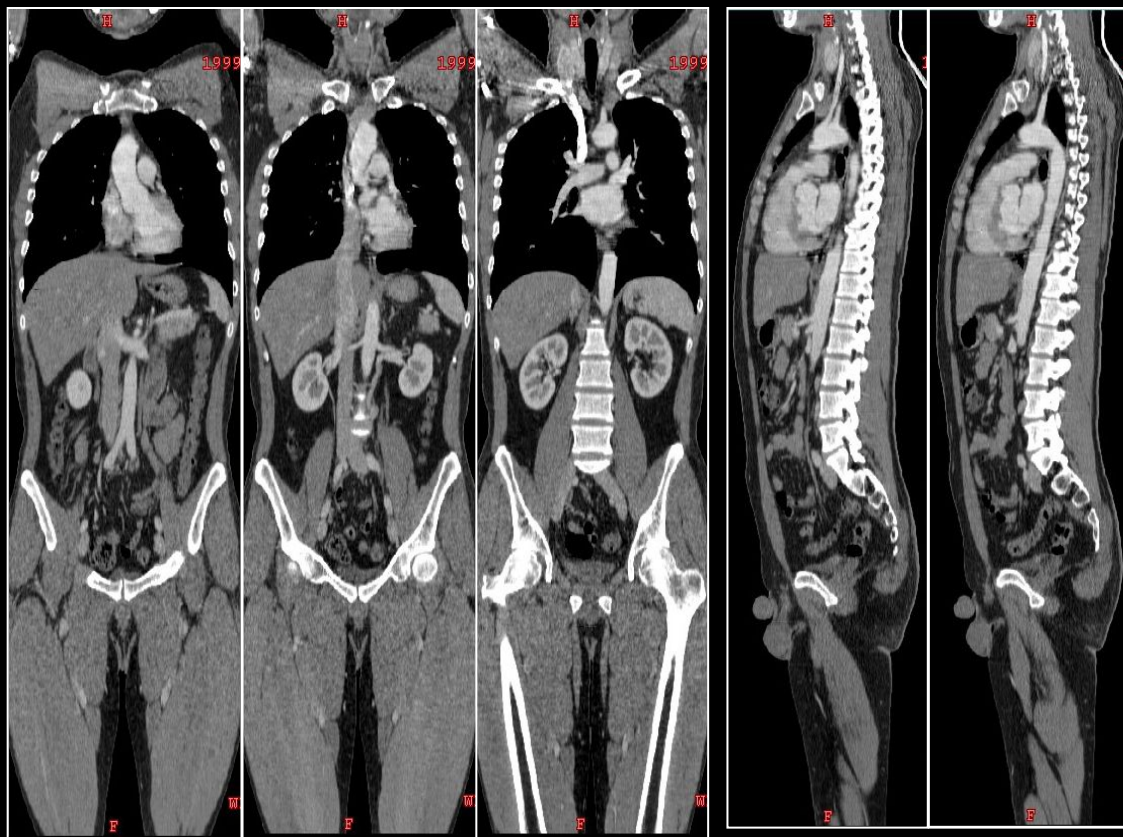




Возможность использования двух рентгеновских трубок с разными энергиями

СВЕРХБЫСТРОЕ СКАНИРОВАНИЕ

Скан всего тела 986 mm за 27 секунд



Collimatie: 3mm

Pitch: 6.0

Scan Range: 986 mm

Scan Time: 27 sec

Reconstruction Interval: 1mm

Contrast: 96ml, 2.5ml/sec

КЛЮЧЕВЫЕ ТЕХНИЧЕСКИЕ АСПЕКТЫ МСКТ



Д-р Kazuhiro Katada

Технология детекторов является ключевой для МСКТ, так как детектор является "сердцем" КТ-сканера с регистрацией множественного среза.

Геометрия сканера (т.е. соотношение размеров и расстояний между фокусом трубки, пациентом и детектором) является одним из наиболее важных факторов при оценке возможного качества изображения и характеристик КТ-системы с технологией множественного среза.

Гентри:

Скорость, приводной механизм, точность и передача данных являются ключевыми факторами, связанными с гентри, которое включает в себя рентгеновскую трубку и детекторы и вращается с высокой скоростью.

Рентгеновская трубка: *один из немногих участков, где фактически почти нет проблем*
В КТ-сканере с технологией множественного среза можно получить сбор данных четырех срезов при одном повороте (в случае четырех рядов), что означает, что эффективность использования рентгеновской трубки возрастает.

Система реконструкции изображений должна иметь скорость обработки во много раз большую, чем скорость в обычных системах.

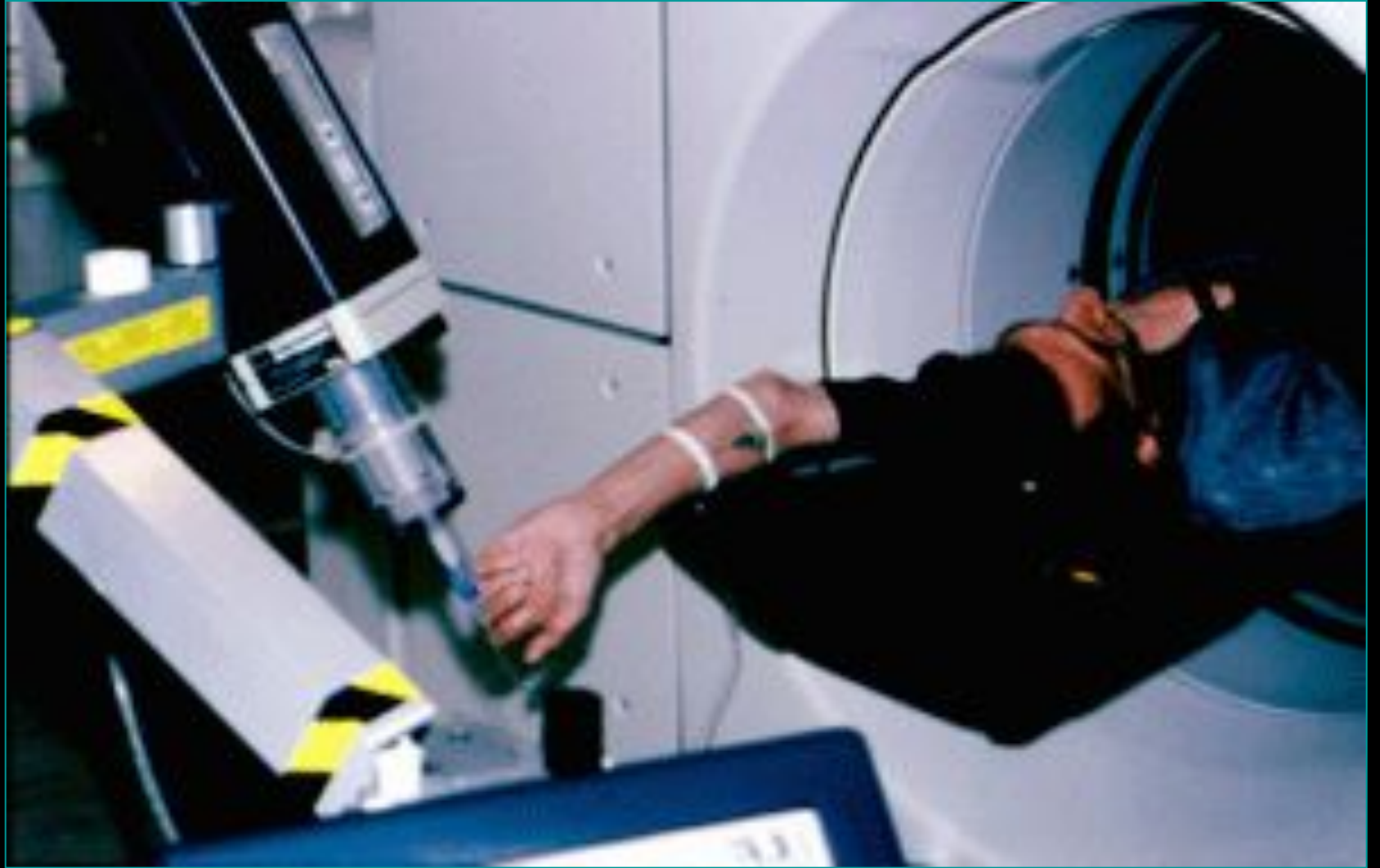Программное обеспечение ...

Преимущества мультиспирального характера сканирования

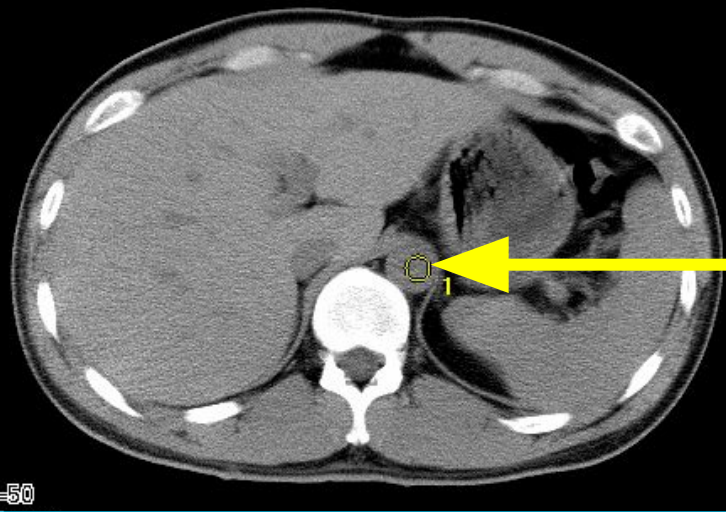
- Высокая скорость сканирования
- Уменьшение времени исследования
- Уменьшение лучевой нагрузки на пациента
- Отсутствие «немых» зон при исследовании подвижных объектов (грудная клетка, живот)
- Проведение мультиспиральных компьютерно-томографических ангиографий
- Возможность выполнения виртуальных исследований
- Построение объемных реформаций изображения
- Возможность выполнения пункций под контролем МСКТ
- Возможность совмещенных исследований МСКТ/ОФЭКТ
- Возможность обследования пациентов, находящихся в тяжелом состоянии

Основные показания для проведения МСКТ-ангиографии

- Аневризмы, стенозы
- Аномалии и варианты развития сосудов
- Выявление ТЭЛА, тромбоза сосудов
- Оценка эффективности реконструктивных операций на сосудах
- Оценка взаимоотношения опухоли с сосудами
- Определение источника и характера кровоснабжения новообразования



Автоматизация введения болюса контрастного препарата



Sure start scan condition

120 KV
100 mA
2.0 mm

Detail Parameter

Other condition

InjectorSync Wait sec
Intermittent Wait sec
Start ROI 1 HU

Sure start condition

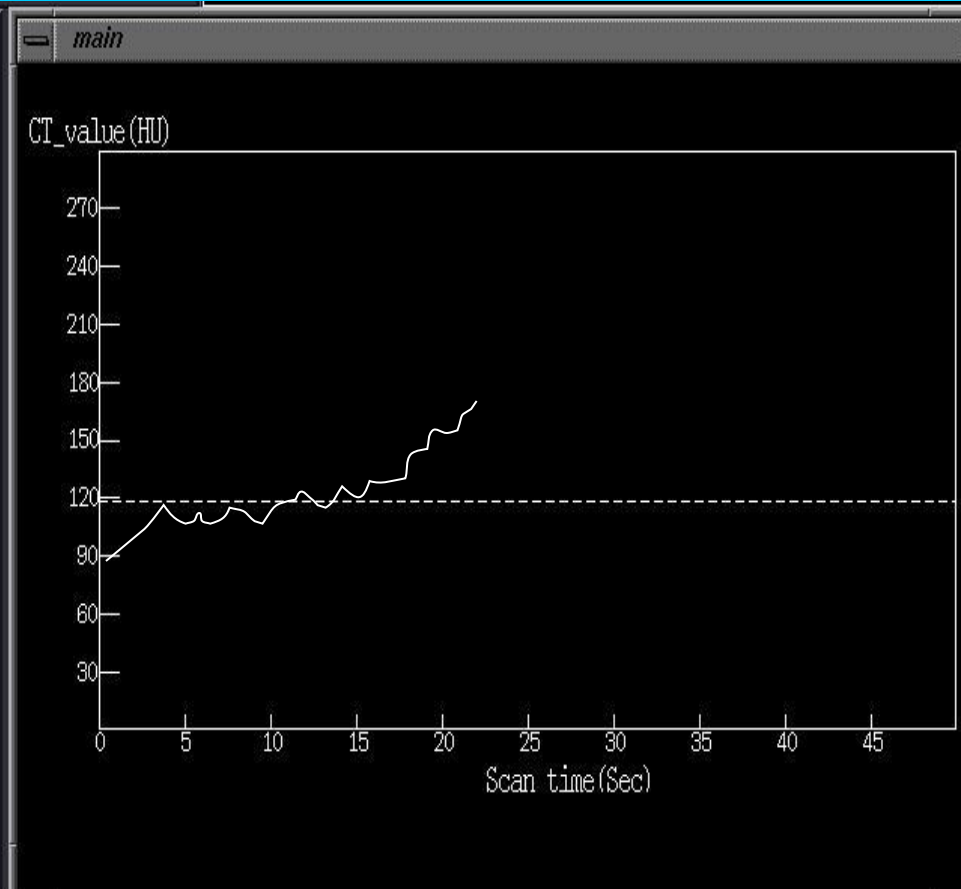
Auto mode

Start ROI 1 120 HU
Start ROI 2 HU

ROI 1 AND ROI 2 / ROI 1 OR ROI 2

Hold ROI HU

Quit Set ROI Pref. Setup



Рентгеноконтрастные препараты

1. Ионные

Верографин
Урографин

2. Неионные (мономеры)

Ультравист
Омнипак
Оптирей

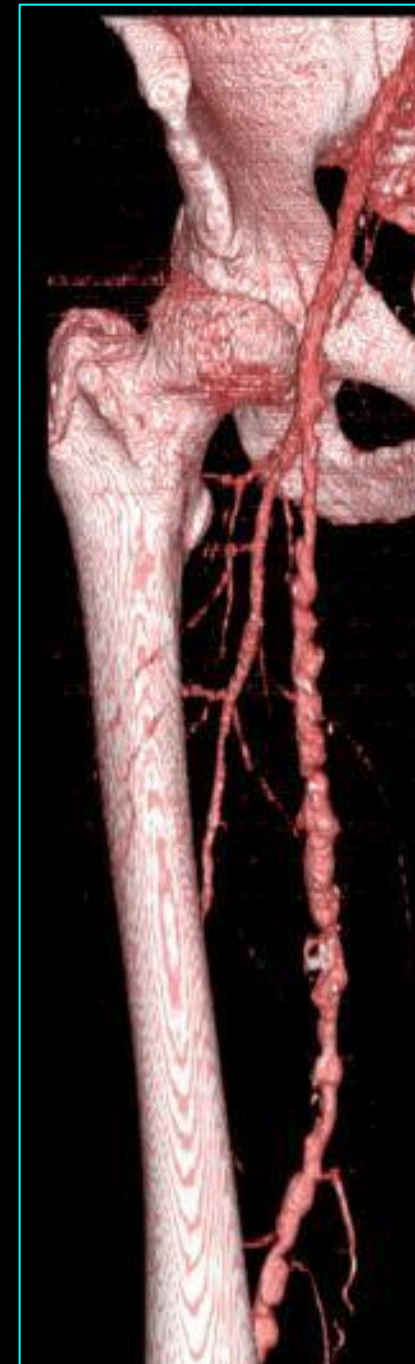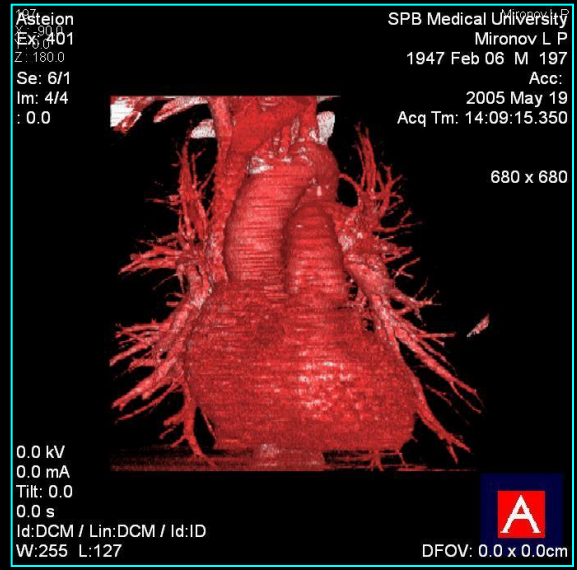
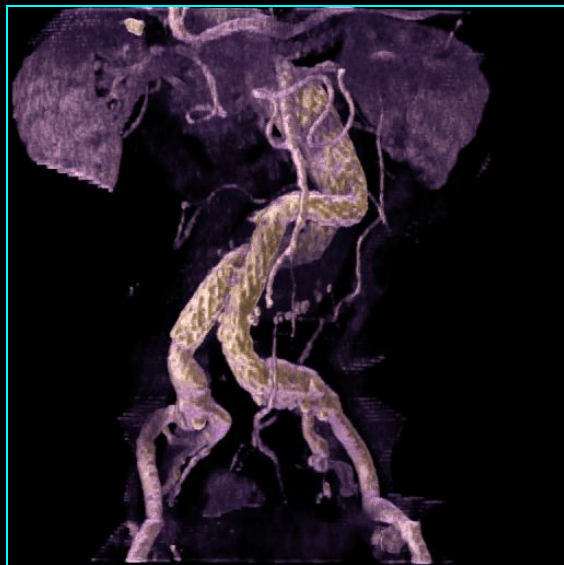
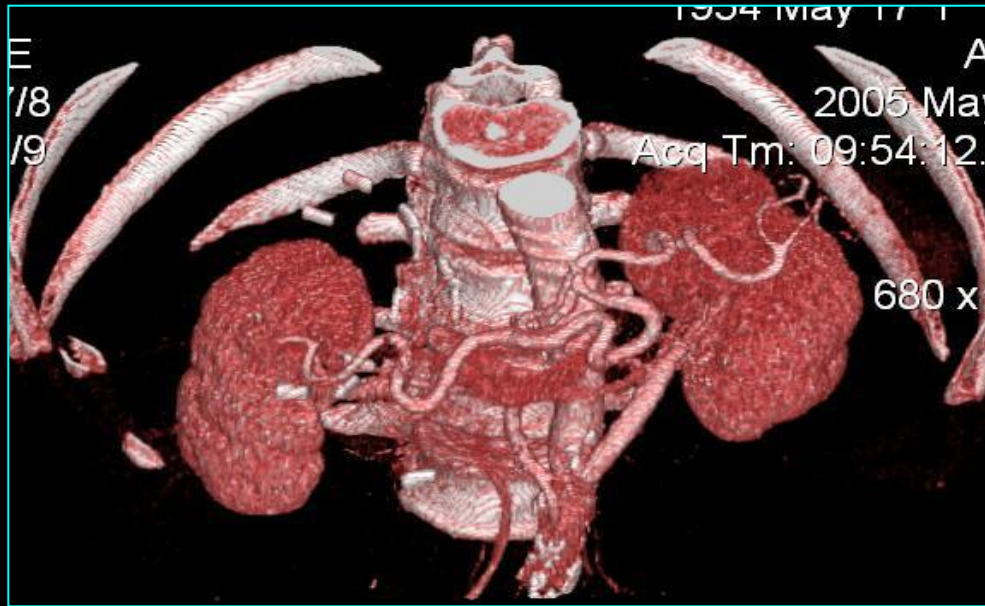
3. Неионные (димеры)

Визипак
Изовист

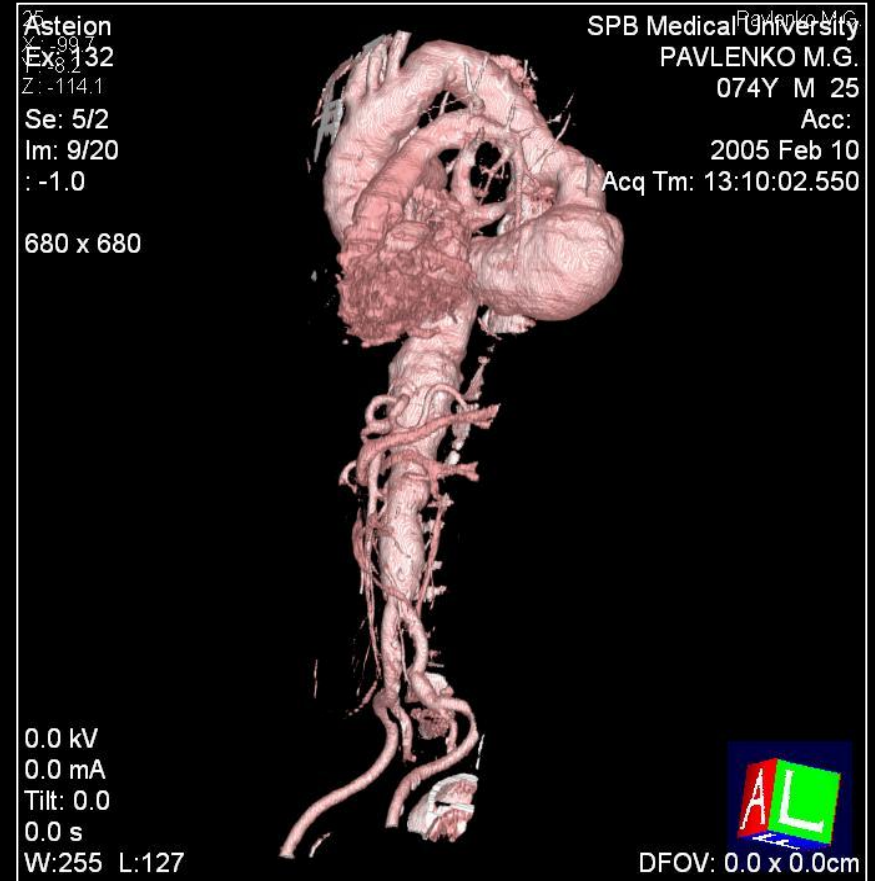
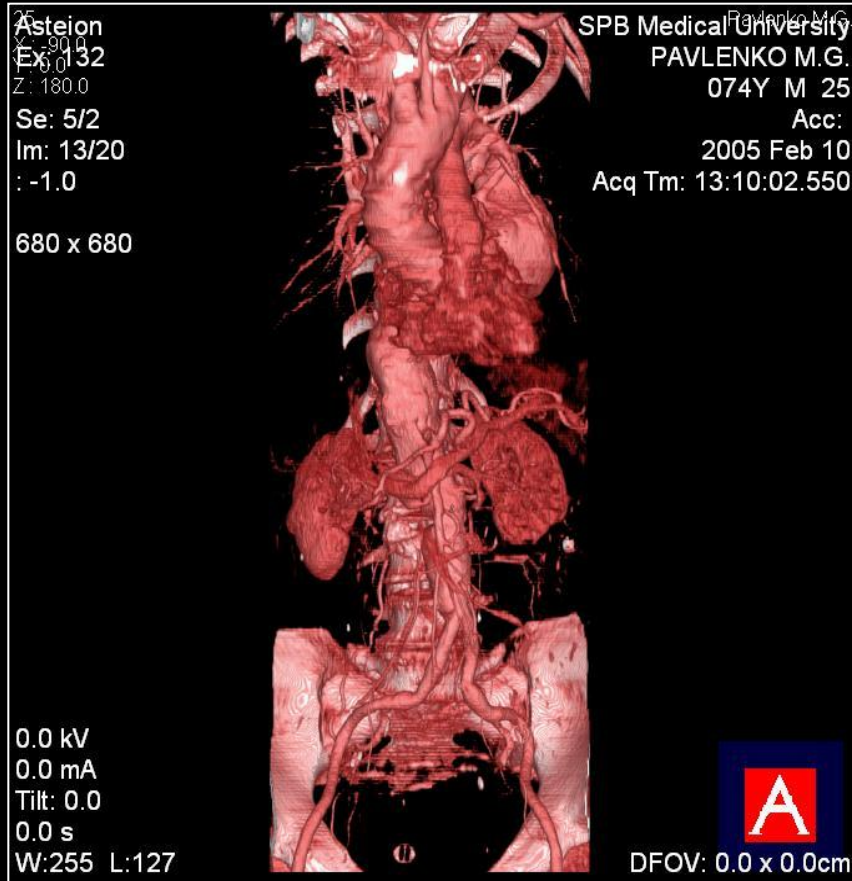
Факторы риска при применении йодсодержащих КП:

1. Непереносимость йодсодержащих препаратов
2. Предшествующие реакции на КП или лекарственные препараты содержащие йод
3. Поражение паренхимы почек
4. Бронхиальная астма
5. Обезвоживание
6. Тяжелые формы сахарного диабета, тиреотоксикоза
7. Шоковые состояния, коллапс

МСКТ - ангиография

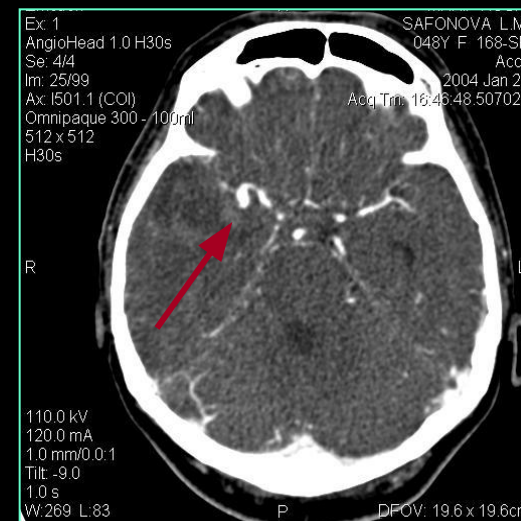
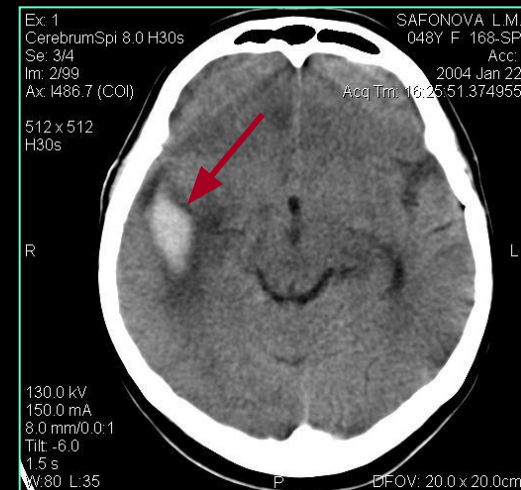
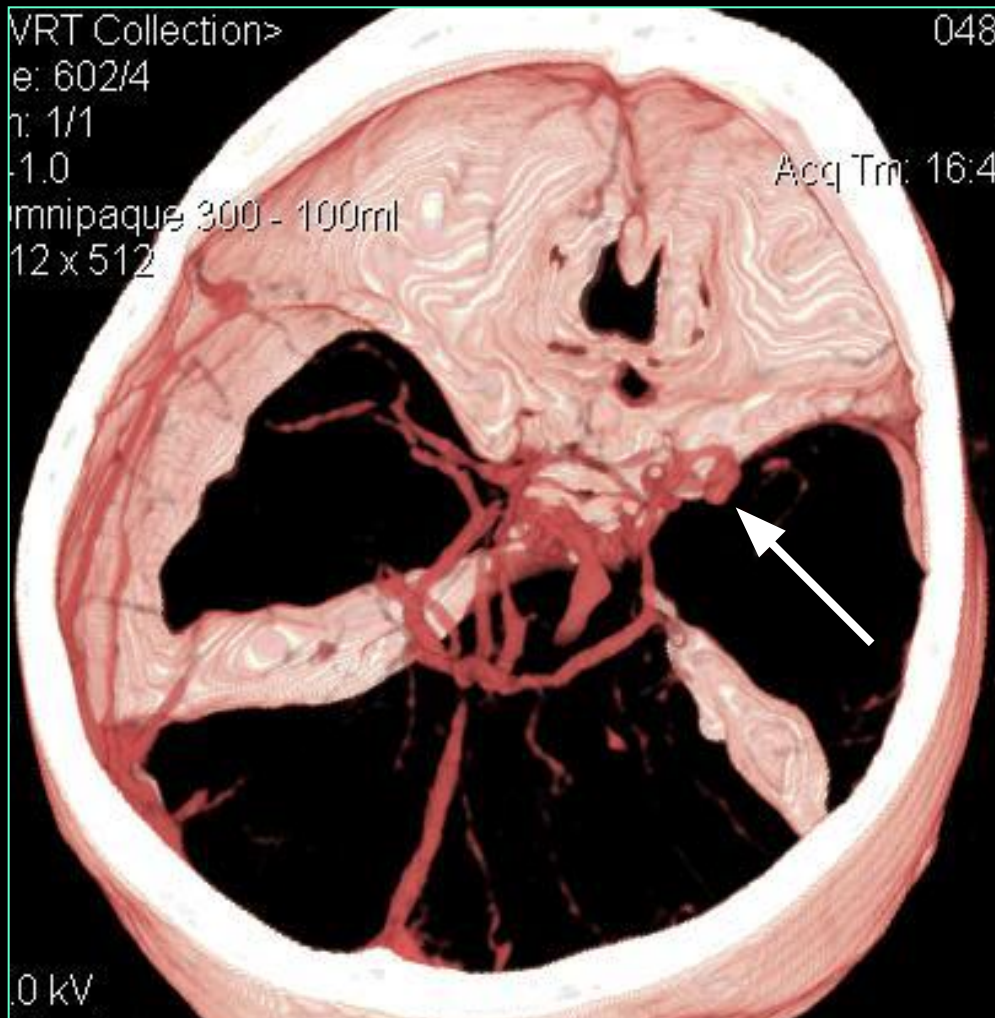


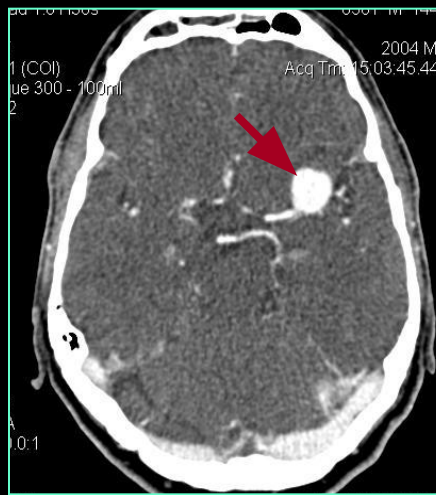
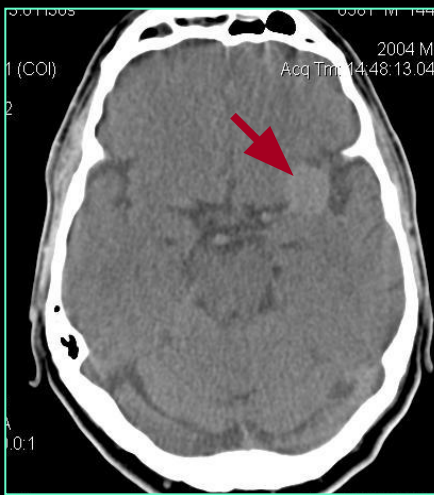
МСКТ ангиография с 3-D реконструкцией



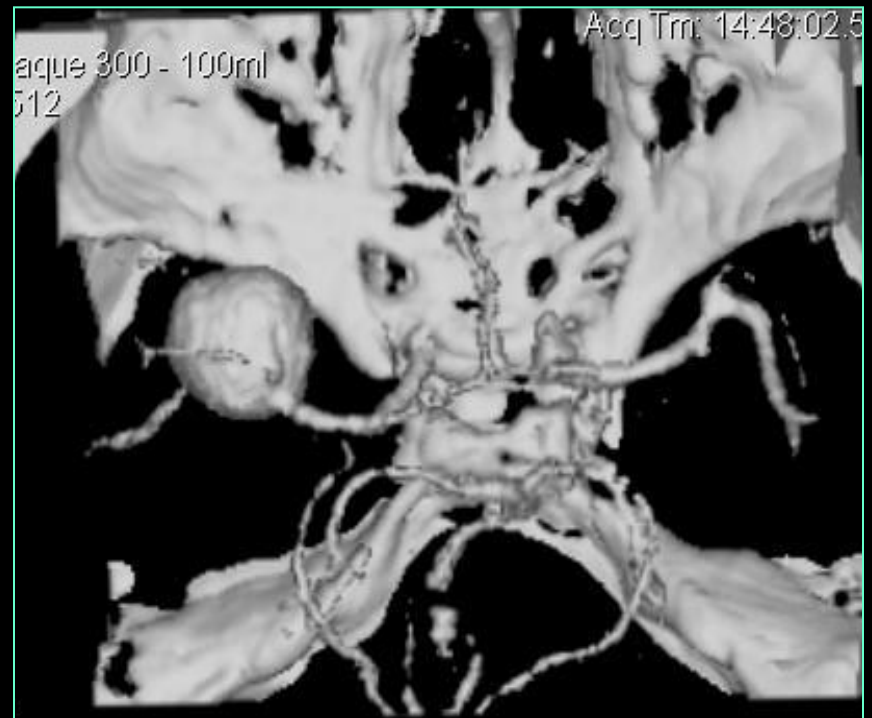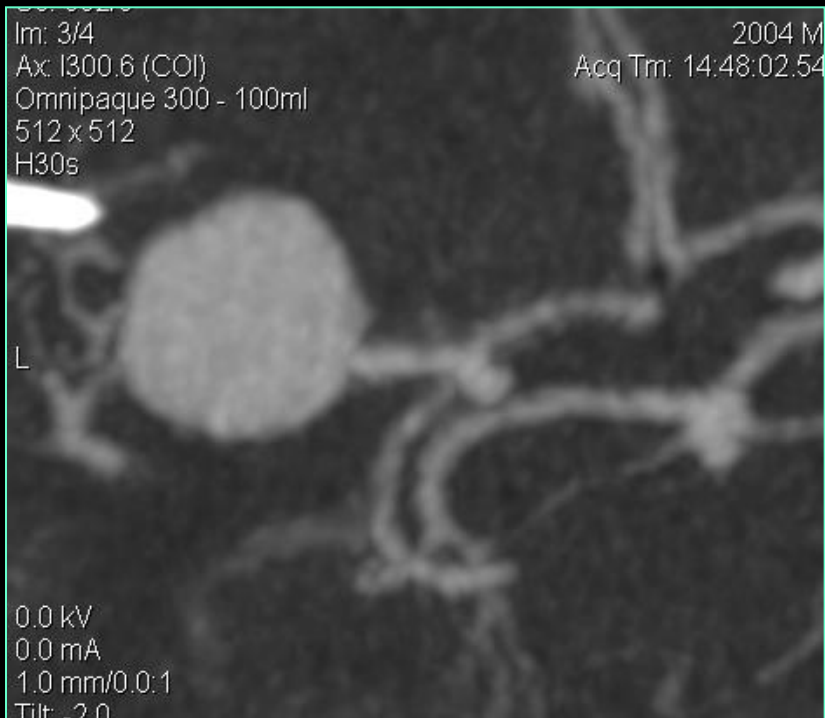Аневризма грудного и брюшного отделов аорты

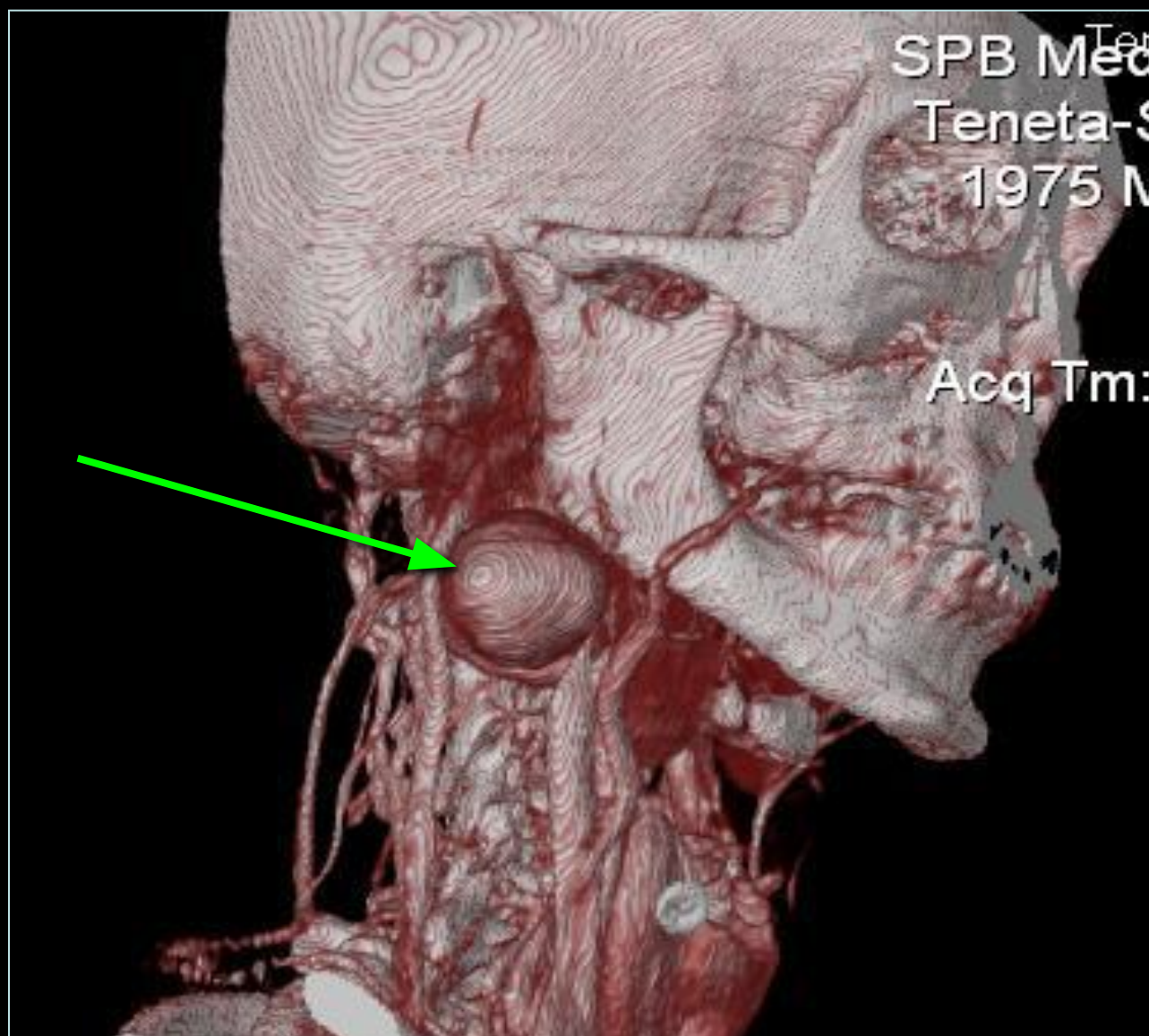
Небольшая мешотчатая артериальная аневризма M1-M2 сегментов СМА справа, осложнившаяся внутри мозговым кровоизлиянием



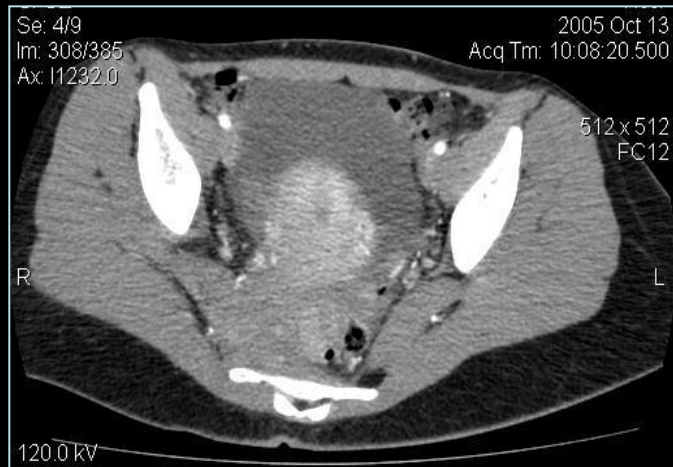

**Больной С., 58 лет.
Диагноз: «Гигантская
мешотчатая
артериальная аневризма
M1-M2 сегментов СМА
слева»**



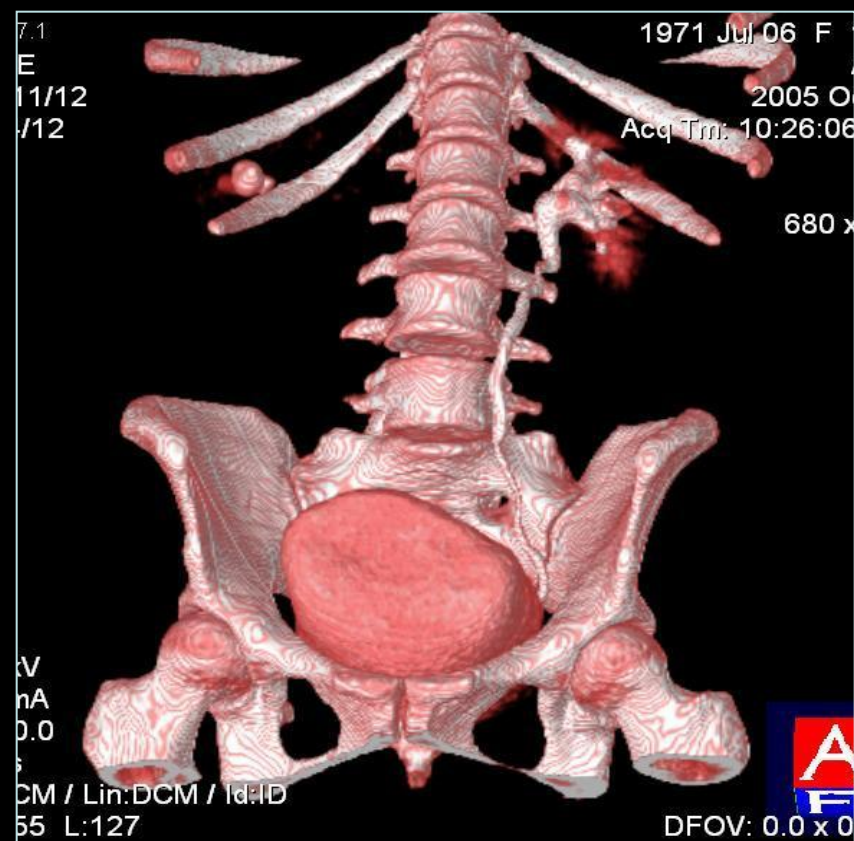
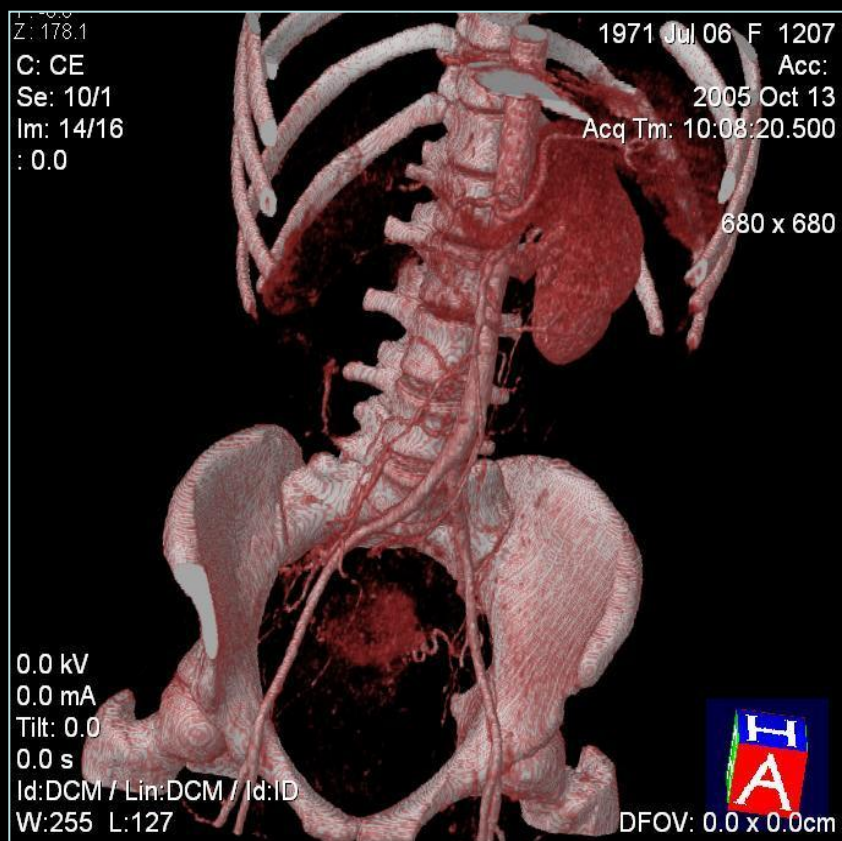


Больная Т.-С., 32г.



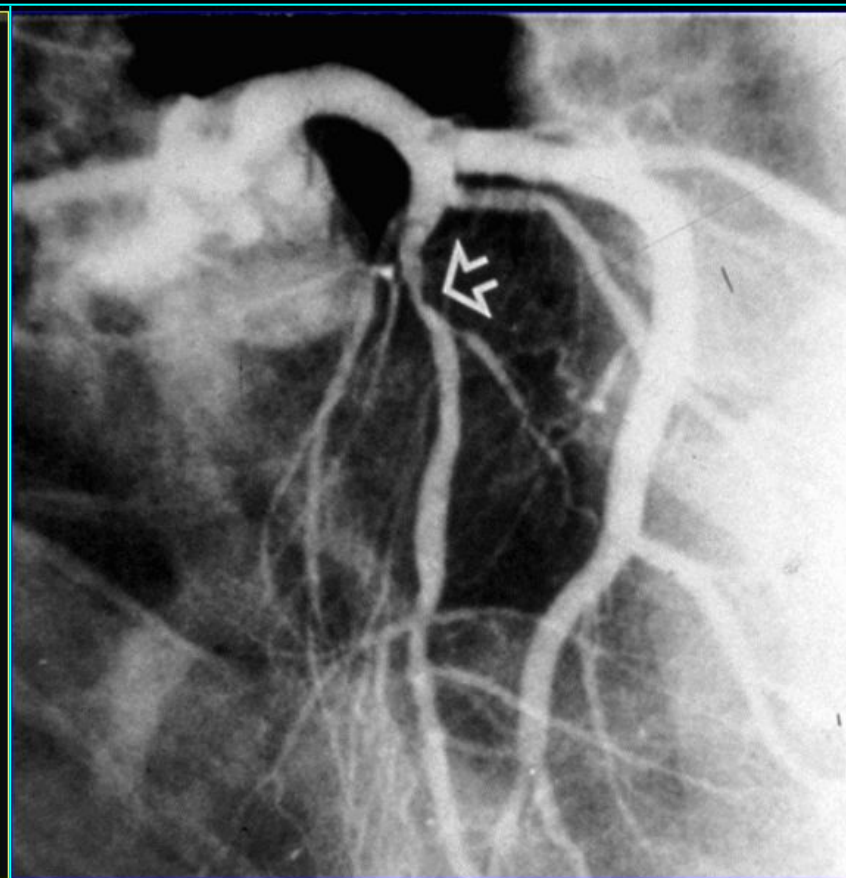
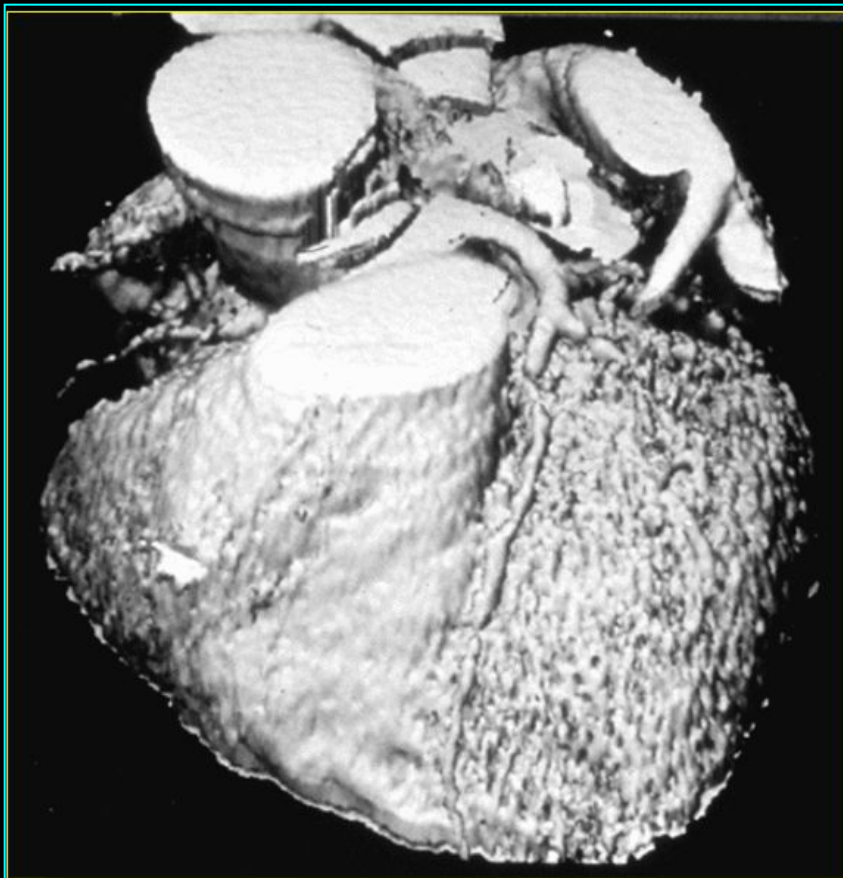Оценка взаимоотношения опухоли с сосудами

Диагноз: «рак прямой кишки, с прорастанием мочеточника»

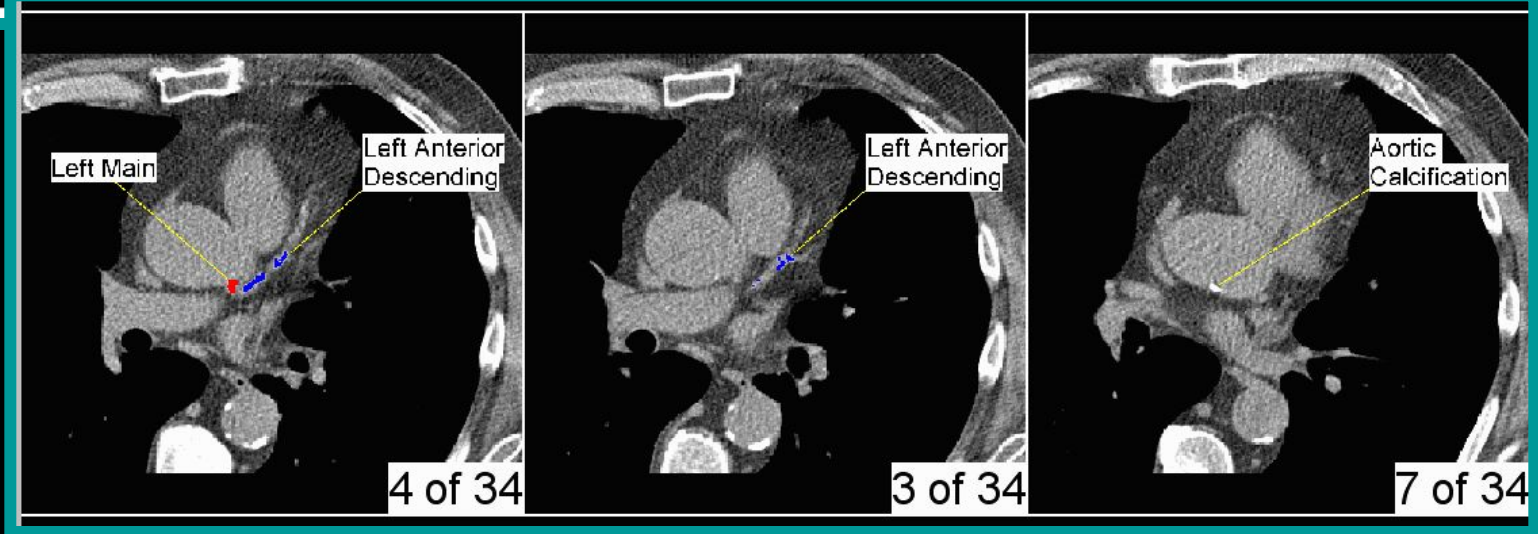
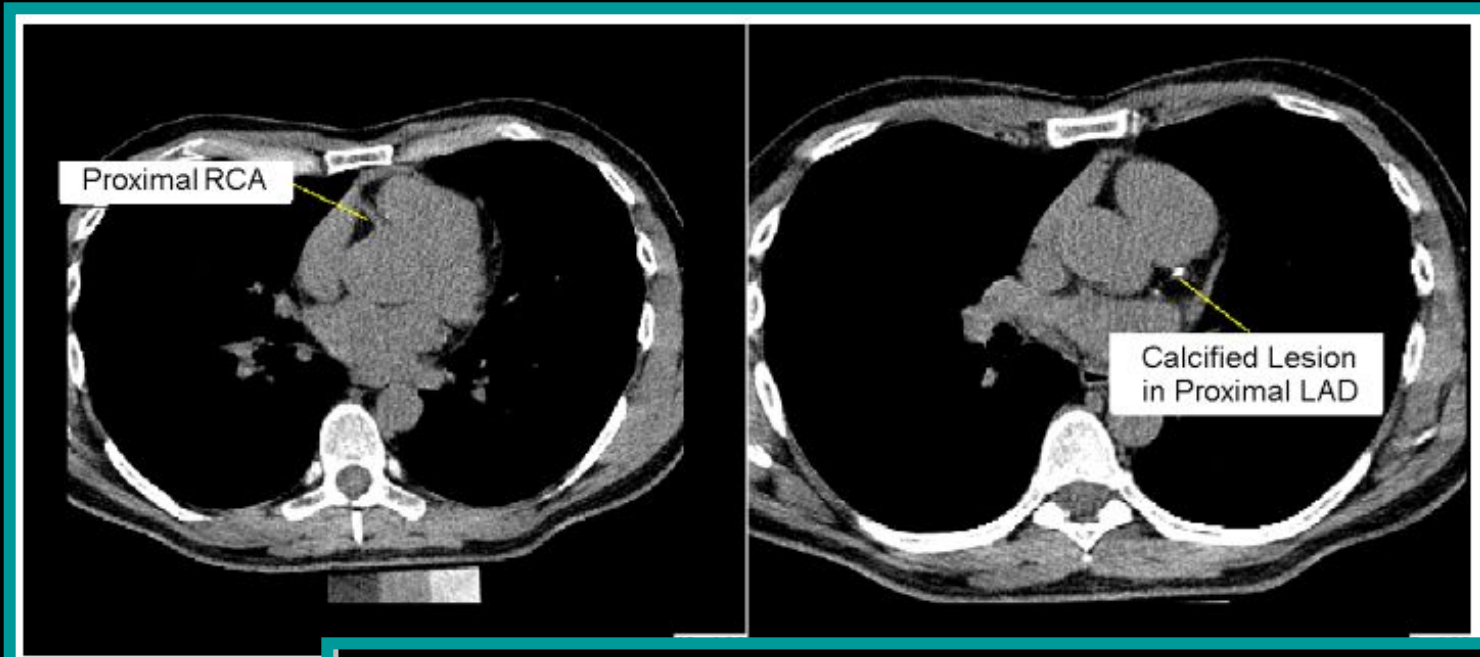


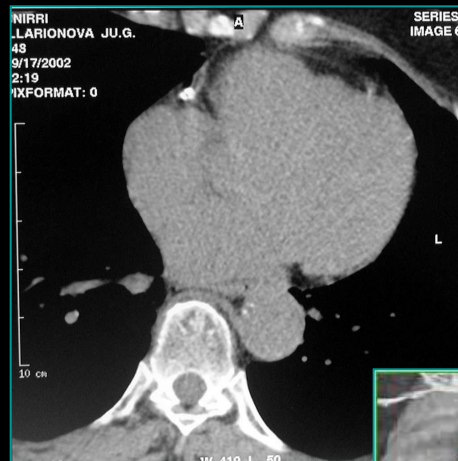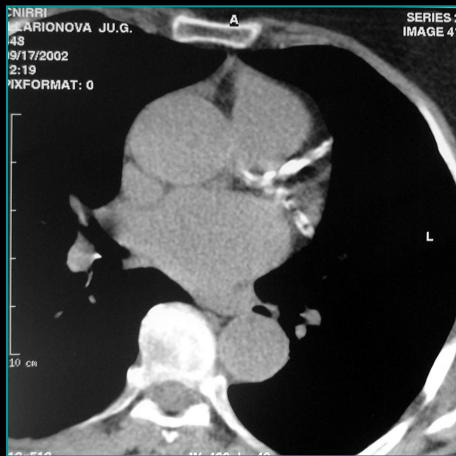МСКТ – коронарография

Коронарография

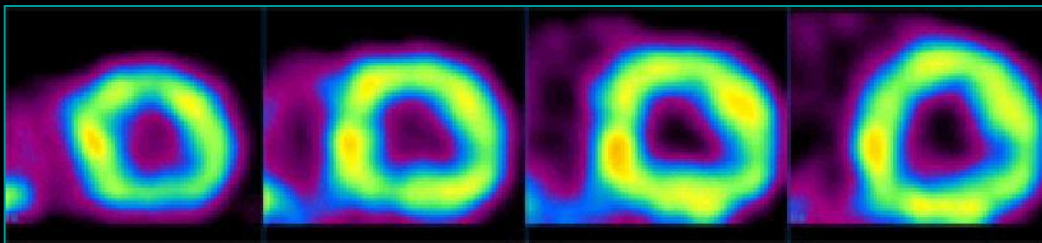
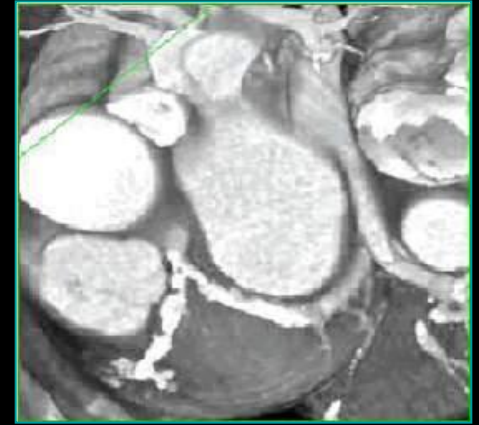
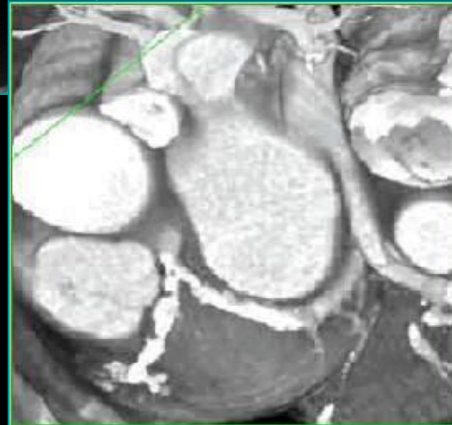
Оценка степени коронарного кальциноза (по методике Агастона, 1990)
Участки с плотностью более 130 HU, так называемый кальциевый индекс (КИ)

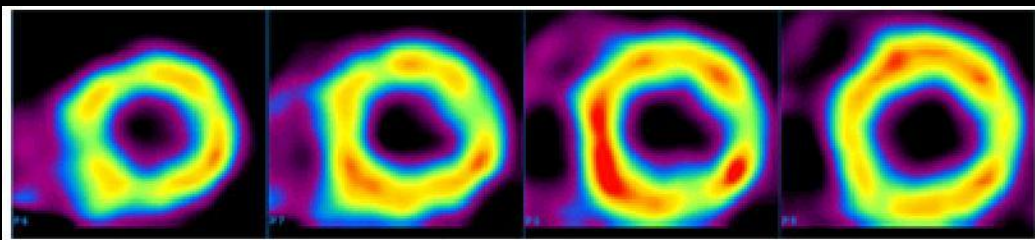




КИ= 3257 ед. !

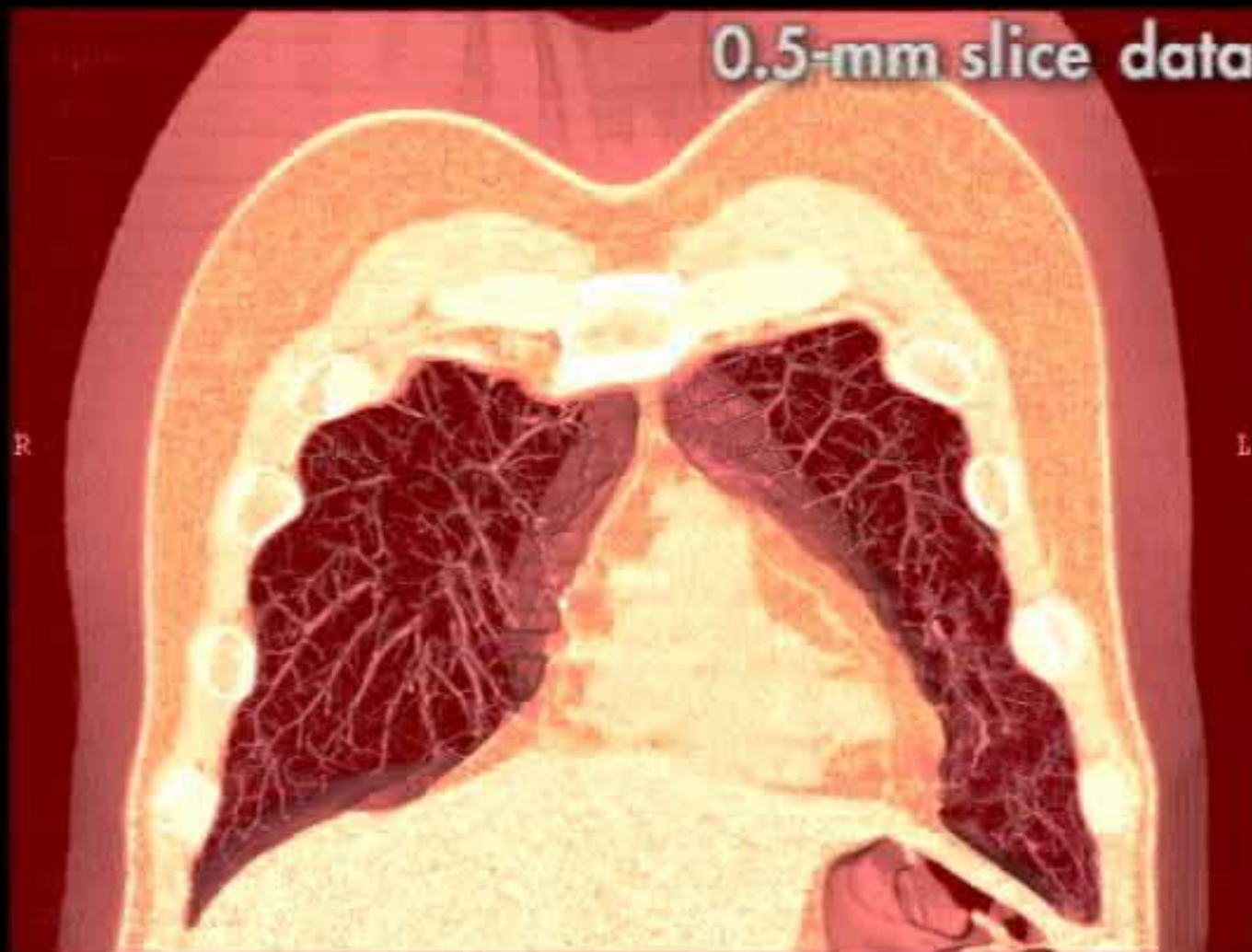


ПЭТ с N-13аммонием в покое и на фоне теста с дипиридамилом

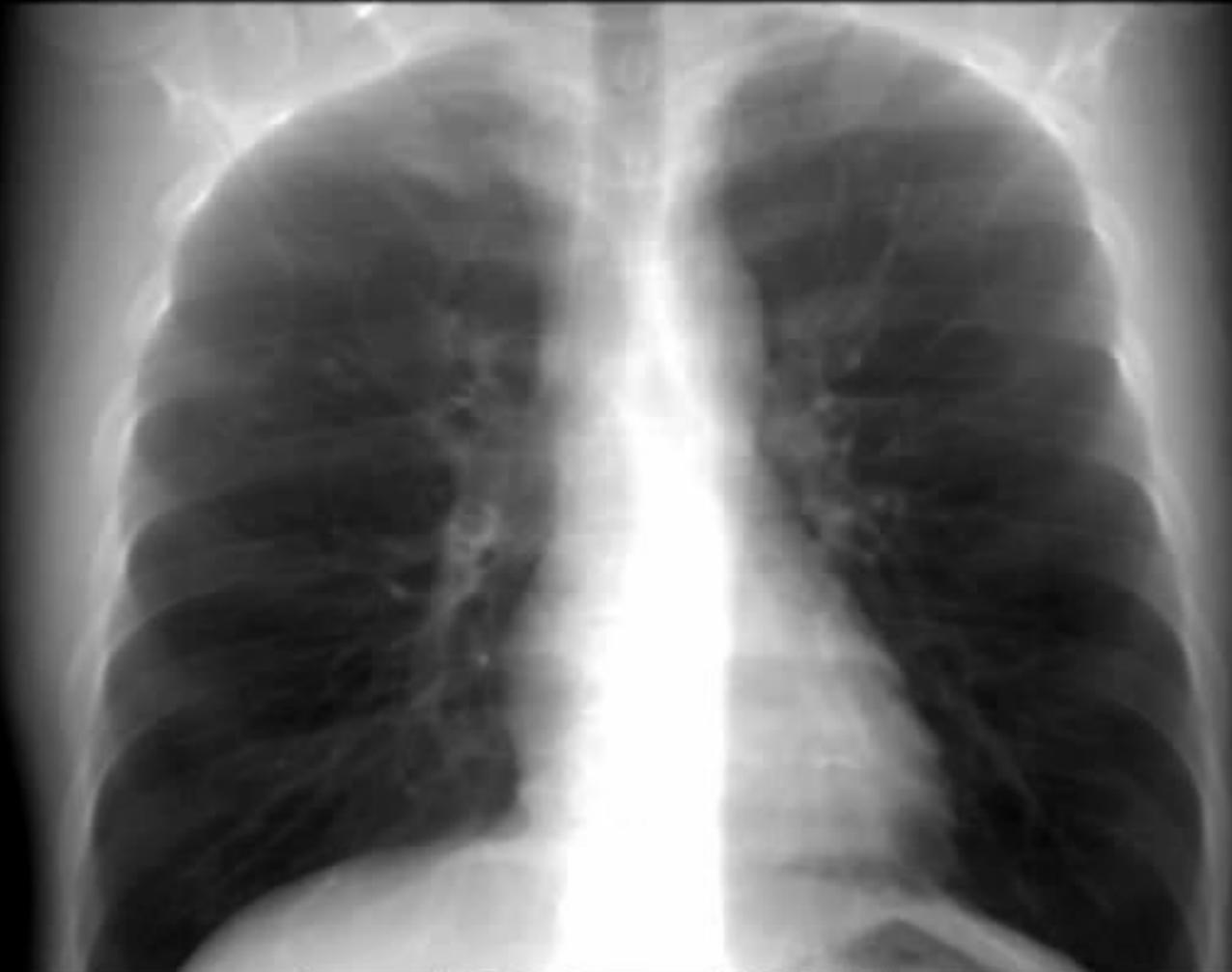

*«Регионарное кровообращение
и микроциркуляция»
Л.А.Тютин, и др. 2004*

3-d реконструкция в сосудистом окне (контрастное исследование)

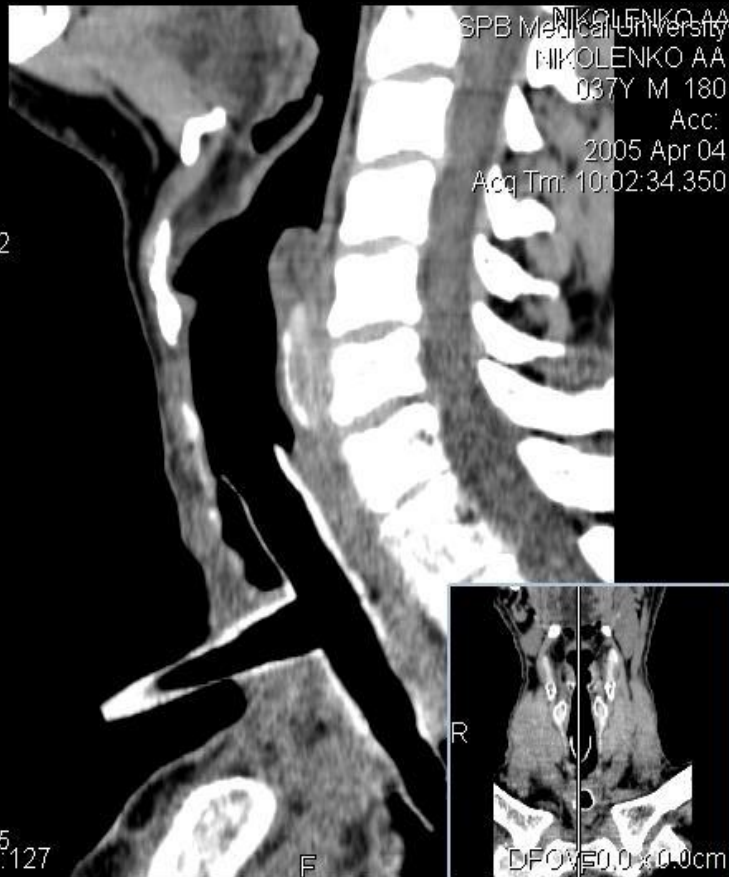

**MPR и 3-d реконструкции в легочном окне
(виртуальная бронхография)**

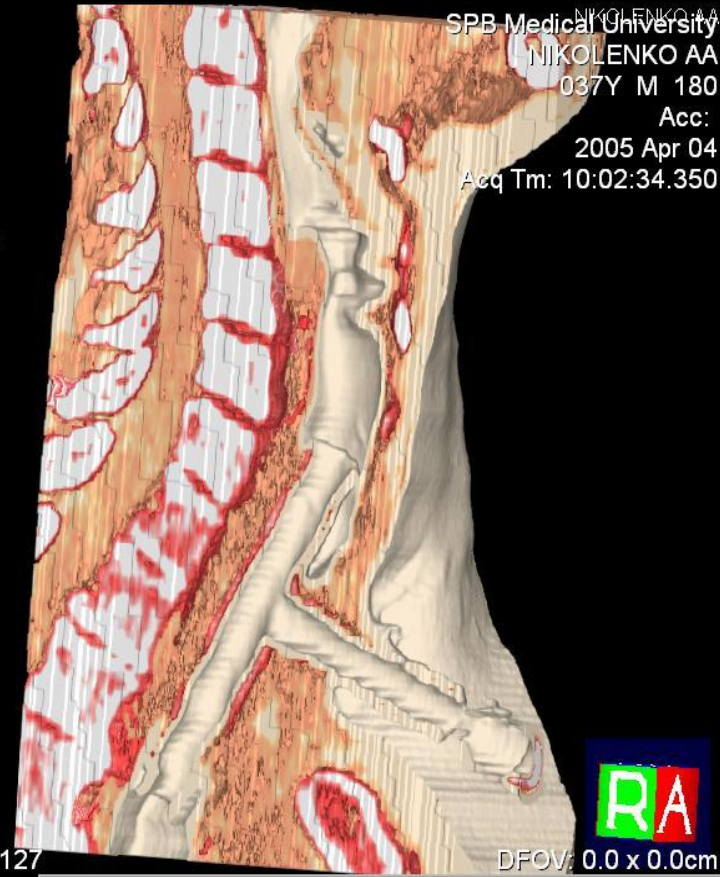


Разрыв трахеи с постановкой T-образного стента

180
Asteion
Ex: 180
Y: 0.0
Z: 124.6
Se: 5/3
Im: 1/63
:-1.0
FSV.1
512 x 512



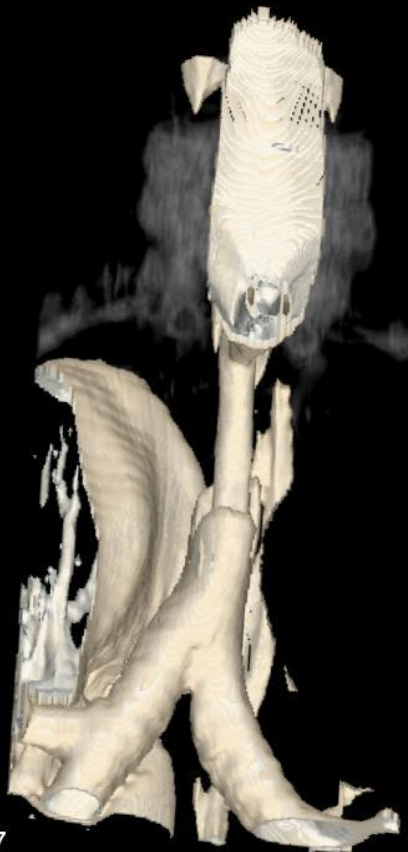180
Asteion
Ex: 180
Z: 124.6
Se: 5/3
Im: 1/63
:-1.0
680 x 680



Разрыв трахеи с постановкой Т-образного стента

Asteion
X: 121.2
Ex: 188
Z: 175.2
Se: 3/1
Im: 5/7
: -1.0

680 x 680



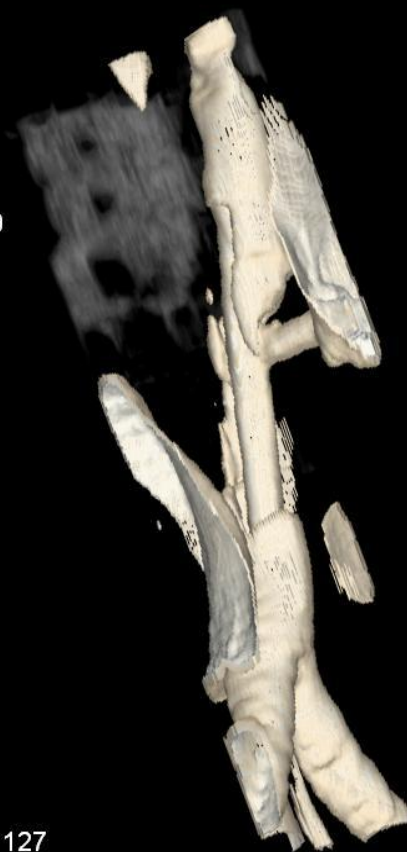0.0 kV
0.0 mA
Tilt: 0.0
0.0 s
W:255 L:127

SPB Medical University
NIKOLENKO A A
037Y M 3
Acc:
2005 Apr 06
Acq Tm: 10:12:53.050


DFOV: 0.0 x 0.0cm

Asteion
X: 108.7
Ex: 188
Z: 135.4
Se: 3/1
Im: 1/7
: -1.0

680 x 680

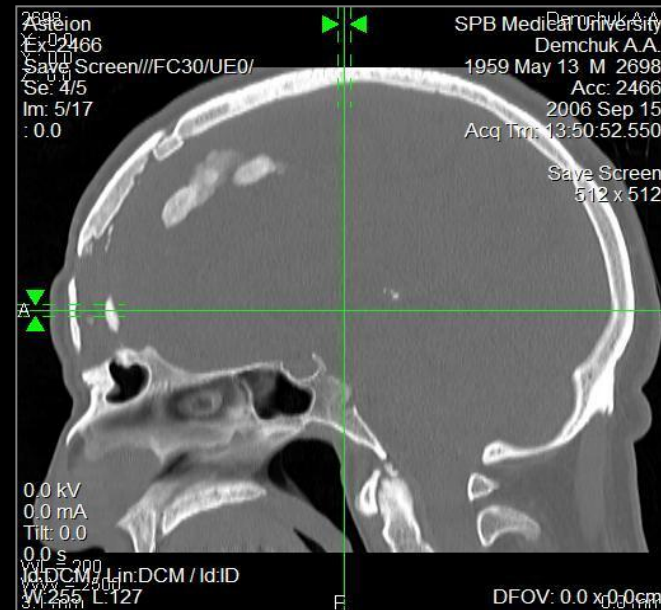
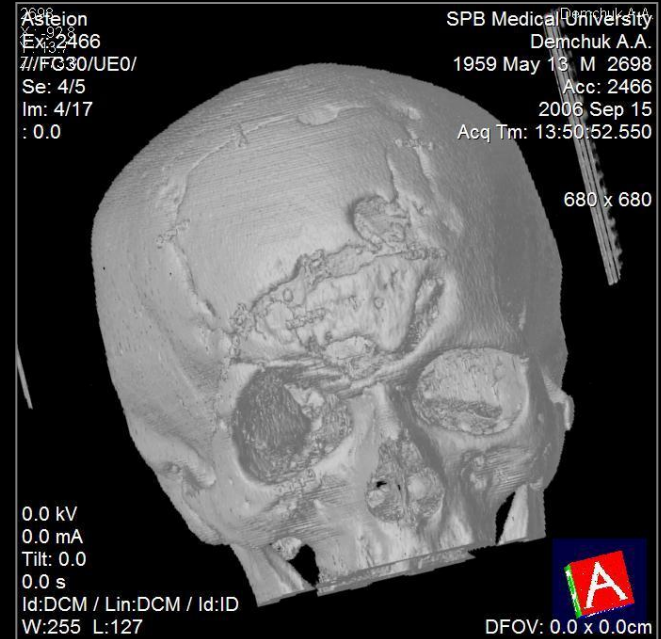
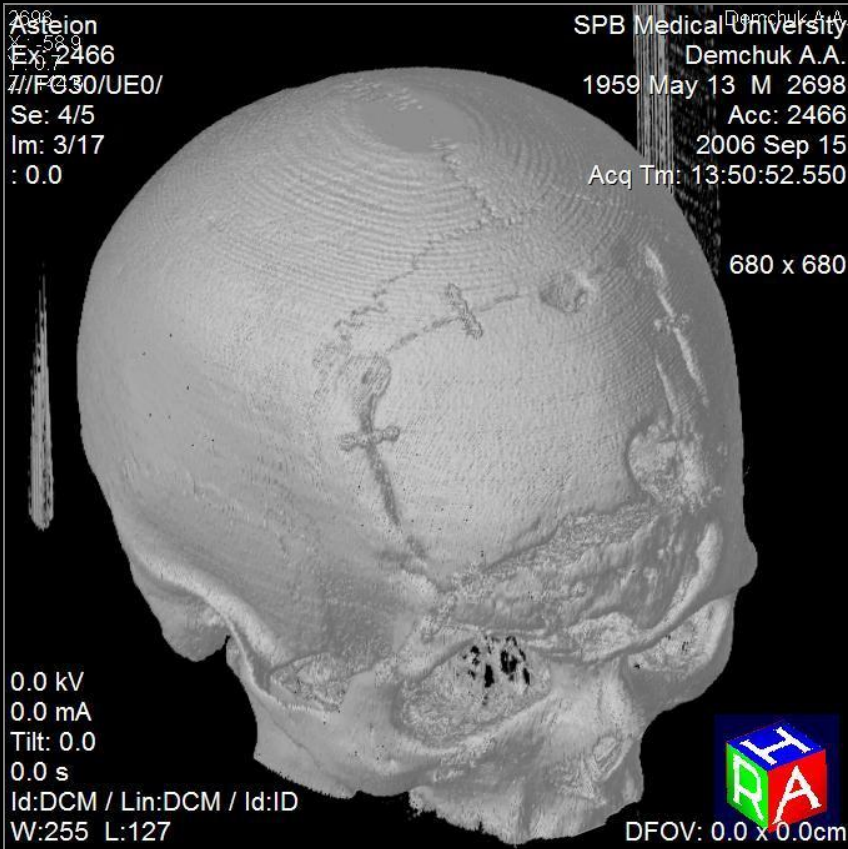


0.0 kV
0.0 mA
Tilt: 0.0
0.0 s
W:255 L:127

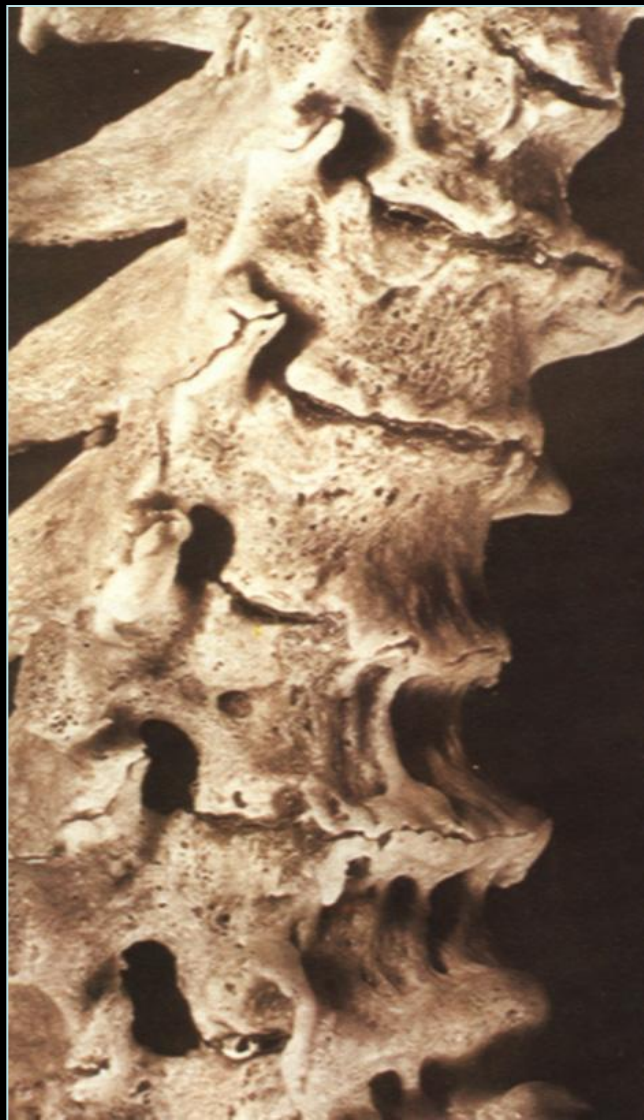SPB Medical University
NIKOLENKO A A
037Y M 3
Acc:
2005 Apr 06
Acq Tm: 10:12:53.050


DFOV: 0.0 x 0.0cm

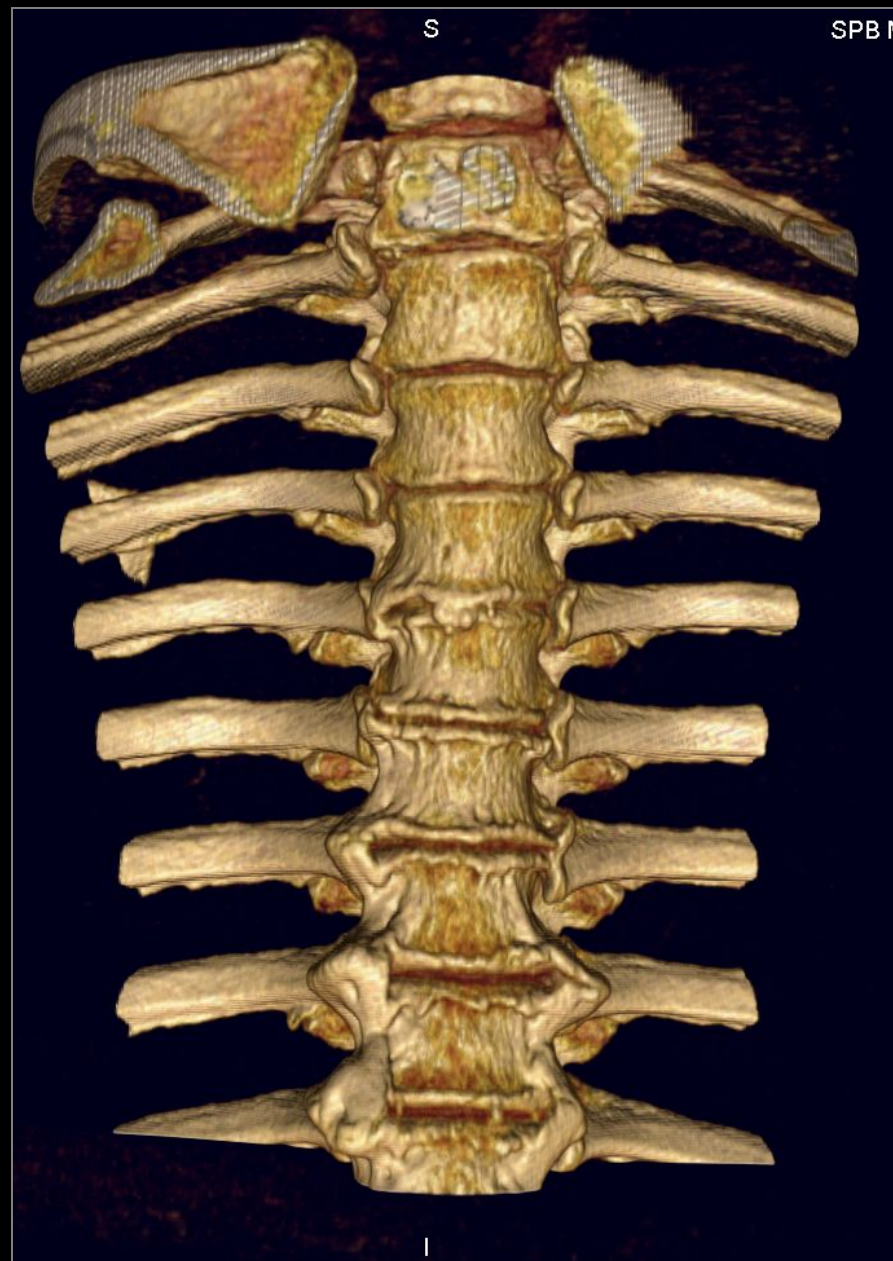Посттравматические и послеоперационные изменения костей черепа и головного мозга



Исследование костно-суставного аппарата



Костный препарат

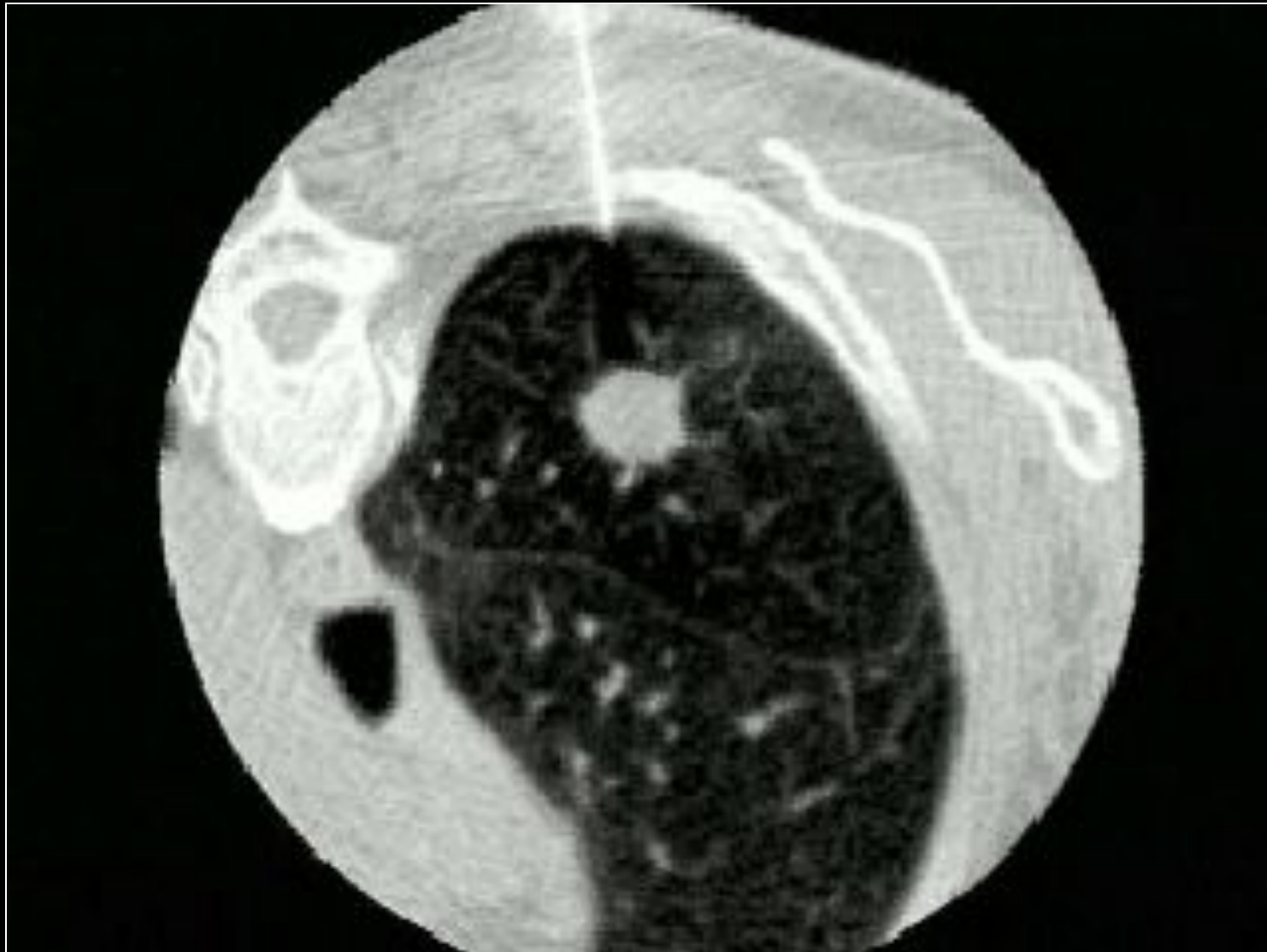

Объемная реконструкция при МСКТ

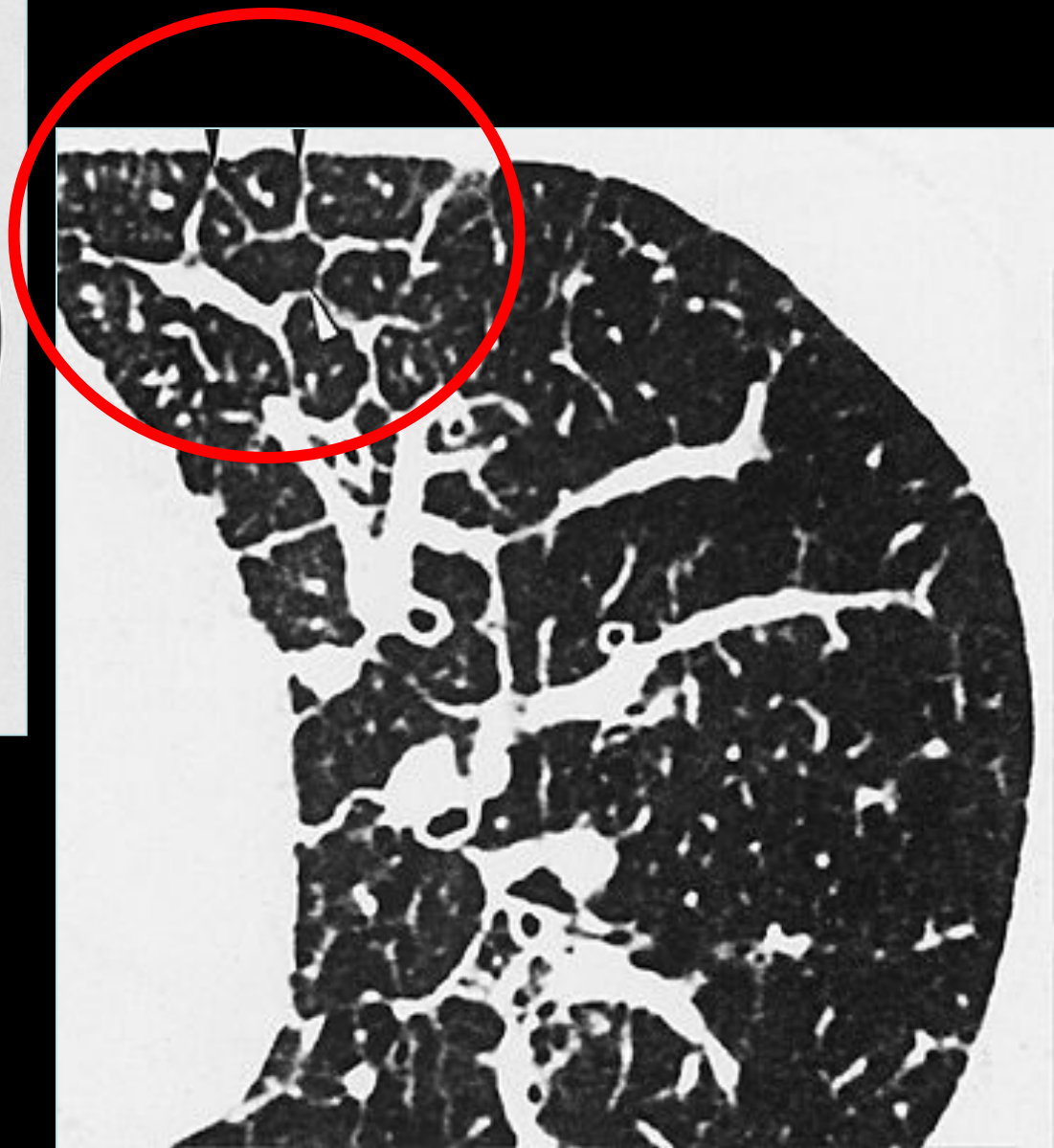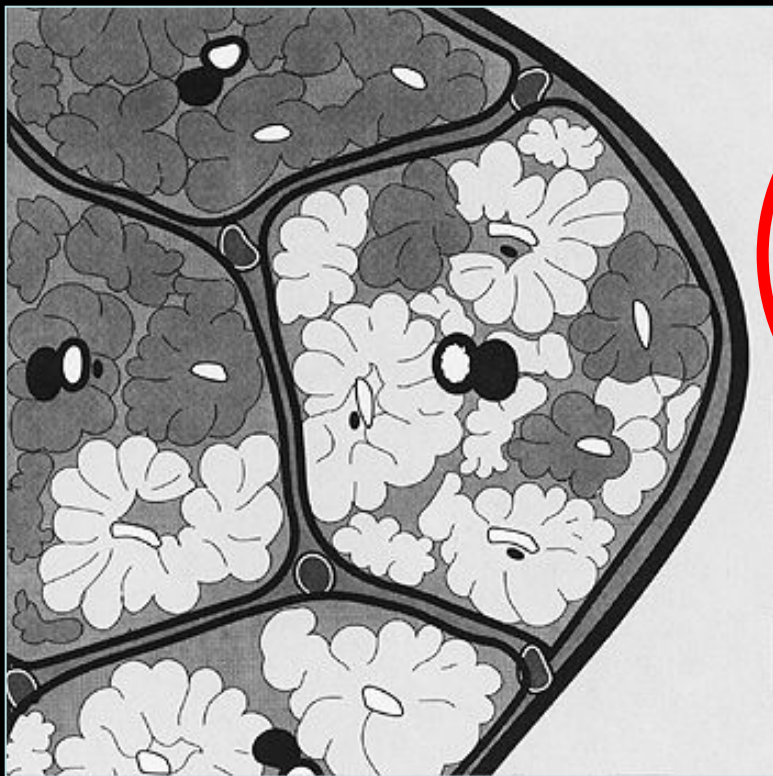Пункции под контролем МСКТ



Пункции под контролем МСКТ

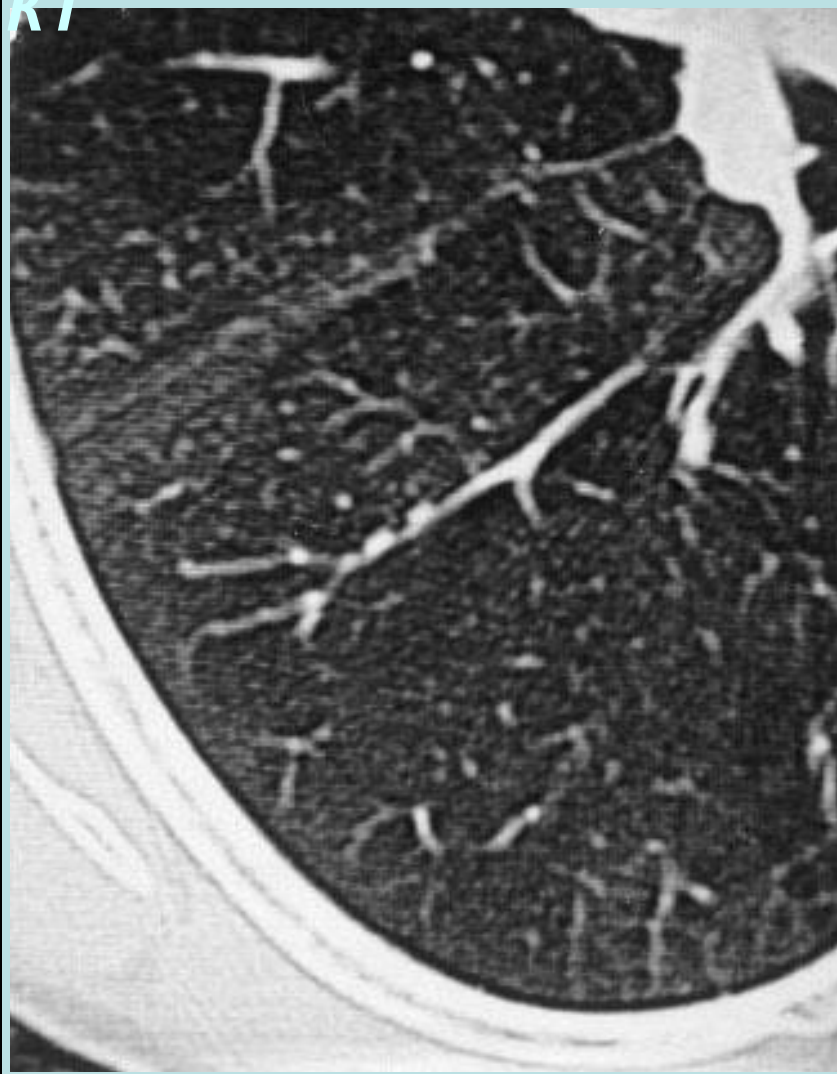


Высокоразрешающая КТ

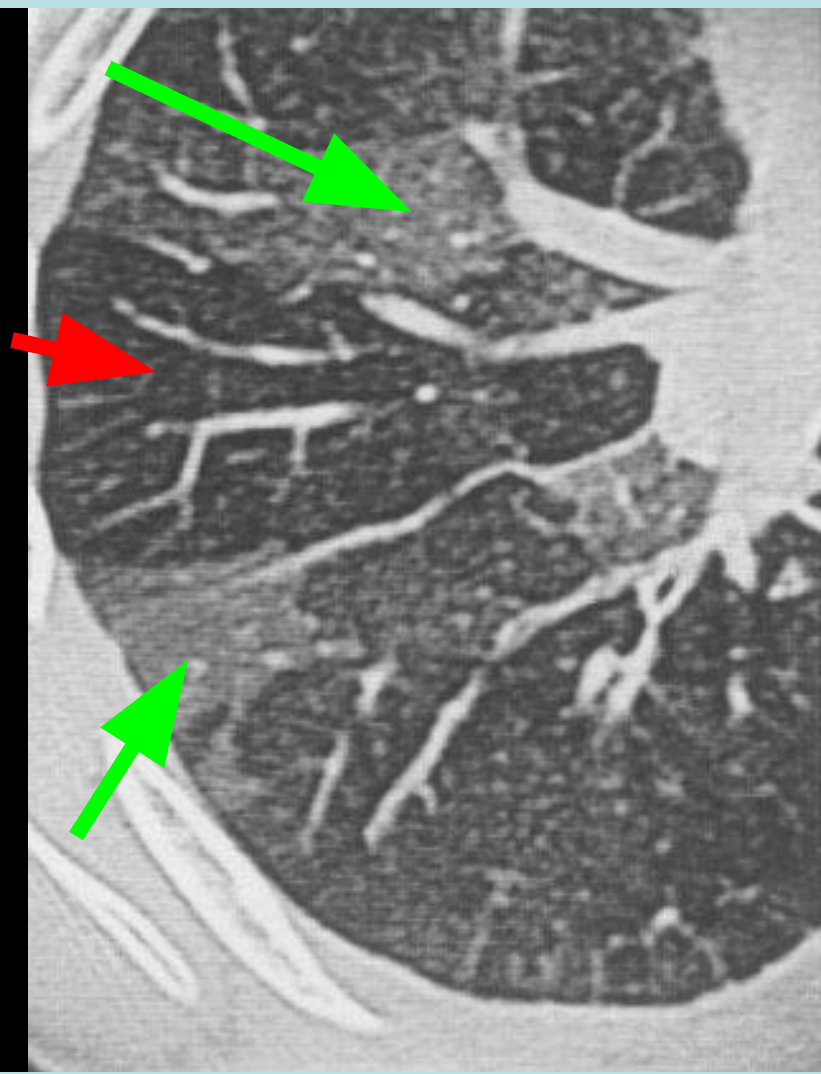

Функциональная

КТ

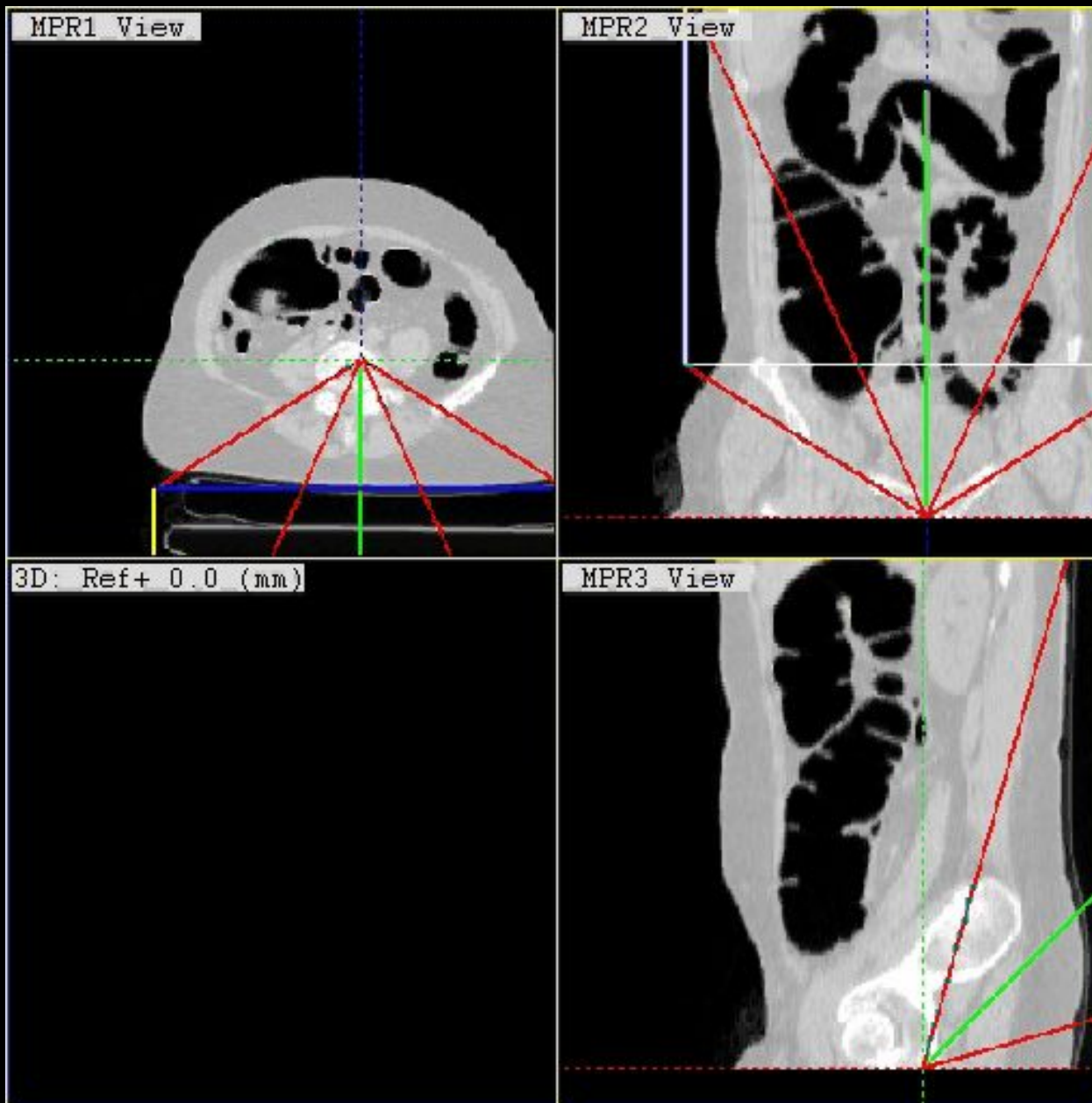


ВДОХ



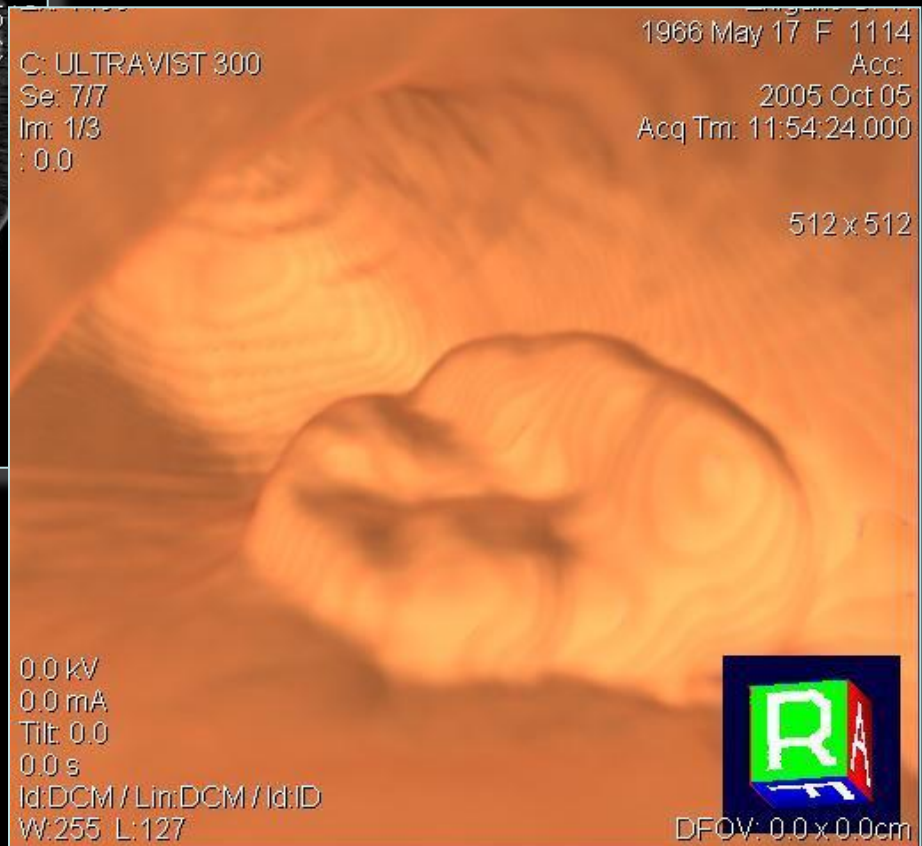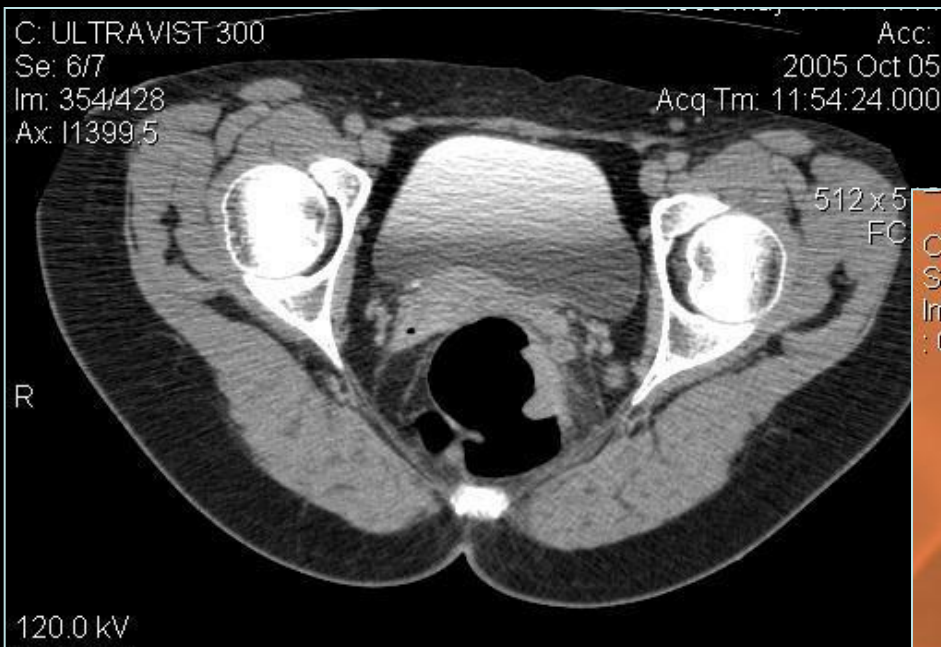
ВЫДОХ

Виртуальная МСКТ - эндоскопия (колоноскопия)

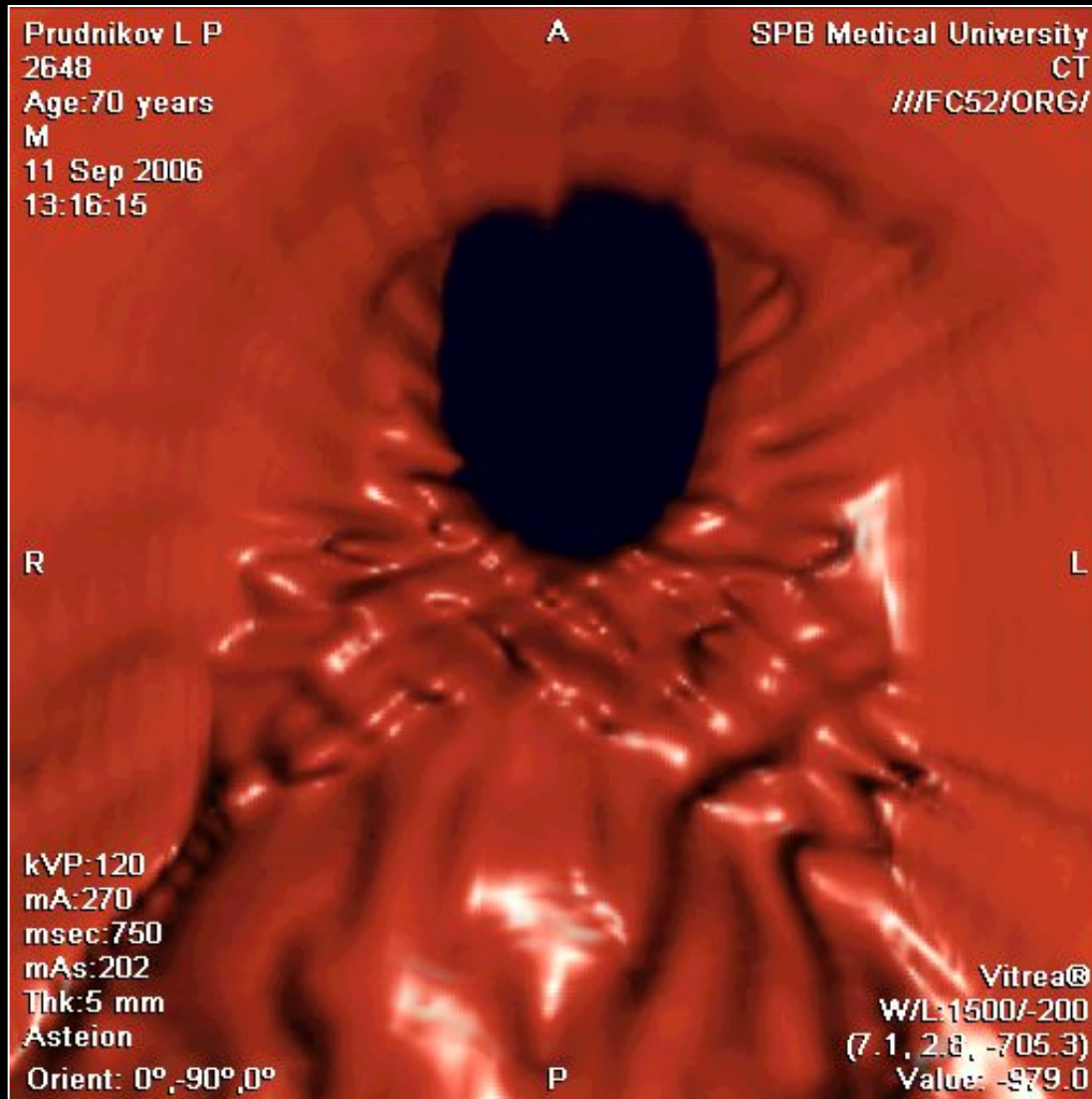


Виртуальная колоноскопия

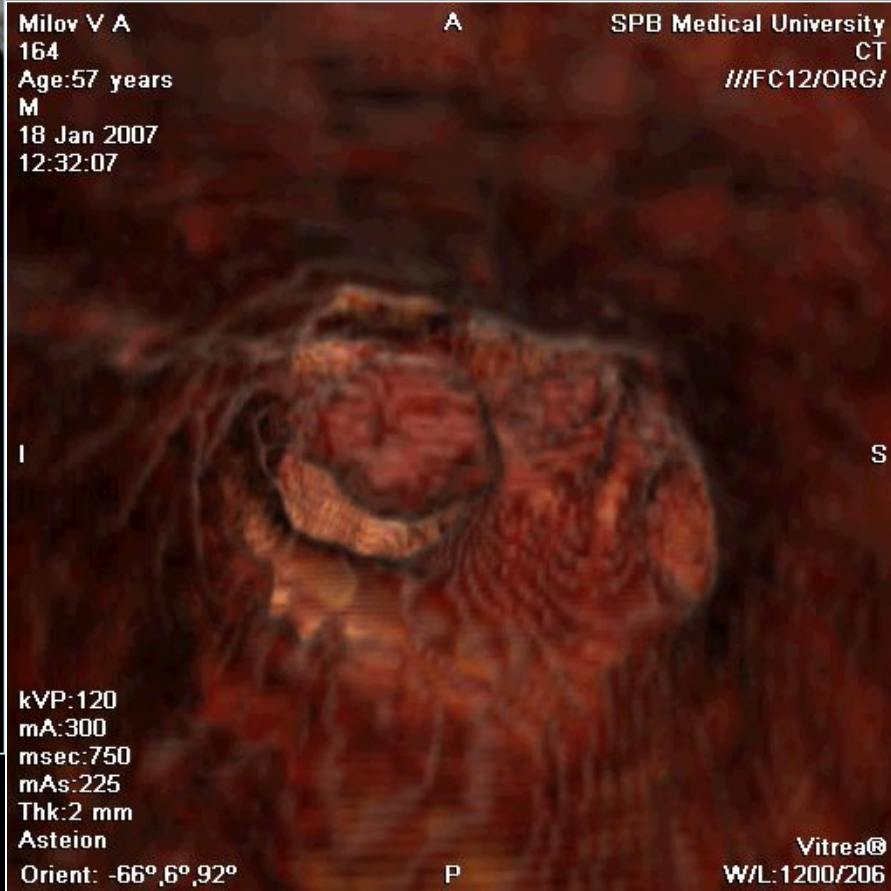
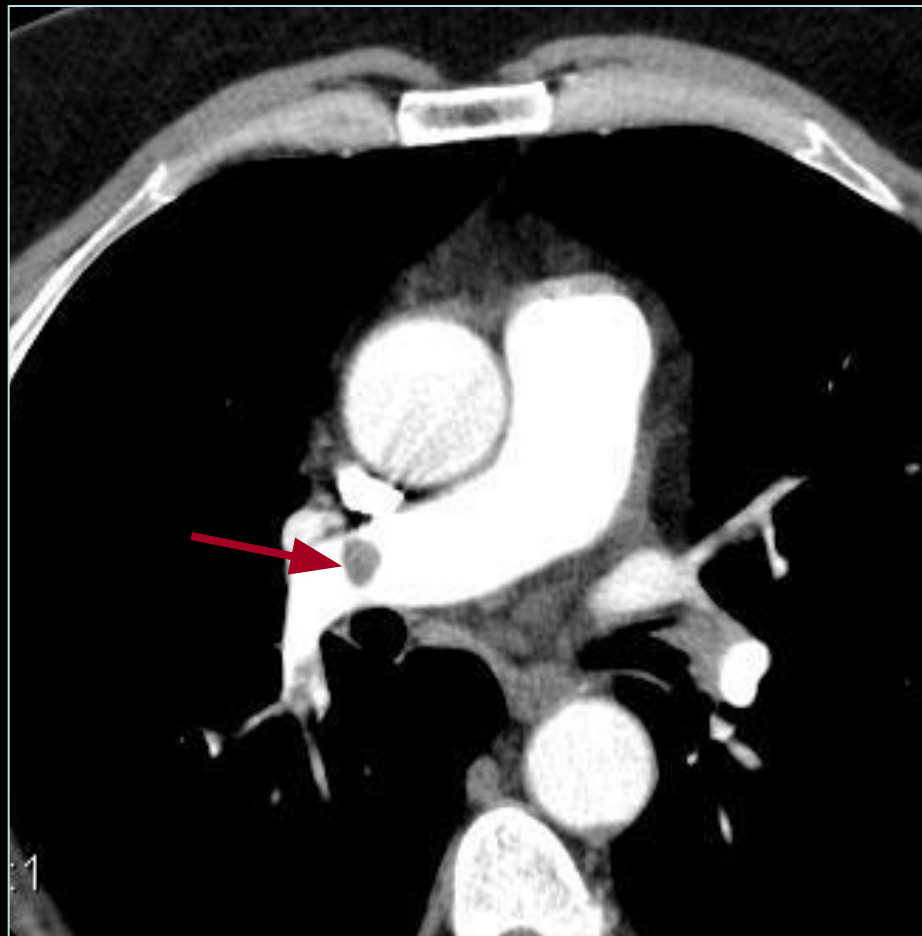
Рак ампулы прямой кишки



Виртуальная бронхоскопия. Рак трахеи



Виртуальная ангиоскопия



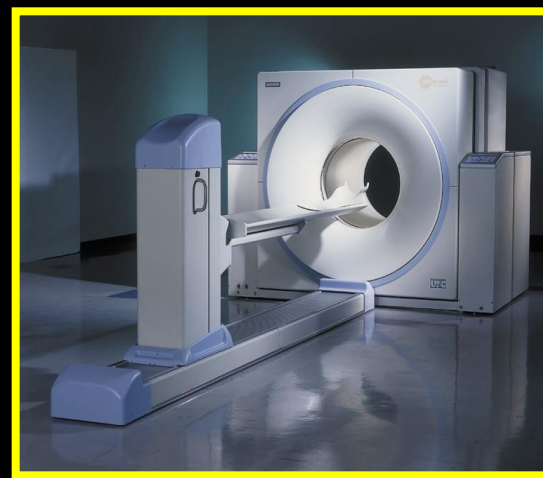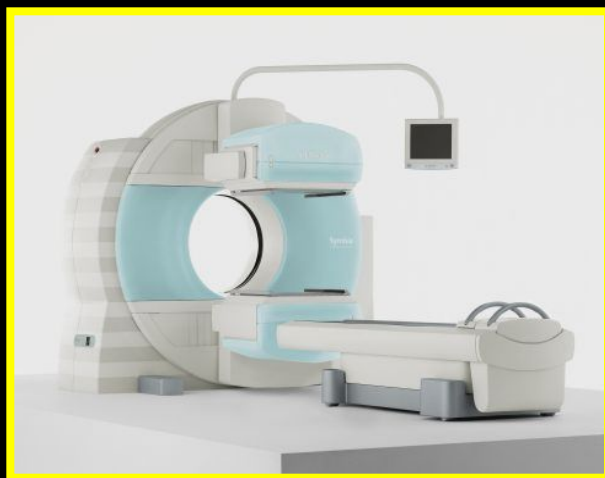Больной М., 57 лет.

Диагноз: «ТЭЛА (Тромбоэмбол правой главной ветви легочной артерии)»

Новые технологии в МСКТ – получение совмещенных изображений

**1991 г. – Hasegawa В.Н. и соавт. (Япония) – создание
первого совмещенного ОФЭКТ/КТ сканнера**

**1994-1995 гг. - Townsend D.W. и соавт. (США) –
создание прототипа совмещенного ПЭТ/КТ сканнера**

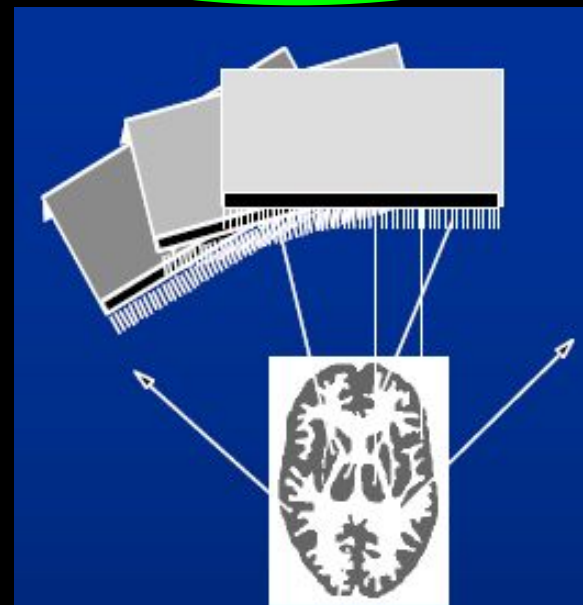


Радионуклидные методы используемые для получения совмещенных изображений

Позитронная эмиссионная
компьютерная томография
(ПЭТ)



Однофотонная эмиссионная
компьютерная томография
(ОФЭКТ)




Получение совмещённых изображений

**Спиральная компьютерная
томография (СКТ)**

или

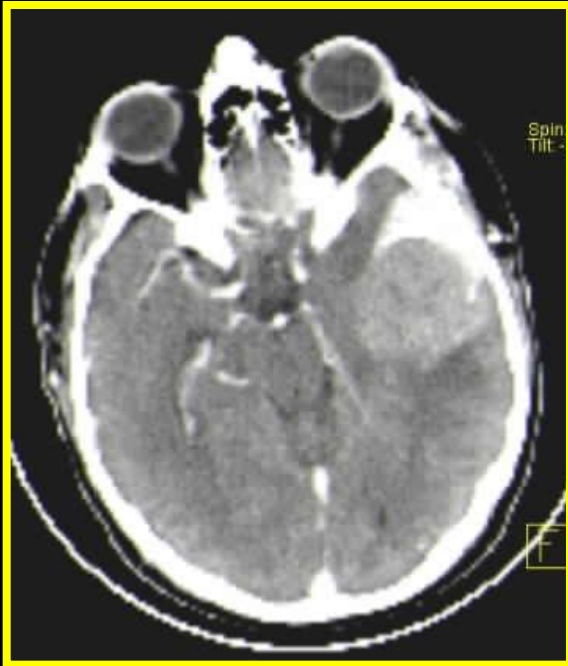**3D Магнитно-резонансная
томография (МРТ)**



**Однофотонная и
позитронно-эмиссионная
компьютерная томография
(ОФЭКТ, ПЭТ)**

**Совмещенные изображения
КТ, МРТ и ОФЭКТ, ПЭТ**

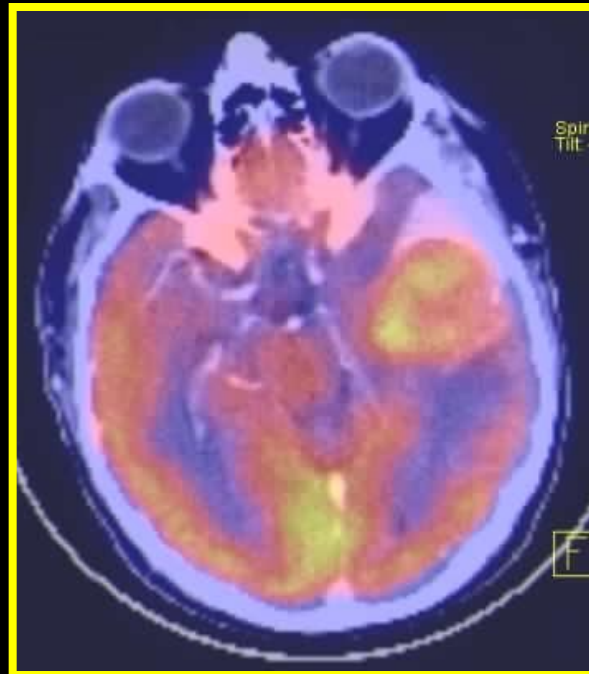
Глиобластома



КТ

- гетерогенная структура
- перифокальный отёк
- «масс-эффект»
- контрастное усиление
- некрозы

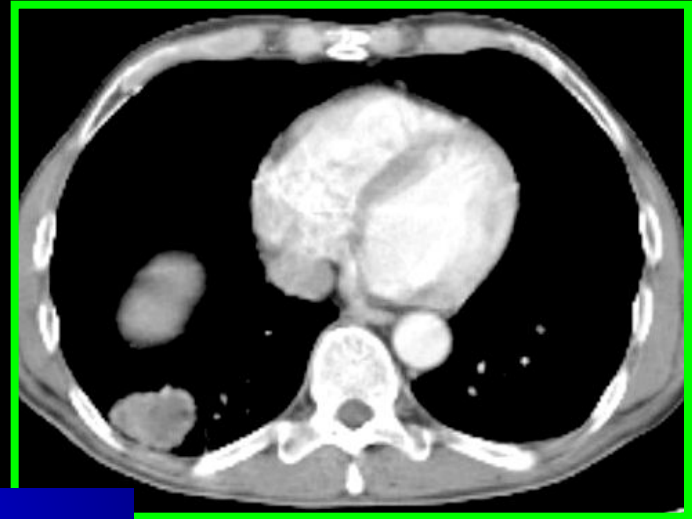
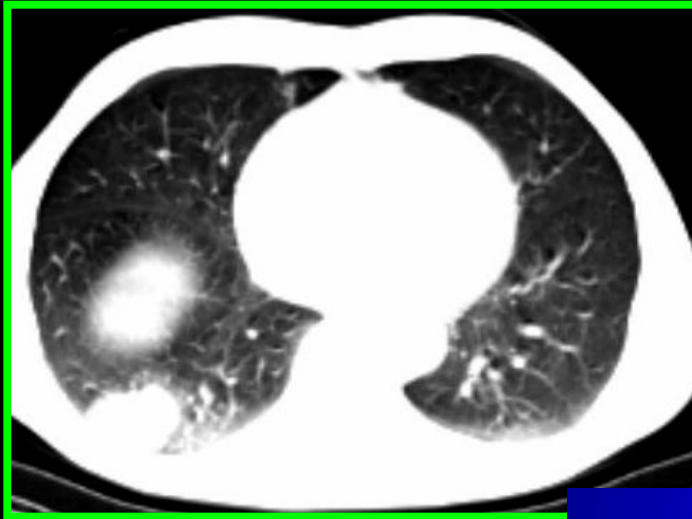
ПЭТ/КТ



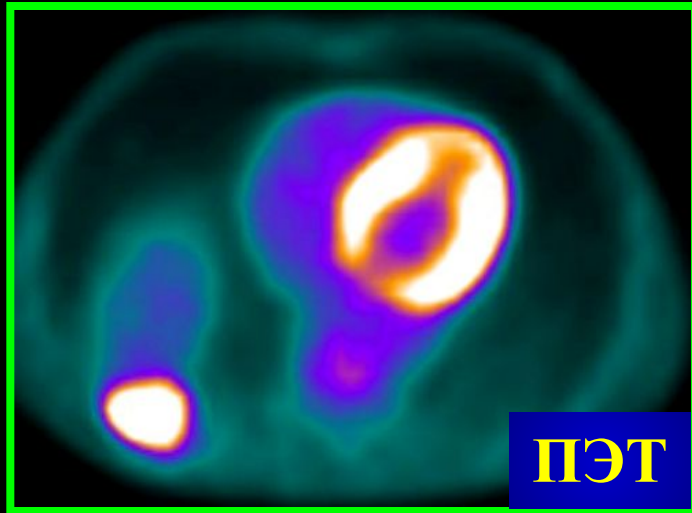
ПЭТ

- гиперметаболизм 18-ФДГ
- участки гипометаболизма 18-ФДГ в зоне некроза

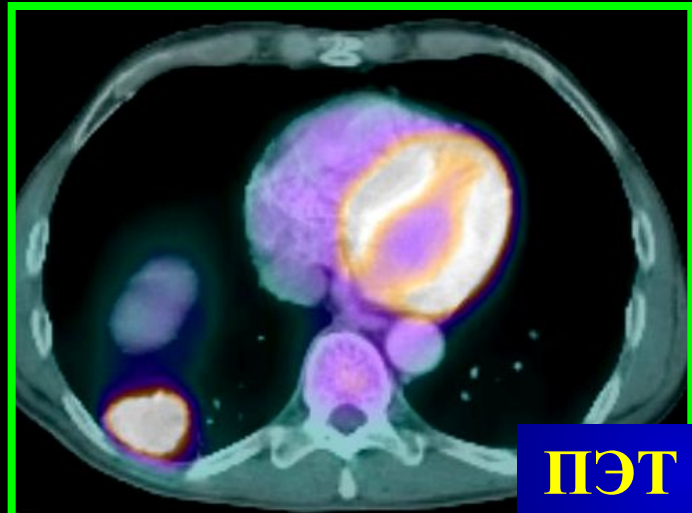Периферический рак легкого



КТ

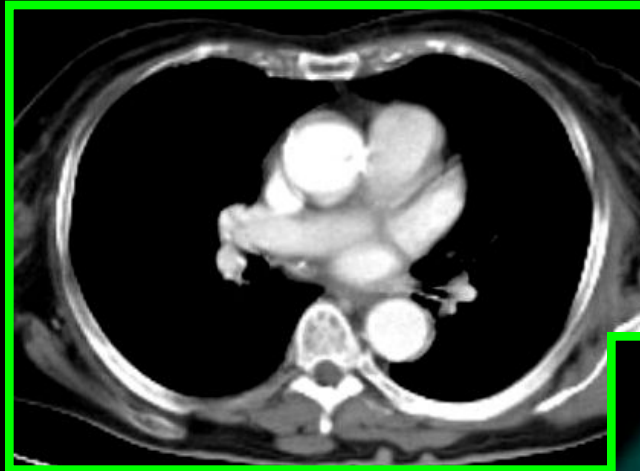


ПЭТ



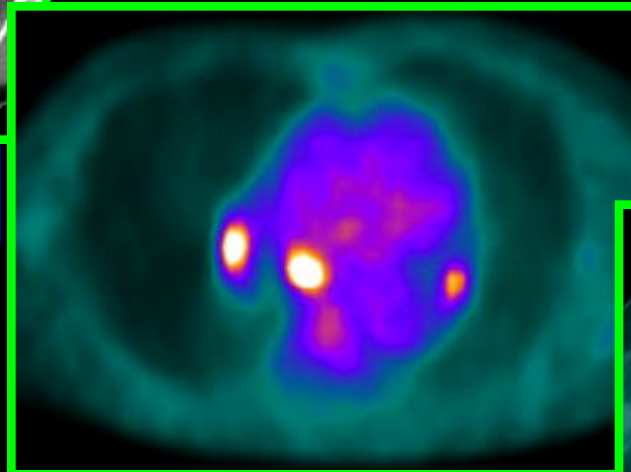
ПЭТ / КТ

Периферический рак легкого

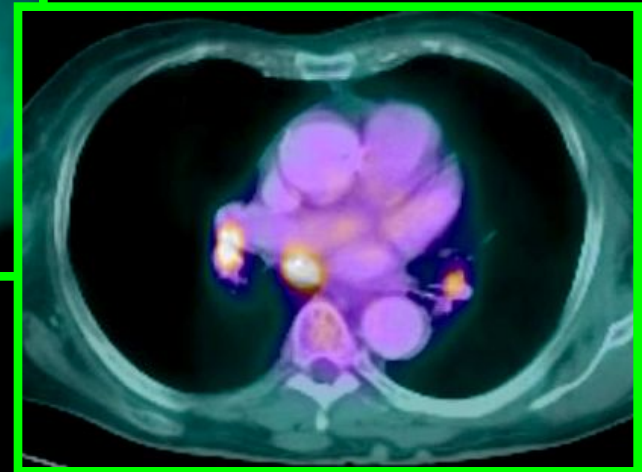

КТ

**множественные метастазы в
лимфатические узлы средостения**



ПЭТ



ПЭТ / КТ

Совмещенные исследования на МСКТ и ОФЭКТ

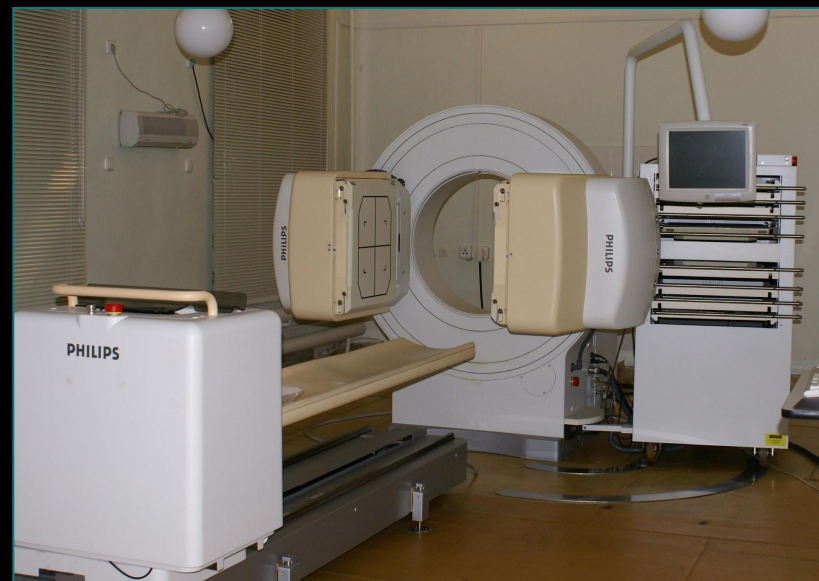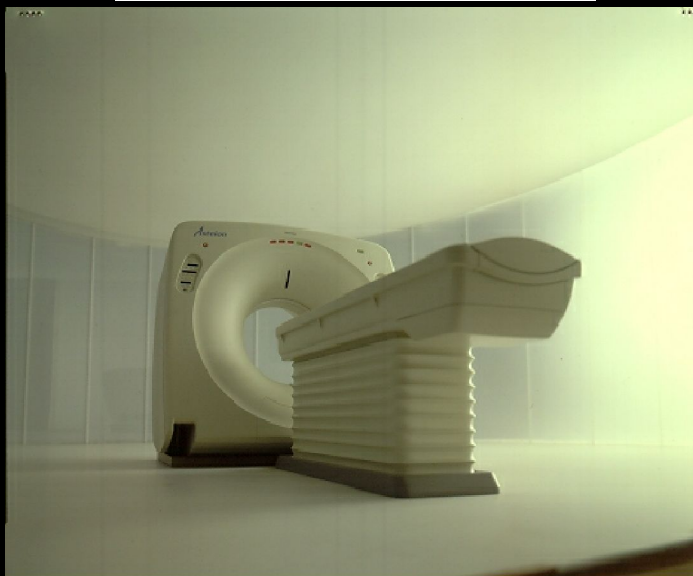
*путем апостериорного
компьютерного
совмещения образов*



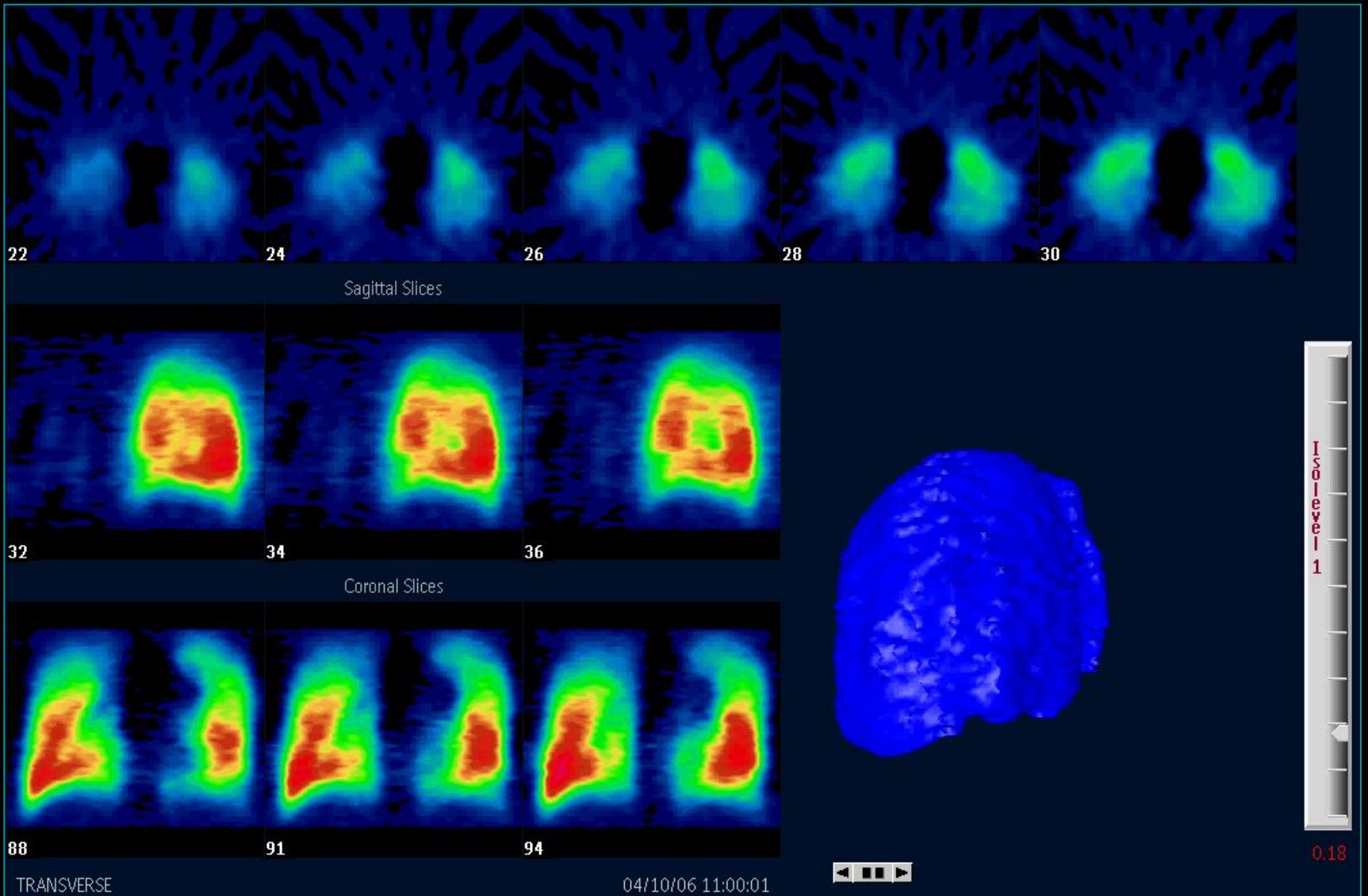
Asteion



Forte Philips

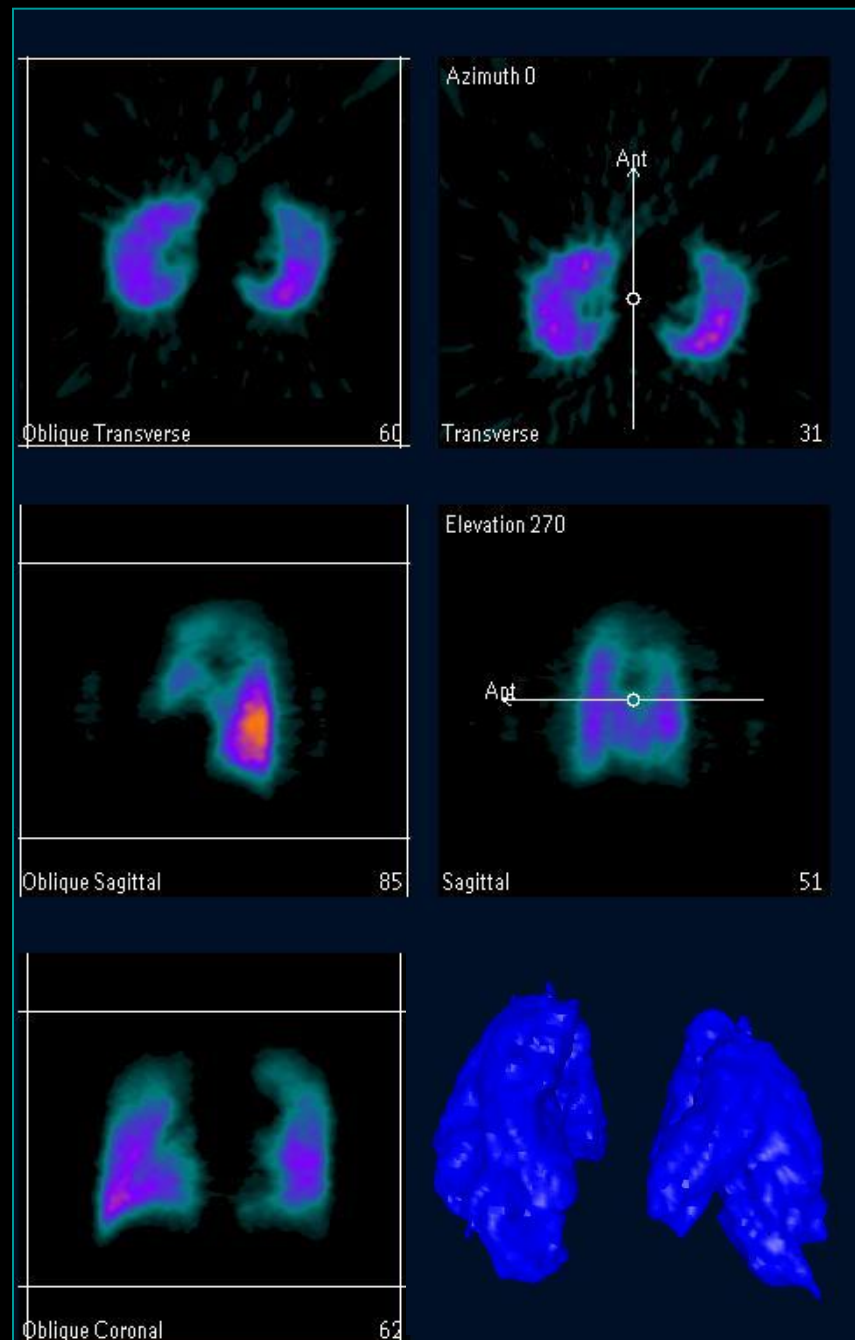


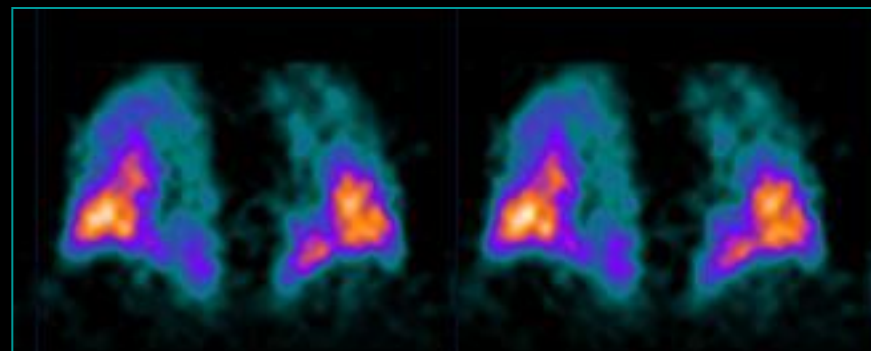
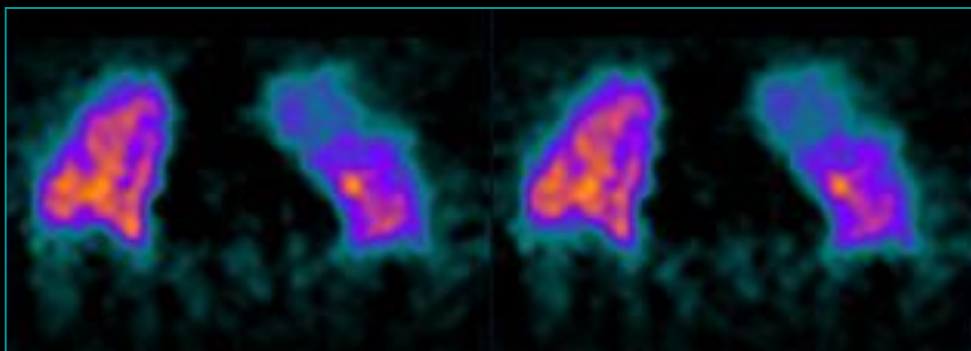
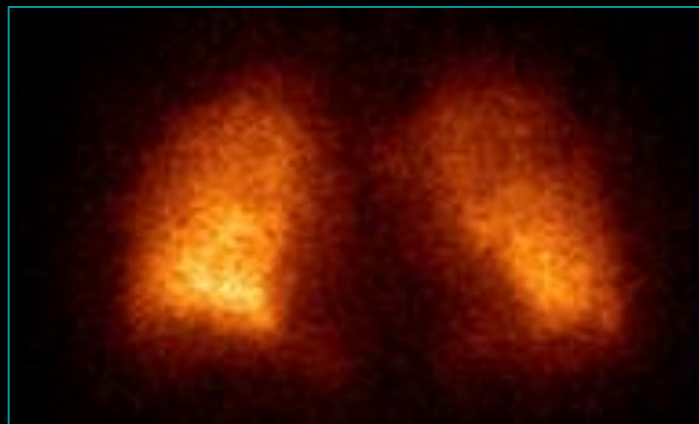
Однофотонная эмиссионная компьютерная томография (ОФЭКТ)



Применительно, например, к легким:

- **ОФЭКТ – позволяет производить любые плоскостные и объемные реконструкции, сопоставимые с таковыми при МСКТ.**
- **Это открывает путь к получению совмещенных образов, детальному сопоставлению морфологических изменений легочной ткани и ее микроциркуляции.**
- **Предполагается, что это позволит существенно повлиять на тактику лечебных мероприятий, особенно на планирование хирургических вмешательств на легких.**

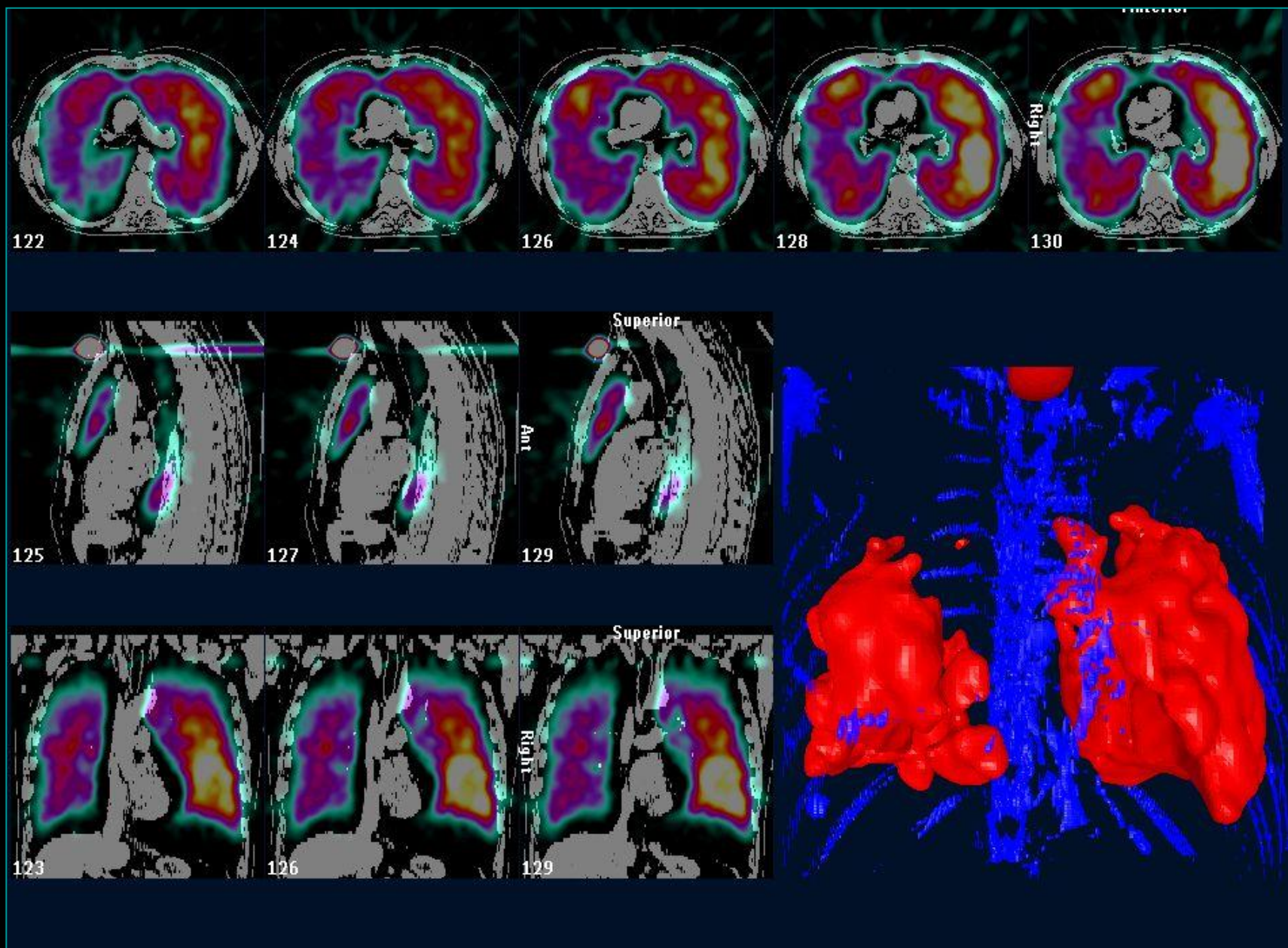




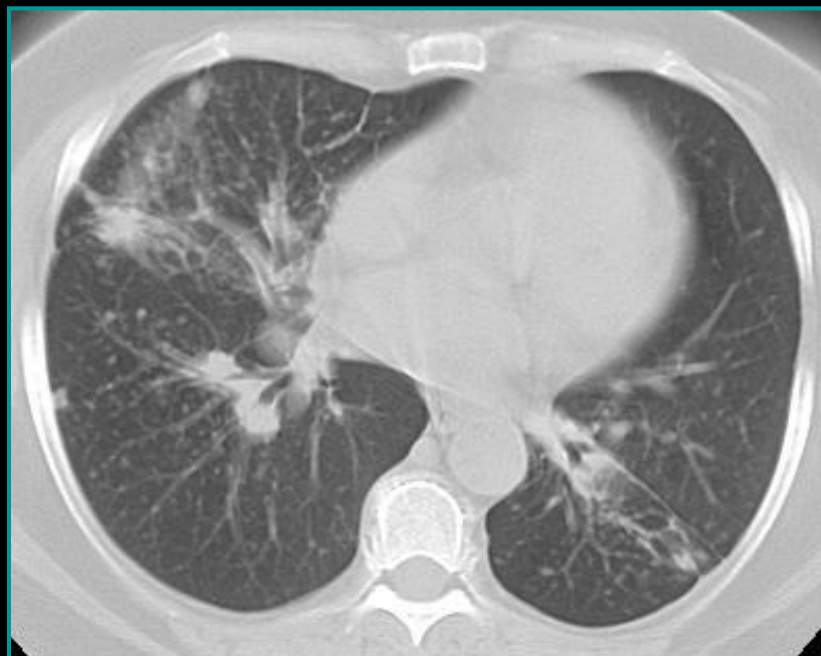
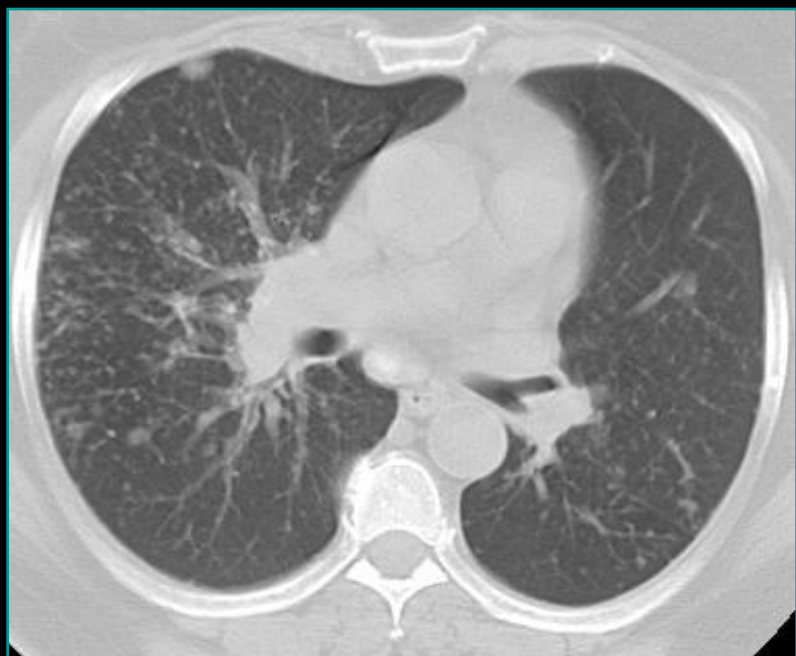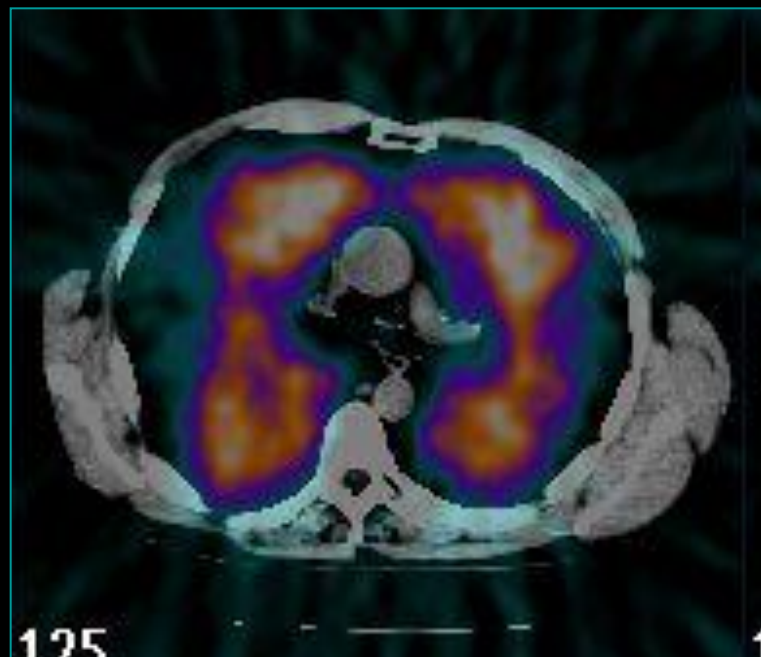
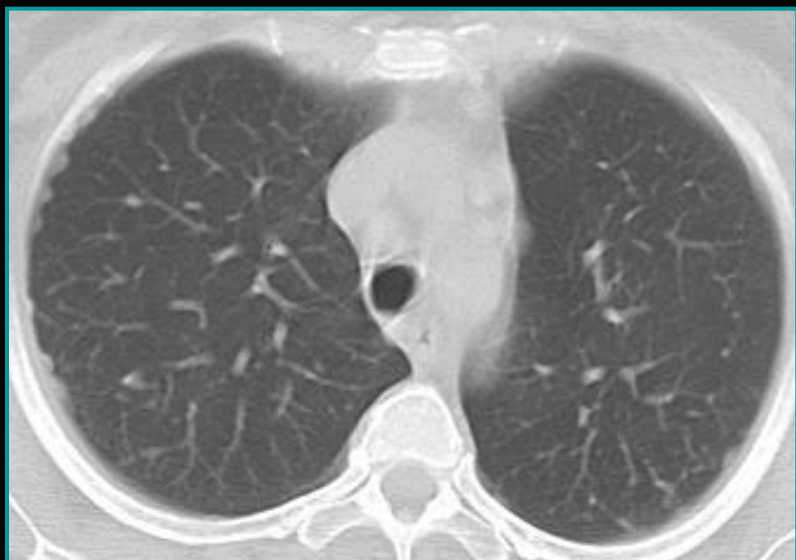**Сравнительное сопоставление стандартной (планарной)
перфузионной сцинтиграфии и
однофотонной эмиссионной компьютерной томографии.**

Больной У.34 лет. Диагноз: саркоидоз легких I - II стадии

Совмещенные технологии : МСКТ / ОФЭКТ



Саркоидоз II

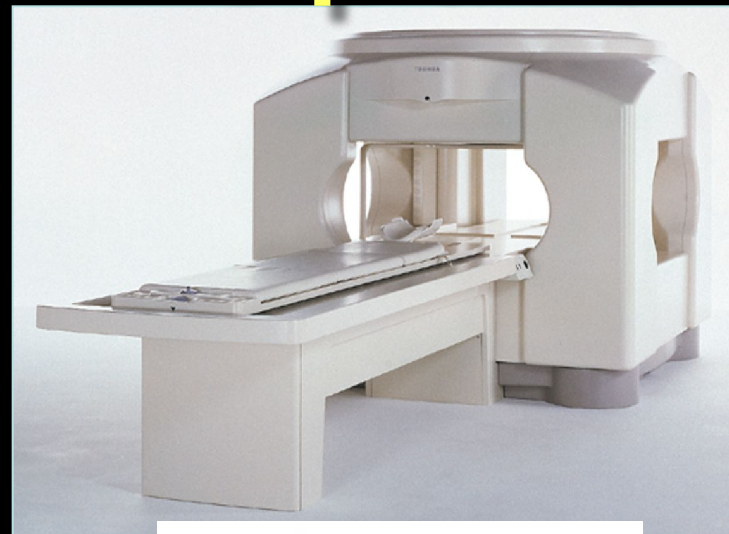




**Forte
Philips**



Opart



Asteion

