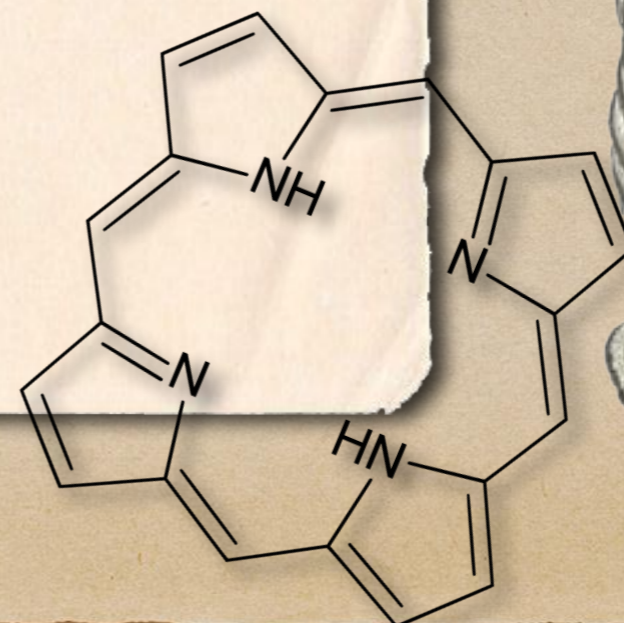
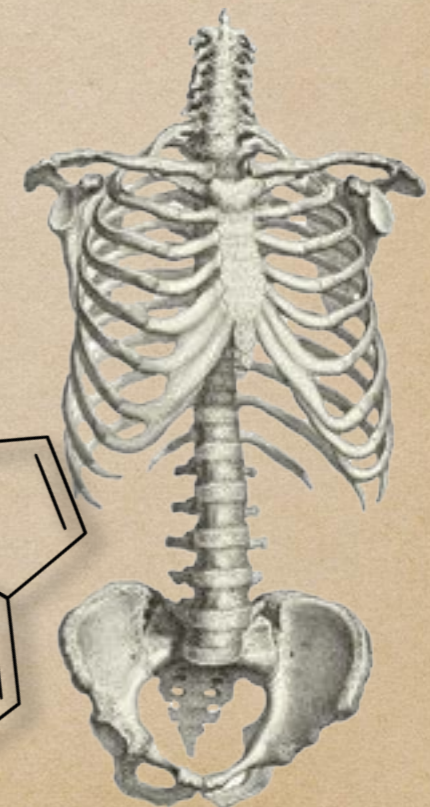


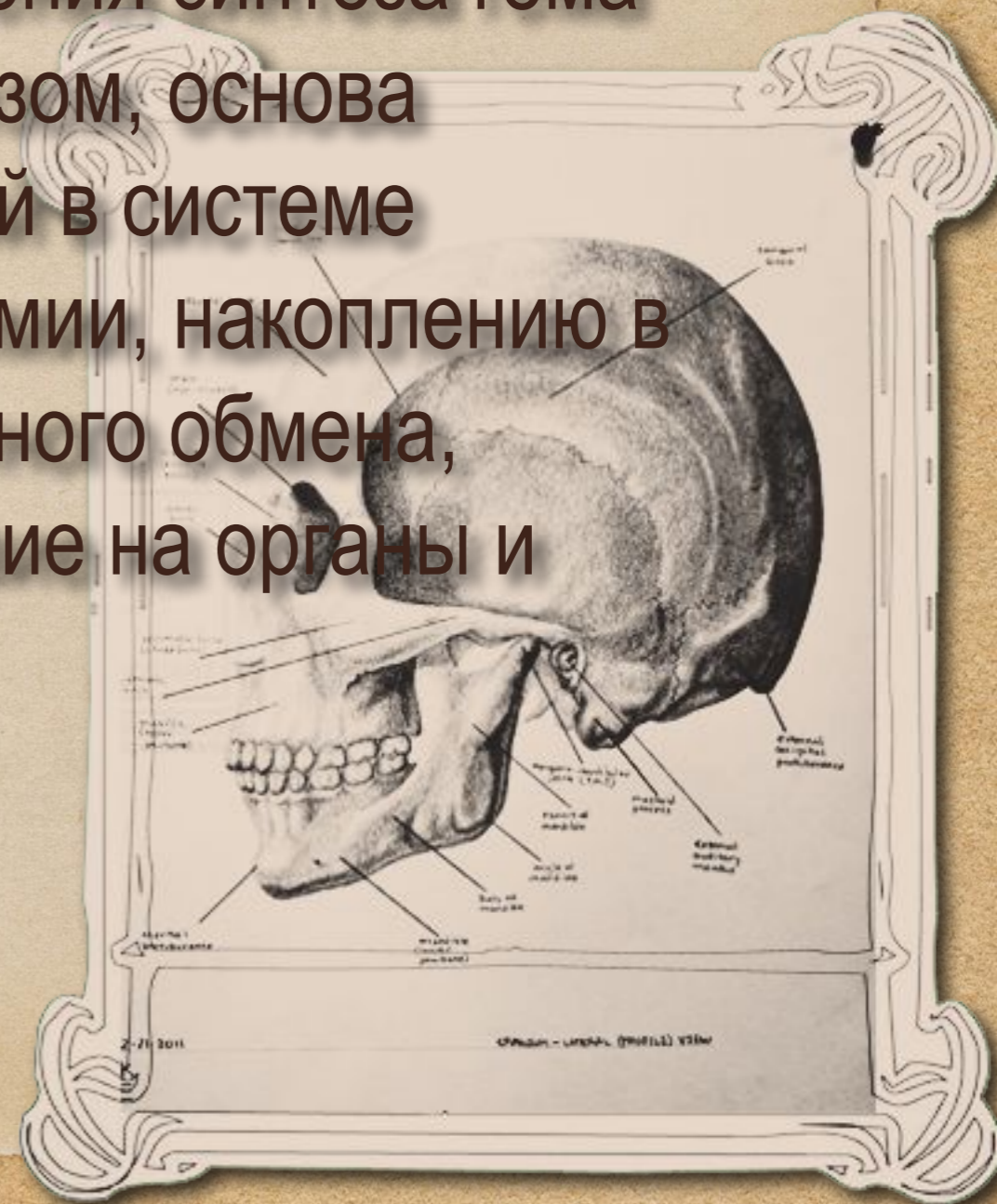
Порфирия или порфириновая болезнь -

- Порфи́риос — «багряный», «пурпурный».
- наследственное нарушение пигментного обмена
- с повышенным содержанием порфиринов в крови и тканях и усиленным их выделением с мочой и калом. Проявляется фотодерматозом, гемолитическими кризами, желудочно-кишечными и нервно-психическими расстройствами.



Патогенез:

В основе патологии лежат нарушения синтеза гема — соединения порфирина с железом, основа эритроцитов крови человека. Сбой в системе образования гема приводит к анемии, накоплению в организме продуктов промежуточного обмена, оказывающих токсическое действие на органы и системы.



Тип наследования:

А - Д

- Ганноверское безумие,
(пурпурная болезнь, острая порфирия)



А - Р

- Болезнь Гюнтера.
(вампиризм, хроническая порфирия)



Классификация:

1. Печеночные порфирии:

- порфирия, обусловленная дефицитом дегидратазы аминоклевулиновой кислоты;
- острая перемежающаяся порфирия;
- наследственная копропорфирия;
- вариетатная порфирия;
- поздняя кожная порфирия.

2. Эритропоэтические порфирии:

- врожденная эритропоэтическая порфирия (болезнь Гюнтера);
- эритропоэтическая протопорфирия.



По клиническому течению:

острая

- сильные абдоминальные боли,
- боль в пояснице, конечностях,
- тахикардия,
- повышением АД,
- рвота,
- мышечная слабость,
- психомоторное возбуждение,
- галлюцинации,
- бред,
- эпилептиформные припадки.

хроническая

- дерматоз,
- гипертрихоз,
- рубцовые изменения кожи,
- разрушение ногтевой пластины,
- изменения глаз,
- эрозия десен и губ,
- психомоторное возбуждение,



Острая порфирия



Острая порфирия:

Клинические симптомы:

1. Абдоминальные;
2. Сердечно-сосудистые;
3. Неврологические;
4. Психические;
5. Кожные

(только для больных с наследственной копропорфирией и
вариетатной порфирией)



Молодой Георг III



Георг III



Георг III в старости

Жизнь Георга III была бы вполне скучной по королевским меркам, если бы не болезнь, сразившая его в возрасте 50 лет и имевшая приступообразное течение. Ее приступы случались с королем, как минимум, четырежды: с середины октября 1788 до марта 1789 гг., с февраля по май 1801 г., с февраля по июнь 1804 г. и в октябре 1810 г., когда наступило общее ухудшение физического и психического здоровья 72-летнего короля, приведшее к развитию деменции.

Острая порфирия. Абдоминальная симптоматика:

- боли в животе, как правило, в эпигастральной или правой подвздошной областях, реже не имеют четкой локализации; чаще всего носят приступообразный характер, иногда бывают постоянными, продолжающимися несколько часов или дней;
- тошнота, рвота;
- запор, реже понос.





До 1788 г. у Георга случались лишь соматические недомогания, протекавшие в легкой форме. Так, в 1762 г. король перенес простуду, в 1765 г. симптомы его болезни были те же: кашель, температура, учащение пульса, боли в груди, бессонница и астения. В июне 1788 г. король заболел

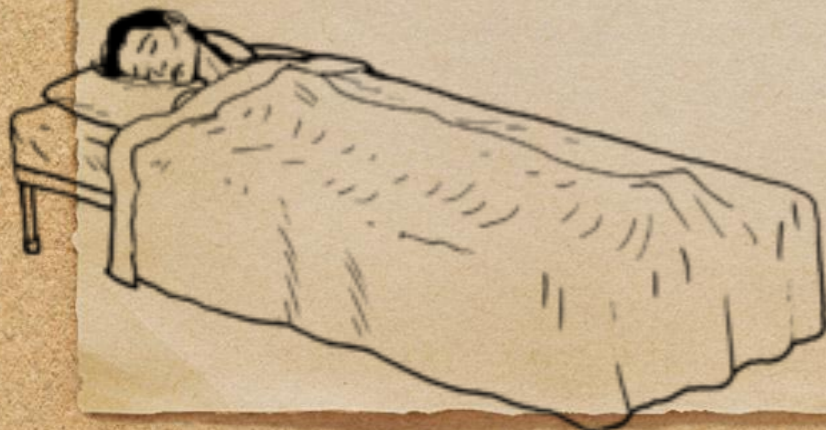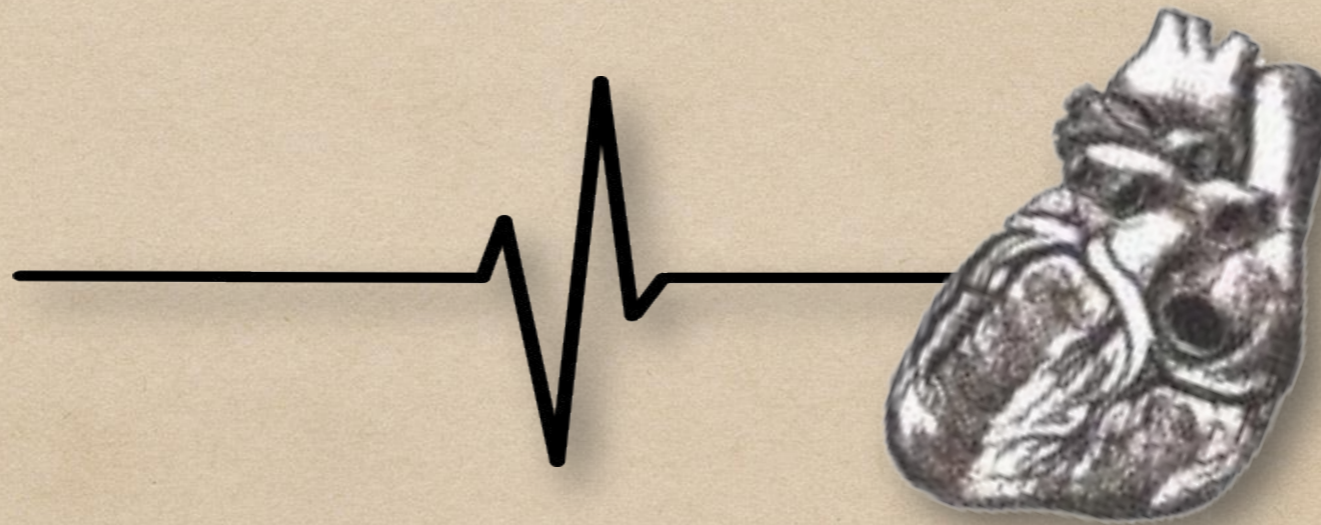
«лихорадкой с разлитием желчи, сопровождаемой жестокими спазмами в желудке и кишечнике».



клинический пример абдоминальной симптоматики:

Острая порфирия. Сердечно - сосудистая СИМПТОМАТИКА:

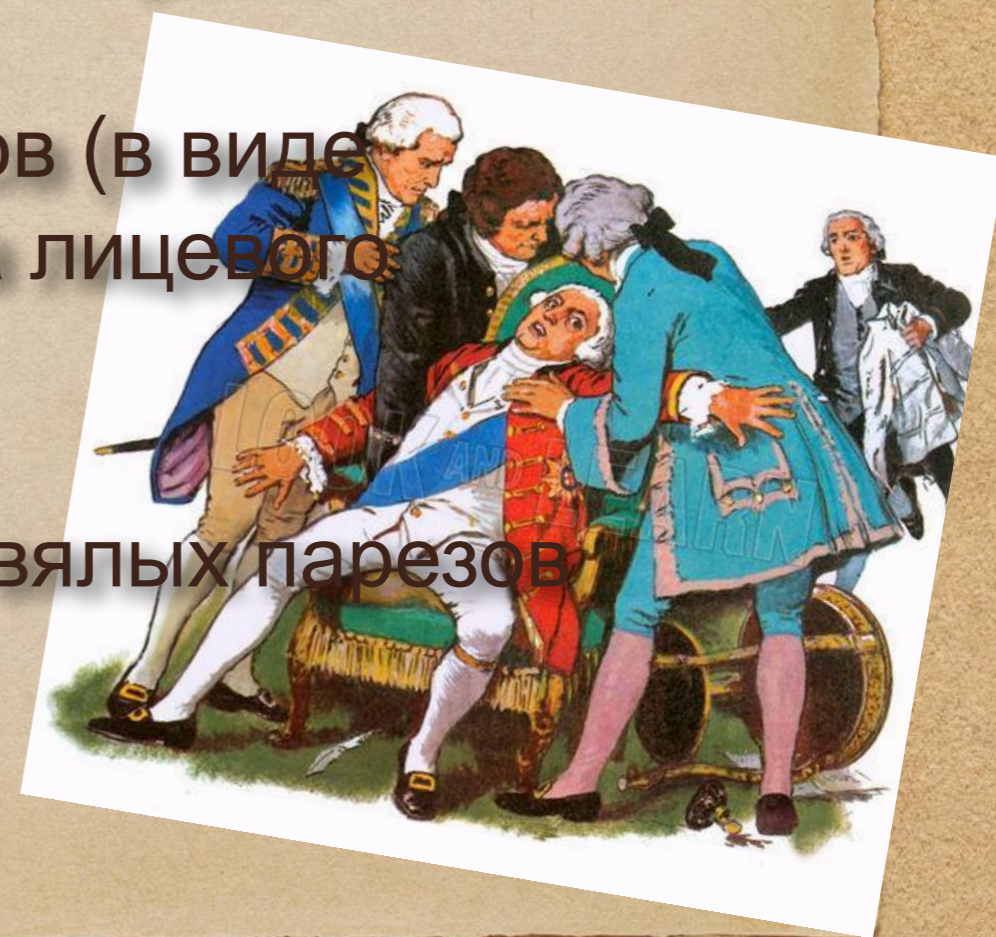- стойкая синусовая тахикардия (до 160 уд./мин);
- гипертония.



Острая порфирия.

Неврологическая симптоматика:

- мышечная атония (затрагивает чаще мышцы конечностей и пояса);
- боли в конечностях, голове, шее и грудной клетке;
- потеря чувствительности (наиболее выражена в плечевой и бедренной областях);
- поражение черепно-мозговых нервов (в виде дисфагии, диплопии, афонии, пареза лицевого и глазодвигательного нервов);
- нарушение тазовых функций;
- двигательные расстройства в виде вялых парезов и параличей;
- паралич дыхания.





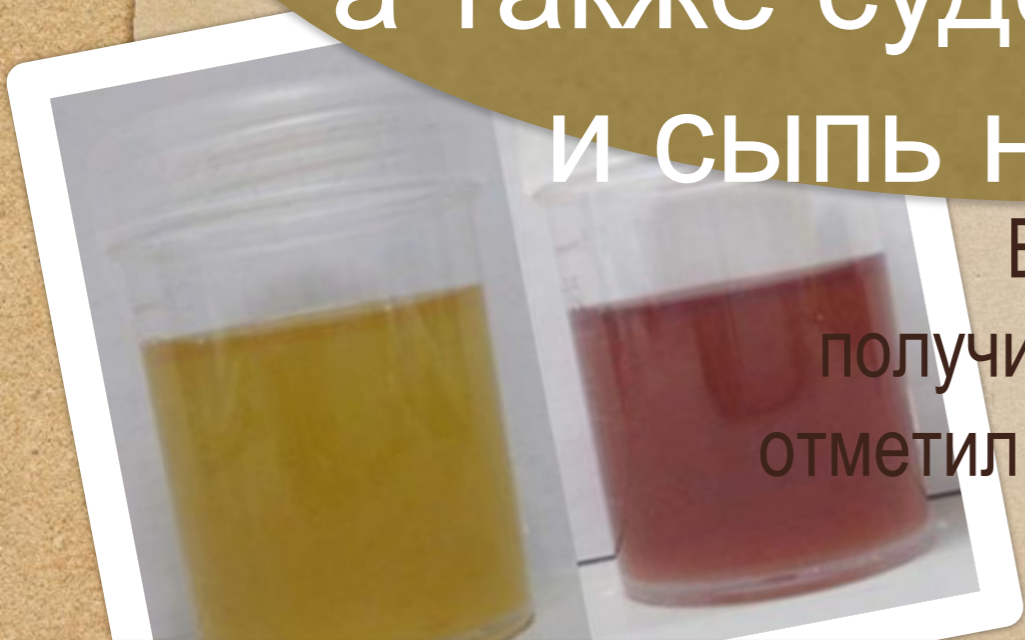В августе он вернулся в Виндзор, но симптомы вновь дали о себе знать.

Придворному врачу Джорджу Бейкеру он жаловался на

**«очень сильную боль под
ложечкой, отдающую
в спину и в бока
и затрудняющую дыхание,
а также судороги в ногах
и сыпь на руках.»**



Бейкер объяснил жалобы переохлаждением, которое получил король, промочив ноги на прогулке. Вскоре Бейкер отметил у короля пожелтение глаз и потемнение цвета мочи, боль в животе не проходила.



клинический пример сердечно-сосудистой и неврологической симптоматики:

Острая порфирия.

Психическая симптоматика:

- бессонница;
- сильное беспокойство;
- депрессивные и истерические компоненты;
- спутанность сознания и дезориентация;
- зрительные и слуховые галлюцинации;
- тонико-клонические судороги;
- мании;
- коматозное состояние;
- эпилептические припадки.





Георг отмечал невозможность сосредоточиться, все чаще с ним случались приступы гнева. В октябре одна из фрейлин королевы

Фани Берни отмечала:

«Он разговаривал в такой необычной манере, что объяснить ее могла только высокая температура: быстрота, хриплость голоса, многословие, серьезность, горячность...».



клинический пример психической симптоматики:



«Со вчерашнего вечера он
Состояние короля описывал также лорд Шеффилд:
говорил шестнадцать часов
подряд; чтобы отвлечь его
от этого, они решились
прибегнуть к письму,
и наконец он начал сочинять
заметки к «Дон Кихоту».
Неудивительно, что его
голос стал очень хриплым.
Он спал очень плохо, иногда
совсем не спал, однажды он



клинический пример психической симптоматики:
«Бодрствовал целых

Острая порфирия. Кожная симптоматика:

(только для больных с наследственной копропорфирией и вариегатной порфирией):

- повышенная фоточувствительность;
- изменение пигментации.





Макальпин и Хантер отмечали:

«повышенную
чувствительность кожи
короля к солнечному свету»

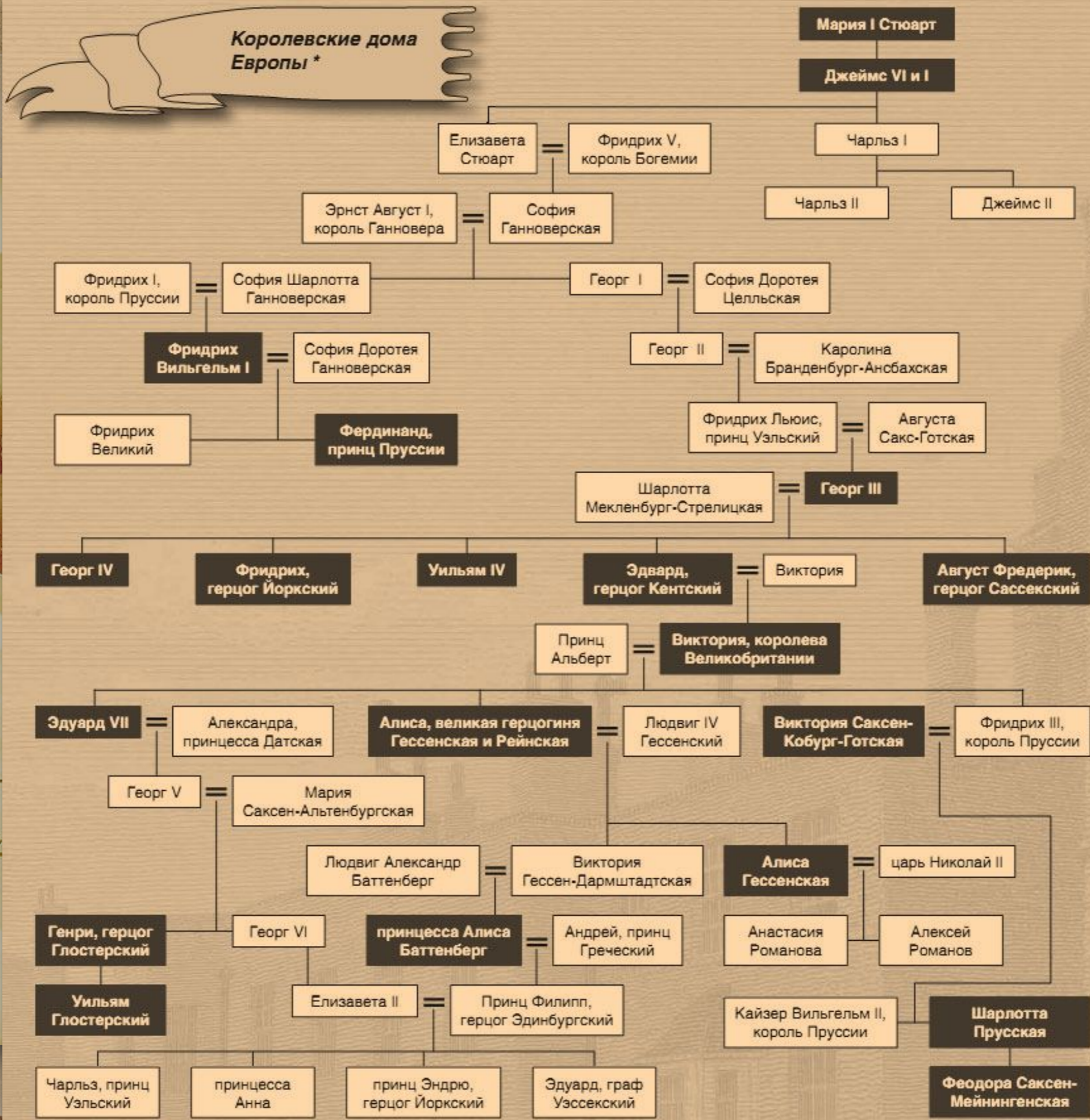


клинический пример кожной симптоматики:

Провоцирующие факторы:

- голодание,
- бактериальные или вирусные инфекции (например, гепатиты),
- алкоголь,
- приём некоторых лекарственных средств (НПВП, барбитуратов, некоторых антибиотиков, сульфаниламидов, и др.),
- изменение у женщин гормонального профиля (менархе, беременность),
- инсоляцию.

Острая порфирия чаще развивается у женщин в период полового созревания; атаки связаны с началом менструации.



* Цветом обозначены персонажи, у которых зафиксированы те или иные симптомы порфирии

THE
FIGURE CUTTERS

ON BILL



Хроническая порфирия



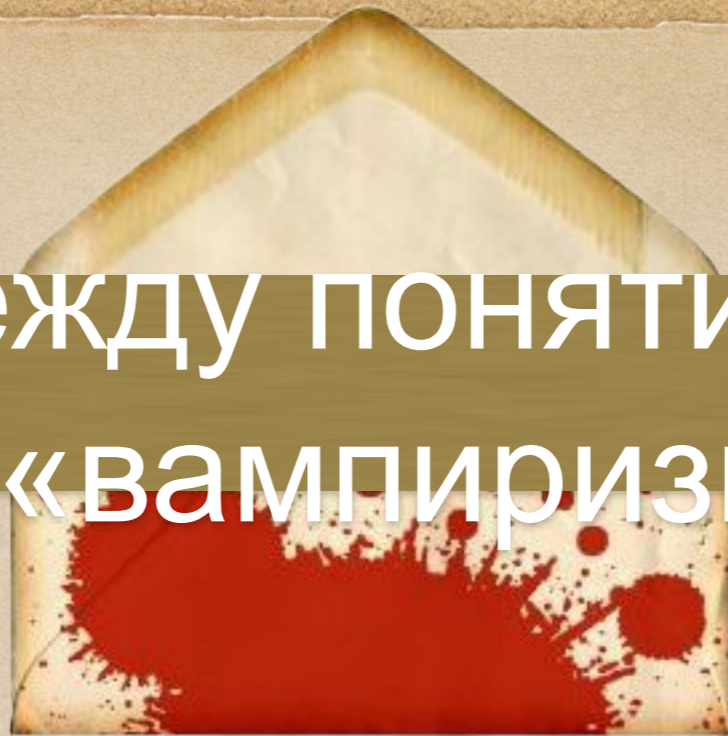
Хроническая порфирия:

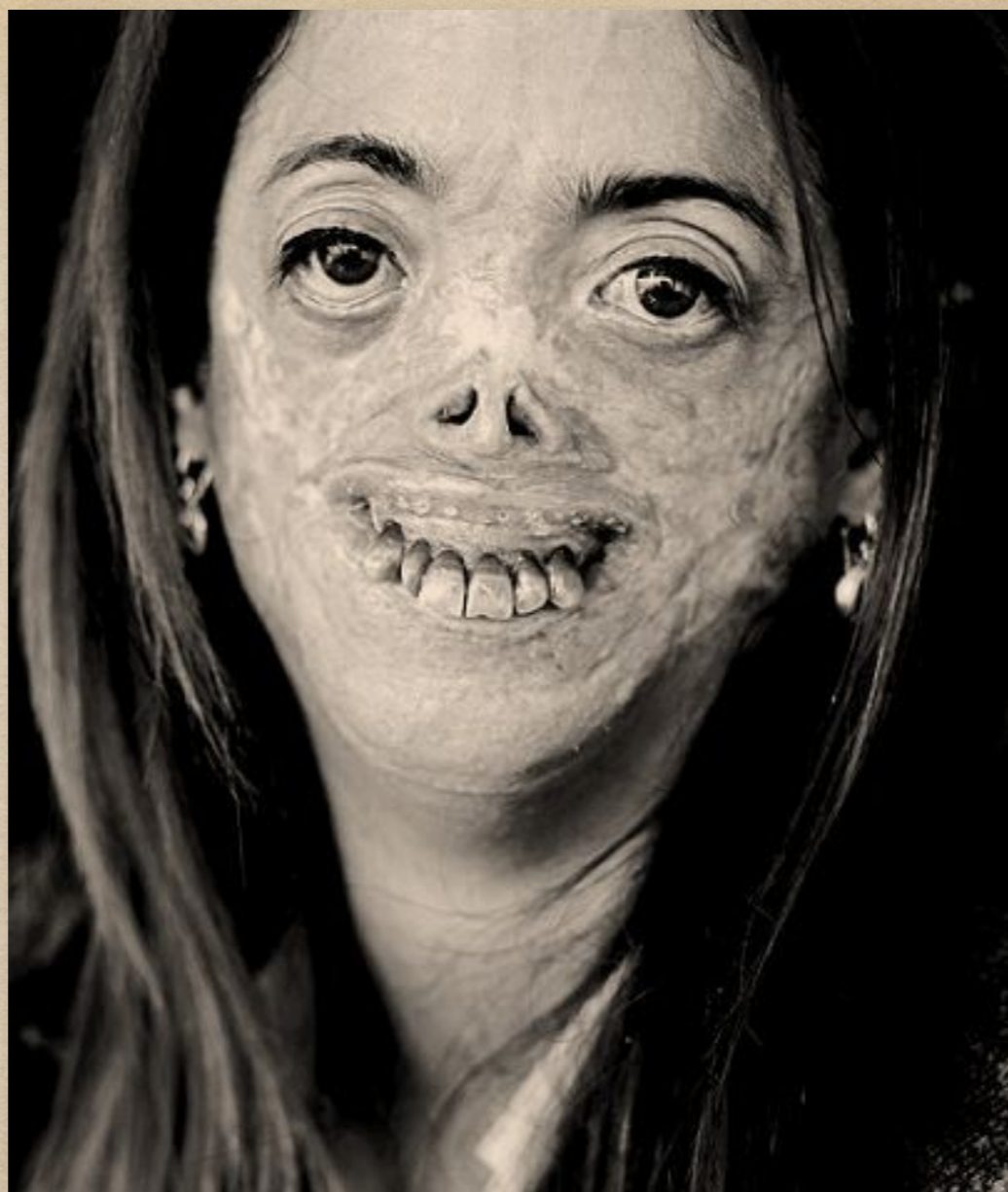Клинические симптомы:

Ведущий симптом:

Кожные изменения: (высокая травматичность кожных покровов, затвердения кожи, похожие на склеродермию;

Какая связь между понятиями
«порфирия» и «вампиризм»?





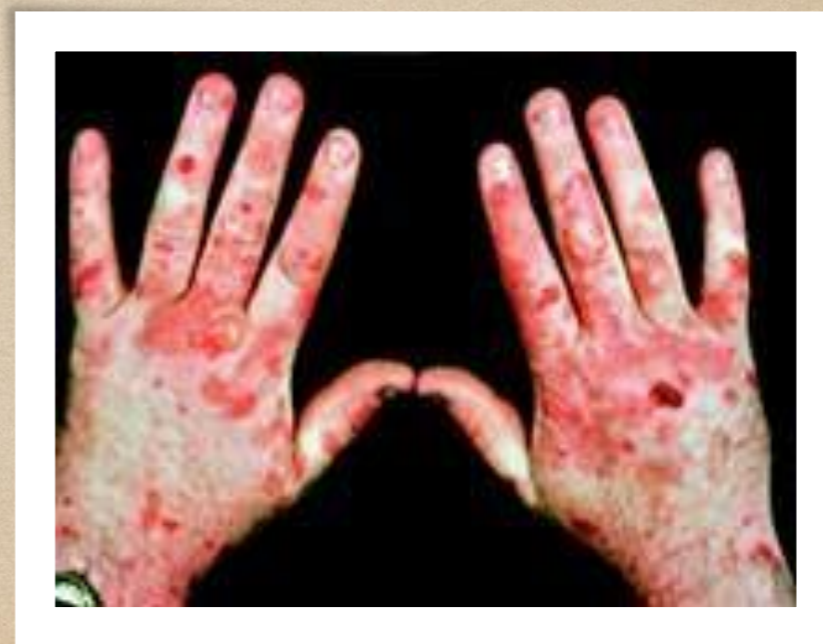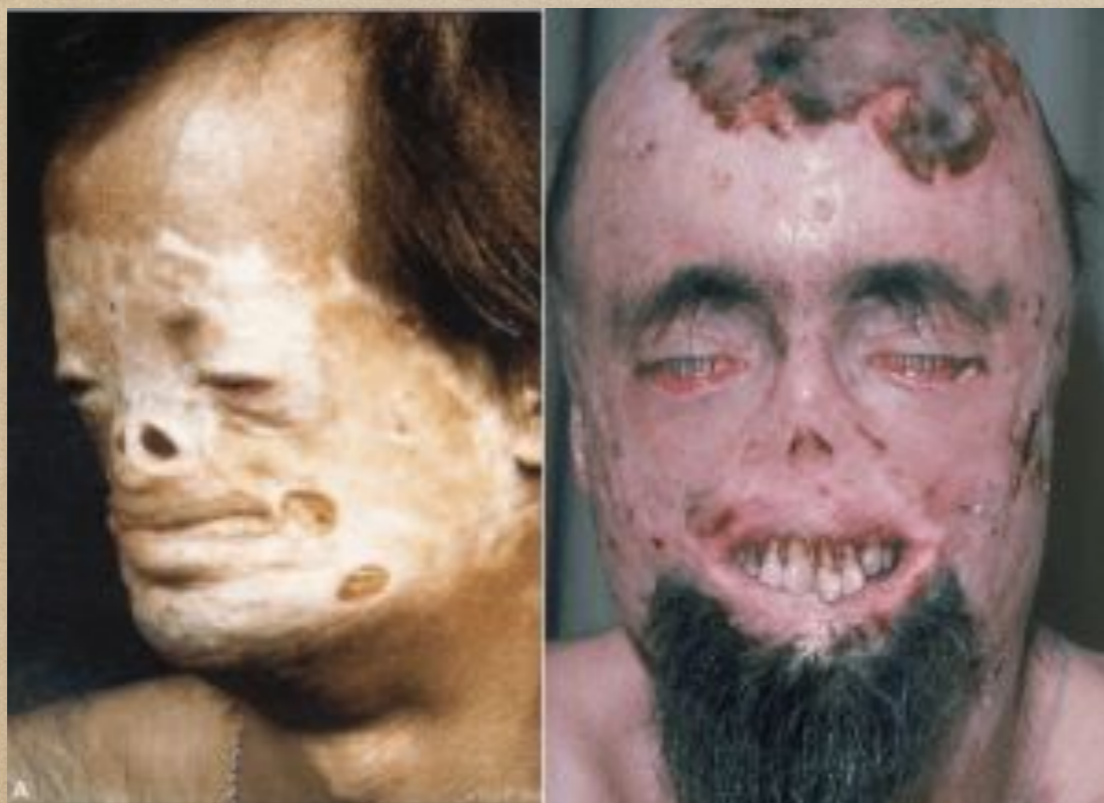Фиде Мирон

Хроническая порфирия. Кожные изменения:

- Фотосенсибилизация, проявляющаяся развитием дерматоза, напоминающим ожоговую болезнь. На бледной истонченной коже открытых участков тела появляются пигментация, пузыри, которые быстро вскрываются и обнажают эрозии и язвы, на месте которых образуются розово-синеватые рубцы, эрозии оставляют пигментацию.
- Для порфирии характерен гипертрихоз и потемнение волос, шикарные бакенбарды, густые пушистые ресницы и брови.
- Рубцовые изменения кожи в области ушей, носа, надбровных дуг, пальцев рук приводят к искажению черт лица и деформации кистей. На боковых поверхностях висков появляются *микроцисты* — последствия заживления мелких эрозий, напоминающие белые угри.
- Под действием света изменяются, утолщаются, деформируются и разрушаются ногти, склерозируется ногтевое ложе.

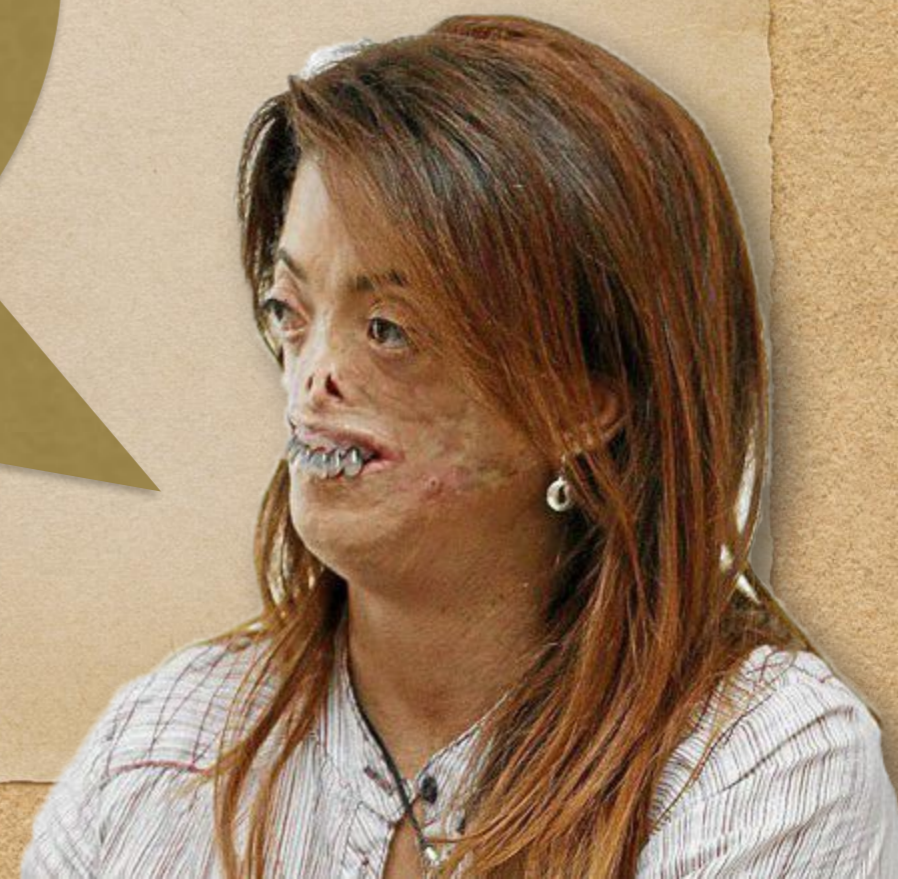Хроническая порфирия. Кожные изменения:

- Эрозивный хейлит проявляется покраснением, пигментацией, отечностью и кровоточивостью красной каймы губ. Атрофия слизистой десен приводит к обнажению шеек зубов и визуальному эффекту увеличения клыков.
- Поверхность зубов и десен, на которые падает солнечный свет, приобретает красноватый оттенок, иногда становится темно-красной.



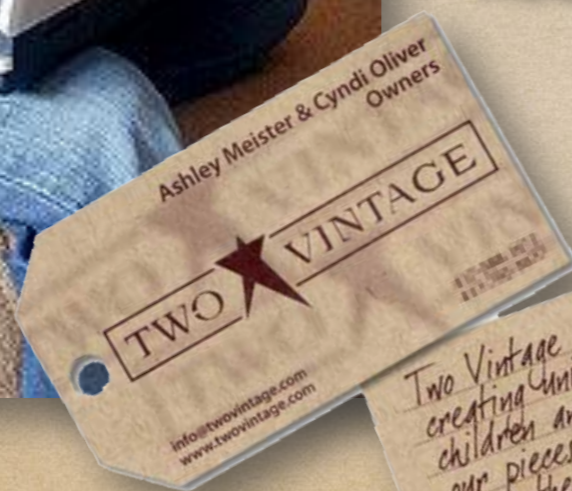Каждые 15 дней ей переливали кровь отца. Но, когда ей было 9 лет, он умер в результате несчастного случая.

«К 16 годам, у меня уже были сильно заметны визуальные нарушения, из-за болей мне было трудно ходить, но я все-таки закончила колледж. Я помню, что в 4 года у меня еще было чистое тело. Изменения происходили очень медленно. Я теряла мускульную массу. В мире есть китайцы, коротышки, негры, толстяки и только я одна такая.»





Болезнь приносит женщине невыносимые страдания. Небелковая часть гемоглобина - гем - превращается в токсичное вещество, которое разъедает подкожные ткани. Кожа начинает приобретать коричневый оттенок, становится всё тоньше и от воздействия солнечного света лопается, поэтому покрыта шрамами и язвами. Язвы и воспаления повреждают хрящи, нос и уши, деформируя их. Веки покрываются язвами. Фиде противопоказан солнечный свет.



Two Vintage specializes in creating unique items for children and babies. All of our pieces are handmade from the finest fabrics, in a variety of styles from vintage to modern.



Диагностика:

- Эта группа заболеваний диагностируется на основании клинических симптомов и теста на определение концентрации порфиринов и их производных в кале и моче. Каждая разновидность порфирии даёт в анализах свой характерный состав отдельных порфиринов.
- В случае, если тип болезни все же установить не получилось, проводится дополнительное генетическое тестирование для обнаружения мутаций.



Лечение:

На сегодняшний день этиологического лечения порфирий всех видов пока не разработано. Однако могут быть использованы следующие методы терапии:

- прием обезболивающих препаратов;
- защита от облучения солнцем;
- спленэктомия;
- инфузия глюкозного раствора;
- терапия рибоксином, аденозинмонофосфатом;
- назначение делагита, который образует комплекс вместе с кожными порфиринами, и после выводится с мочой;
- плазмаферез.





«Если человек смертельно болен, то у него есть две возможности. Или ты запираешься в четырех стенах и оплакиваешь свою жизнь, или начинаешь жить жизнью других людей. Я выбрала второй вариант. Не знаю, умный ли это выбор, но он мне нравится, потому что в жизни много чего может случиться. Я жду чуда. Каждый день – он не похож на предыдущий, он неповторимый, единственный»



Спасибо за внимание!

WE will
do GOOD IN
THE world