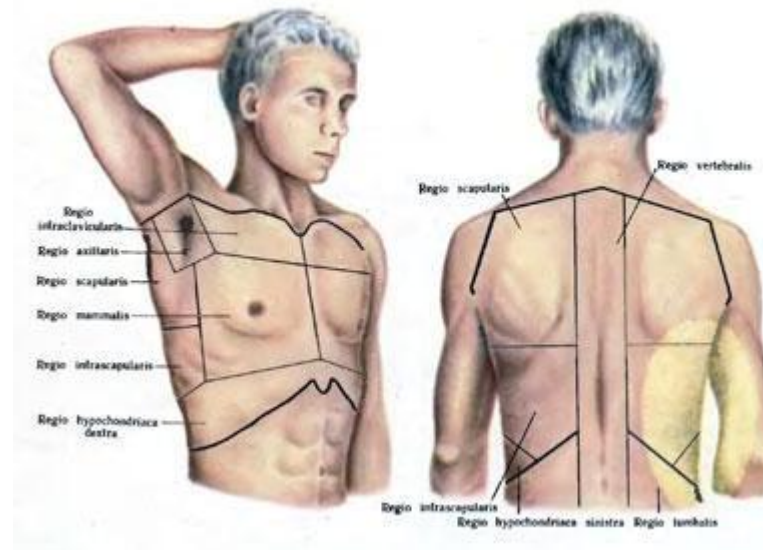


Хирургическая анатомия грудной стенки  
и молочной железы. Оперативная  
хирургия грудной клетки и молочной  
железы

# Хирургическая анатомия груди (Области, границы отделов)

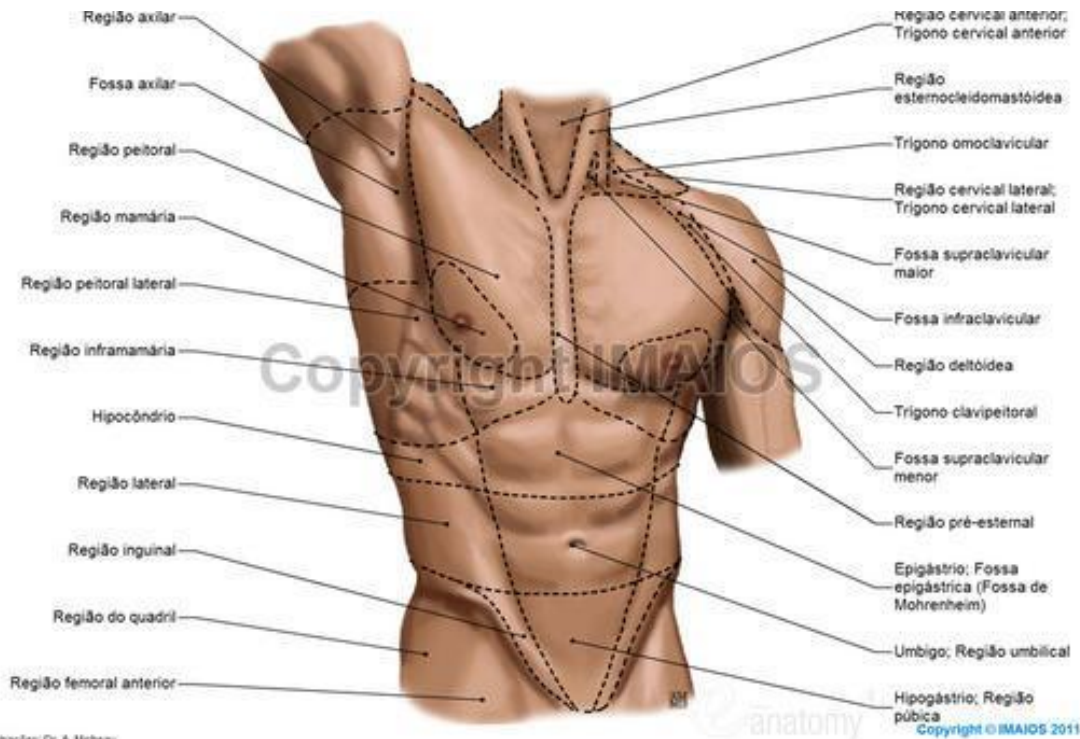


- **Границы:**

**Верхняя граница груди** проходит по верхним краям рукоятки грудины и ключицы, а сзади – по горизонтальной линии, проведенной через остистый отросток VII шейного позвонка

**Нижняя граница груди** проходит от мечевидного отростка грудины косо вниз по реберным дугам и сзади по прямой линии, проведенной от дистального конца XII ребра к остистому отростку XII грудного позвонка.

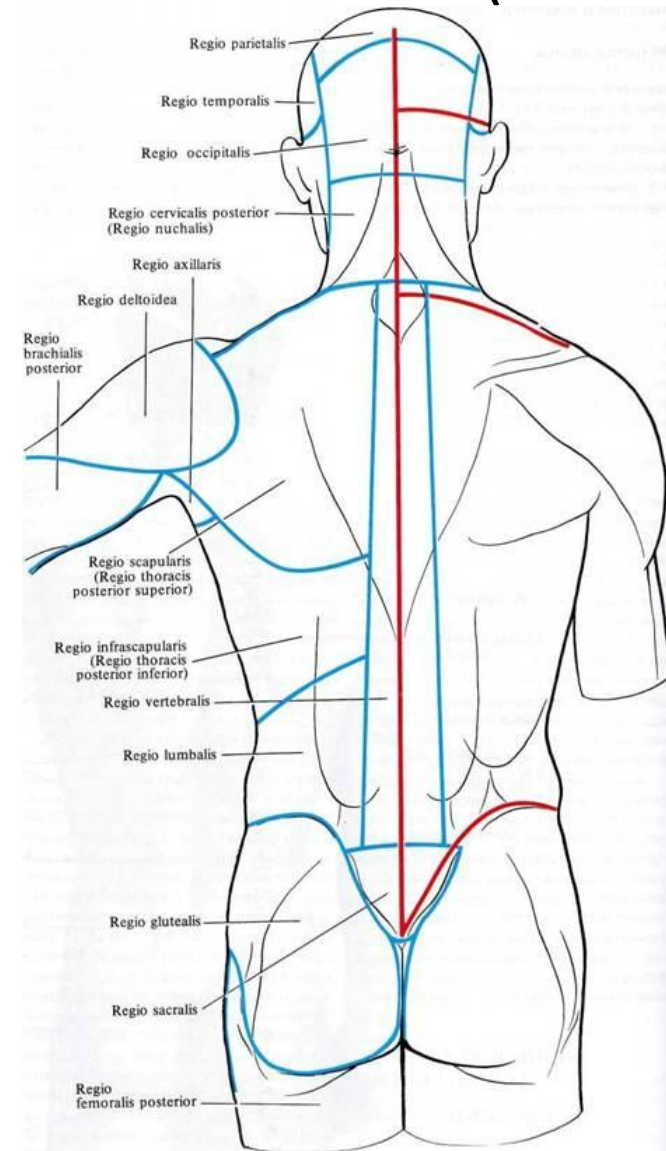
# Хирургическая анатомия груди (Области, границы отделов)



- **Области груди:**

1. **Предгрудинная область** ограничена краями грудины
2. **Грудная область** ограничена сверху ключицей, снизу – VI ребром, медиально – краем грудины, латерально – дельтовидно-грудной бороздой и средней подмышечной линией.
3. **Подгрудная область** ограничена сверху VI ребром, снизу – реберной дугой, медиально – краем грудины, латерально – средней подмышечной линией

# Хирургическая анатомия груди (Области, границы отделов)



- **Области груди:**

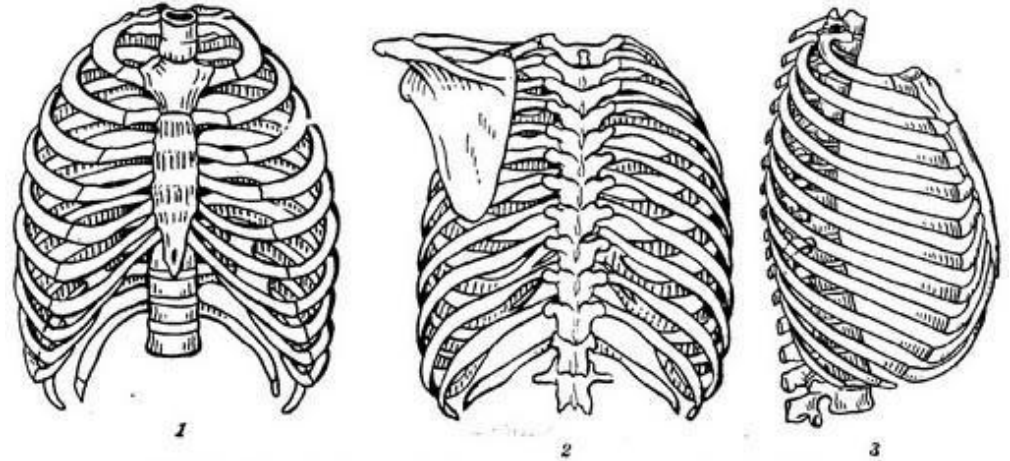
**4. Лопаточная область** ограничена сверху линией, соединяющей акромиально-ключичное сочленение с остистым отростком, выступающего позвонка, снизу - горизонтальной линией, проведенной через нижний угол лопатки, медиально - линией, проведенной по медиальному краю лопатки, латерально - задним краем дельтовидной мышцы и средней подмышечной линией.

**5. Подлопаточная область** ограничена сверху горизонтальной линией, проведенной через нижний угол лопатки, снизу - XII ребром, латерально - средней подмышечной линией, медиально - околопозвоночной линией

**6. Позвоночная область** ограничена с боков околопозвоночными линиями, сверху - горизонтальной линией, проведенной через остистый отросток выступающего позвонка, снизу - горизонтальной линией, проведенной через остистый отросток XII грудного позвонка

# Грудная клетка

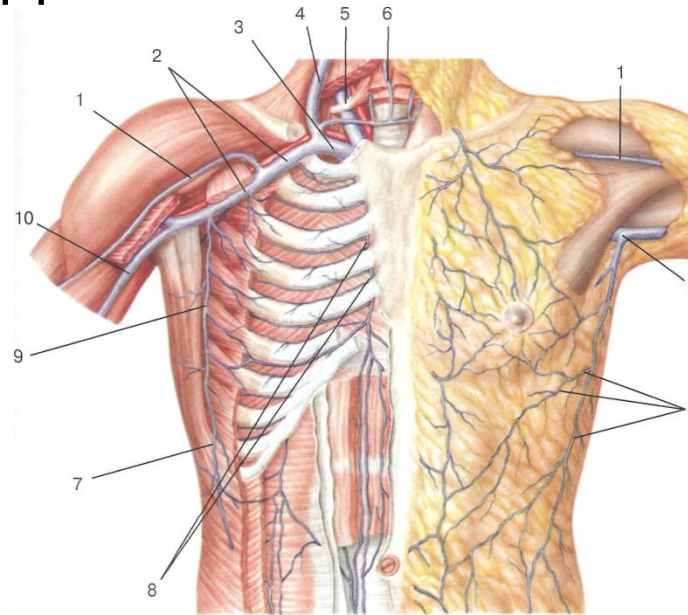
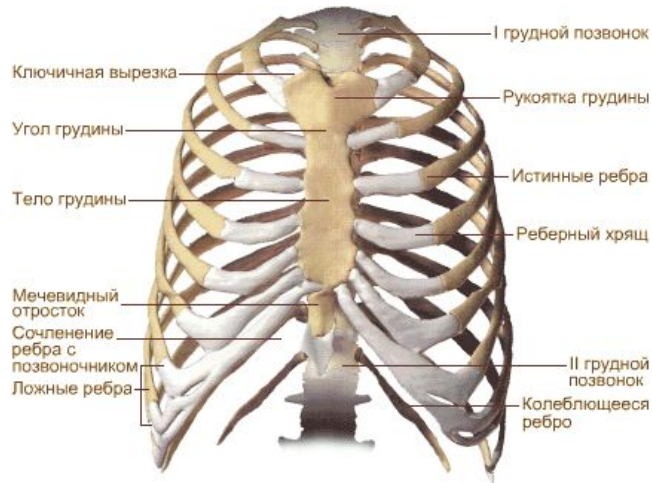
**Грудная клетка** – это костная основа стенок груди, состоящая из 12 грудных позвонков, 12 пар ребер и грудины.



## **Стенки грудной клетки:**

1. **Задняя стенка** образована грудной частью позвоночного столба, а также задними отделами ребер от головки до их углов
2. **Передняя стенка** образована грудиной и хрящевыми частями ребер
3. **Боковые стенки(2шт)** образованы костными частями ребер
4. **Верхняя апертура грудной клетки** ограничена задней поверхностью рукоятки грудины, внутренними краями I ребер и передней поверхностью I грудного позвонка.
5. **Нижняя апертура грудной клетки** ограничена задней поверхностью мечевидного отростка грудины, нижним краем реберной дуги, передней поверхностью X грудного позвонка.

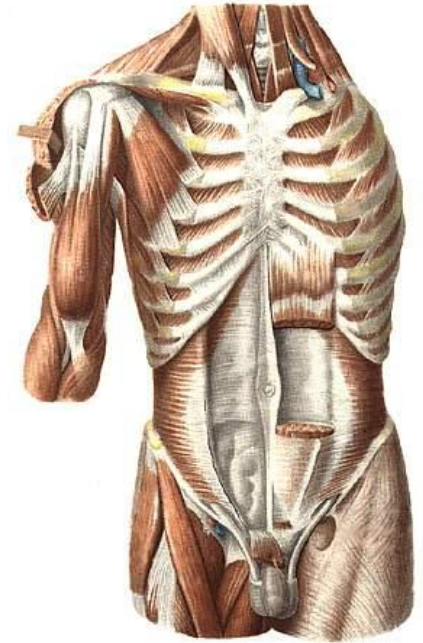
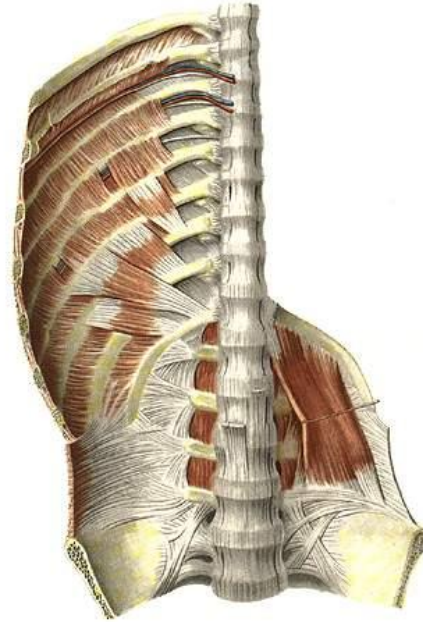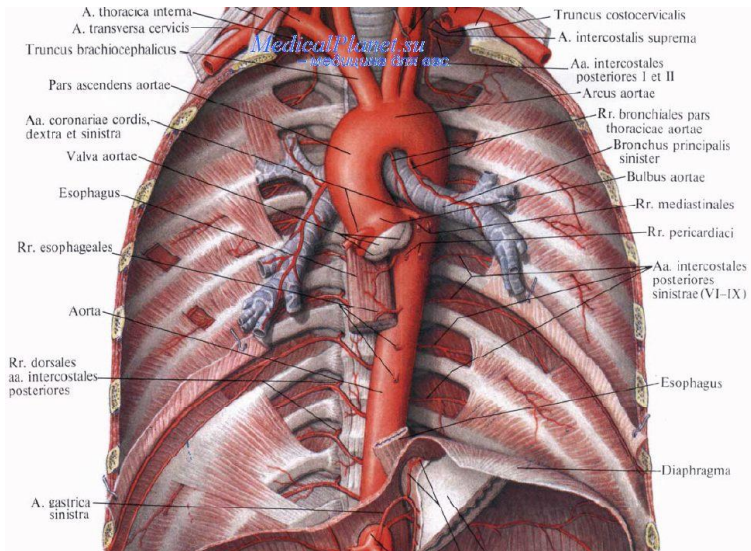
# Грудная стенка



- **Грудная стенка разделяется на три слоя: поверхностный, средний и глубокий.**
  - **К поверхностному слою** относятся *кожа, молочная железа, подкожная жировая клетчатка, а также сосуды и нервы, снабжающие образования этого слоя.*
  - **В среднем слое** расположены покрывающие грудную стенку *мышцы*
  - **Глубокий слой** образуется *ребрами, межреберными мышцами, связками, сосудами и нервами*



# Межреберные промежутки

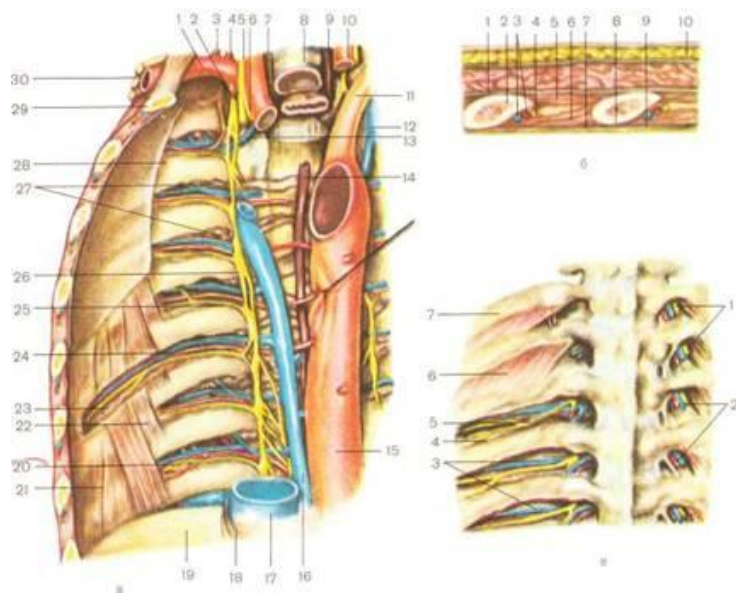


**Межреберные промежутки** заполнены тонкими, но прочными мышцами и апоневрозом, который соединяет соседние ребра и между листками которого проходят нервы, кровеносные и лимфатические сосуды грудной стенки.

Глубокие, или собственные мышцы груди:

1. Наружные межреберные мышцы
2. Внутренние межреберные мышцы
3. Поперечная мышца груди

# Топография межреберных сосудов и нервов



Расположение межреберных сосудов и нервов в межреберьях:

(сверху вниз)

1. вена
2. артерия
3. нерв

(для простоты запоминания: Вена, Артерия, Нерв — ВАНя)

Межреберный пучок на участке между паравертебральной и средней подмышечной

линиями лежит в борозде, *sulcus costalis*, нижнего края вышележащего ребра.

Кпереди от средней подмышечной линии межреберные сосуды и нервы расположены в

межмышечной клетчатке и не защищены ребрами, поэтому всякие проколы грудной

клетки предпочтительнее производить кзади от средней подмышечной линии по верхнему краю нижележащего ребра.



# Оперативные доступы к органам груди

Условно в торакальной хирургии можно выделить три вида доступов:

***торакальные, внеторакальные и комбинированные.***

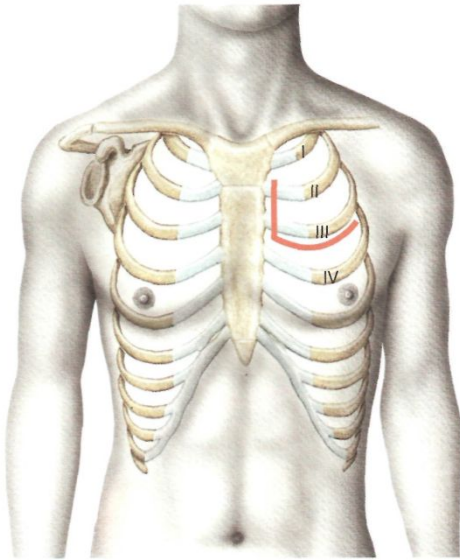
*Торакальные доступы* предусматривают проникновение к органам через грудную стенку.

*Внеторакальные доступы* осуществляются, минуя реберный каркас.

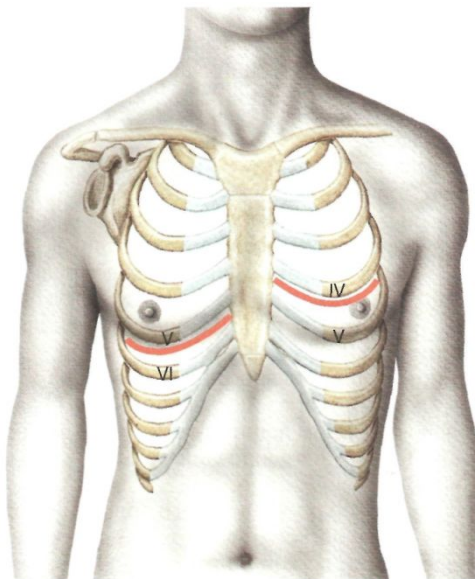
*Комбинированные доступы* - это сочетание торакотомии с другими доступами.

# Оперативные доступы к органам груди

## I. Торакальные доступы



Переднебоковой межреберный доступ *с пересечением* реберных хрящей.



Переднебоковой межреберный доступ *без пересечения* реберных хрящей.

# Оперативные доступы к органам груди

## I. Торакальные доступы

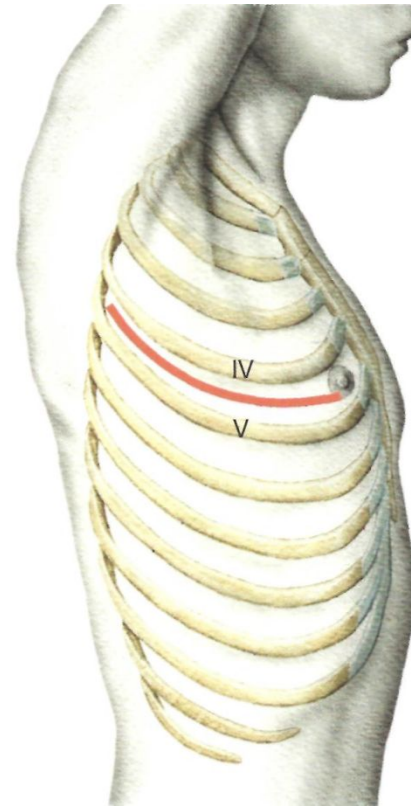
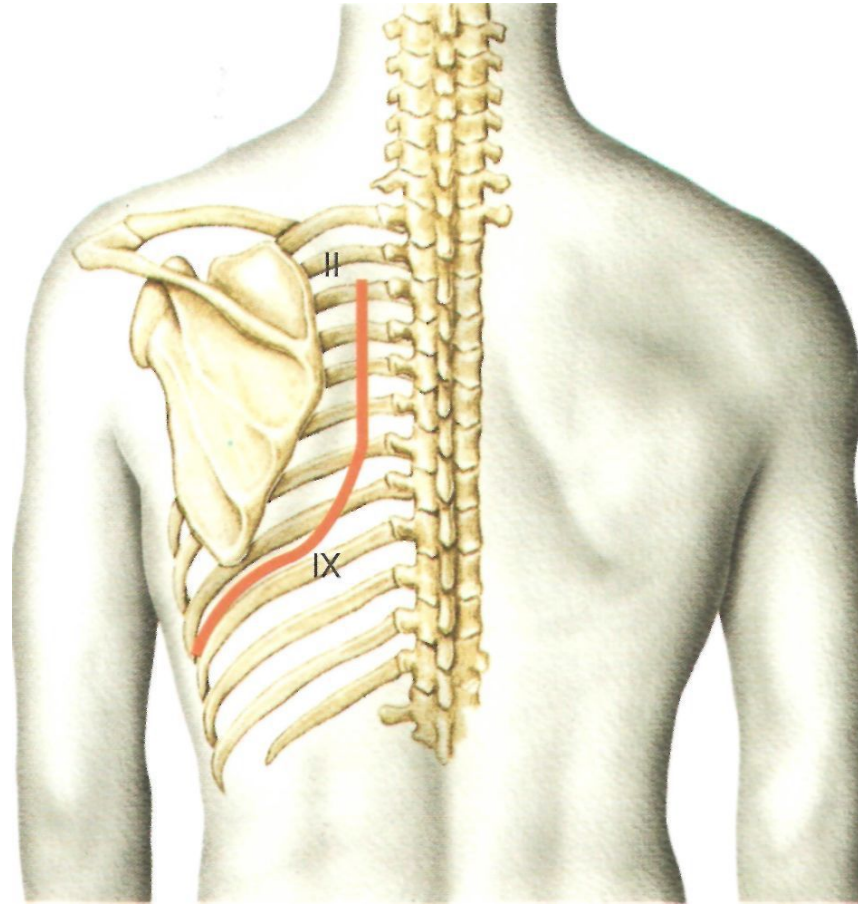


Рис. 4. Боковой межреберный доступ.

Боковой межреберный доступ является наиболее распространенным

# Оперативные доступы к органам груди

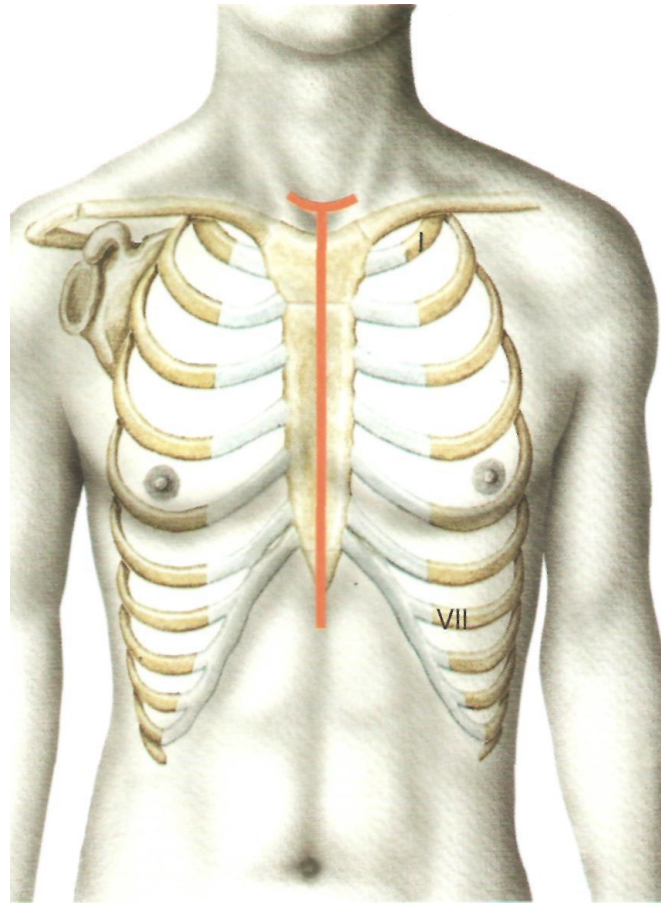
## I. Торакальные доступы



Заднебоковой доступ

# Оперативные доступы к органам груди

## I. Торакальные доступы

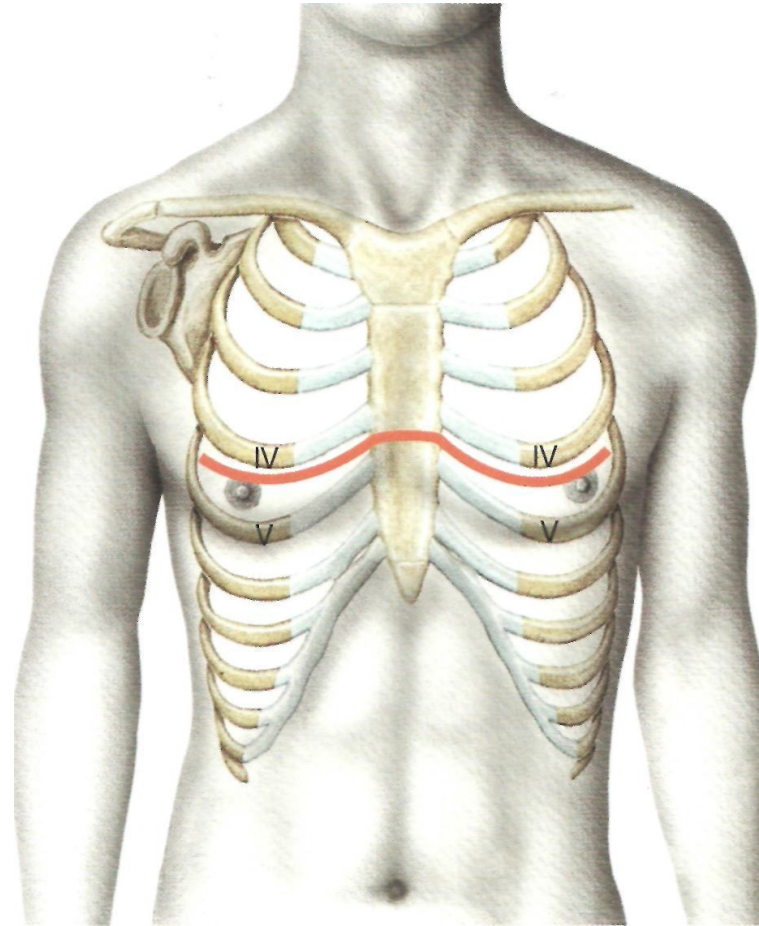


Доступ через срединную стернотомию



# Оперативные доступы к органам груди

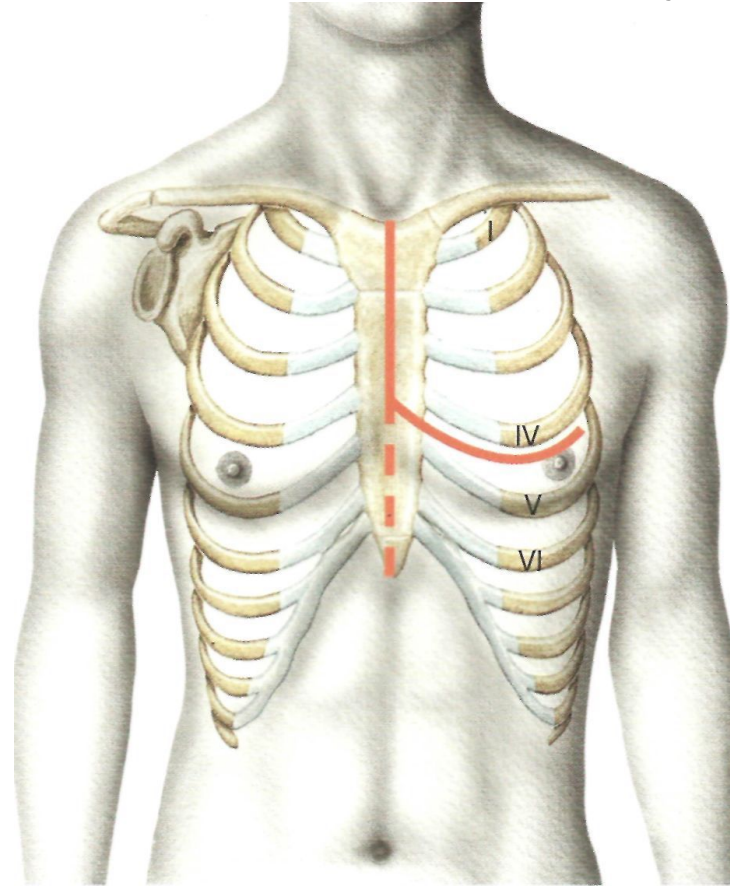
## I. Торакальные доступы



Доступ через поперечную стернотомию

# Оперативные доступы к органам груди

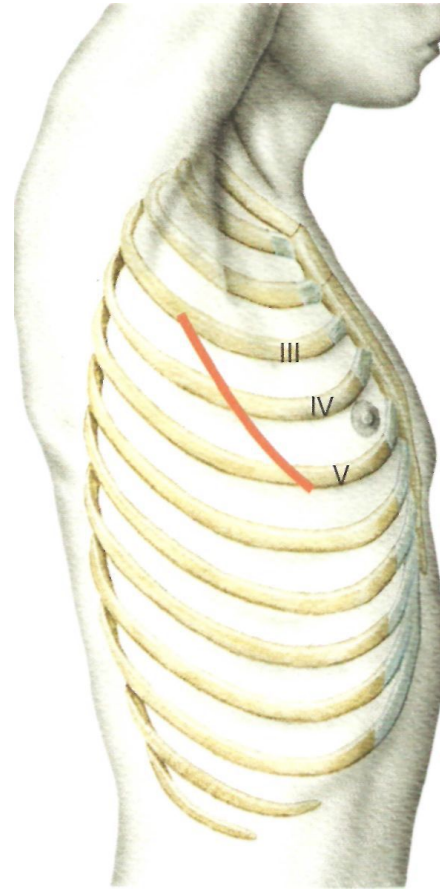
## I. Торакальные доступы



Торакостернотомия по Кохеру

# Оперативные доступы к органам груди

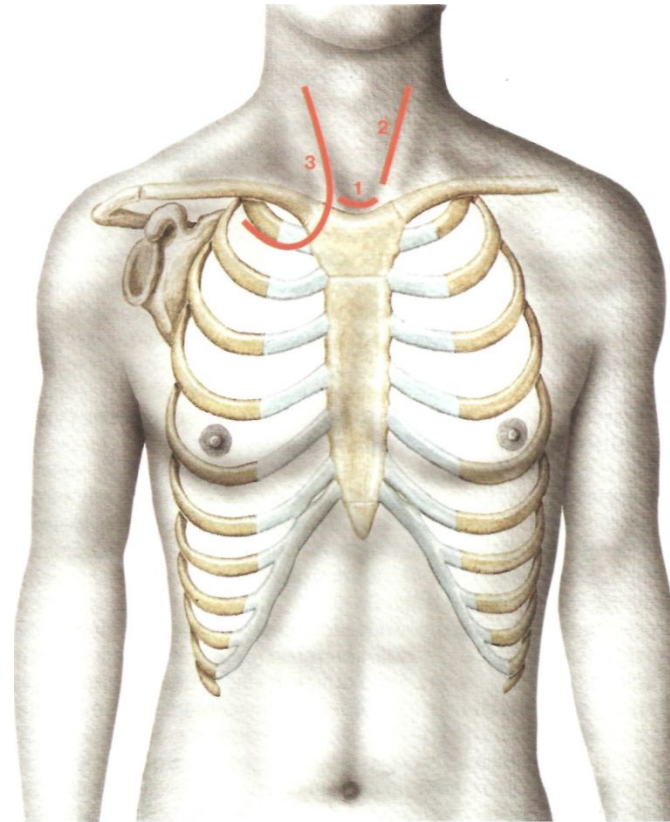
## I. Торакальные доступы



Аксиллярная торакотомия

# Оперативные доступы к органам груди

## II. Внеторакальные доступы



Шейные доступы: 1 - доступ через яремную вырезку, 2 - боковой шейный доступ, 3 - боковой шейный доступ с переходом на первое межреберье.

# Хирургическая анатомия молочной железы

**Молочная железа** – это парный орган, у женщин имеет различную величину и форму в зависимости от возраста и индивидуальных анатомических особенностей.

**Скелетотопия:** расположена на передней стенке

грудной клетки на уровне от III до IV ребра.

Медиально достигает грудины.

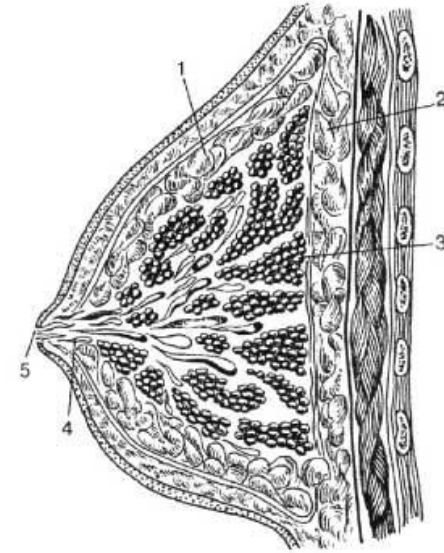
Латерально – передней подмышечной линии

Железа **окружена капсулой**, образованной **поверхностной фасцией**. Последняя делится на два

листка, охватывающие железу спереди и сзади, и **прикрепляется к ключице, образуя**

**поддерживающую связку**. Железа связана с глубокими слоями кожи посредством прочных соединительнотканых пластинок. Связь же грудной

железы с fascia pectoralis, поверх которой она располагается, - рыхлая, так как **между капсулой железы и грудной фасцией имеется слой рыхлой**



Хирургическая анатомия молочной железы:

- 1 — жировая капсула;
- 2 — ретромаммарное пространство;
- 3 — дольки железистого тела;
- 4 — млечные протоки;
- 5 — сосок



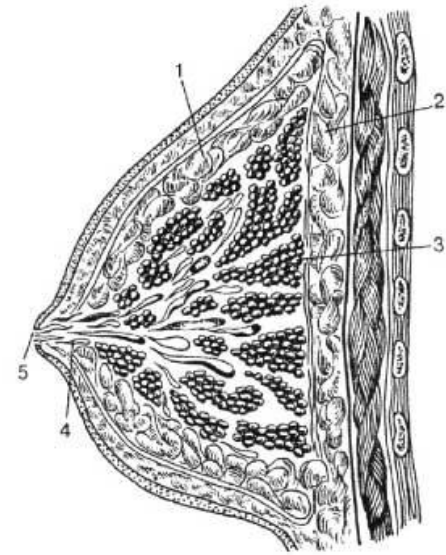
# Хирургическая анатомия молочной железы

## **Клетчаточные пространства**

Наружная поверхность фасциального футляра молочной железы связана с подкожной клетчаткой и через нее с кожей.

Клетчатка области грудной железы по своей локализации может быть разделена на внутри- и внекапсульную. В толще железы жировая ткань образует большей или меньшей степени выраженные футляры для долек железы.

Наиболее глубоко располагается ретромаммарная рыхлая клетчатка, отделяющая железу с ее фасциальным футляром от собственной фасции большой грудной мышцы



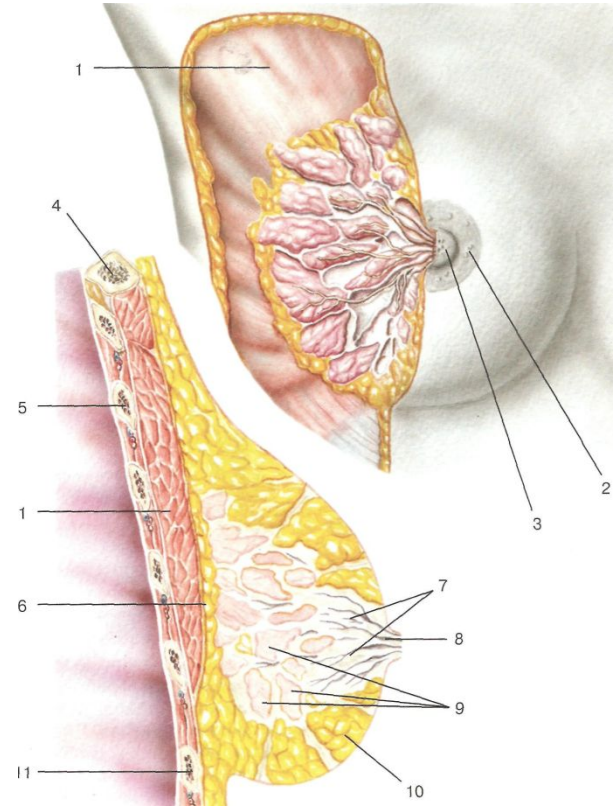
Хирургическая анатомия молочной железы:

- 1 — жировая капсула;
- 2 — ретромаммарное пространство;
- 3 — дольки железистого тела;
- 4 — млечные протоки;
- 5 — сосок

# Хирургическая анатомия молочной железы

## ***Кровоснабжение, иннервация и отток лимфы***

- Кровоснабжение молочной железы совершается за счет ветвей 3-7 межреберных артерий, 3-5 прободающих ветвей внутренней грудной артерии, исходящей из подключичной артерии, а также за счет ветвей наружной грудной артерии, исходящей из подкрыльцовой артерии.
- Венозные сосуды следуют параллельно артериальным и сливаются в подмышечную и подключичную вены, а также во внутреннюю грудную и в верхнюю полую вены.
- Иннервация молочной железы осуществляется преимущественно за счет передних кожных ветвей 2-5 межреберных нервов и заднебоковых веточек 3-5 межреберных нервов, а также веточек надключичных нервов. Наибольшей густоты нервные сплетения достигают в зоне соска.



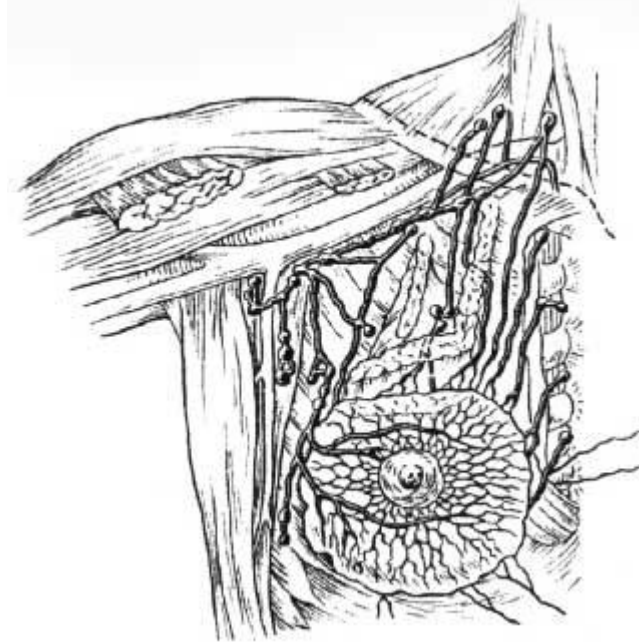
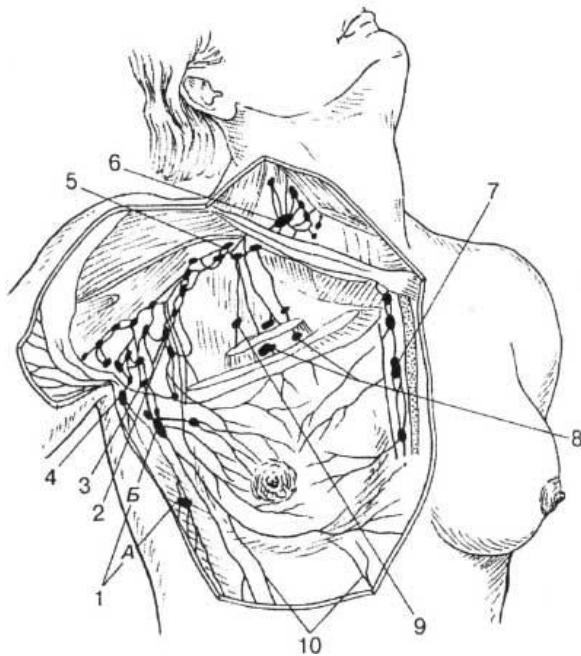
# Хирургическая анатомия молочной железы

## *Кровоснабжение, иннервация и отток лимфы*

Лимфатическая система молочной железы  
богато

развита и тесно связана с соседними

МИ

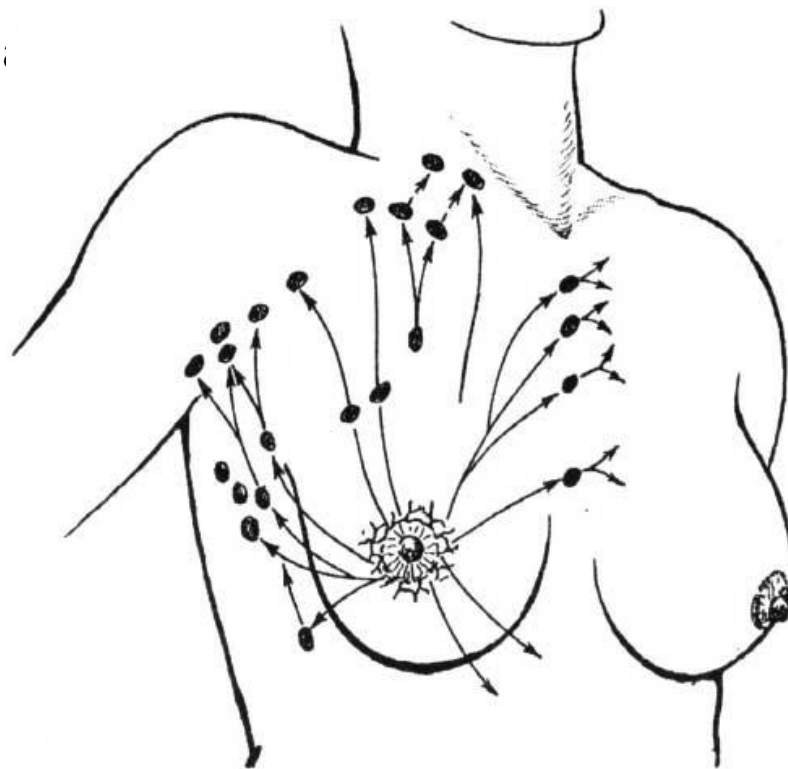


# Хирургическая анатомия молочной железы

## ***Кровоснабжение, иннервация и отток лимфы***

Расположение основных групп регионарных лимфатических узлов молочной железы:

- Подмышечной области
- Подключичной области
- Надключичной области
- Парастеральной области
- Межреберные узлы



# Маститы

Маститы – это воспалительное заболевание молочной железы, чаще наблюдается у кормящих грудью матерей.

По расположению делятся на:

- Подкожные
- Междольковые
- Глубокие
- Ретромаммарные

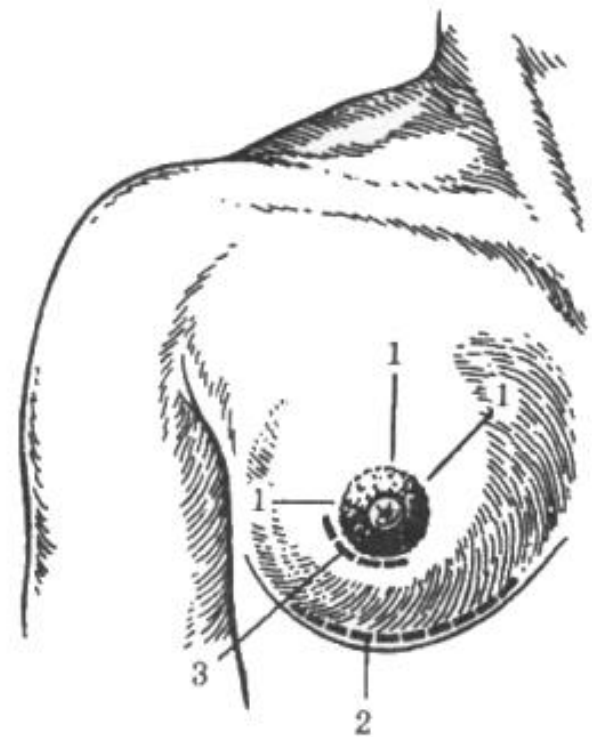
Острый гнойно-воспалительный очаг подлежит *срочному вскрытию*, удалению гнойного содержимого, промыванию и дренированию, так как есть угроза распространения и *развития сепсиса*.



# Маститы

## **Техника вскрытия мастита:**

- 1) Разрез от пигментного ореола на 1,0-1,5 см
  - 2) Вскрытие гнойника проводится тупым путем сосудистым зажимом Бильрота или Кохера, пальцем проводится ревизия полости, вскрываются «закоулки»
  - 3) Промывание  $H_2O_2$ , антисептическим раствором, оставляются резиновые выпускники, накладывается повязка с гипертоническим раствором.
- \* При ретромаммарной локализации гнойника разрез проводится по нижнему краю молочной железы, приподнимая ее кверху. Тупым путем (зажимом Бильрота) проходят по грудной стенке до гнойника, вскрывают и дренируют.



# Экстирпация молочной железы

**Экстирпация** – это *тотальное удаление* молочной железы

При этом удаляют:

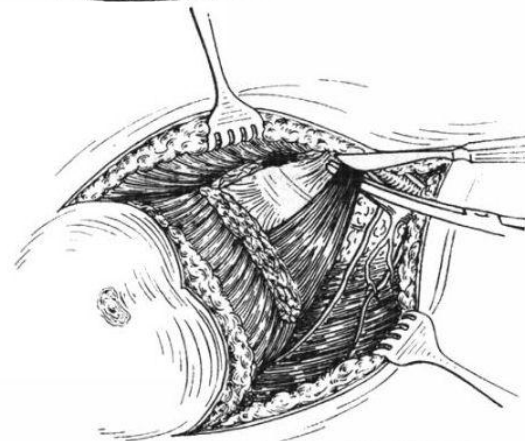
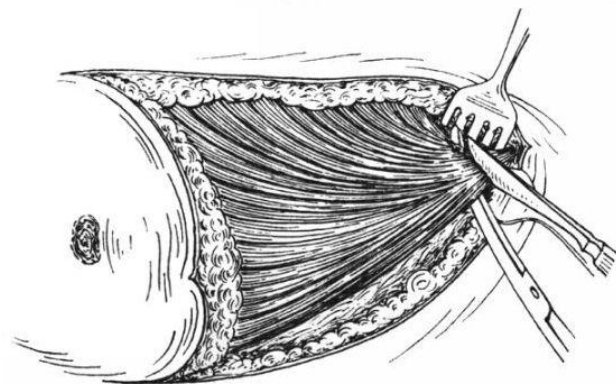
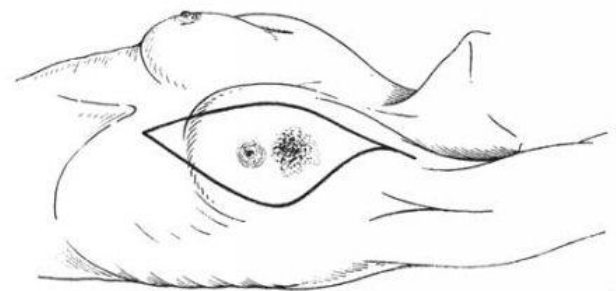
- Молочную железу
- Большую грудную мышцу
- Регионарные лимфатические узлы вместе с жировой клетчаткой

Применяется при злокачественной опухоли молочной железы I-II и IIIA степени

# Экстирпация молочной железы

## *Техника проведения операции:*

1. Общее обезболивание
2. Разрез от подмышечной области, окаймляет молочную железу с двух сторон и заканчивается около мечевидного отростка грудины
3. Гемостаз
4. Отсечение большой грудной мышцы от места прикрепления ее к груди, затем сухожилие мышцы, прикрепляющейся к плечевой кости
5. Отделяют все одним блоком от глубокой фасции и межреберных промежутков
6. Удаляют малую грудную мышцу
7. Удаляют лимфатические узлы в подмышечной, подключичной, парастеральной области вместе с жировой клетчаткой
8. На раневую поверхность натягивается окружающая кожа ( в рану – дренажные трубки, на кожу – узловые швы до

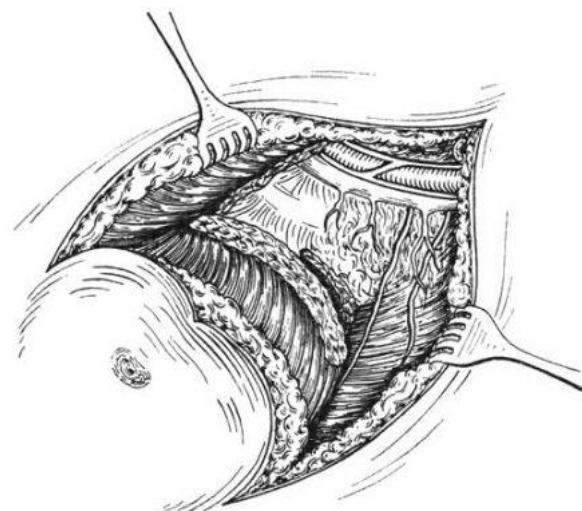


Радикальная операция на молочной железе по Halsted.  
III. Пересечение малой грудной мышцы вблизи от ее прикрепления к клювовидному отростку лопатки

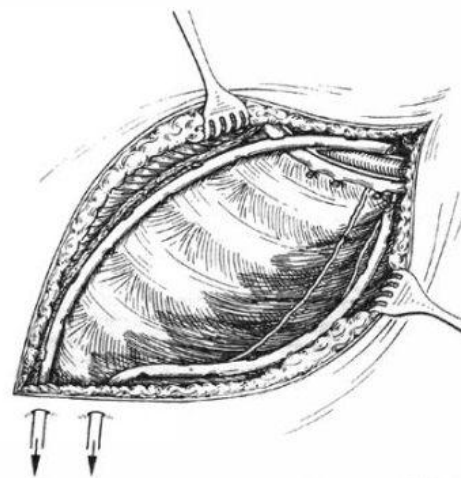
# Экстирпация молочной железы

## **Техника проведения операции:**

1. Общее обезболивание
2. Разрез от подмышечной области, окаймляет молочную железу с двух сторон и заканчивается около мечевидного отростка грудины
3. Гемостаз
4. Отсечение большой грудной мышцы от места прикрепления ее к груди, затем сухожилие мышцы, прикрепляющейся к плечевой кости
5. Отделяют все одним блоком от глубокой фасции и межреберных промежутков
6. Удаляют малую грудную мышцу
7. Удаляют лимфатические узлы в подмышечной, подключичной, парастеральной области вместе с жировой клетчаткой
8. На раневую поверхность натягивается окружающая кожа( в рану – дренажные трубки. на кожу – узловыы швы до



Радикальная операция на молочной железе по Halsted,  
IV. Удаление клетчатки и лимфатических узлов из подмышечной впадины



Радикальная операция на молочной железе по Halsted,  
V. Операционная раневая полость с располагающимися и выделенными в ней длинным грудным нервом, идущим к передней лестничной мышце, грудно-спинным нервом, идущим к широкой мышце спины, и двумя дренажами для отсасывания

# Хирургическая анатомия плеврального мешка

**Плевра** – это прозрачная серозная оболочка.

Различают париетальную и висцеральную плевру.

Между ними- щелевидное пространство **плевральная полость**. В норме она содержит 3-5

мл серозной жидкости.

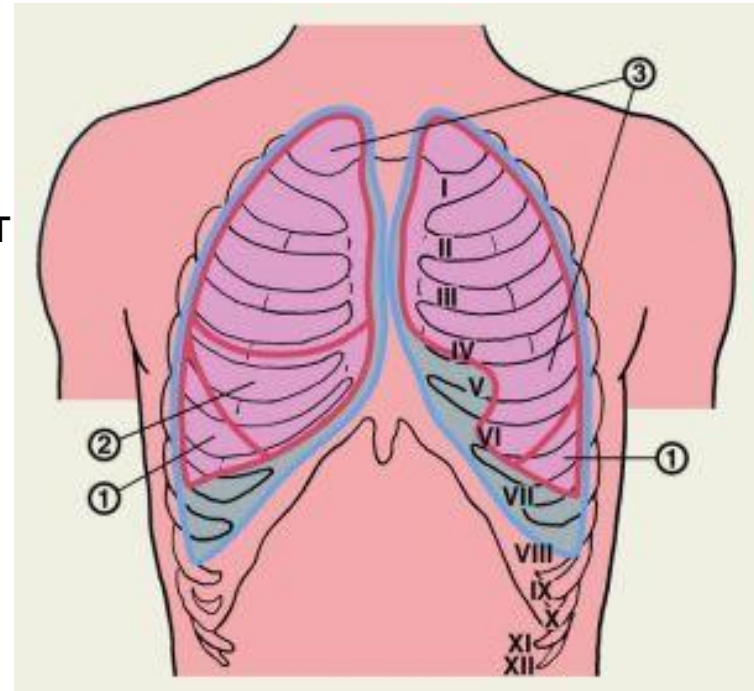
**Париетальная плевра** представляет наружный

листок серозного мешка легких. Своей наружной

поверхностью париетальная плевра срастается со

стенками грудной полости, а внутренней обращена

к висцеральной. Представляет собой один сплошной мешок, окружающий легкое, но в щелях



# Отделы париетальной плевры

**Реберный отдел (pleuracostales)** покрывает изнутри ребра межреберные промежутки

**Диафрагмальный отдел (Pleuradiaphragmatica)**

покрывает верхнюю поверхность диафрагмы, за

исключением срединной части, где к диафрагме

прилежит пищевод.

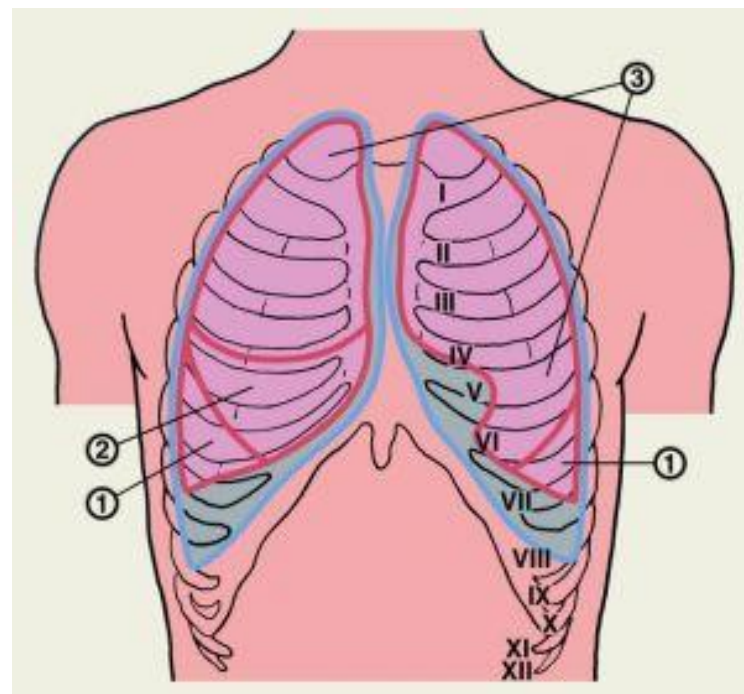
**Медиастенальный отдел**

**(Pleuramediastenalis)** расположена в

переднезаднем направлении, идет от задней поверхности грудины и боковой поверхности

позвоночного столба к корню легкого

ограничивает латерально органы средостения.





# Границы плевры

- **Задняя граница плевральных мешков** соответствую линии перехода реберной плевры в медиастинальную, довольно постоянна, она тянется вдоль позвоночного столба и оканчивается на головках XII ребер.
- **Передняя граница плевральных мешков (полости)** на обеих сторонах идет от верхушки легкого к грудино-ключичному сочленению. Далее на правой стороне край плеврального мешка идет от грудино-ключичного сочленения к средней линии близ соединения рукоятки с телом грудины, отсюда спускается по прямой линии и на уровне VI — VII ребер или processus xiphoides загибается вправо, переходя в нижнюю границу плеврального мешка. На левой стороне передний край плеврального мешка от грудино-ключичного сочленения тоже идет косо и вниз к средней линии, но на меньшем протяжении, чем справа. На уровне IV ребра он отклоняется латерально, оставляя расположенный здесь треугольный участок перикарда не покрытым плеврой. Затем передняя граница левого плеврального мешка спускается параллельно краю грудины до хряща VI ребра, где отклоняется латерально вниз, переходя в нижнюю границу.

Рис. 245. Проекция границ легких и париетальной плевры; вид сзади.

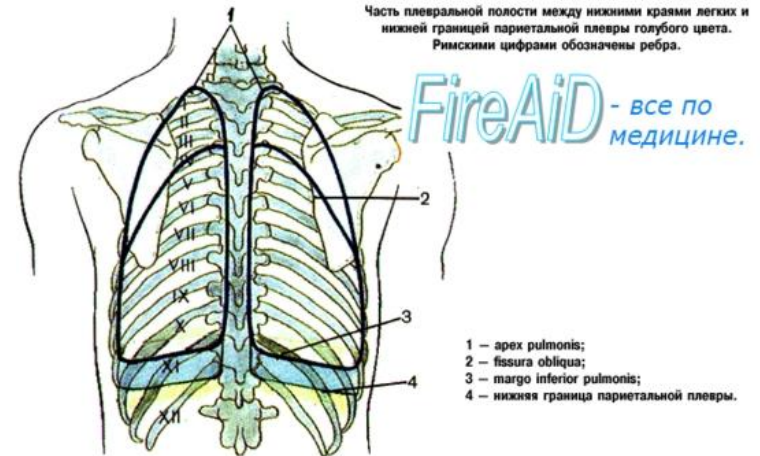
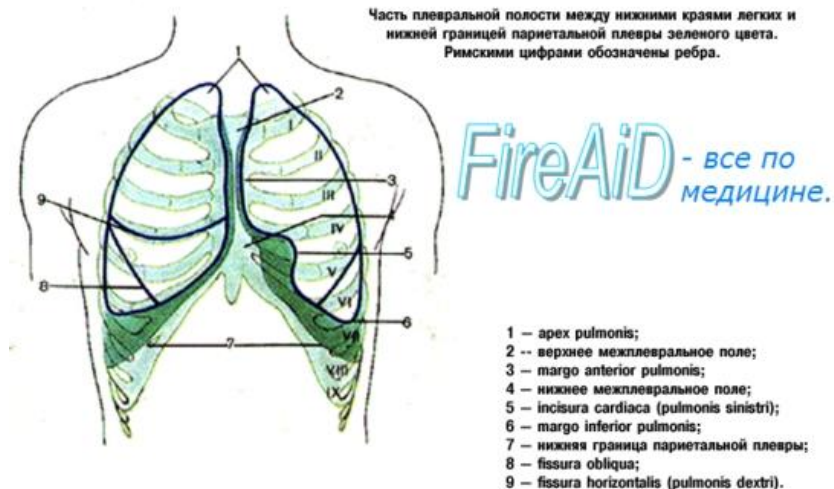


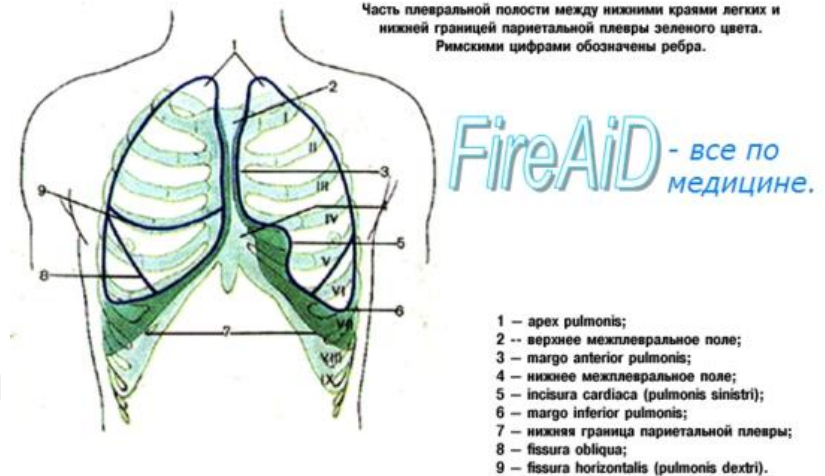
Рис. 243. Проекция границ легких и париетальной плевры; вид спереди.



# Границы плевры

- **Нижняя граница плевральных мешков ( полости )** представляет собой линию перехода реберной плевры в диафрагмальную. На правой стороне она пересекает по *linea mammillaris* VII ребро, по *linea axillaris media* — IX ребро и затем идет горизонтально, пересекая X и XI ребра, к месту встречи нижнего и заднего краев на головке XII ребра. На левой стороне нижняя граница плевры несколько ниже, чем на правой.

Рис. 243. Проекция границ легких и париетальной плевры; вид спереди.



# Плевральные синусы

При спокойном дыхании легкие не заполняют всю плевральную полость. Остаются пространства, куда вытесняется плевральная жидкость. Они называются **плевральными синусами** - там имеются пустоты, и пристеночная плевра контактирует сама с собой, а не с висцеральной. Легкие расширяются настолько, чтобы занять пространство синусов, только при очень глубоком вдохе, когда их объем становится максимальным.

## Реберно-диафрагмальный синус

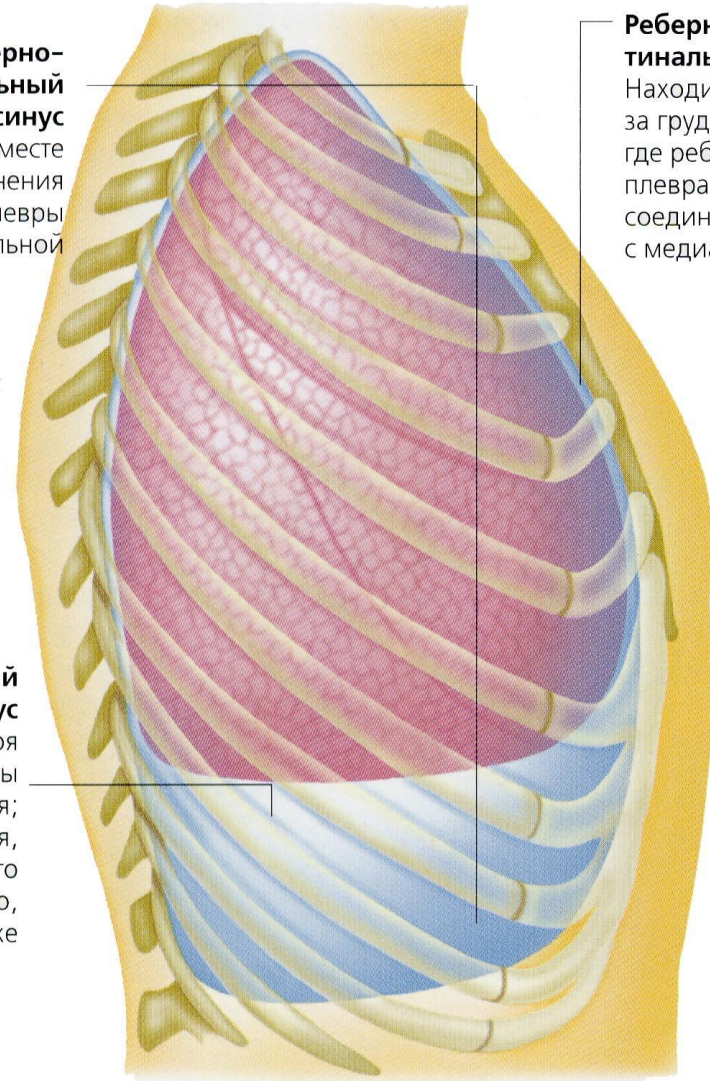
Находится в месте соединения реберной плевры с диафрагмальной

## Плевральный синус

Здесь два слоя пристеночной плевры соприкасаются; легкое расширяется, заполняя это пространство, при вдохе

## Реберно-медиастинальный синус

Находится за грудиной, где реберная плевра соединяется с медиастинальной



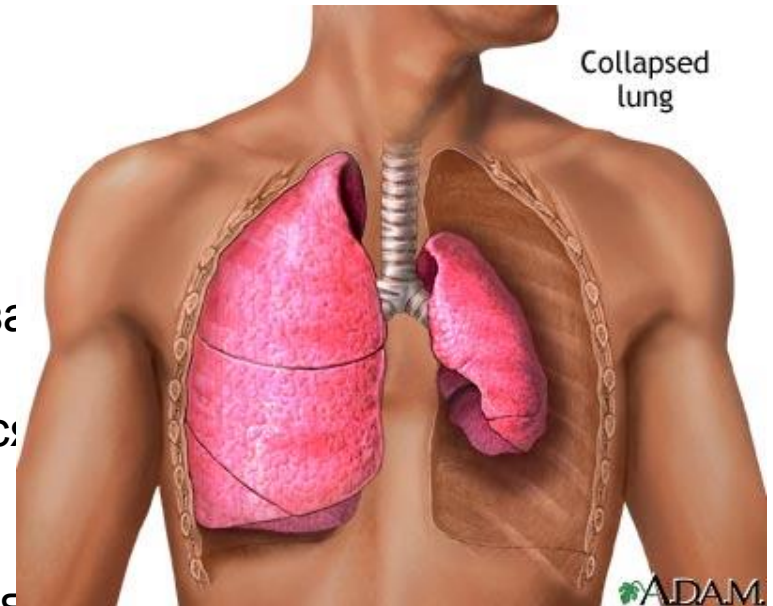


# Пневмоторакс

**Пневмоторакс** — наличие воздуха в плевральной полости, приводящее к спадению легкого и нарушению дыхательной функции.

## ***Виды пневмотораксов:***

1. Открытый - при этом виде в плевральную полость попадает небольшое количество газа, которое не нарастает
2. Закрытый - плевральная полость сообщается с внешней средой, поэтому в ней создается давление, равное атмосферному
3. Клапанный - возникает в случае образования клапанной структуры, пропускающей воздух в одностороннем направлении, из лёгкого или из окружающей среды в плевральную полость, и препятствующее его выходу обратно. При этом с каждым дыхательным движением давление в плевральной полости нарастает.



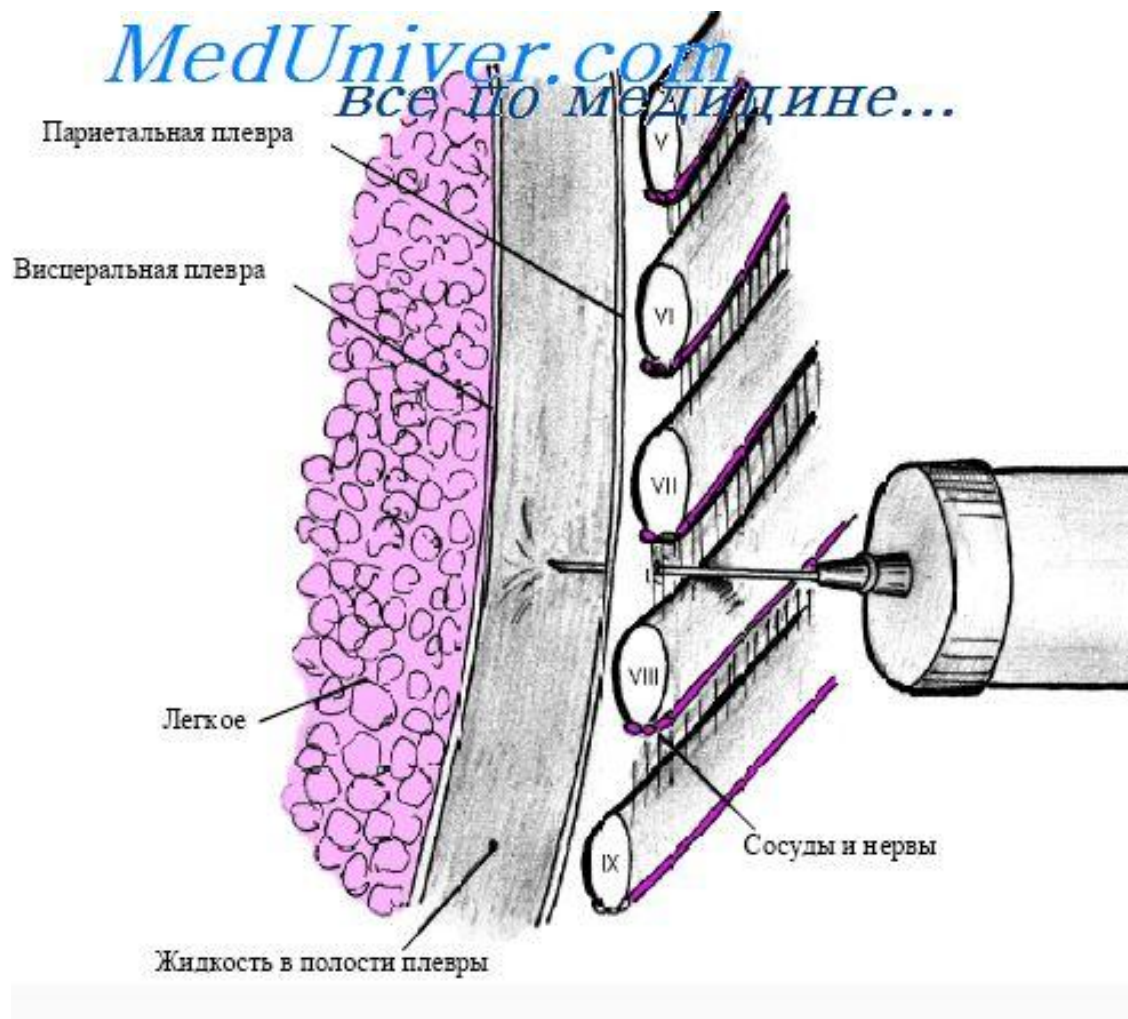
# Плевральная пункция

**Пункцию плевры** осуществляют с целью удаления либо экссудата, либо воздуха при пневмотораксе. В первом случае местом для *пункции плевральной полости* являются седьмое или восьмое межреберье между лопаточной и средней подмышечной линиями. Воздух удаляют, проводя **пункцию плевральной полости** во втором или третьем межреберье по среднеключичной линии. И в том, и в другом случае иглу вкалывают по верхнему краю нижележащего ребра. Чаще всего **пункцию плевральной полости** проводят в положении больного сидя, его голова и туловище должны быть наклонены вперед, а плечо на стороне пункции отведено вверх и вперед.

После анестезии кожи (лимонная корочка) в точке намеченного прокола инфильтрируют все ткани межреберья, ориентируясь на верхний край ребра. Кожу в точке пункции слегка сдвигают и фиксируют указательным пальцем левой руки, чтобы после извлечения иглы образовался извитой канал в мягких тканях грудной стенки.

Длинной иглой (длина 8—12 см, диаметр не менее 1 мм), соединенной с шприцем через резиновую трубочку длиной около 10 см, прокалывают кожу в намеченной точке, а затем плавно продвигают ее через мягкие ткани межреберья до ощущения свободной полости. **После прокола плевры** оттягивают поршень шприца для заполнения его экссудатом. Перед отсоединением шприца для его опорожнения от экссудата накладывают зажим на резиновую трубку, чтобы в плевральную полость не проник воздух.

# Плевральная пункция



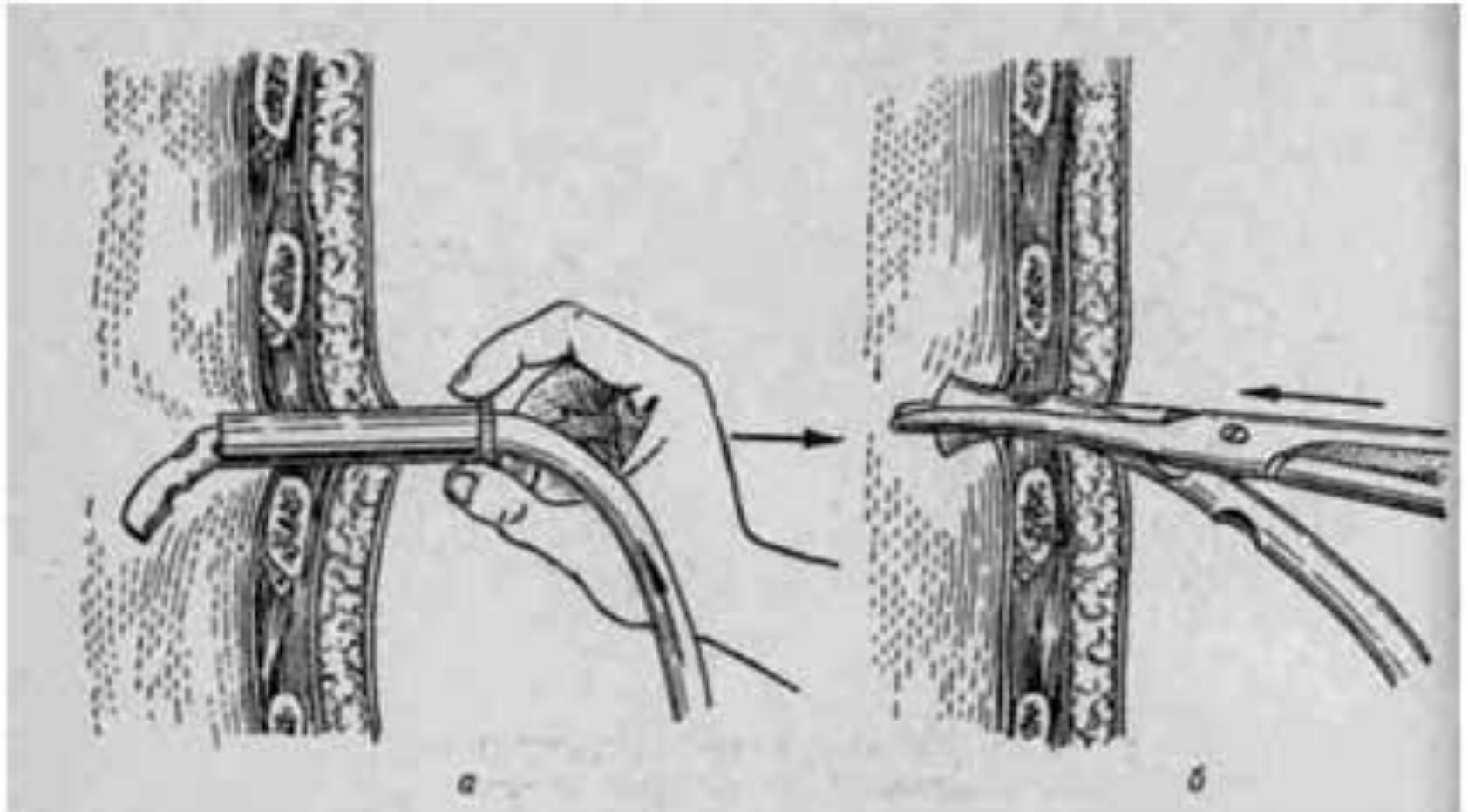


# Торакоцентез

Разрез-прокол грудной стенки для введения дренажной трубки — **торакоцентез**, в амбулаторно-поликлинических условиях показан при спонтанном и напряженном пневмотораксе, когда пункция плевральной полости оказывается недо **Торакоцентез** и введение дренажной трубки наиболее просто осуществить с помощью троакара. Во втором межребёрье по среднеключичной линии (для удаления избытка воздуха) или в восьмом по средней подмышечной линии (для удаления экссудата) производят инфильтрационную анестезию 0,5 % раствором новокаина до париетальной плевры. Скальпелем делают разрез-прокол кожи и поверхностной фасции размером немного больше диаметра троакара. К нему подбирают дренажную трубку, которая должна свободно проходить через трубку троакара. Чаще для этой цели используют силиконизированные трубки из одноразовых систем для переливания крови.

Через кожную рану вводят в плевральную полость троакар со стилетом по верхнему краю ребра. Необходимо приложить определенное усилие на троакар, проводя одновременно небольшие вращательные движения им. Проникновение в плевральную полость определяется ощущением «провала» после преодоления париетальной плевры. Извлекают стилет и проверяют положение трубки троакара. Если конец ее в свободной плевральной полости, то по ней поступает воздух в такт с дыханием или выделяется плевральный экссудат. Через трубку троакара вставляют подготовленную дренажную трубку, в которой делают несколько боковых отверстий. Металлическую трубку троакара извлекают, а дренажную фиксируют к коже шелковой лигатурой, обводя нитку 2 раза вокруг трубки и плотно затягивая узел для предотвращения выпадения дренажа при движениях больного и во время транспортировки.

# Торакоцентез



# Торакоцентез

- **Осложнения.** Истинная частота осложнений при торакоцентезе неизвестна, но предположительно невелика. Летальные исходы крайне редки. Возможно развитие пневмоторакса вследствие просачивания воздуха через трехходовый кран или из травмированного иглой легкого (NB: не все такие случаи требуют дренирования; иногда попавший через кран воздух можно удалить простой его аспирацией через катетер).
- Другие осложнения: кровоизлияния в плевральную полость или в грудную стенку из-за повреждения иглой межреберных сосудов; вазовагальный или простой обморок; редко - воздушная эмболия с летальным исходом; инфицирование; попадание иглы в селезенку или печень при низком уровне или чрезмерной глубине пункции.

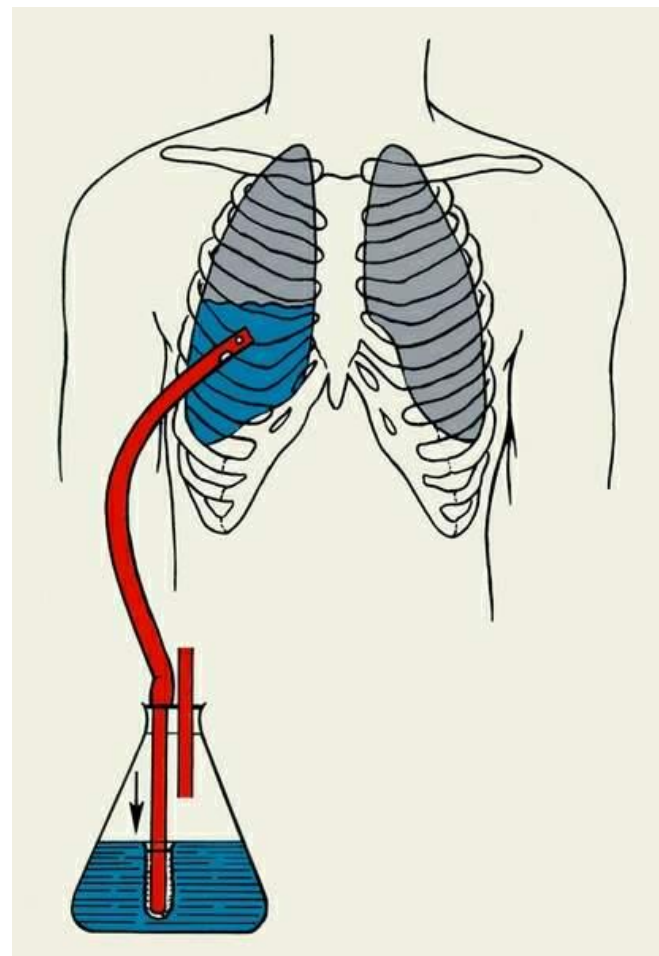
# Дренирование плевральной полости по Бюлау

## Показания:

- удаление из плевральной полости жидкого содержимого /воспалительный экссудат, гной, кровь/;
- удаление из плевральной полости воздуха.

Применяется после операций на легких и органах средостения для профилактики сдавления легких воздухом и удаления раневого экссудата, спонтанном или травматическом пневмотораксе, гидро- и гемотораксе, гнойных плевритах.

В основе метода - длительное дренирование по принципу сифона.



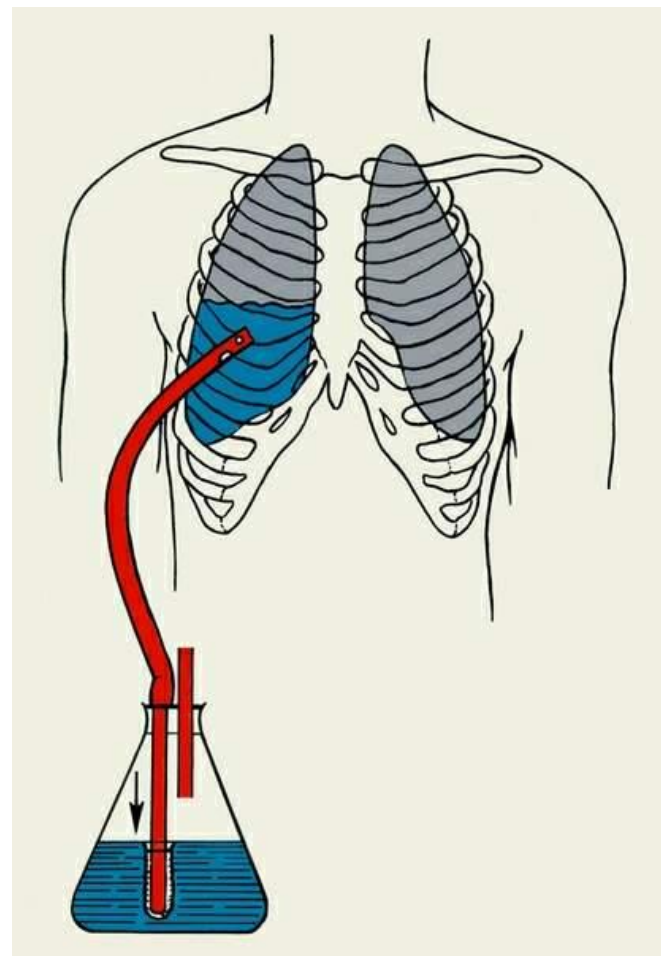
На наружном конце дренажа имеется клапан из перчаточной резины для предупреждения обратной аспирации воздуха; стрелкой обозначено направление содержимого плевральной полости.

# Дренирование плевральной полости по Бюлау

Для удаления воздуха дренаж устанавливается в наиболее высокой точке плевральной полости - во 2 межреберье по средней ключичной линии, при тотальной эмпиеме плевры - в наиболее низкой точке /5-7 межреберье по средней подмышечной линии/. Для дренирования ограниченных полостей дренаж вводится в ее проекции. Может одновременно устанавливаться два дренажа - один для удаления воздуха, другой - жидкого содержимого. Или через один дренаж вводится промывная жидкость, а через другой она оттекает.

Дренированию плевральной полости должна предшествовать ее пункция, которая позволяет удостовериться о наличии плеврального содержимого и его характере.

Больной садится на перевязочный стол, свесив ноги и разместив их на

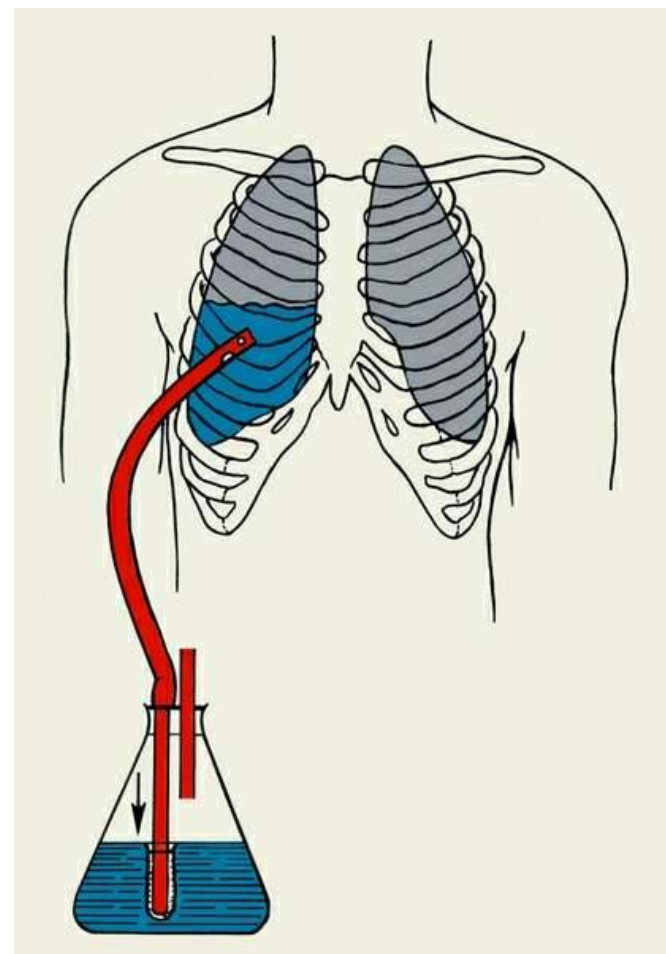


На наружном конце дренажа имеется клапан из перчаточной резины для предупреждения обратной аспирации воздуха; стрелкой обозначено направление содержимого плевральной полости.

# Дренирование плевральной полости по Бюлау

Со стороны, противоположной пункции, делается упор для тела /поднятие головного конца панели стола, или кладут табурет, покрытый подушкой с простыней, или больного поддерживают/. Рука со стороны грудной клетки, подлежащей дренированию, забрасывается на здоровое надплечье. Врач в стерильных перчатках и в маске обрабатывает место дренирования как на операцию. Анестезируется кожа, подкожная клетчатка и межреберные мышцы. Сменив иглу, этим же шприцем пунктируют плевральную полость несколько выше верхнего края избранного ребра, чтобы не ранить межреберную артерию. Попадание в плевральную полость определяется по чувству провала. Подтягиванием поршня шприца на себя убеждаются о наличии содержимого в плевральной полости. После этого иглу удаляют и на этом месте делают разрез кожи длиной до 1 см.

Дальнейшее введение дренажной трубки в плевральную полость может проводиться через троакар или с помощью зажима.





# Дренирование плевральной полости по Бюлау

Если используется троакар, то он вводится в плевральную полость через ранее выполненный разрез вращательными движениями /до появления чувства провала/. Затем стилет удаляют и через гильзу троакара в плевральную полость вводят дренажную трубку пережатую зажимом.

Это выполняется быстро, чтобы как можно меньше в плевральную полость попало воздуха, который приводит к спадению легкого. Дренаж готовится заранее. Конец дренажа, предназначенный для введения в плевральную полость, косо срезается. Отступя 2-3 см от него делается 2-3 боковых отверстия. На 4-10 см выше верхнего бокового отверстия, что зависит от толщины грудной клетки и определяется при плевральной пункции, вокруг дренажа плотно завязывается лигатура. Это делается для контроля положения дренажа, чтобы последнее его отверстие находилось в плевральной полости и дренаж не перегибался. После удаления гильзы трубку осторожно подтягивают из плевральной полости, пока не появится контрольная лигатура.

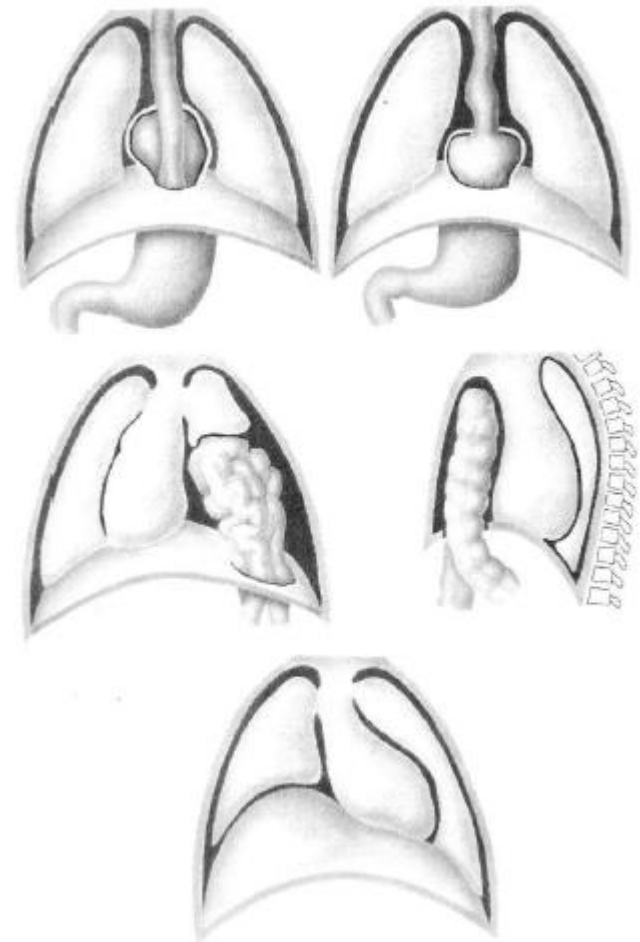
Вокруг трубки накладывают П-образный шов, герметизирующий плевральную полость. Шов завязывают бантиком на шариках. Трубку фиксируют к коже 1-2 швами. Обращают внимание на герметичность швов вокруг трубки - она должна плотно охватываться мягкими тканями, не пропуская воздуха при кашле и натуживании.

# Хирургическая анатомия диафрагмы

## Диафрагмальные грыжи

Диафрагмальные грыжи:

А) истинные грыжи – при недоразвитии мышечной части купола диафрагмы и сухожильного центра, чаще левого купола. Вместо купола диафрагмы образуется соединительно-тканная пленка, покрытая со стороны брюшной полости париетальной брюшиной, а со стороны грудной полости – париетальной плеврой. Органы брюшной полости (желудок, селезенка, хвост поджелудочной железы, петли тонкого и толстого кишечника) находятся в этом мешке, сдавливая левое легкое и сердце, перемещая органы средостения вправо, вызывая дыхательную недостаточность.



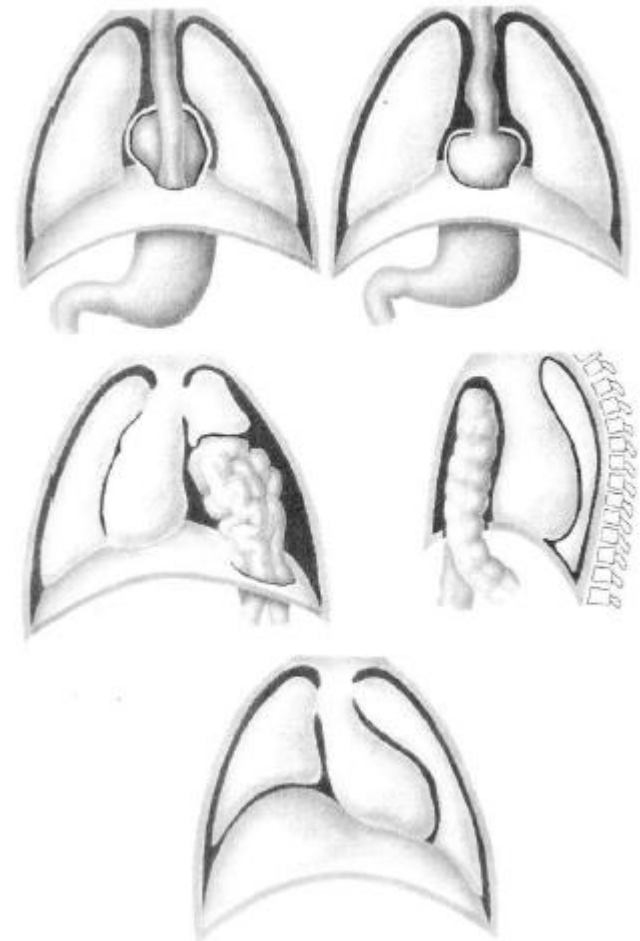
# Хирургическая анатомия диафрагмы

## Диафрагмальные грыжи

Техника операции:

Верхнесрединная лапаротомия. Ревизия органов, находящихся в грыжевом мешке.

Из недоразвитого купола диафрагмы создается двойная дубликатура, производится ушивание шелком, нередко применяют специальную капроновую сетку



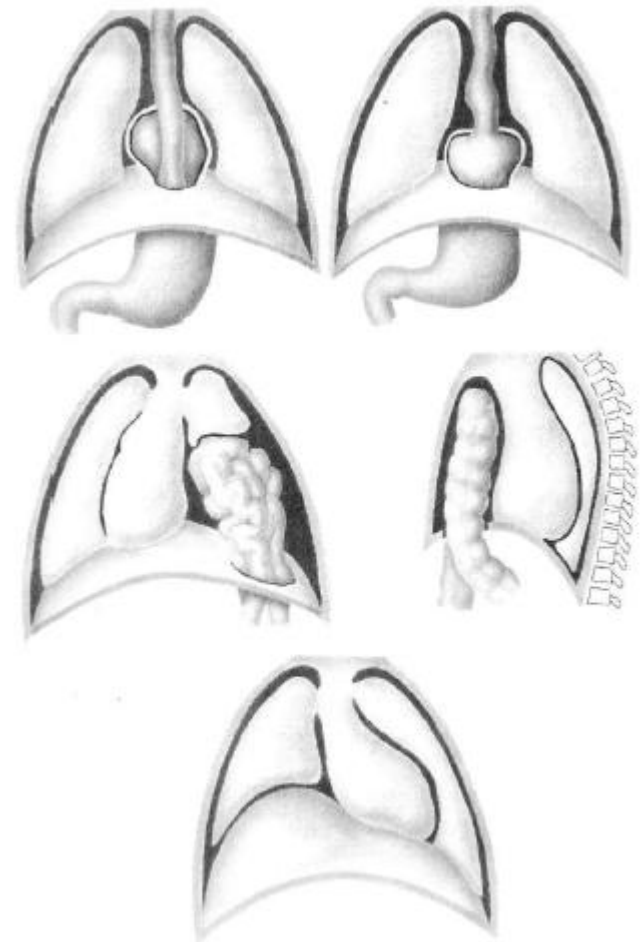
# Хирургическая анатомия диафрагмы

## Диафрагмальные грыжи

Диафрагмальные грыжи:

Б) «ложные» диафрагмальные грыжи:  
передняя (Ларрея), задняя (Богдалека)

Ложными эти грыжи называют из-за отсутствия грыжевого мешка. Грыжевыми воротами являются щели между грудной и реберной частями (Ларрея) и между реберной и поясничной частями (Богдалека) диафрагмы. Через указанные щели органы брюшной полости проникают в плевральную полость, сдавливают легкие и органы средостения. Тяжелым осложнением «ложных» грыж является ущемление проникающих органов в этих щелях «синдром асфиксического ущемления» по Долецкому.



# Хирургическая анатомия диафрагмы

## Диафрагмальные грыжи

Техника операции:

Верхнесрединная лапаротомия, ревизия органов, рассечение ущемляющего кольца и вправление органов из грудной полости в брюшную. Осмотр и определение ущемленных органов на жизнеспособность. При наличии признаков некроза тканей проводится резекция кишки, спленэктомия. Ушивание грыжевых ворот шелковыми (лавсан, капрон и т.п) швами, иногда пришиванием диафрагмы к 11 ребру.

