

Болезни матки

Выполнила: студентка 4к8г Макеева А.

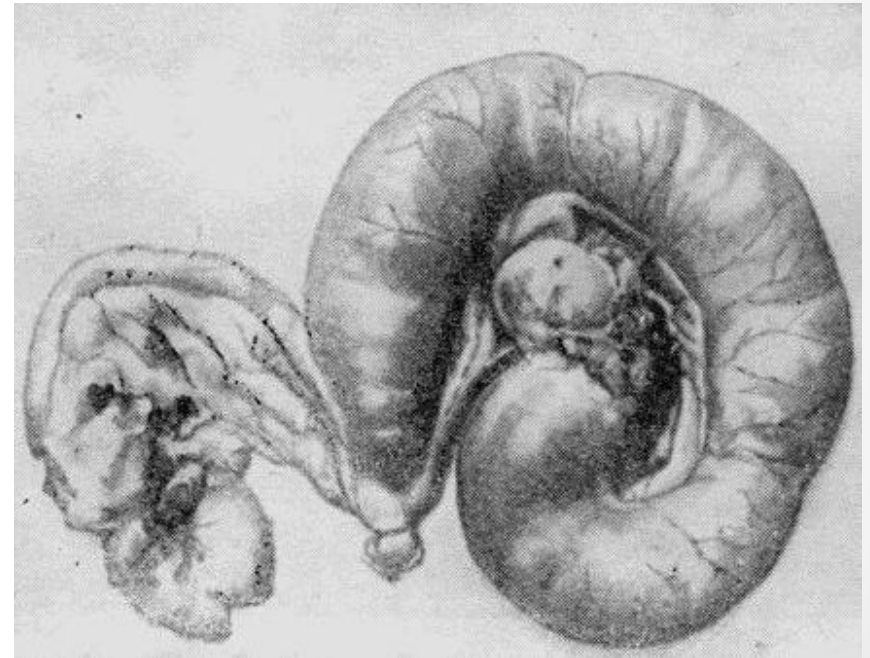
Д.

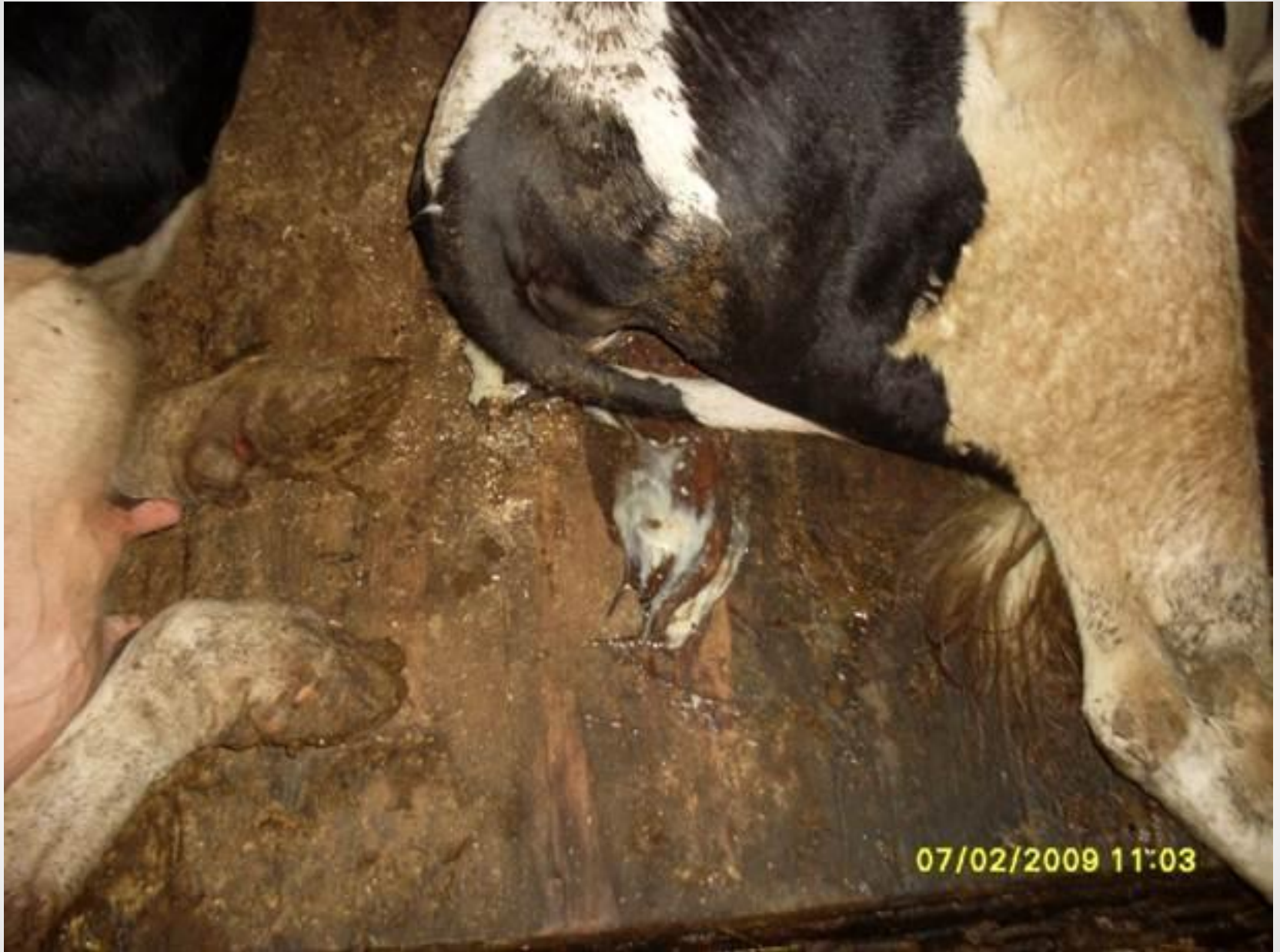Хронический катаральный эндометрит

(*Endometritis catarrhalis chronica*)

- Хроническим катаральным эндометритом называют хроническое воспаление слизистой оболочки матки, характеризующееся постоянным выделением из матки катарального экссудата.

Скопление экссудата в одном роге матки





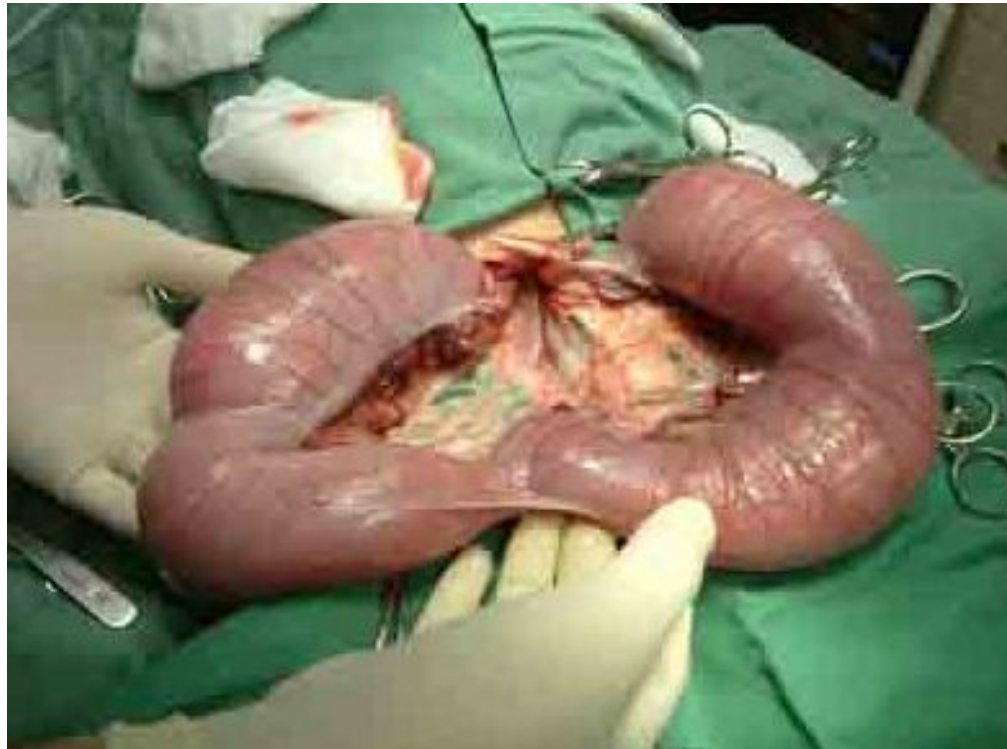Хронический катарально-гнойный эндометрит

(*Endometritis catarrhalis et purulenta chronica*)

- Хроническим катарально-гнойным эндометритом называют длительно протекающее воспаление слизистой оболочки матки, сопровождающееся выделением слизисто-гнойного экссудата.
- Гнойно катаральные истечения при эндометрите у коровы.



На фото рога матки собаки наполненные
ГНОЙНЫМ ЭКСУДАТОМ

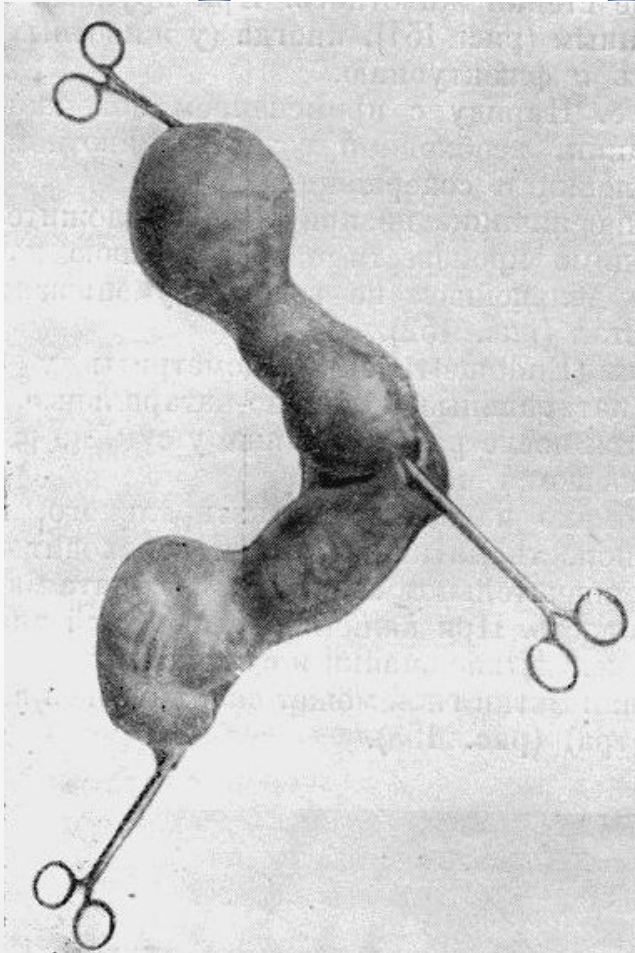


Хронический скрытый эндометрит

(*Endometritis latens chronica*)

- Под скрытым хроническим эндометритом понимают воспалительный процесс эндометрия, протекающий без ясно выраженных клинических признаков и обычно при отсутствии патологических выделений из матки в периоды между точками. Диагностируется он только во время точки по наличию гнойных прожилков и других вкраплений в точковой слизи и является причиной многократных неплodотворных осеменений коров (микробные токсины и другие продукты воспаления губительно действуют на зародыш).

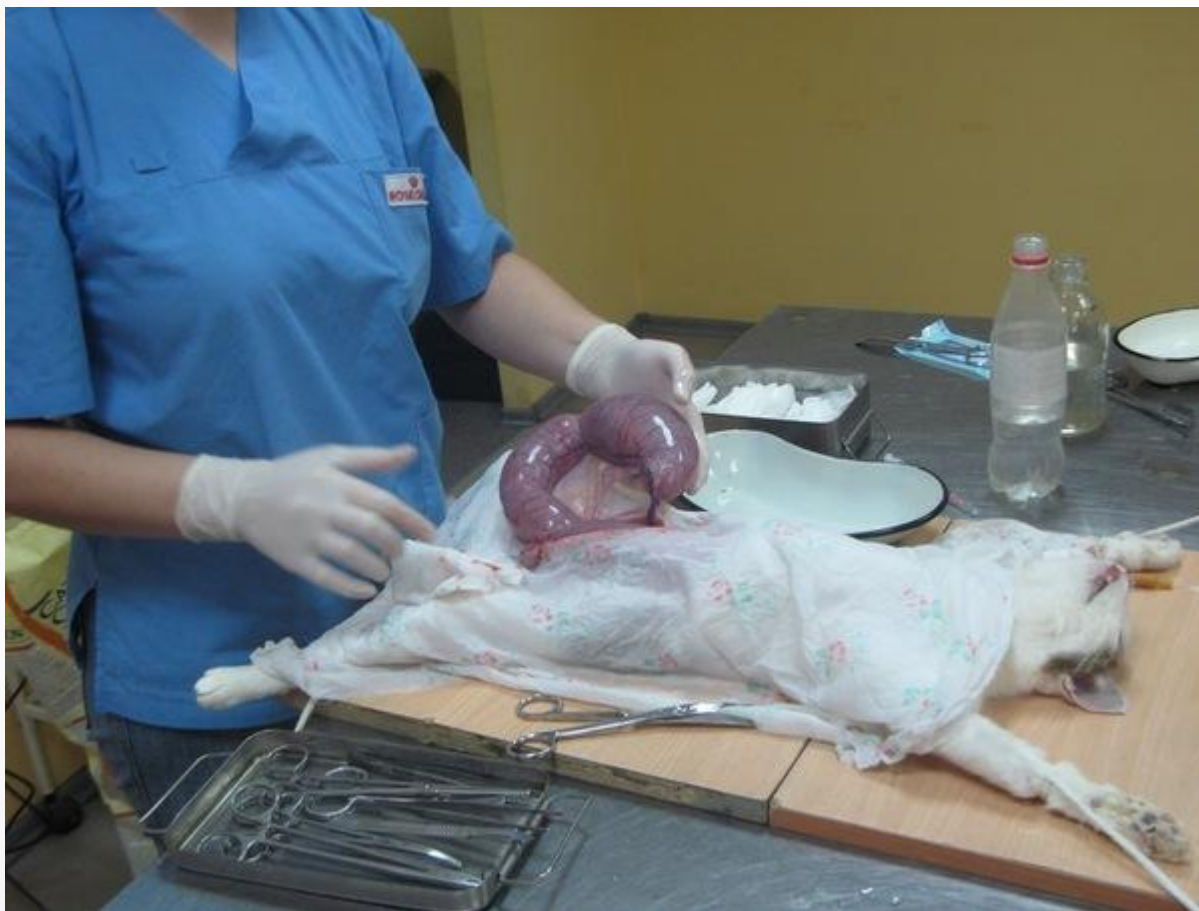Гидрометра и Пиометра



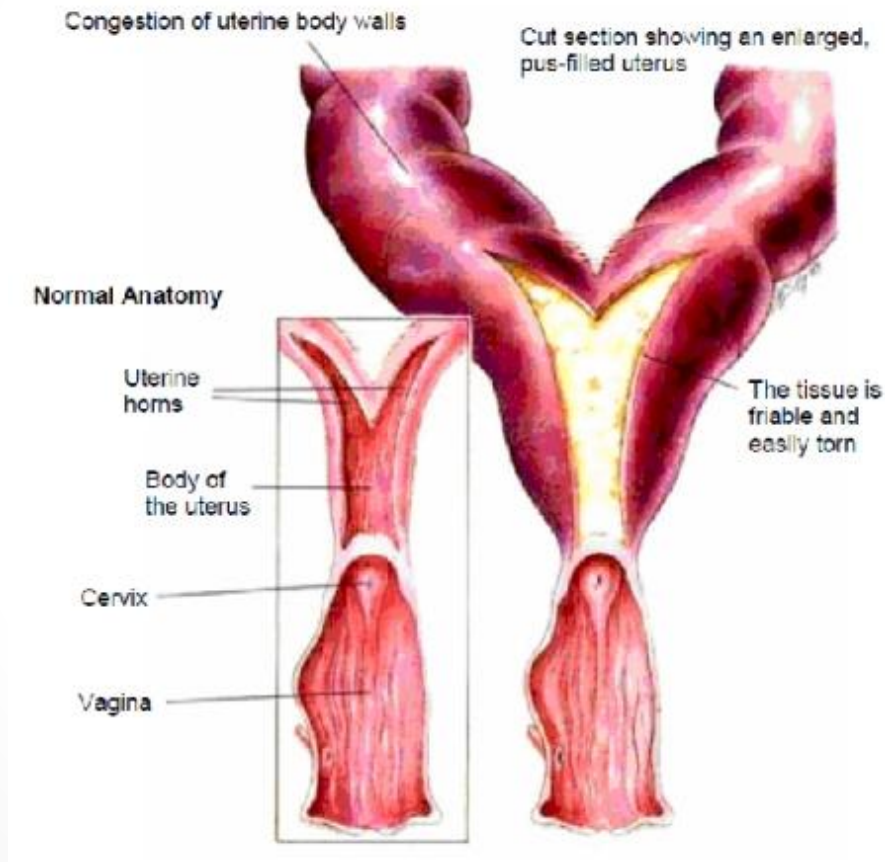
Экстирпированная матка
собаки (пиометра)

- Гидрометра- Hydrometra своеобразно протекающий катаральный эндометрит. При сильном отеке шейки, ее заращении или спайках влагалища, иногда из-за вялости мышц при скручивании матки образующийся в ее полости экссудат не находит выхода и скапливается в количестве 15-20 л у крупных животных, 6-15 л у овец, коз и свиней и нескольких литров у собак.

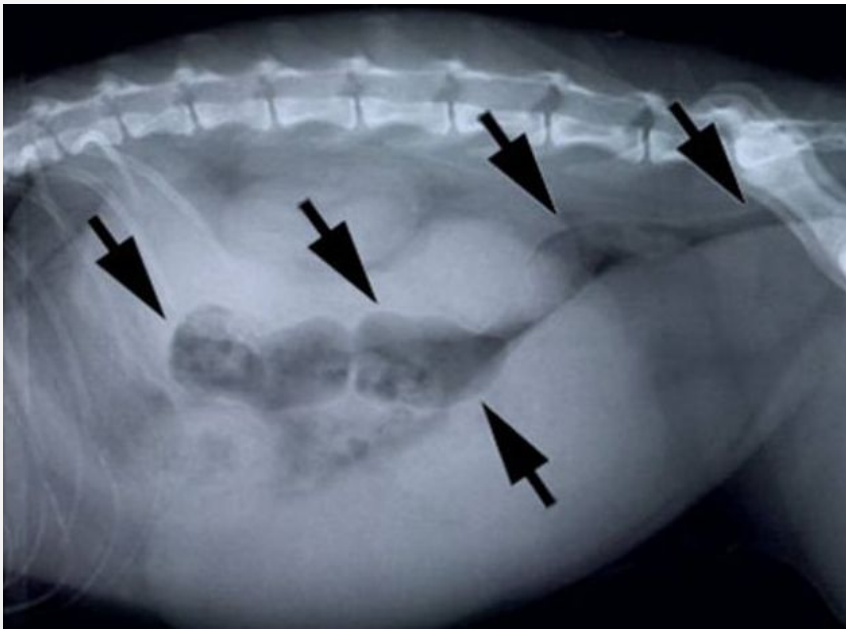
Пиометра.



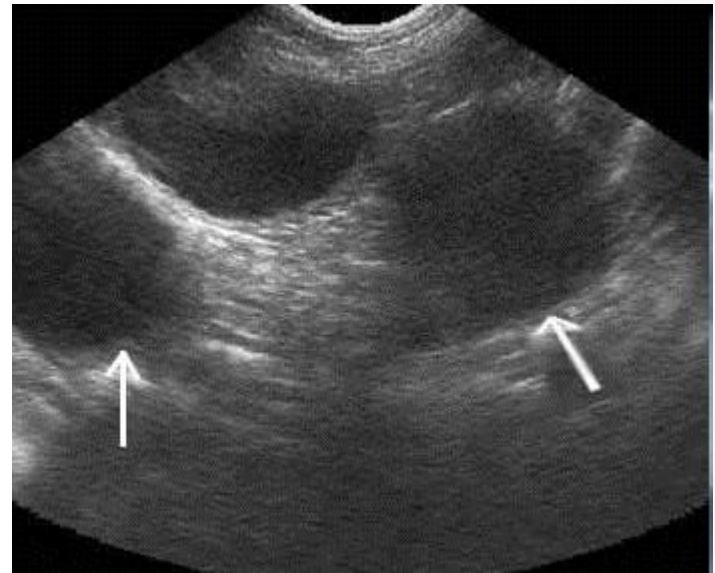
Нормальное состояние матки и пиометры



Рентгенография собаки.
Диагноз – пиометра.



Диагноз пиометра и
кистозная гиперплазия
эндометрия.



Миометрит- Myometritis.

- Воспаление мышечной оболочки матки, возникающее в результате тяжелых эндометритов, реже проникновения возбудителя инфекции гематогенным путем. Межмышечная соединительная ткань разрастается, замещает мышечные волокна и подвергается гиалиновому или амилоидному перерождению.



Послеродовой периметрит

(Perimetritis puerperalis)

- Это воспаление серозной оболочки матки, чаще гнойного или фибринозного характера, выражающееся слущиванием мезотелия, отложением пленок фибрина, образованием абсцессов или фиброзных спаек с близлежащими тканями. К числу причин, вызывающих это заболевание, относятся микробы, проникающие по лимфатическим путям и реже через кровь, осложнения эндометритов и эндосалпингитов.