

Тема XV.
Ревматические болезни.
Пороки сердца

**481. Митральный стеноз в виде
“пиджачной петли”**

Створки клапана сращены между собой, образуя диафрагму, суженное входное отверстие которой находится на уровне основания клапана, стенка левого желудочка гипотрофирована.



478. Митральный стеноз по типу "воронки".

Створки клапана сращены между собой и хордами на всем протяжении, образуя воронку, суженное входное отверстие которой находится на уровне верхушек папиллярных мышц, стенка левого желудочка гипертрофирована



**22, 439. Фибринозный
перикардит. "Волосатое"
сердце.**

На эпикарде видны нити фибрина



**46. Недостаточность
аортального клапана.**

Полулуния аортального клапана
утолщены и укорочены,
белесоватого цвета. На эпикарде
под аортальным клапаном видна
дубликатура эпикарда в виде
дополнительного кармашка,
открытого в сторону аортального
клапана



**31. Недостаточность
аортального клапана.**

Полулуния аортального клапана
утолщены, особенно в
дистальных отделах,
белесоватого цвета, в толще
которых крупные петрификаты
Стенка левого желудочка
утолщена.



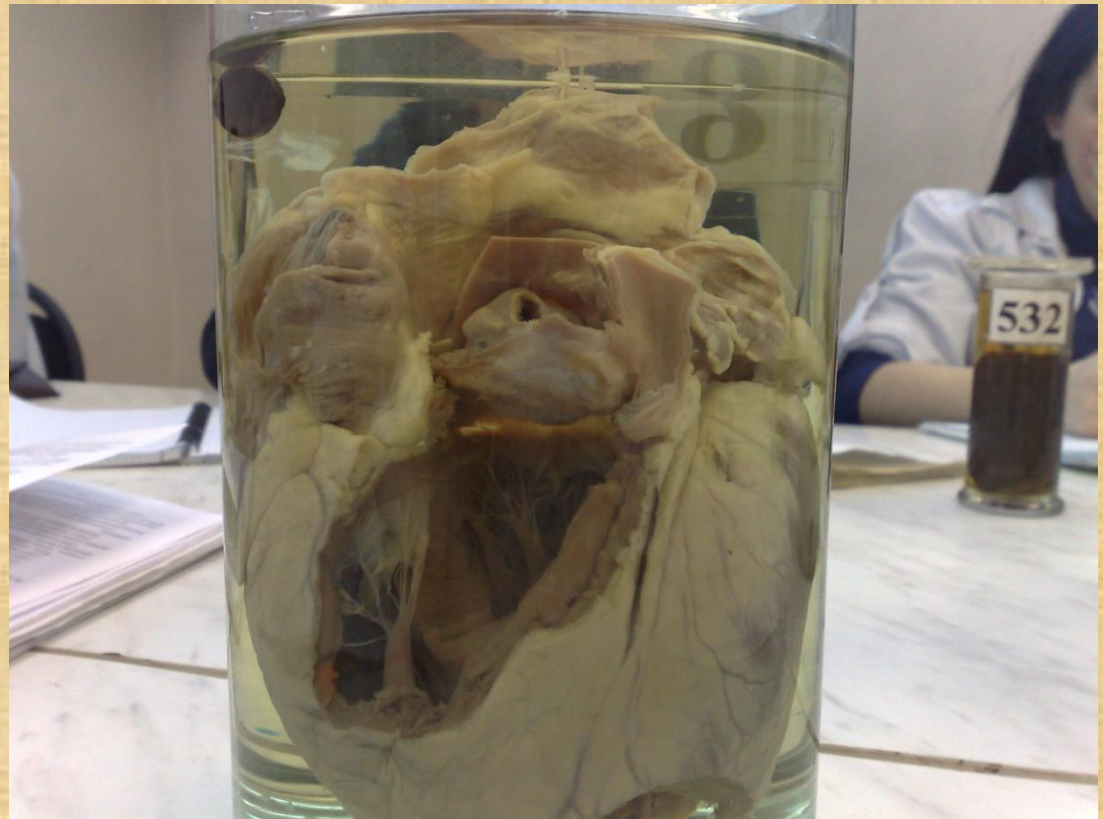

**485. Недостаточность
аортального клапана,
возвратно-бородавчатый
эндокардит.**

Полулунные кармашки
аортального клапана резко
утолщены и укорочены. На
поверхности клапанов видны
красные пристеночные тромбы –
'бородавки'. Стенка левого
желудочка гипертрофирована.



516. Стеноз аортального отверстия.

Полулуния аортального клапана резко утолщены, белесоватого цвета, сращены между собой. В



511. Стеноз митрального отверстия по типу “воронки”.

Возвратно бородавчатый эндокардит. Створки митрального клапана сращены между собой и с хордами на всем протяжении. На створках мелкие красные тромбы – “бородавки”. Стенка левого желудочка атрофирована а левого предсердия — гипертрофирована, с обширным пристеночным тромбом, полость его растянута




**322. Стеноз и недостаточность
митрального клапана
(комбинированный порок).**

Створки митрального клапана
утолщены, спаяны и укорочены,
отверстие митрального клапана
сужено. Левое предсердие
расширено. Стенки левого и
правого желудочков
гипертрофированы

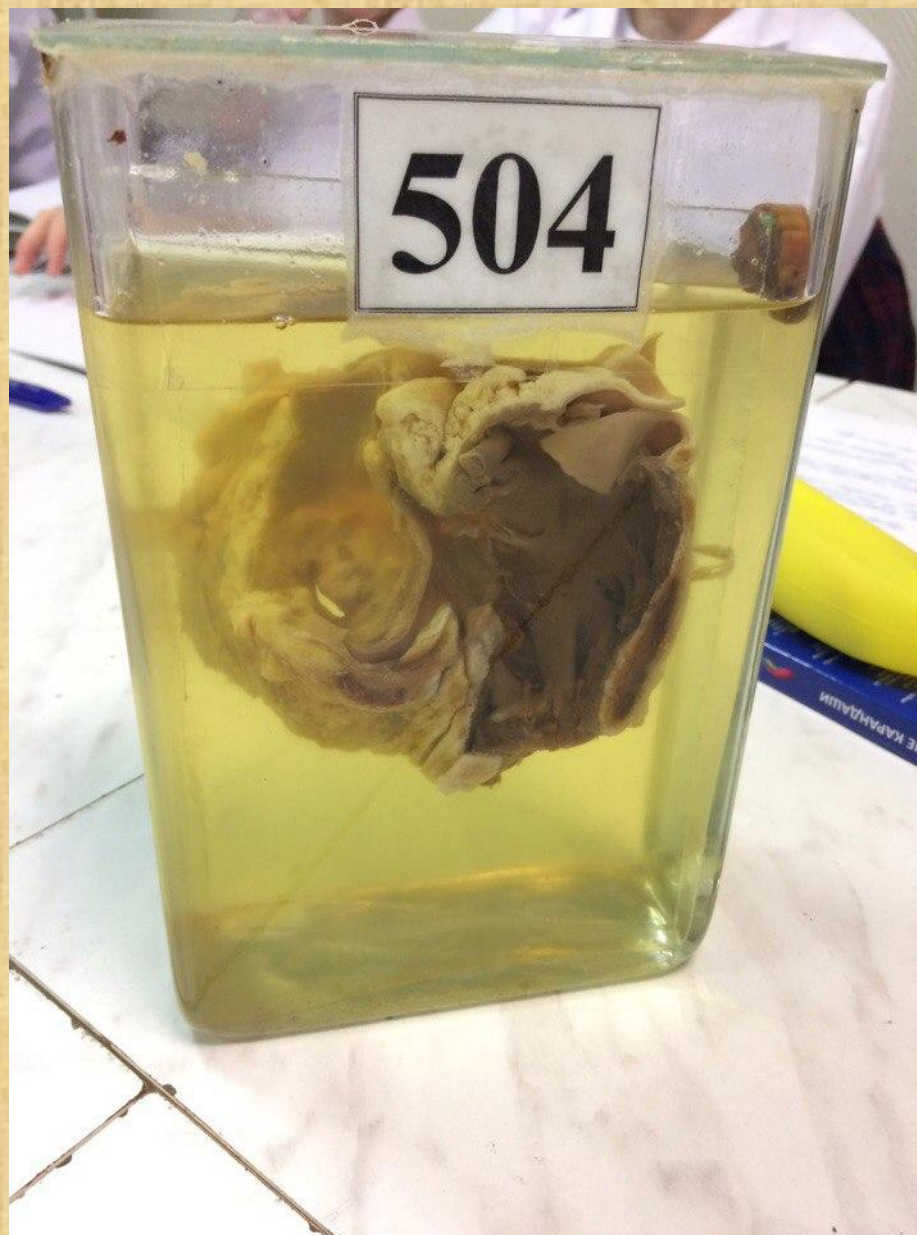
395. Стеноз и недостаточность митрального клапана.

Створки митрального клапана резко утолщены, обезображены крупными белесовато-желтыми очагами, расположенными как на створках, так и в области комиссур. Узкое отверстие клапан зияет



504. Митральный стеноз по типу “диафрагмы”. Относительная недостаточность аортального клапана.

Створки митрального клапана утолщены, деформированы, молочного цвета, сращены между собой. Отверстие клапана сужено. Хорды тонкие, длинные. Кармашки аортального клапана тонкие, полупрозрачные. На эндокарде под клапаном дополнительные кармашки, открытые в сторону клапана.



**363. Врожденный порок сердца
– тетрада Фалло.**

Высокий дефект
межжелудочковой перегородки,
узкая легочная артерия,
гипертрофия стенки правого
желудочка, дэкстрапозиция
аорты.



**494. Гипертония малого круга
кровообращения.**

На разрезе легкого видны
гипертрофированные стенки
сосудов легкого, имеющие вид
"гусиных" перьев.

**41, 407. Бурая индурация
легкого** (хроническое венозное
полнокровие).
Легкое на разрезе бурого цвета,
плотной консистенции.



**176, 307. Мускатная
печень** (венозное полнокровие
печени).

Печень на разрезе пестрого
"мускатного" вида: центры долек
бурого цвета, а периферии –
серовато-желтого.



**555, 479. Венозное полнокровие
органов:** мускатная печень,
цианотическая индурация почки и
селезенки.

Часть печени "мускатного" вида,
почка плотной консистенции
синюшного вида.



532. Волчаночный нефрит.
Почка увеличена в размерах,
пестрая, с участками
кровоизлияний.



Муляж 33. Системная красная волчанка.

Кожа лица красного цвета в виде бабочки.

