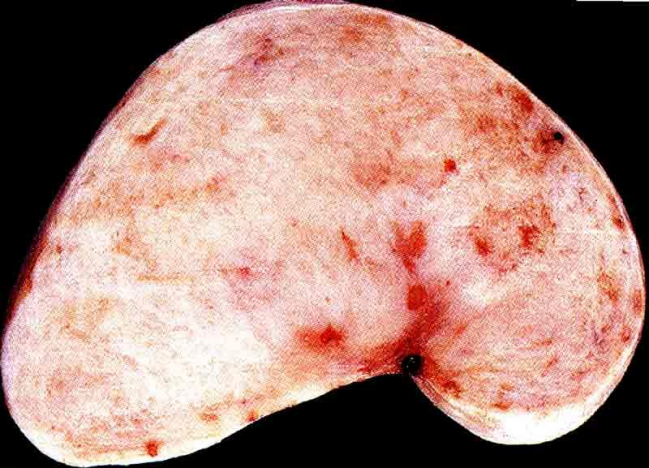
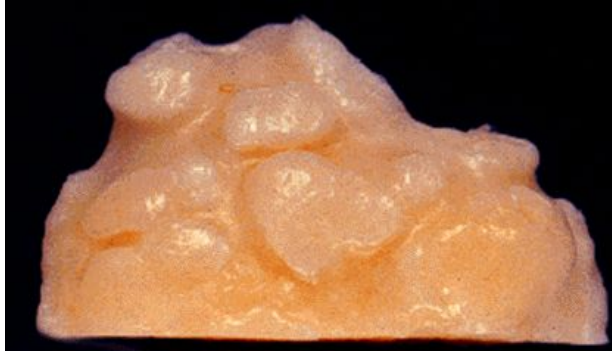
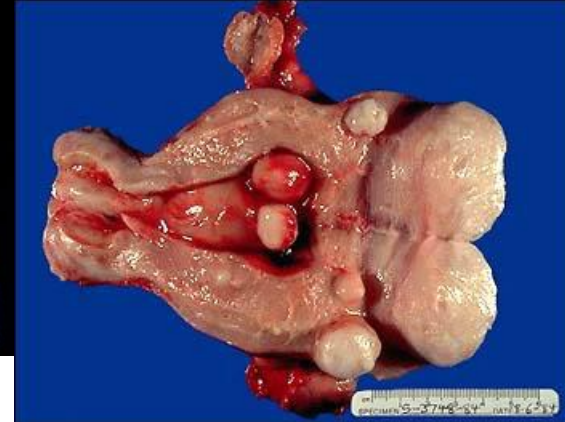# Опухоли мезенхимального происхождения



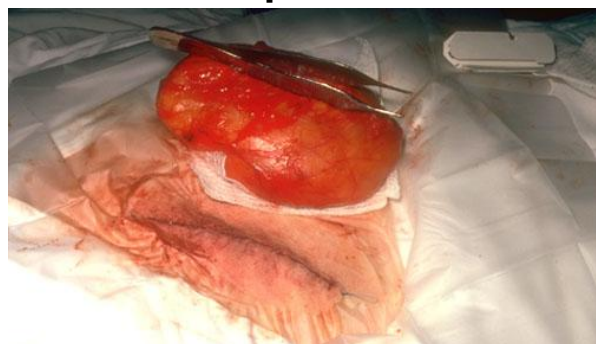**Фиброма**



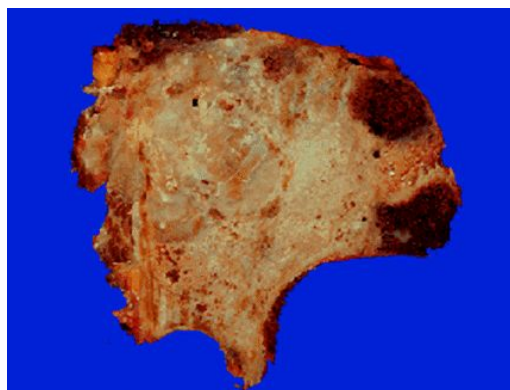
**Хондроматоз**



**Лейомиома матки**



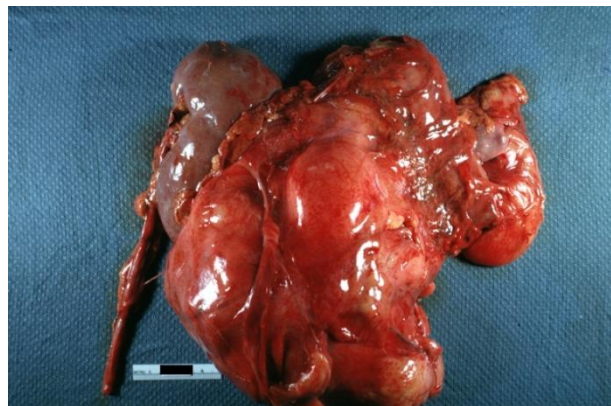
**Липома**



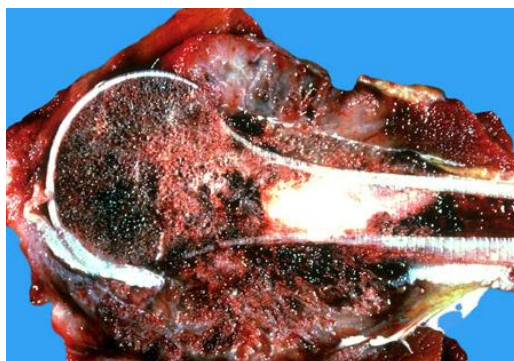
**Хондросаркома**



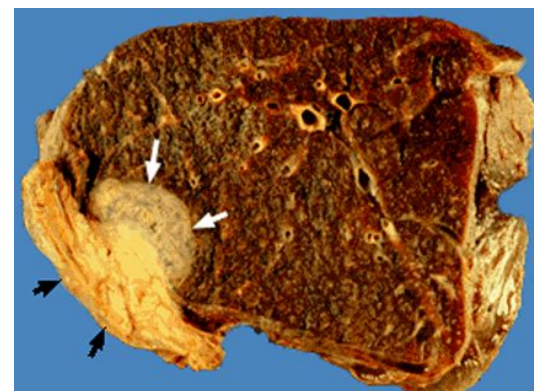
**Рабдомиома сердца**



**Липосаркома**

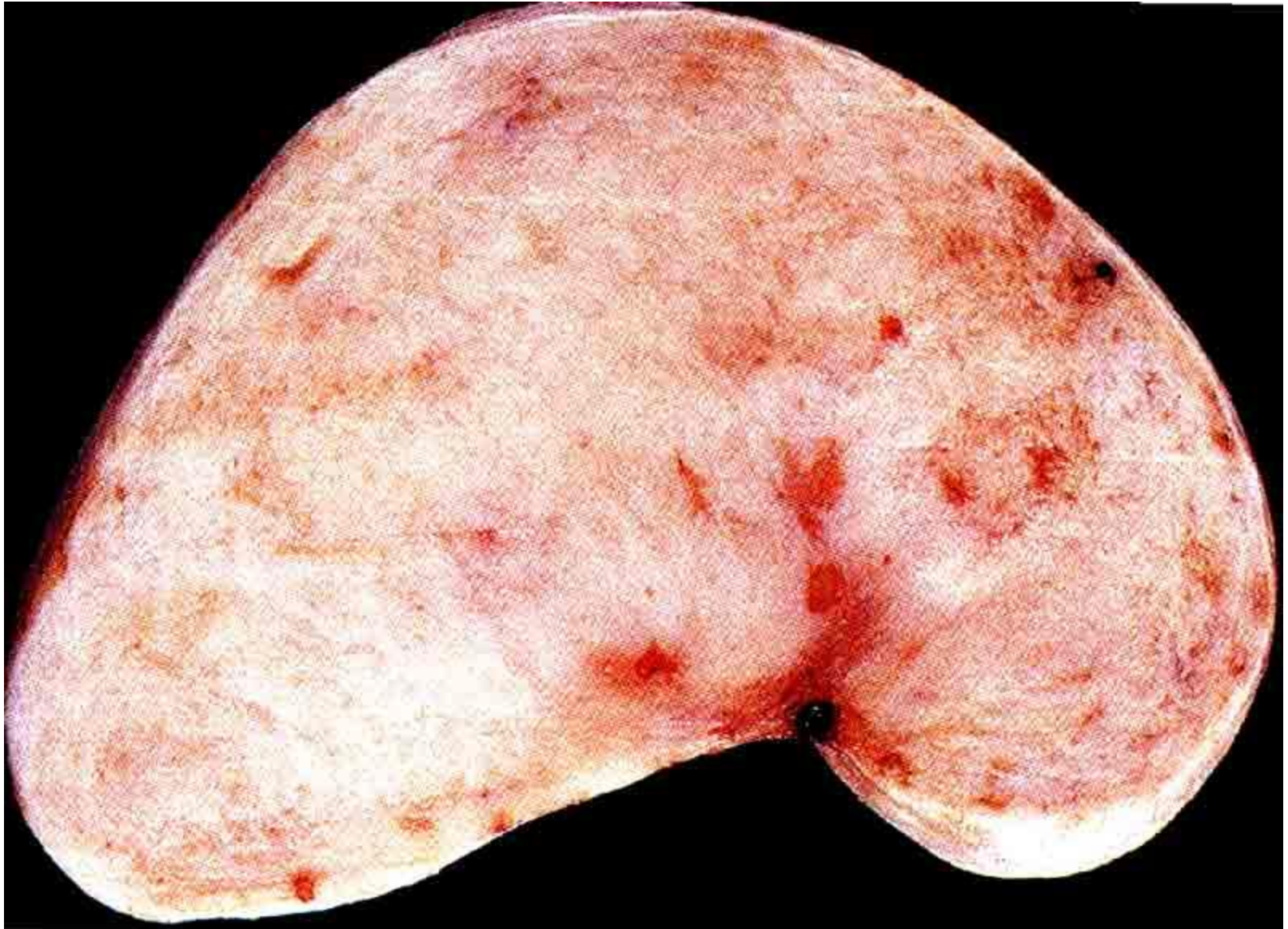


**Остеосаркома**

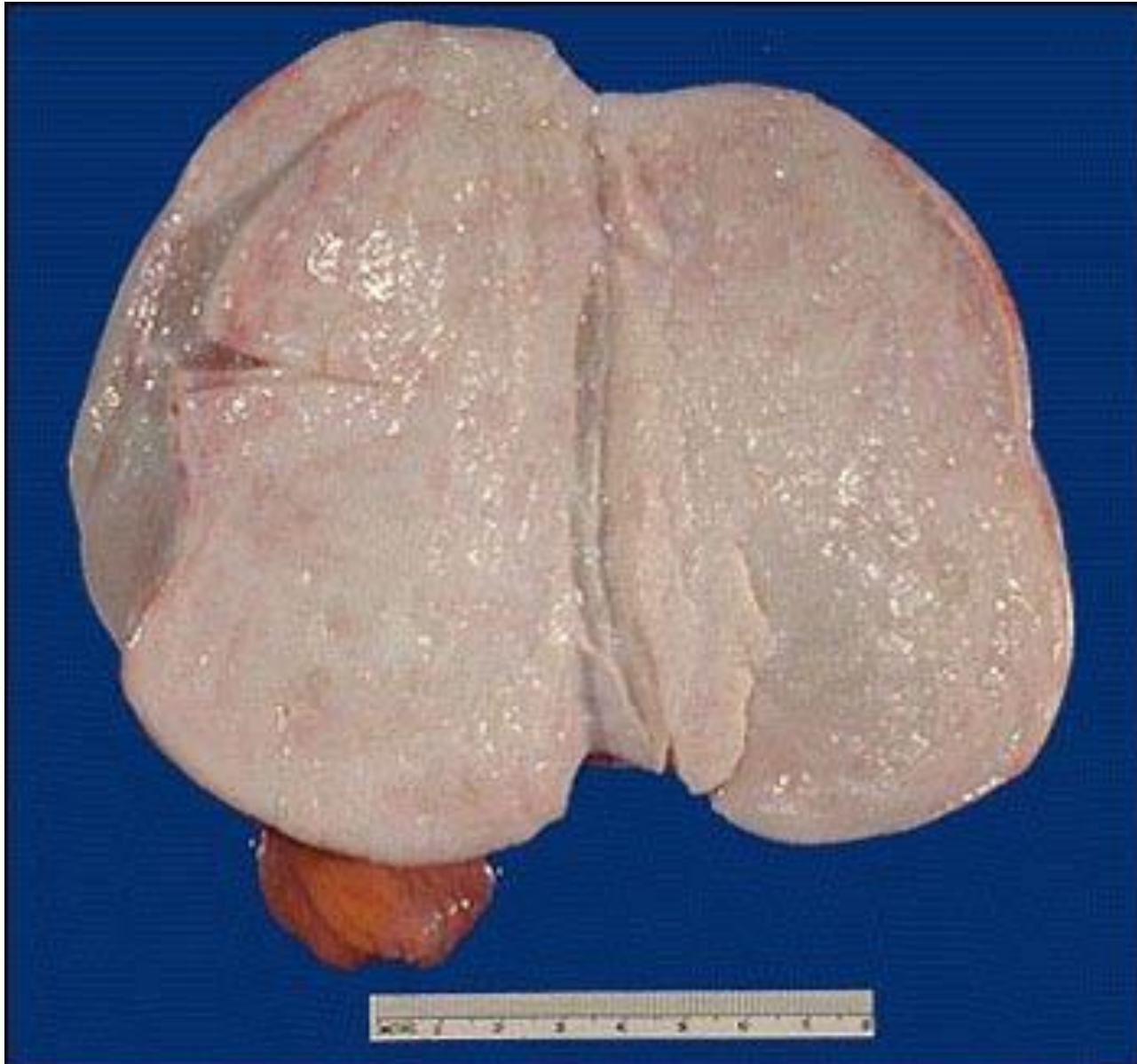

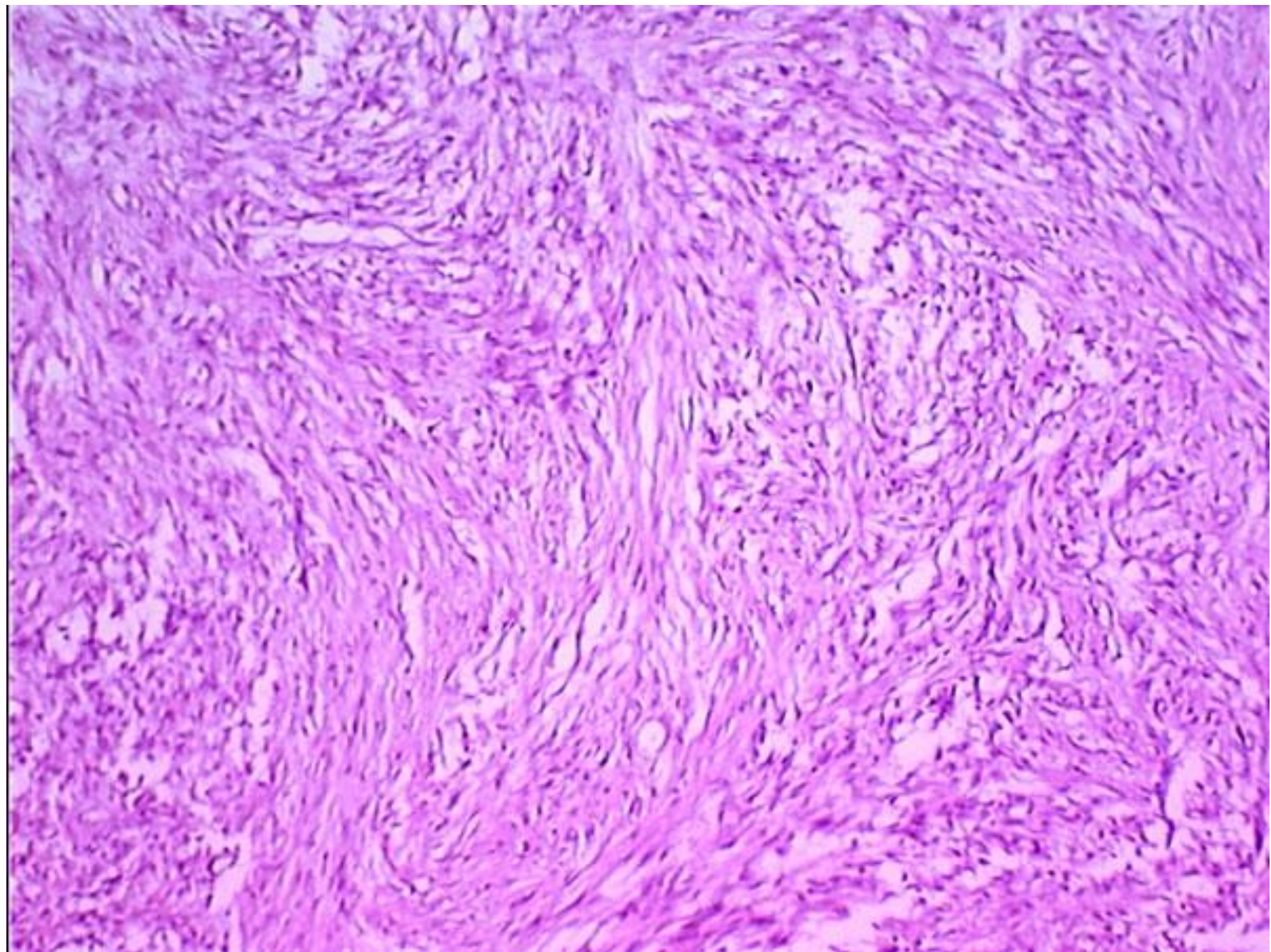
**Рабдомиосаркома лёгкого**

# Фиброма

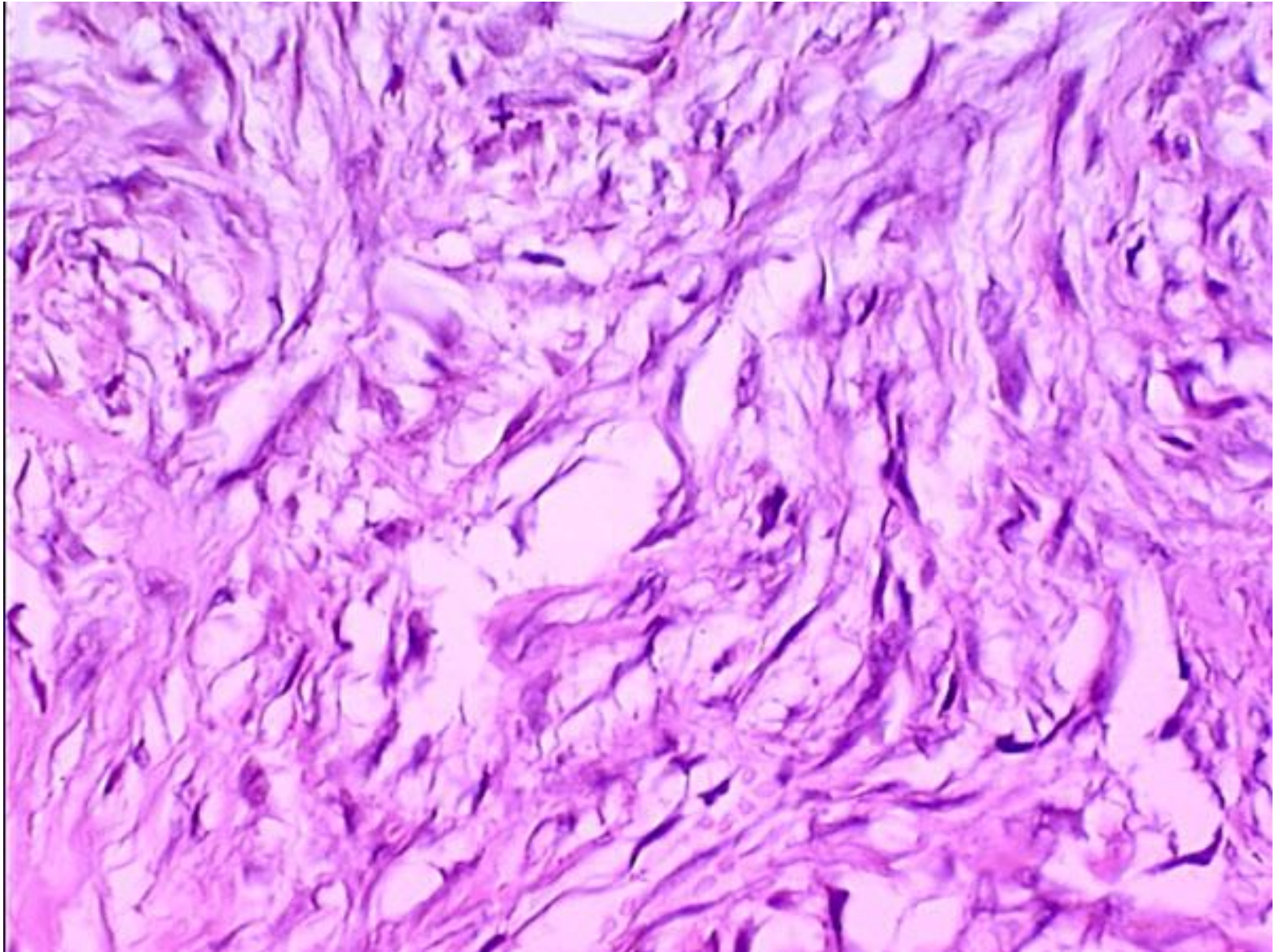


# Фиброма

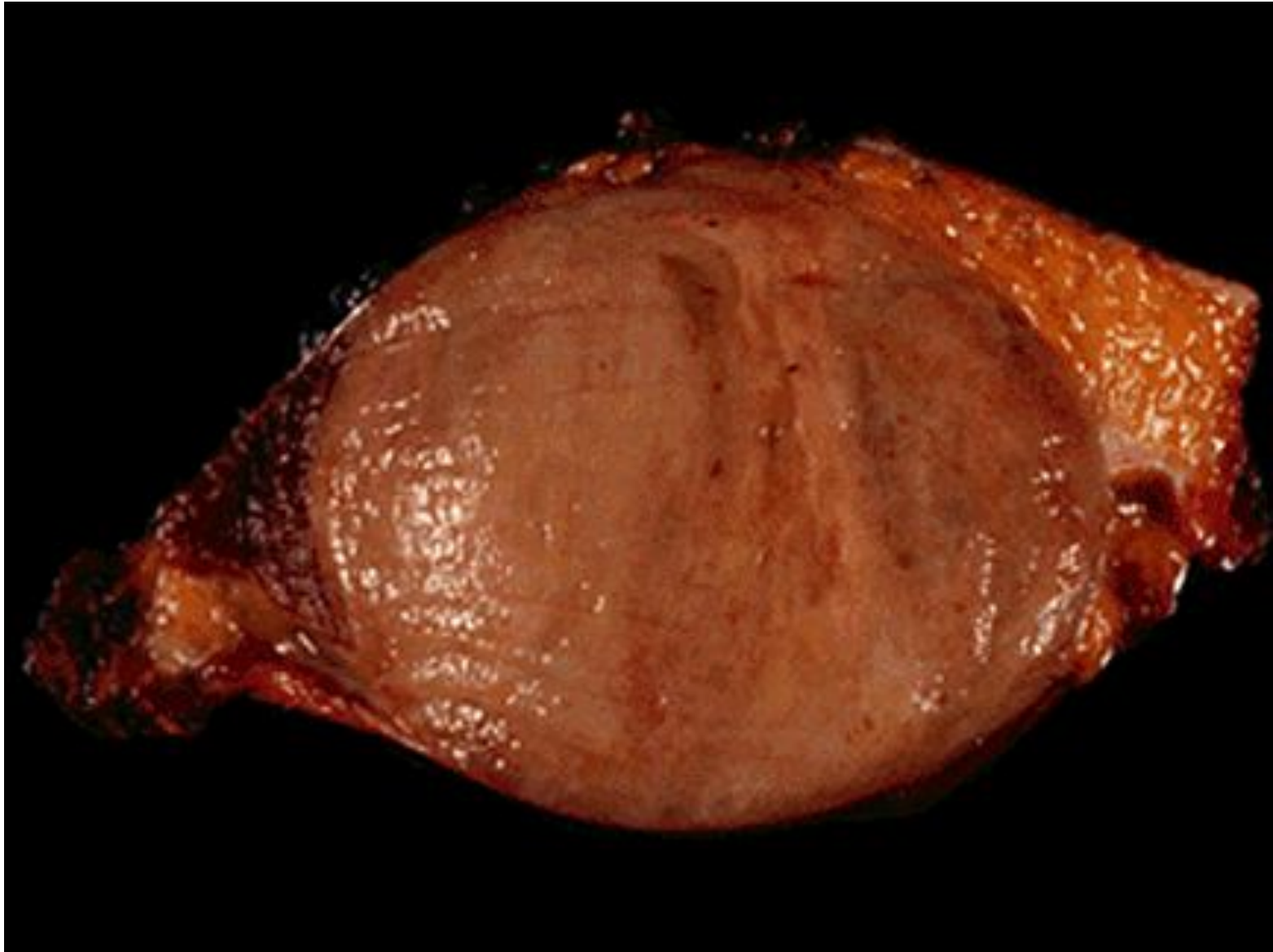




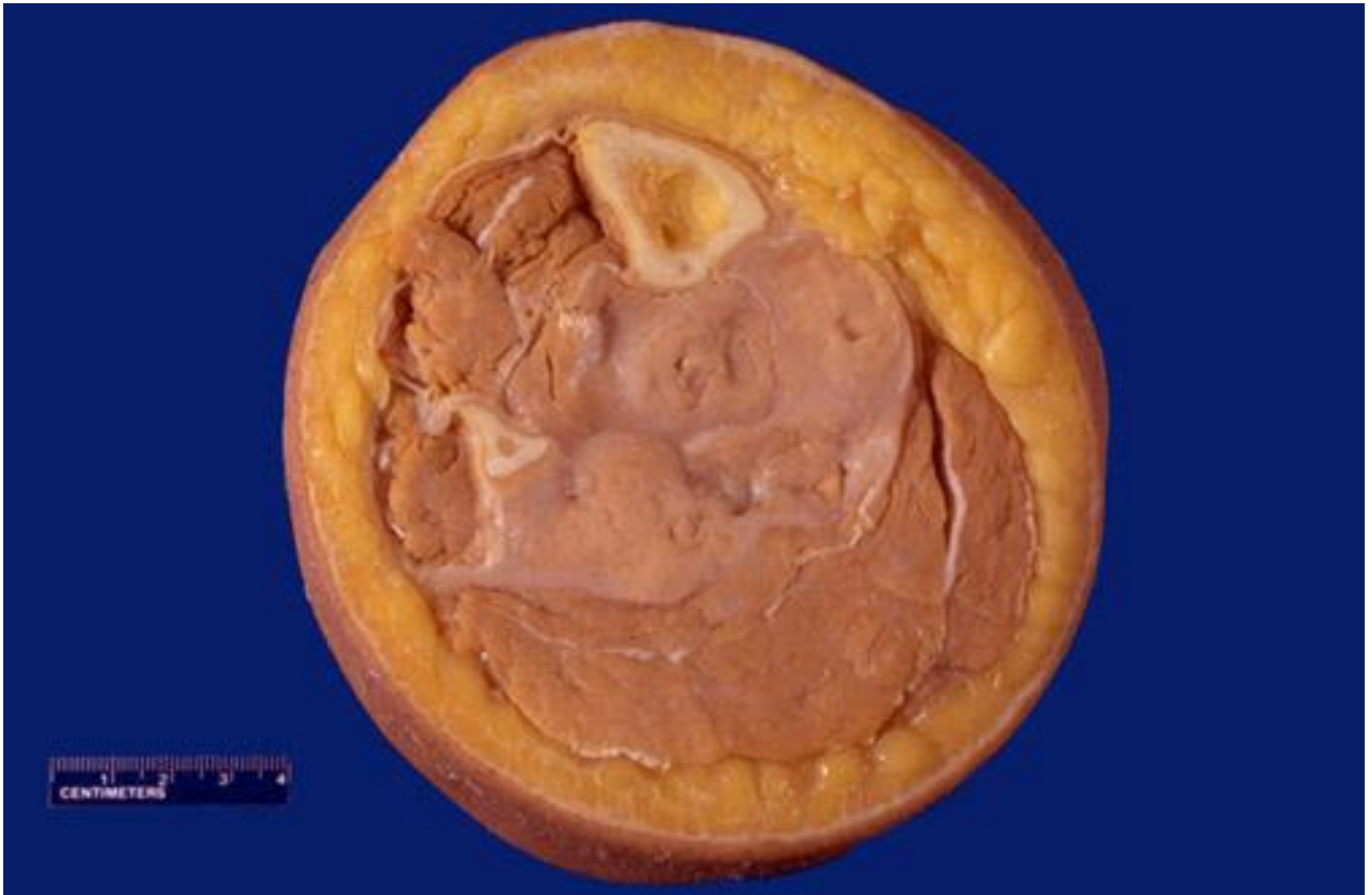# Фиброма



# Десмоид (фиброматоз)

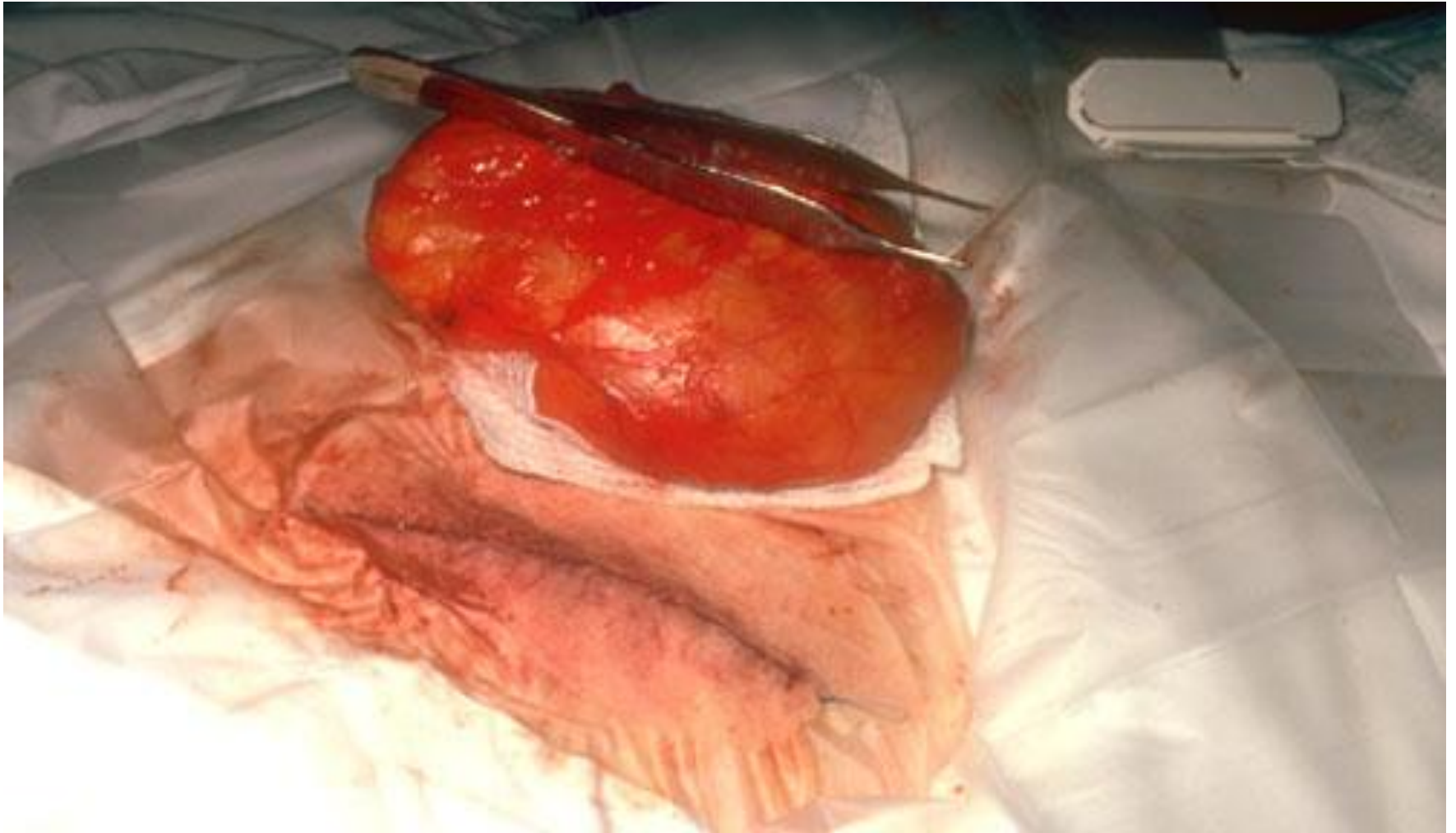


# Саркома (злокач.фиброзная гистиоцитома)

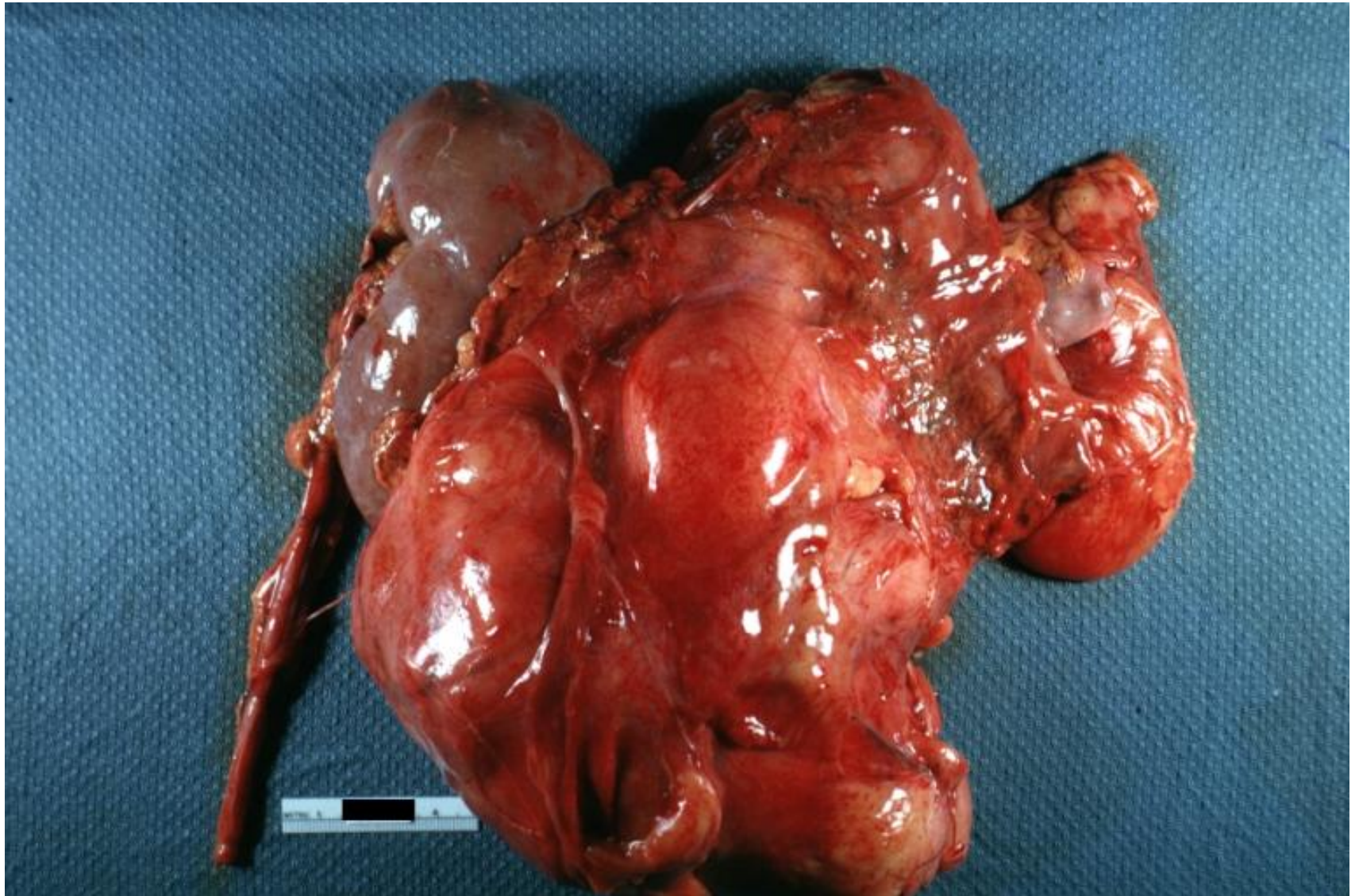




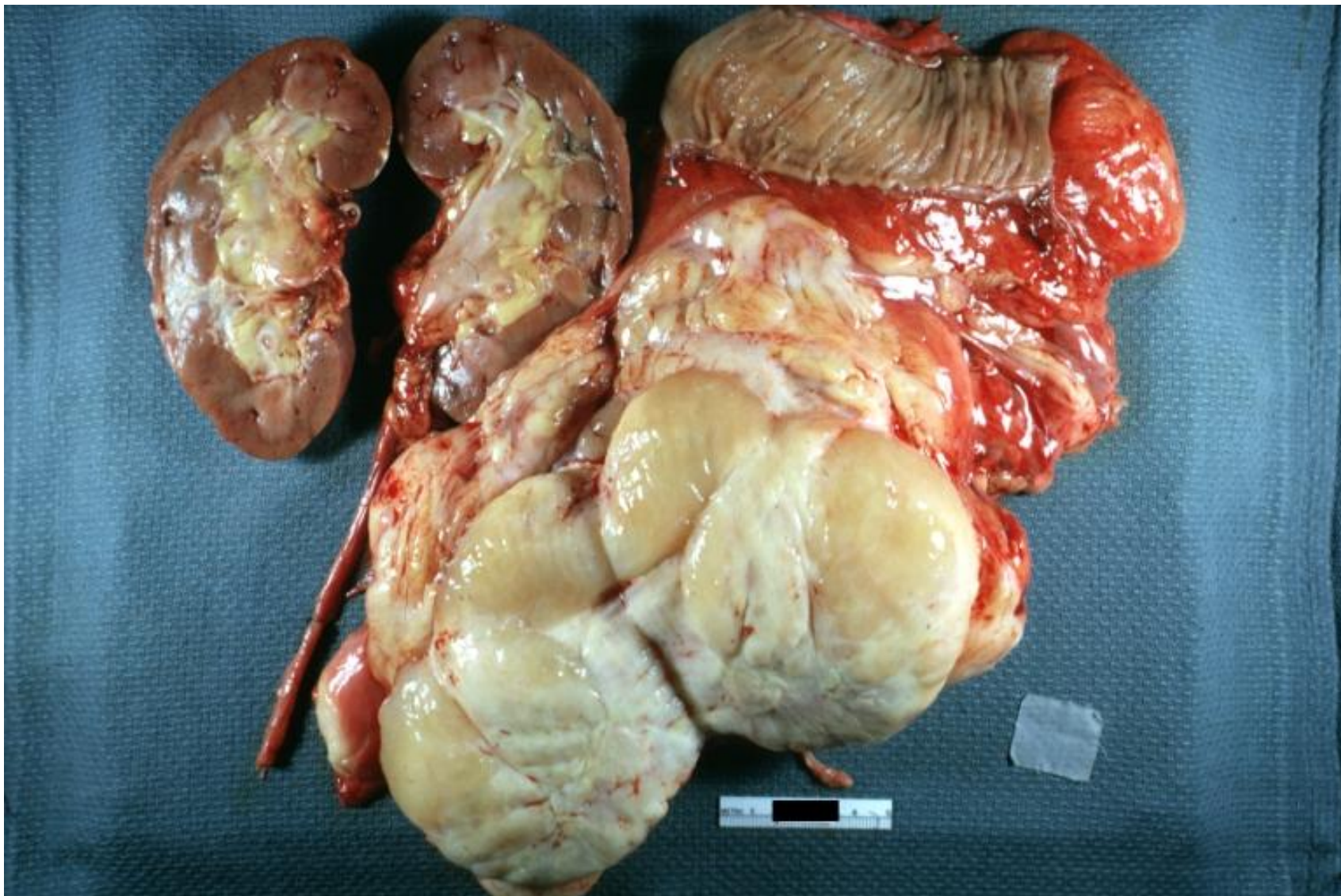
# Липома



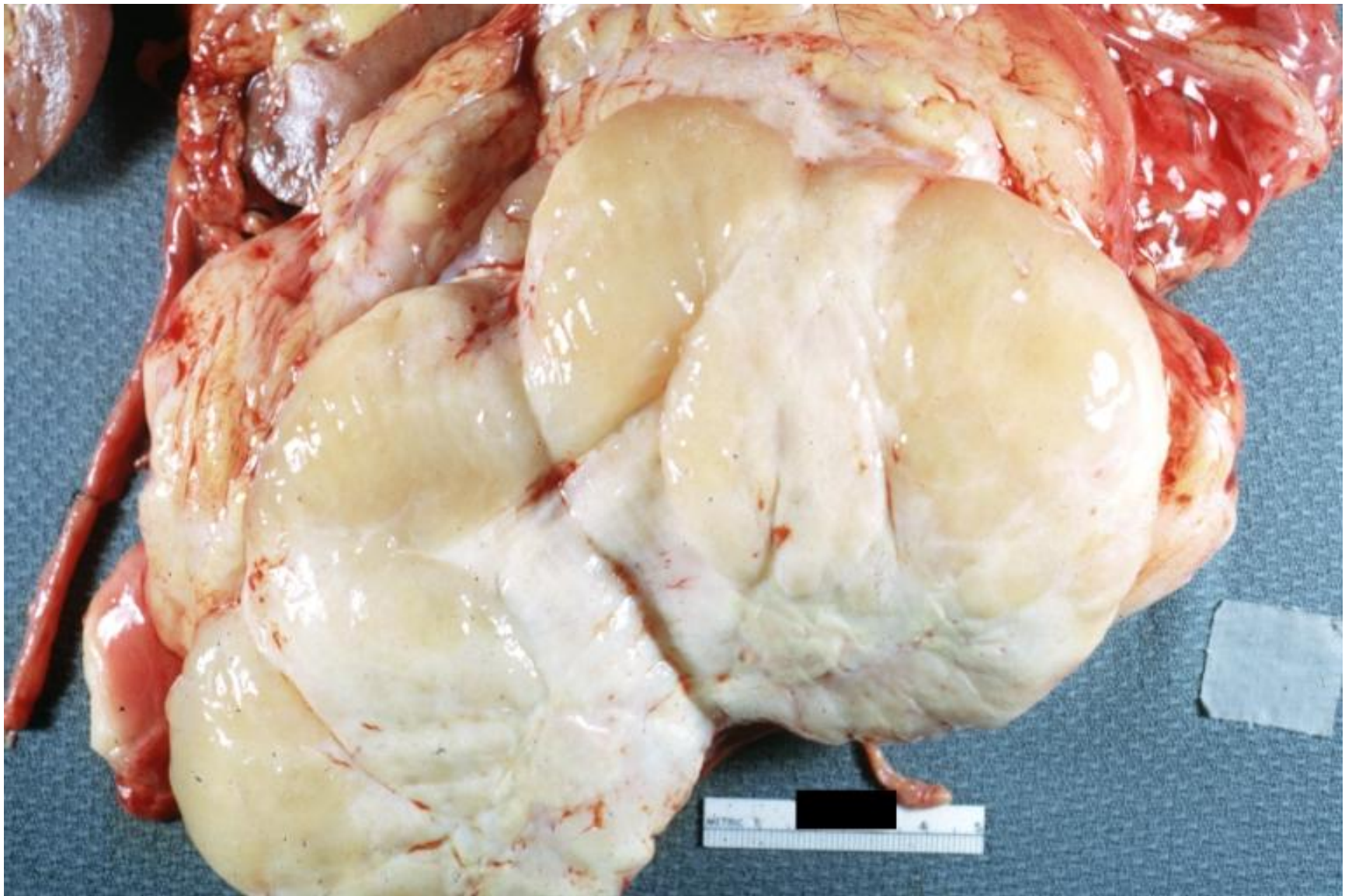
# Липосаркома забрюшинного пространства



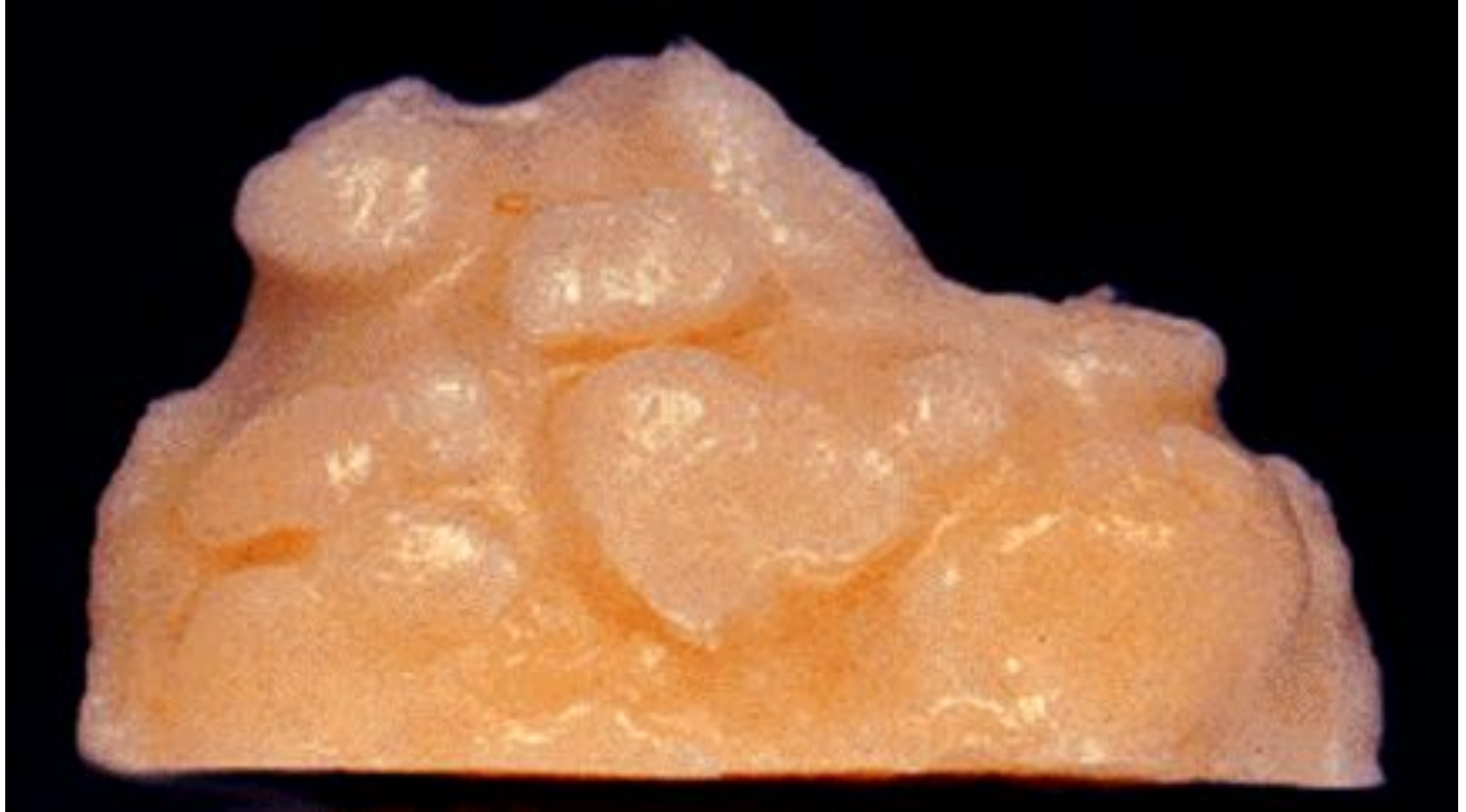# Липосаркома забрюшинного пространства



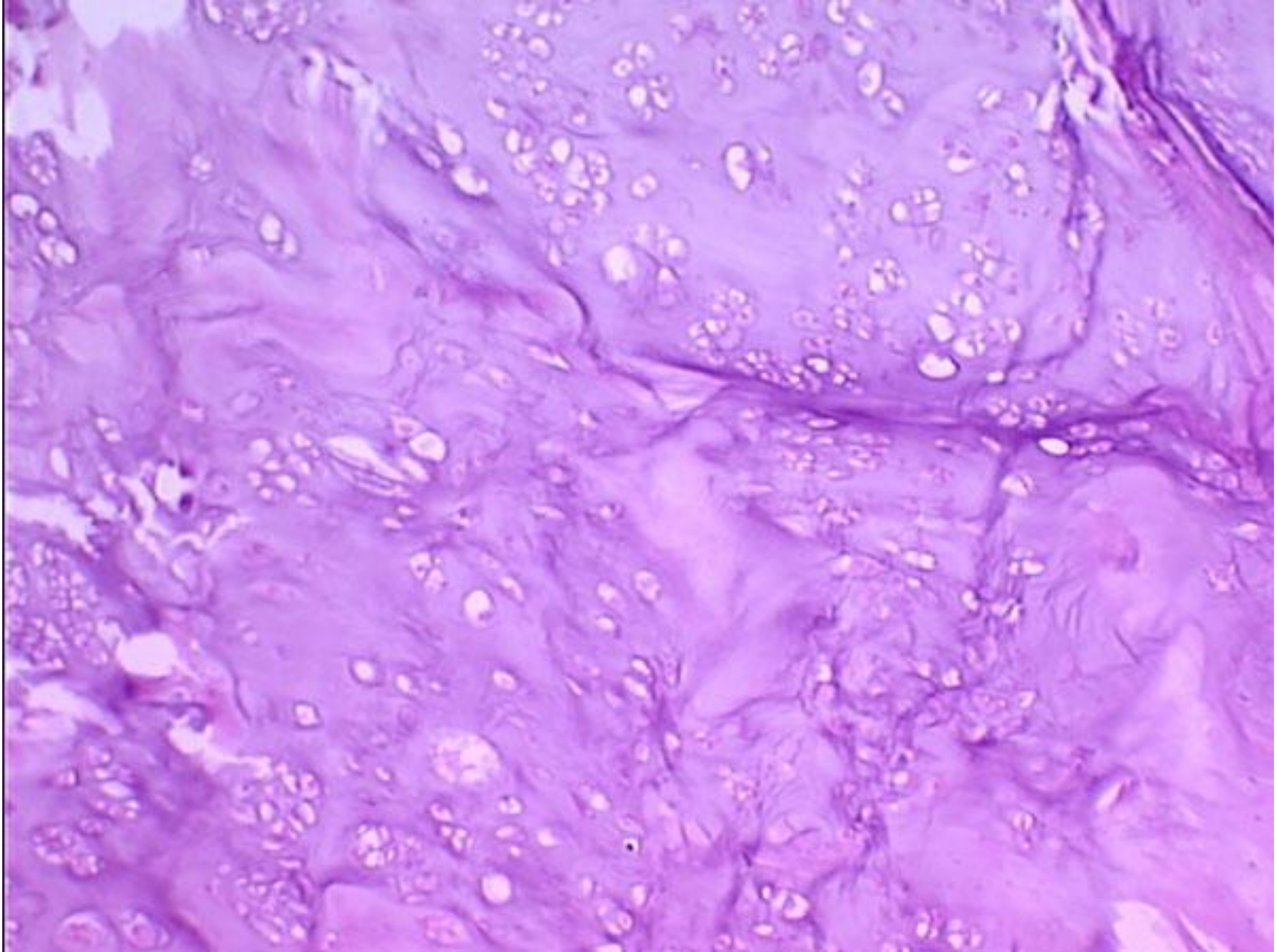
# Липосаркома забрюшинного пространства



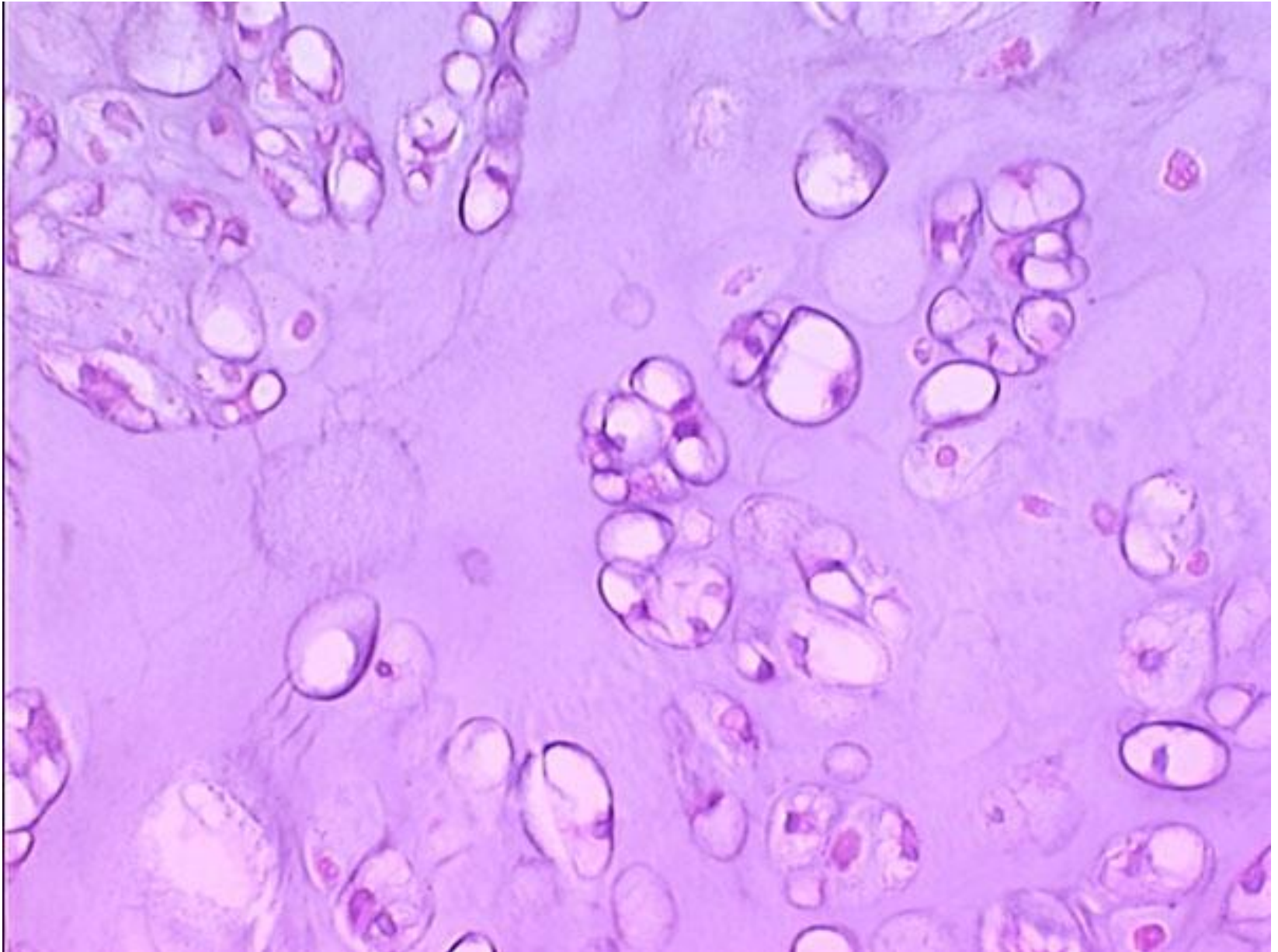
# Хондроматоз



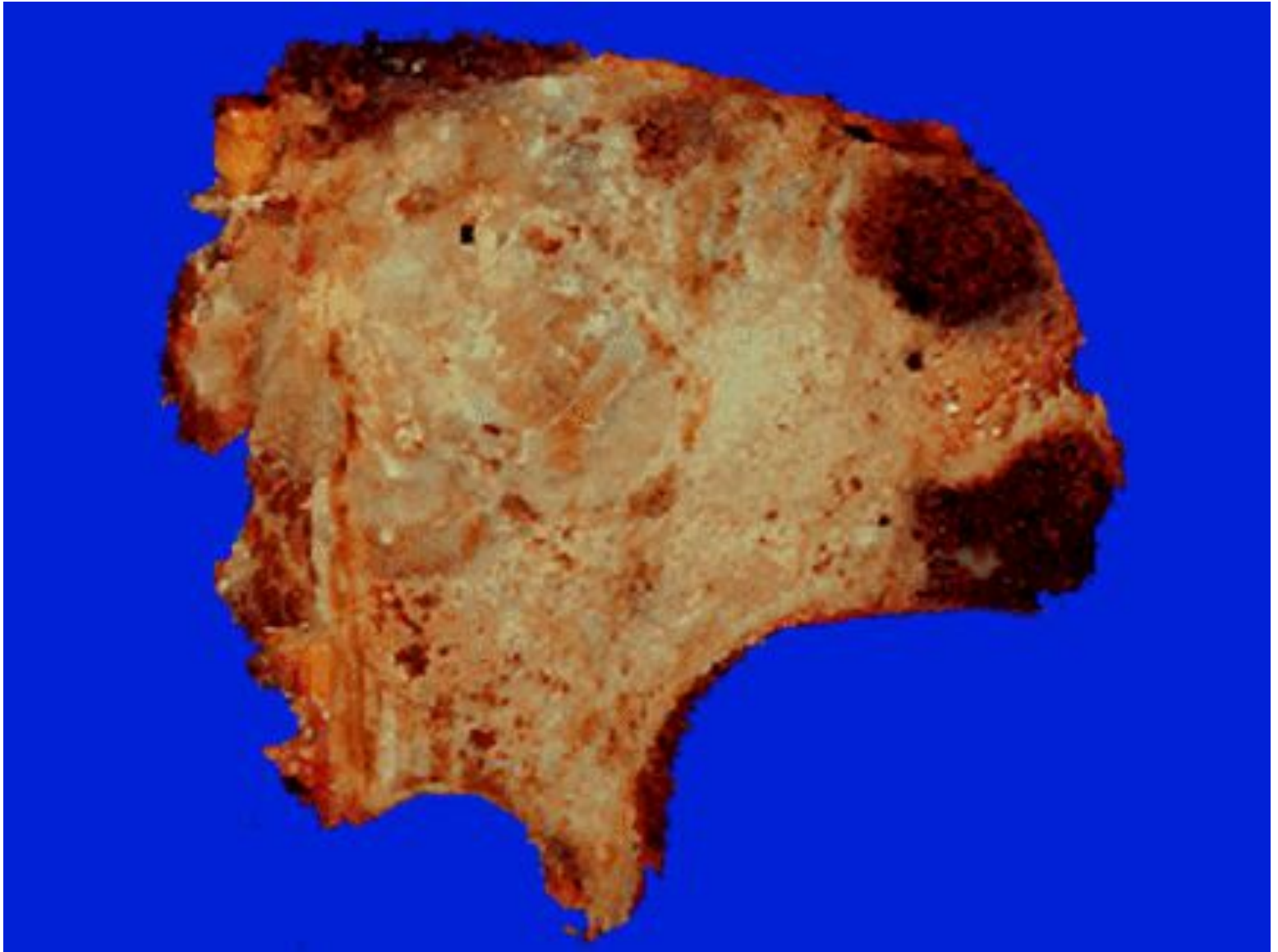
# Хондрома



# Хондрома

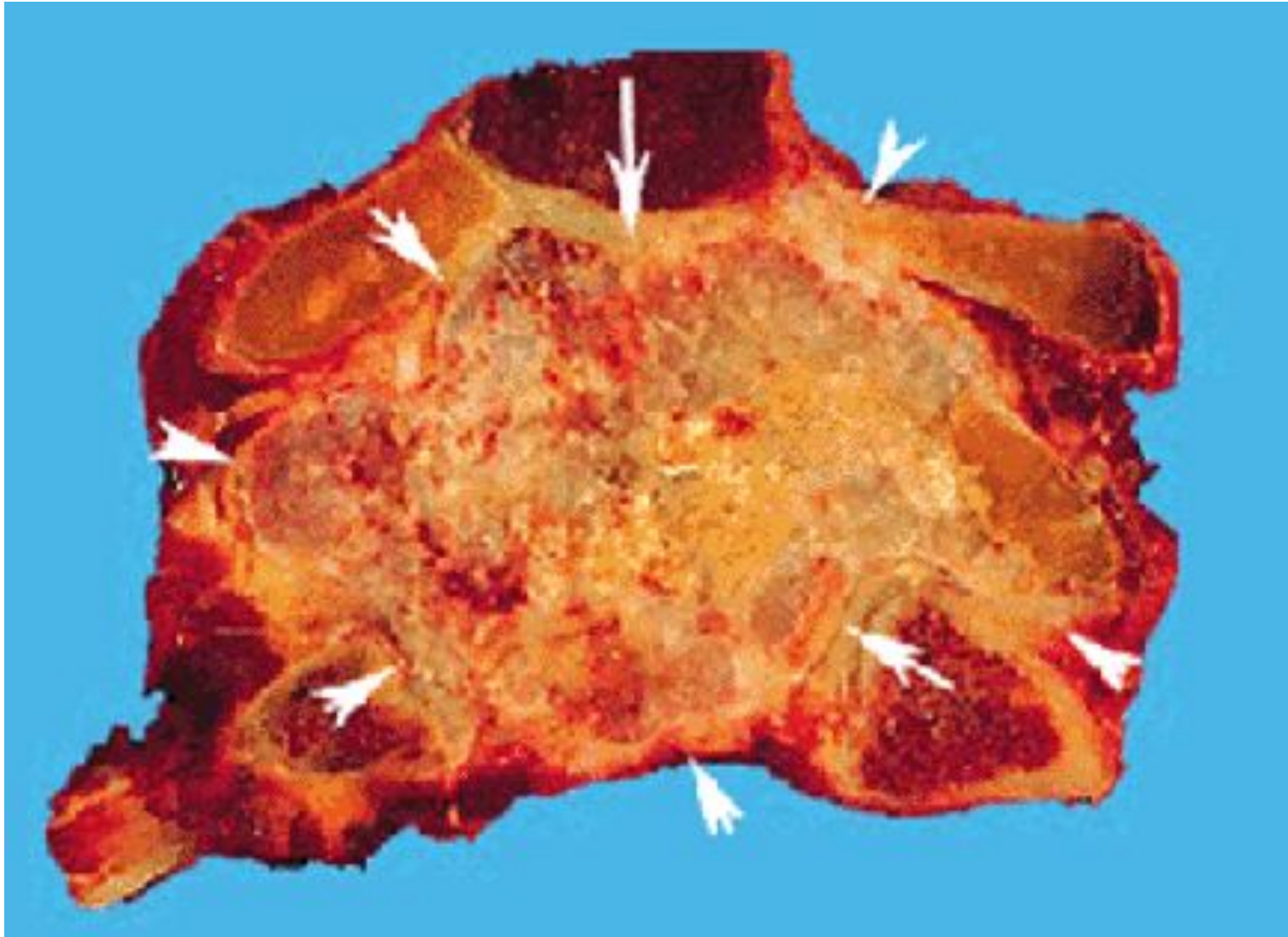


# Хондросаркома

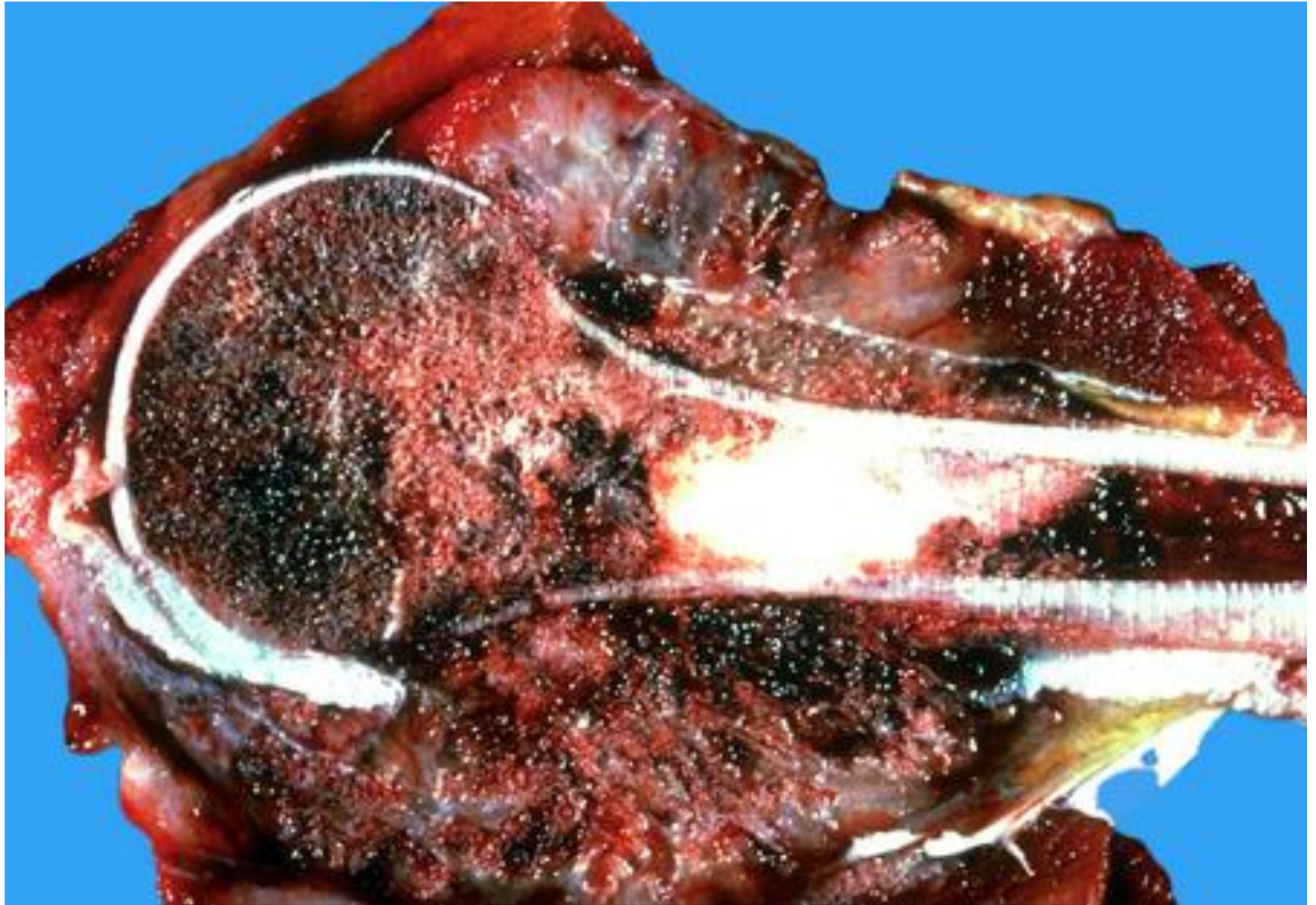



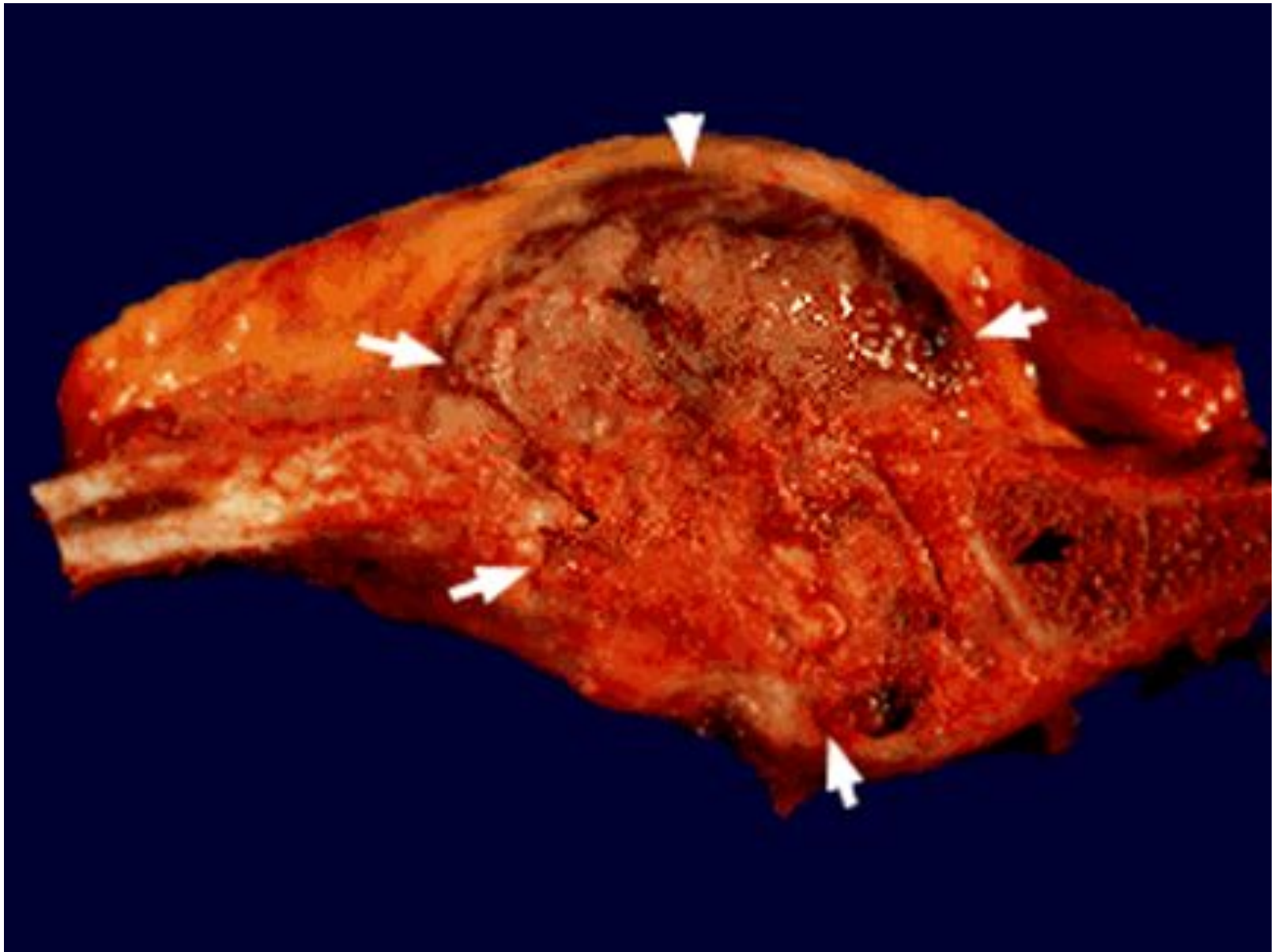
# Хондросаркома



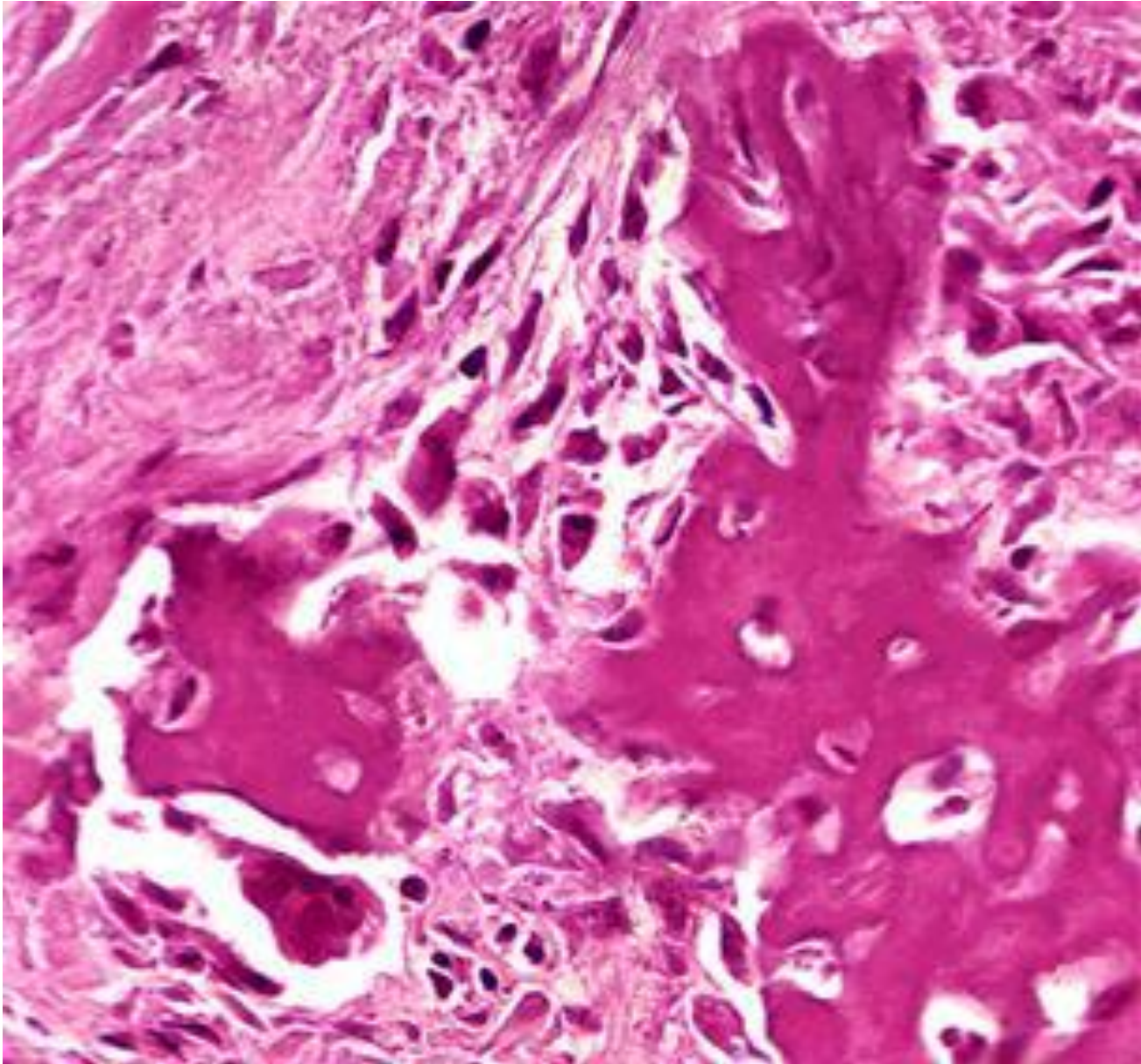
# Остеосаркома



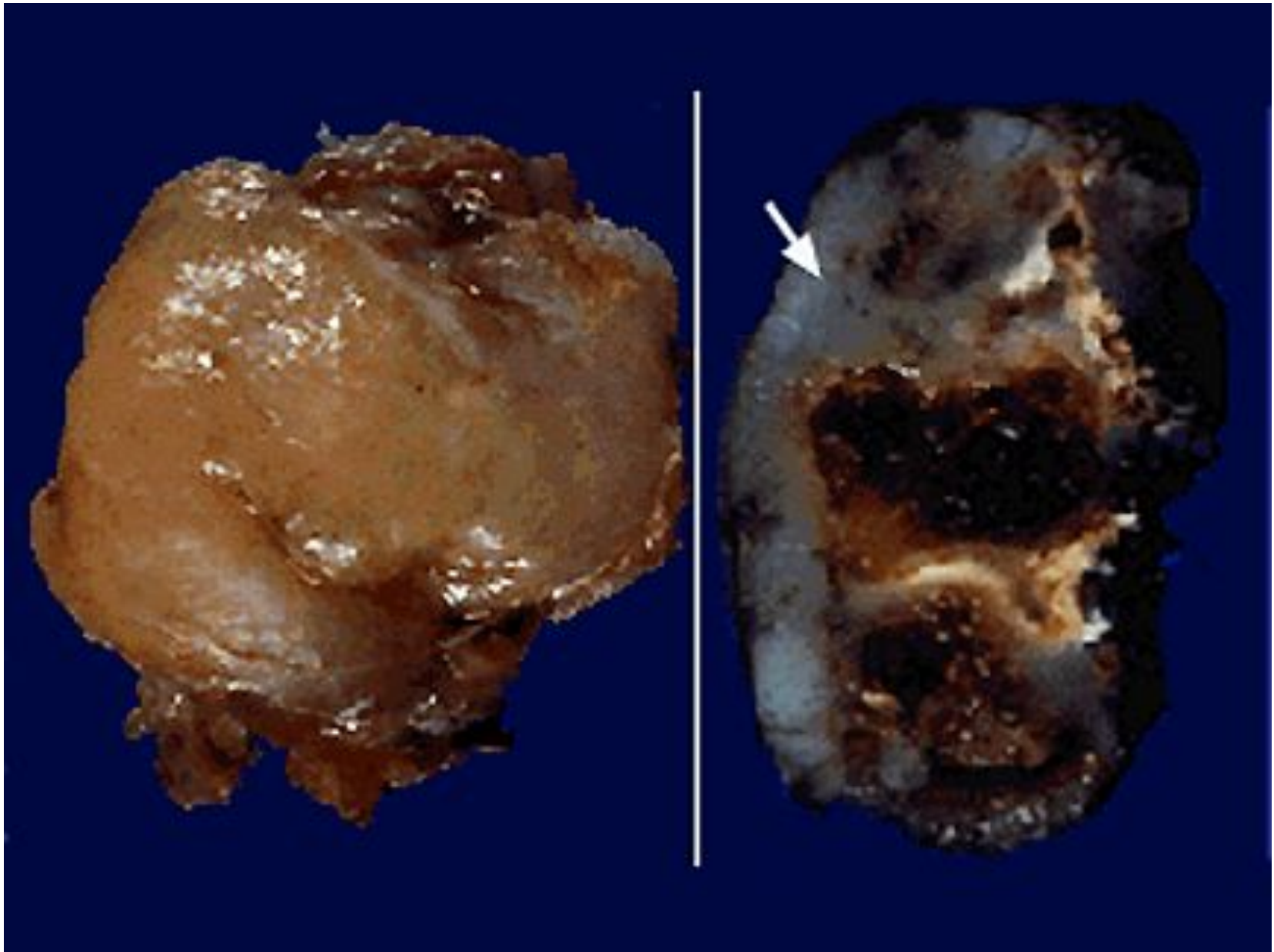
# Остеосаркома



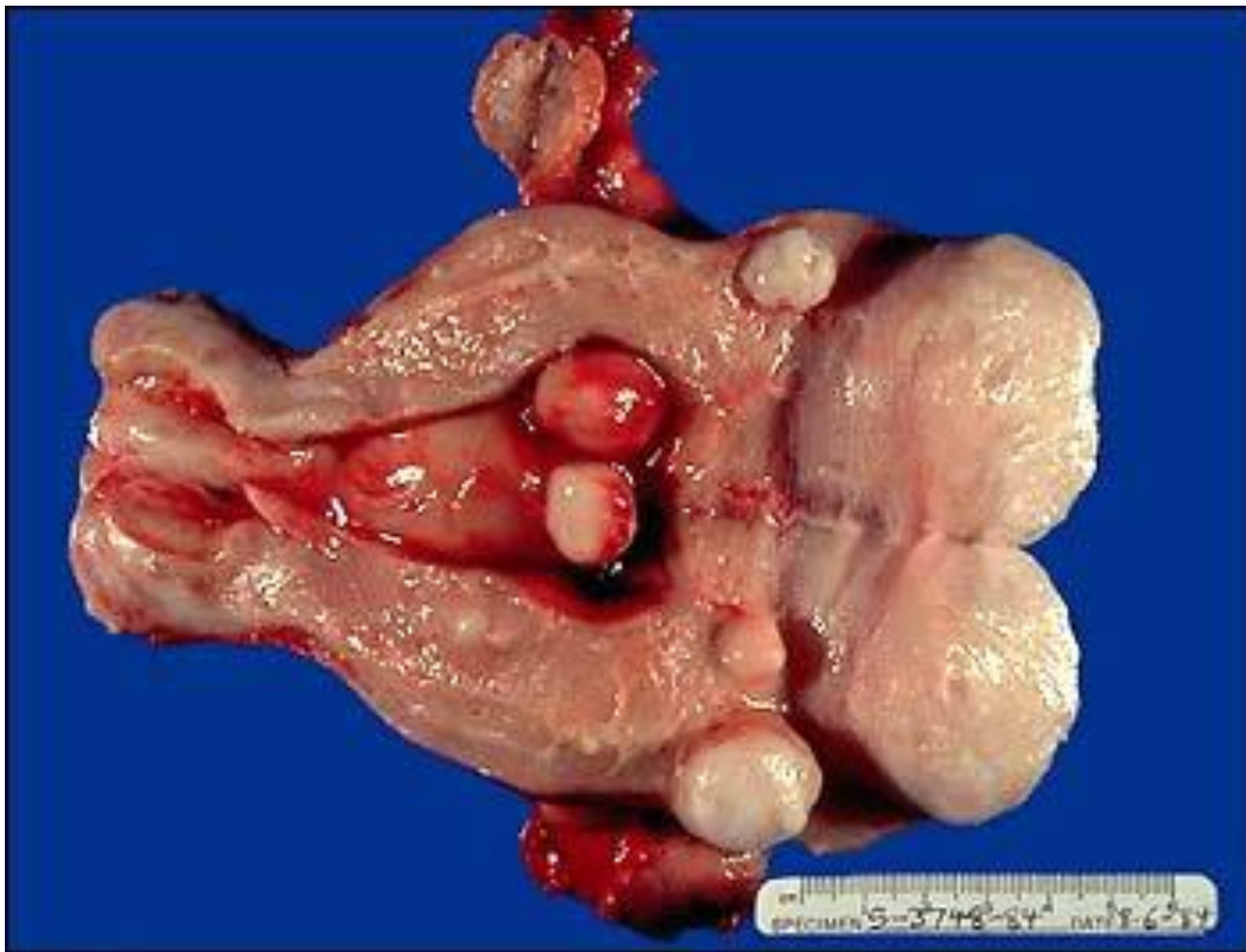
# Остеосаркома

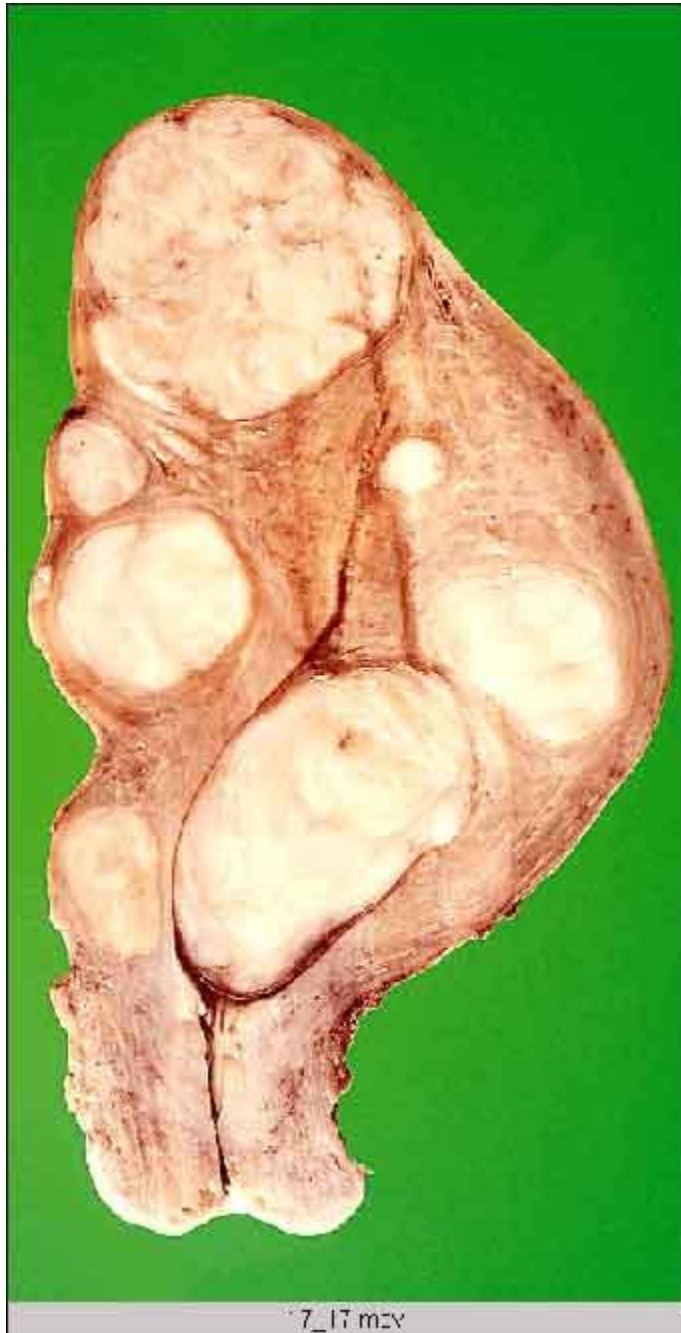

# Остеохондрোসаркома



# Лейомиома матки

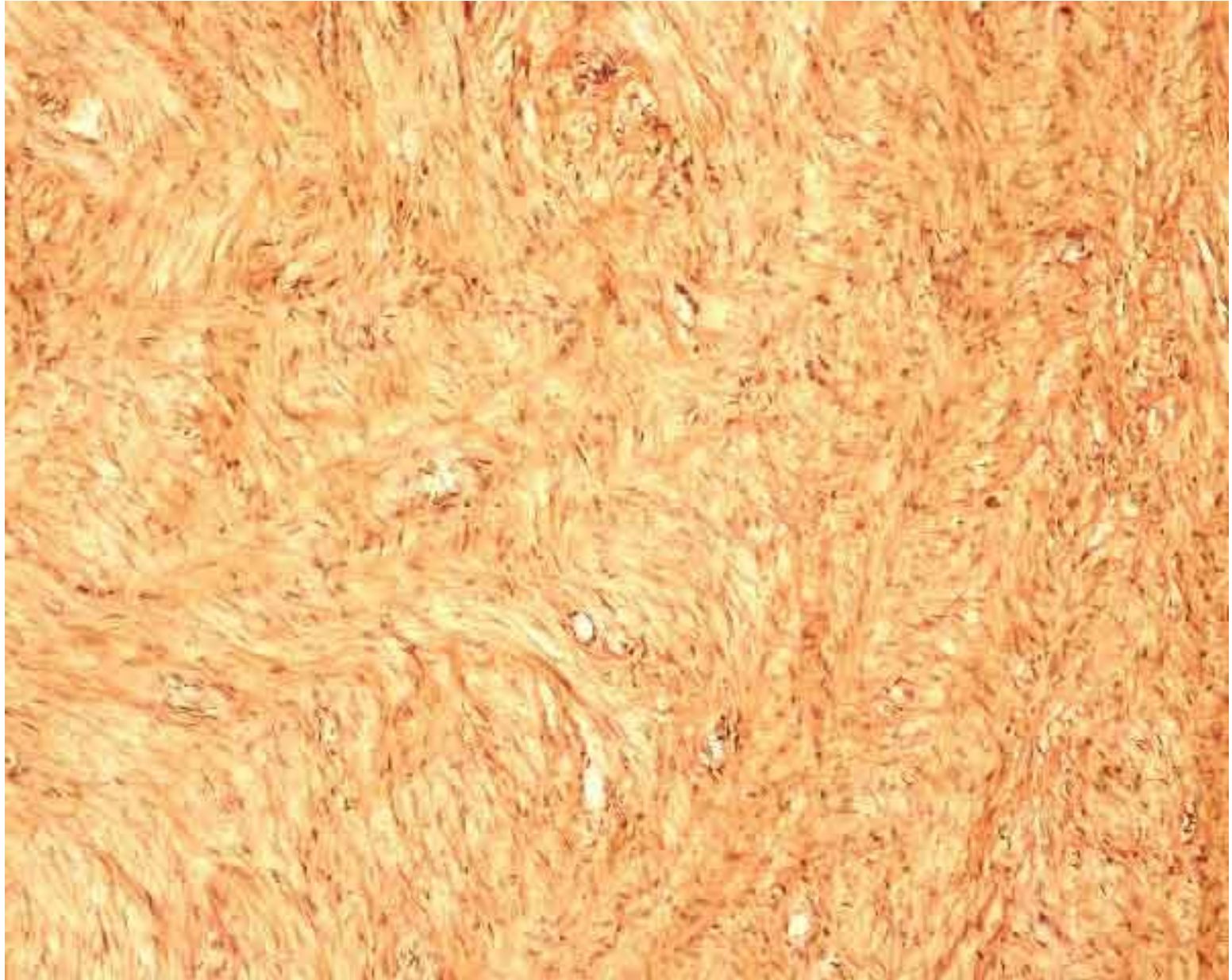




7\_17 мзч

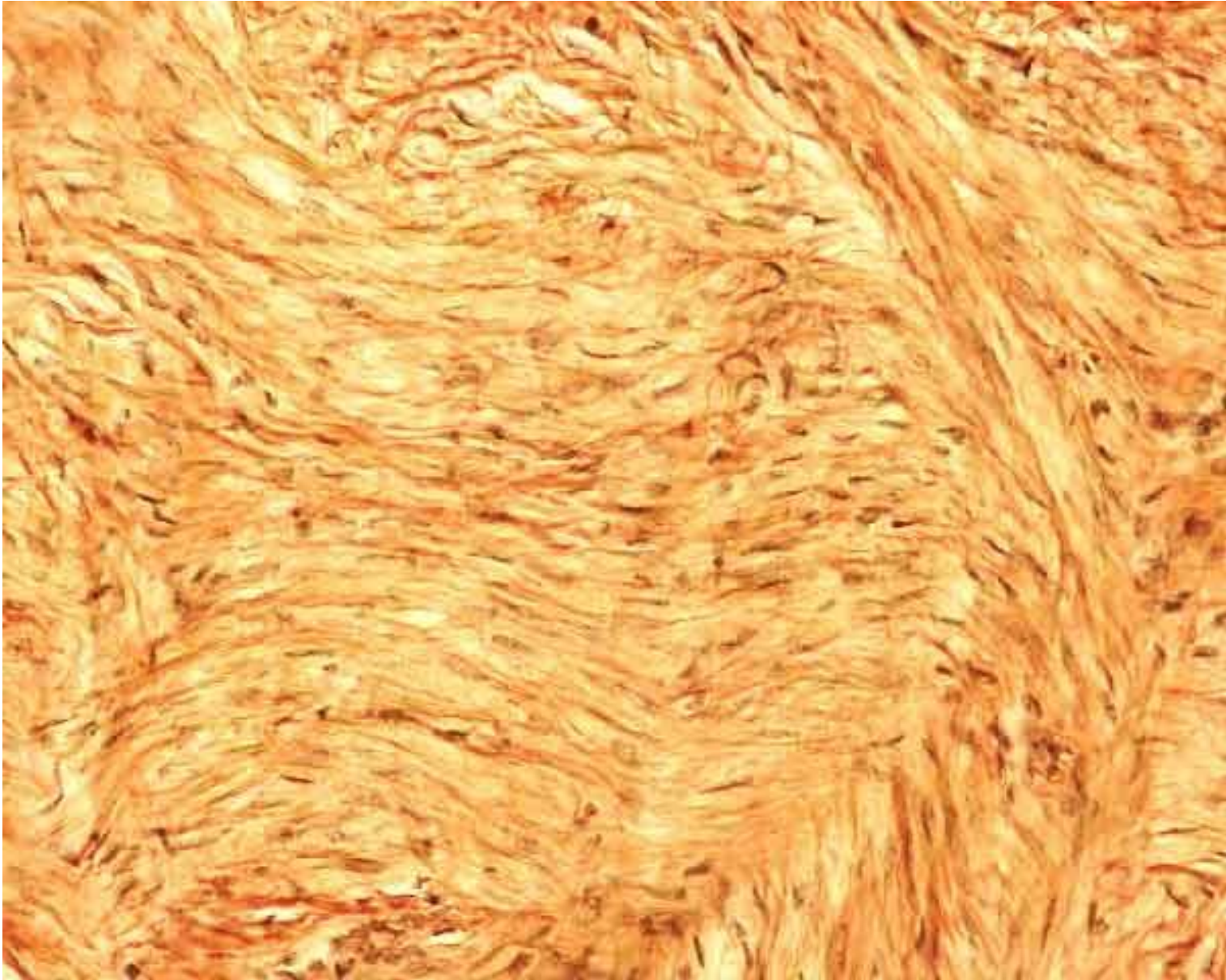
## Лейомиома матки

# Лейомиома матки

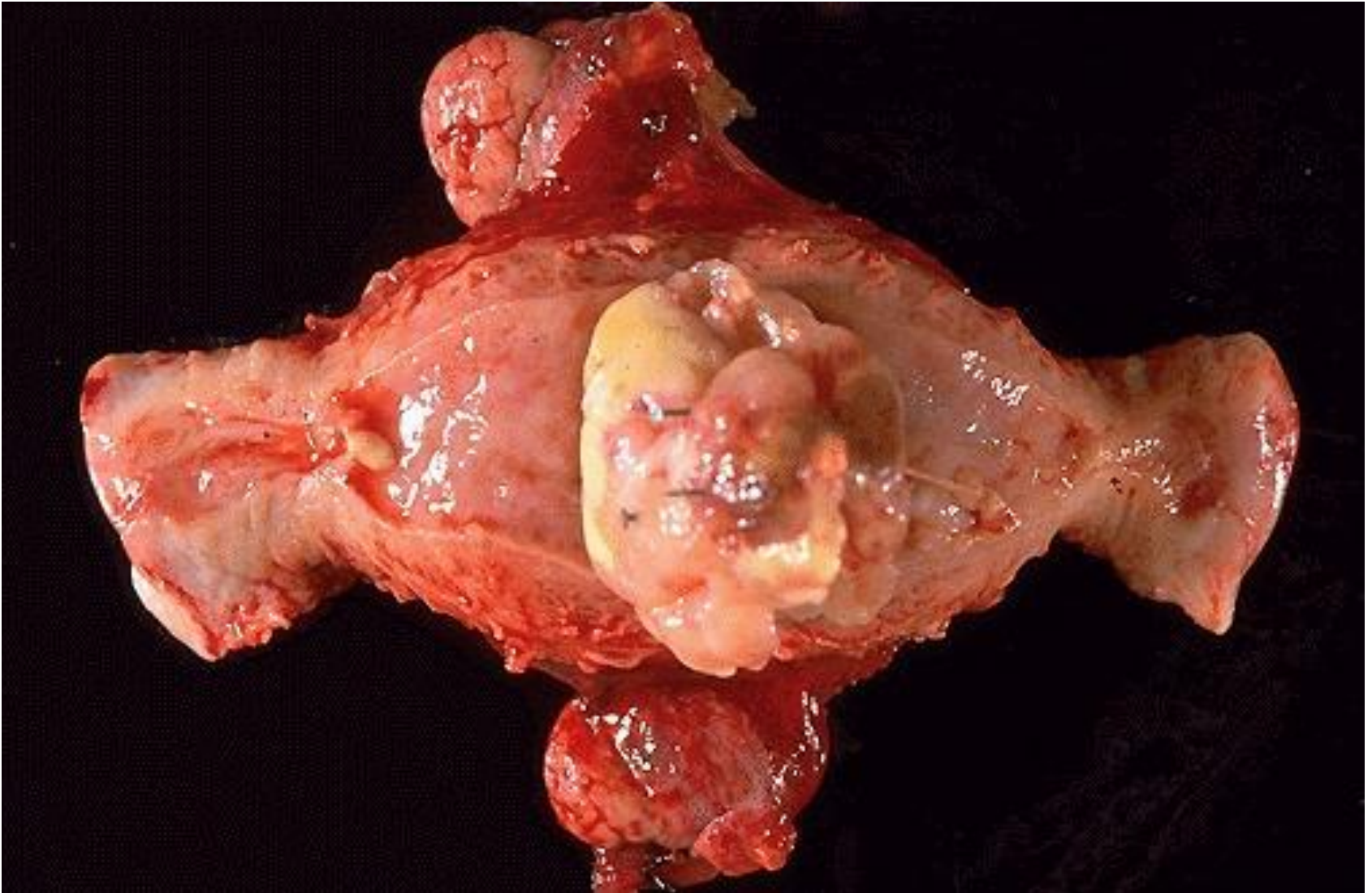




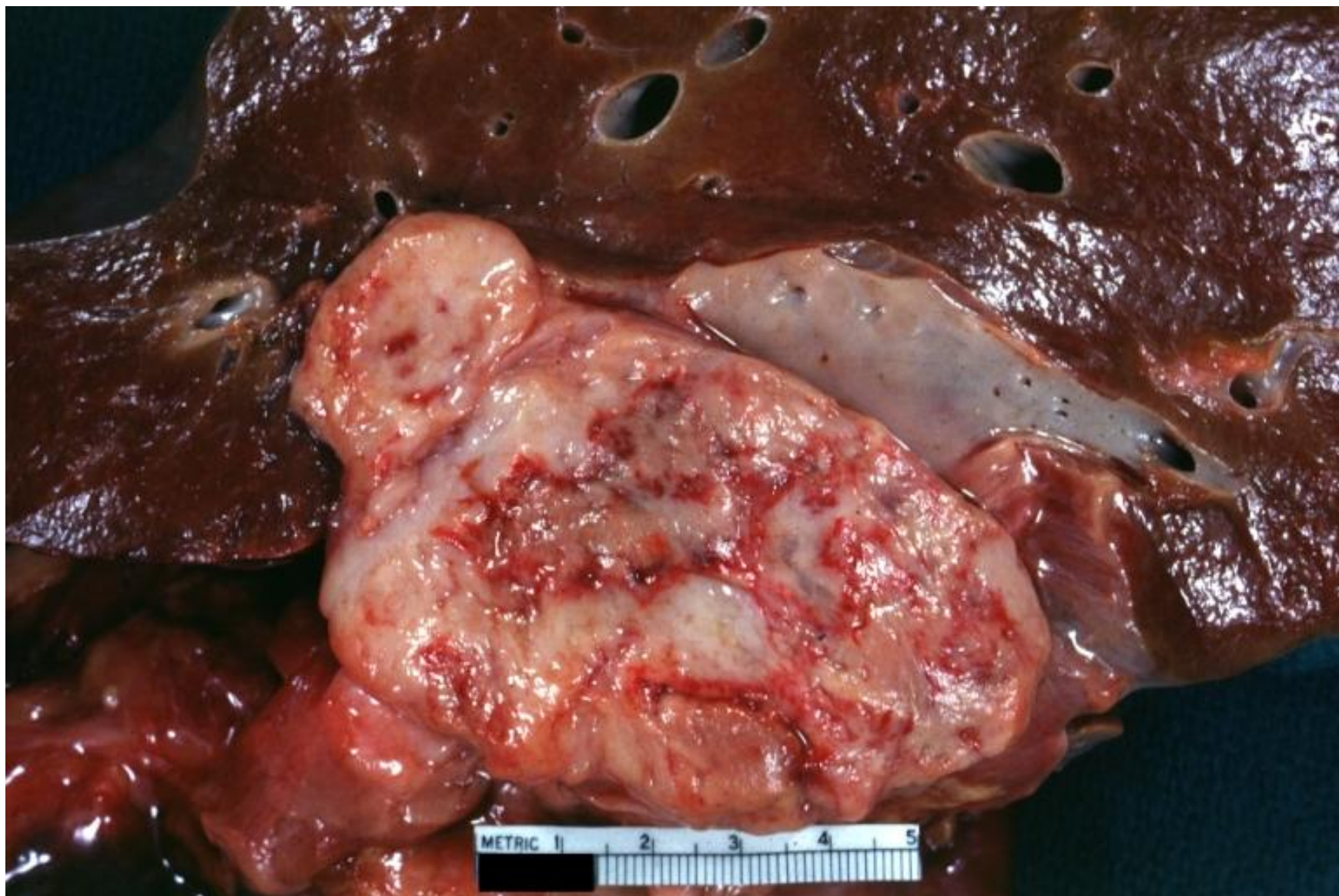# Лейомиома матки



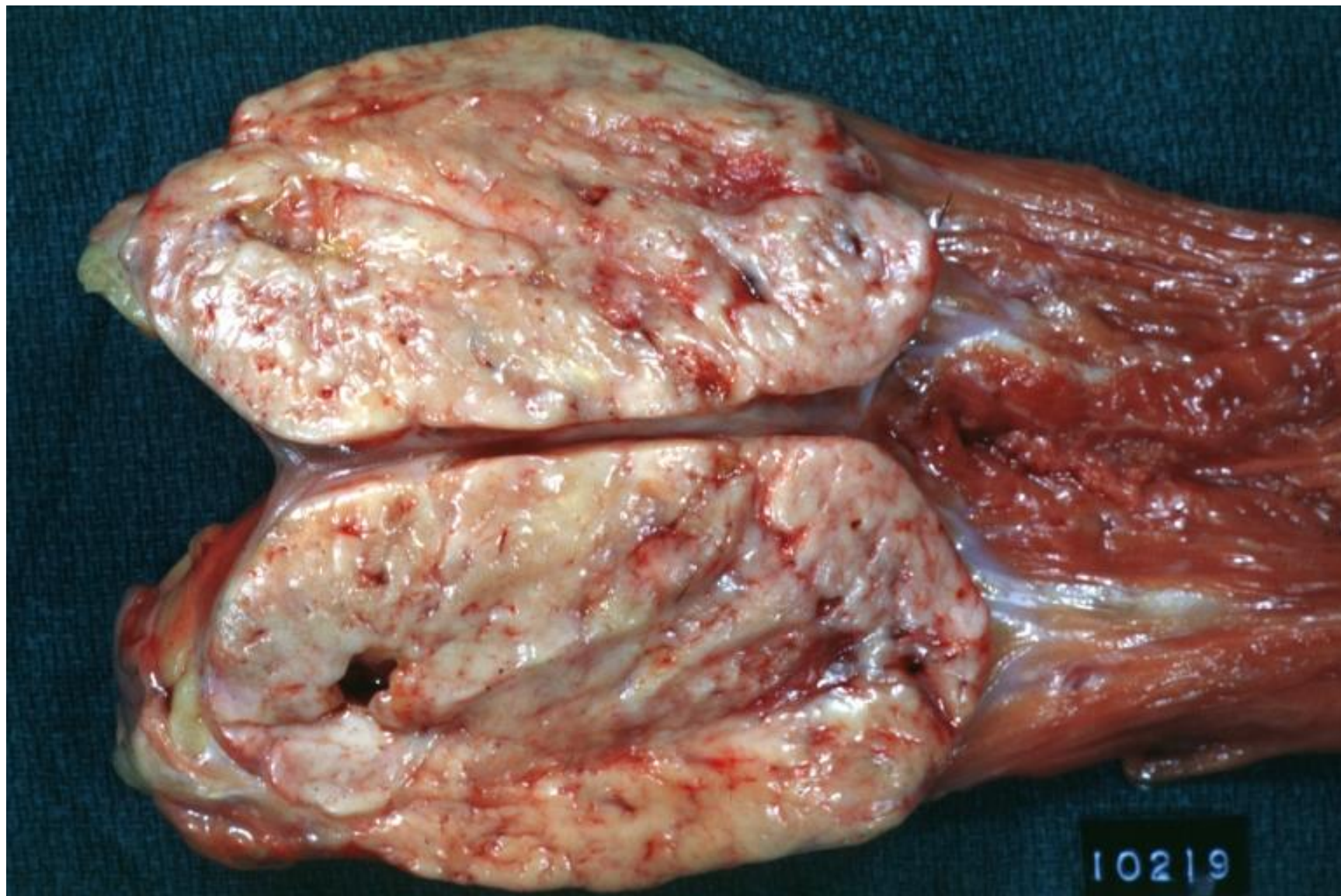
# Лейомиосаркома матки



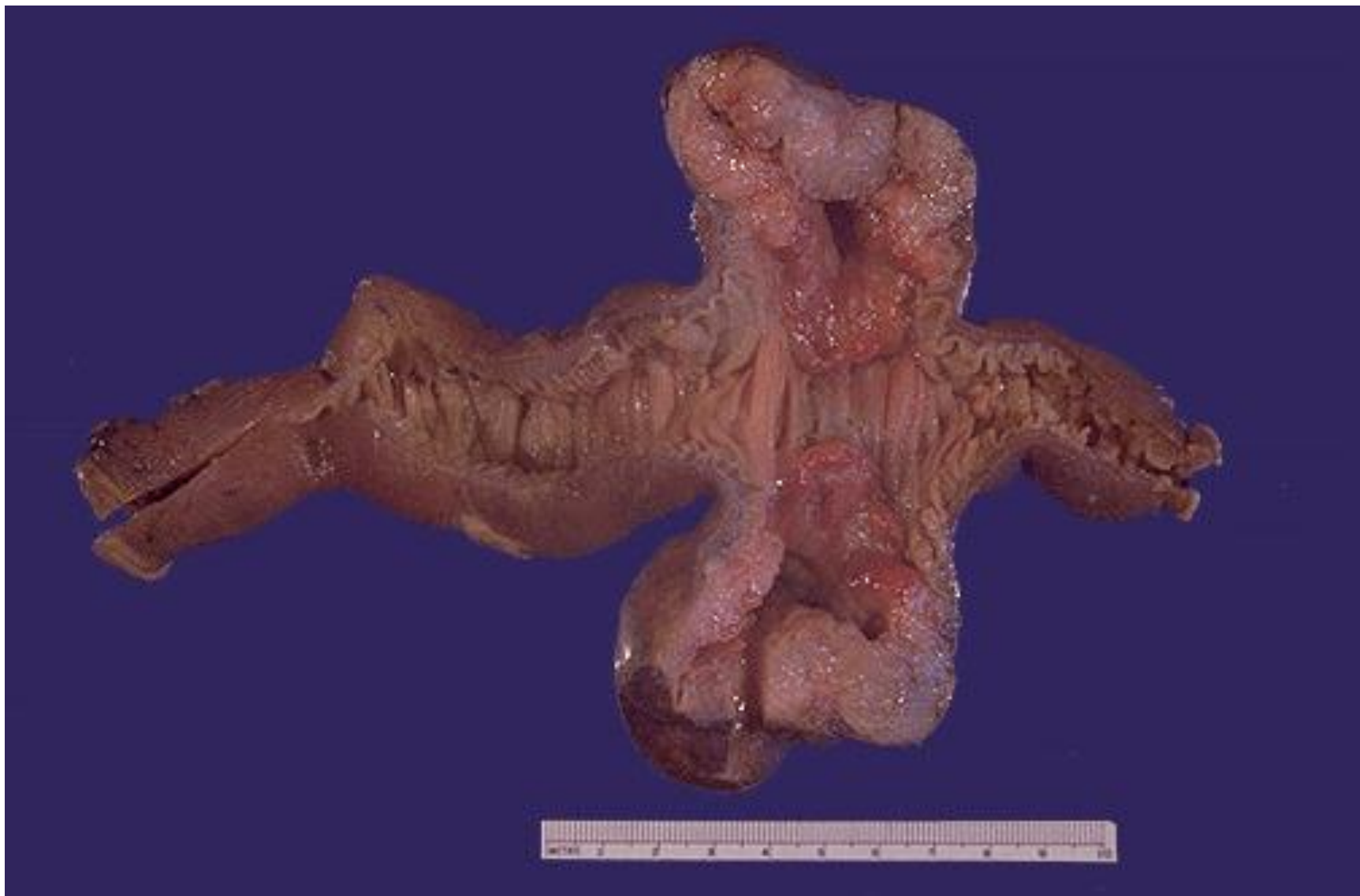# Лейомиосаркома забрюшинного пространства



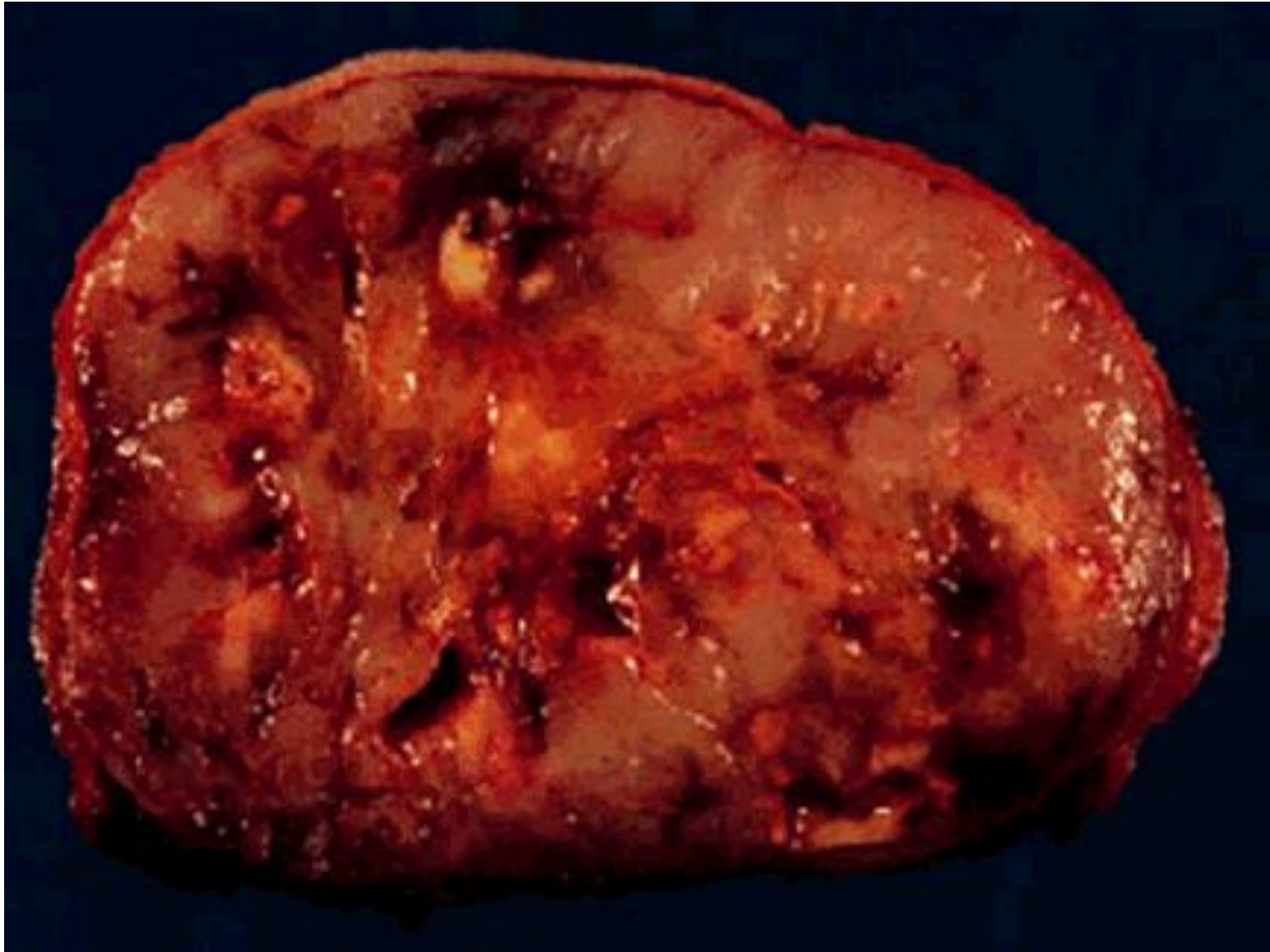# Лейомиосаркома забрюшинного пространства



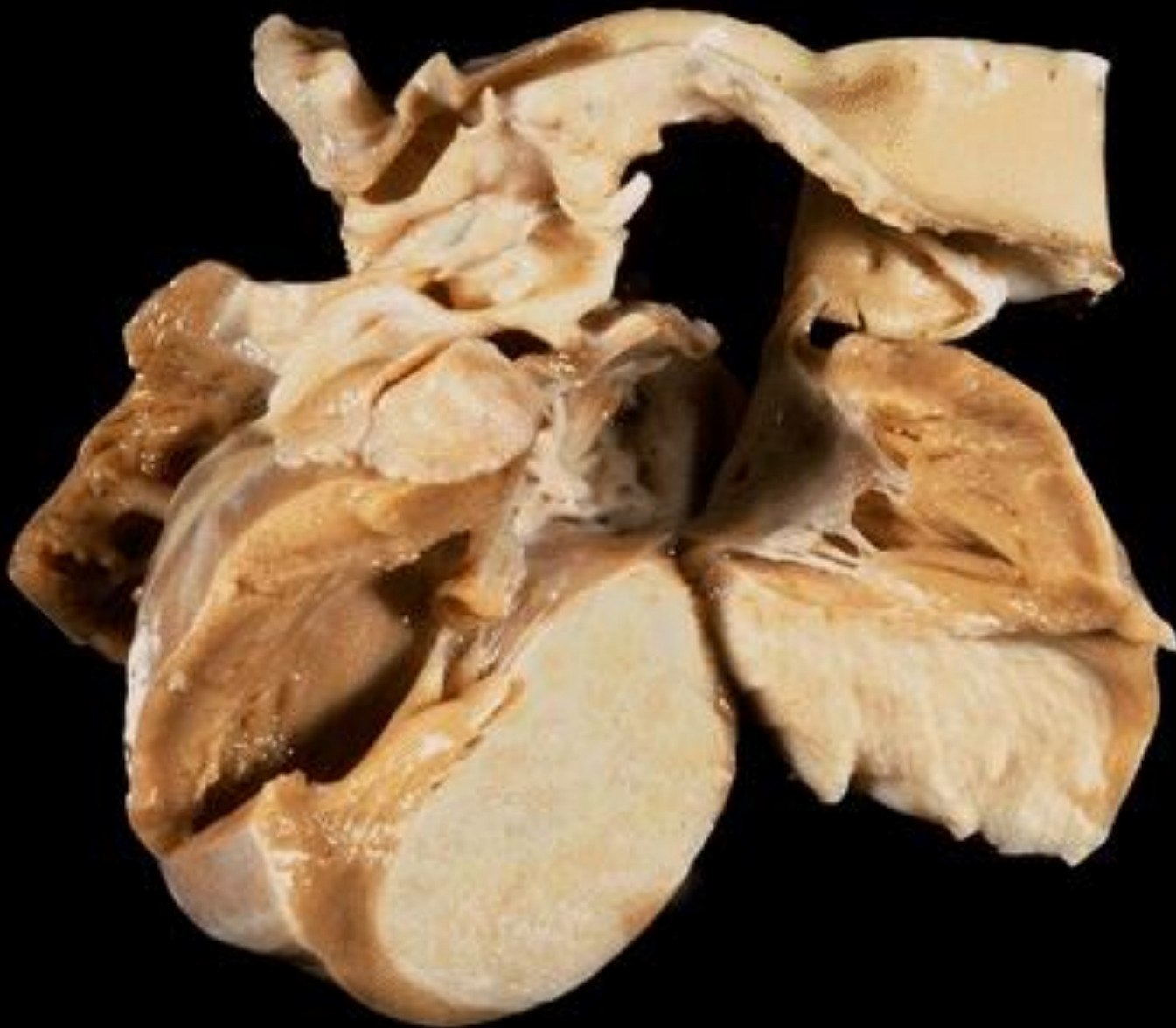# Лейомиосаркома тонкой кишки



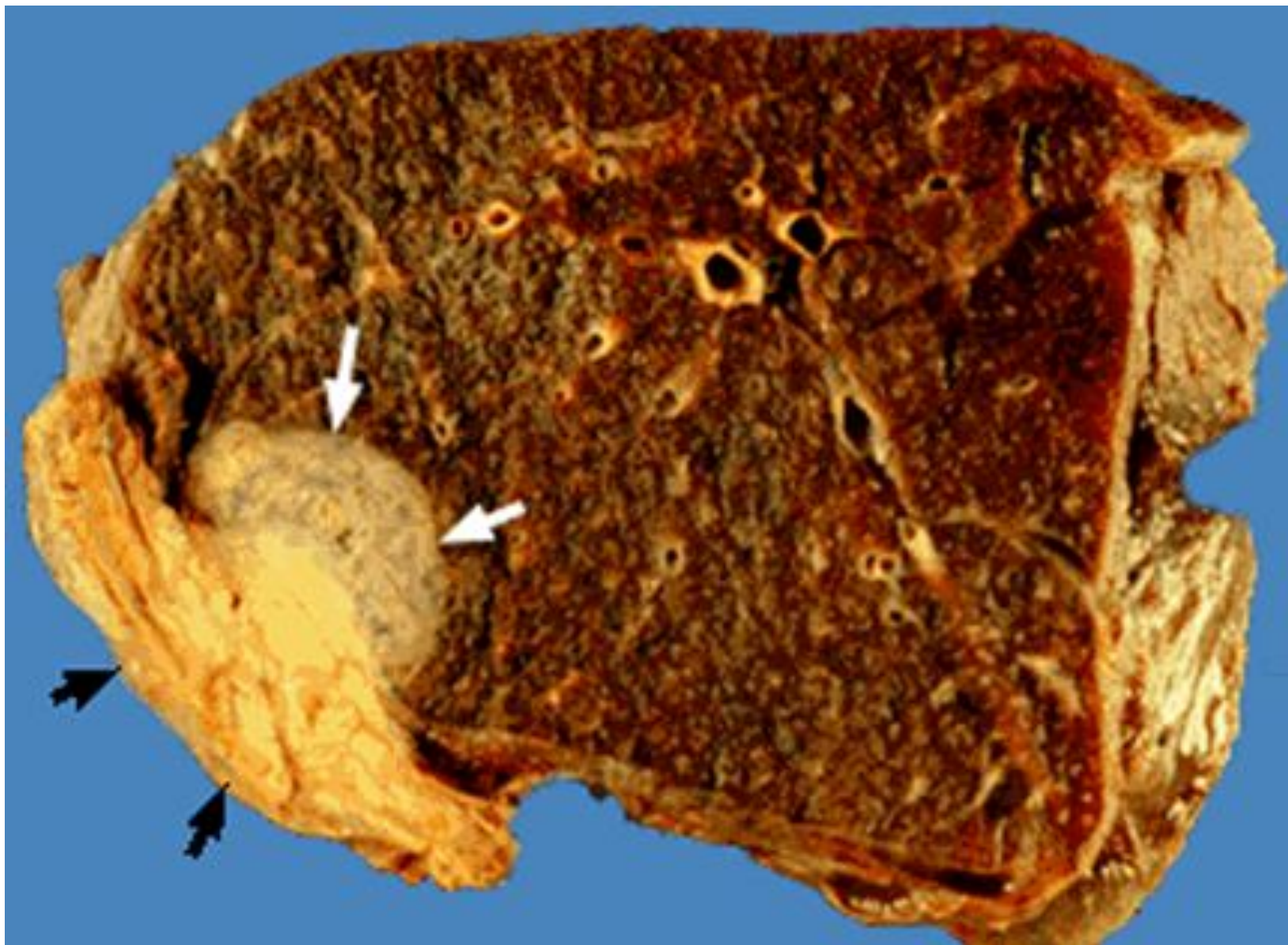
# GIST желудка



# Рабдомиома сердца

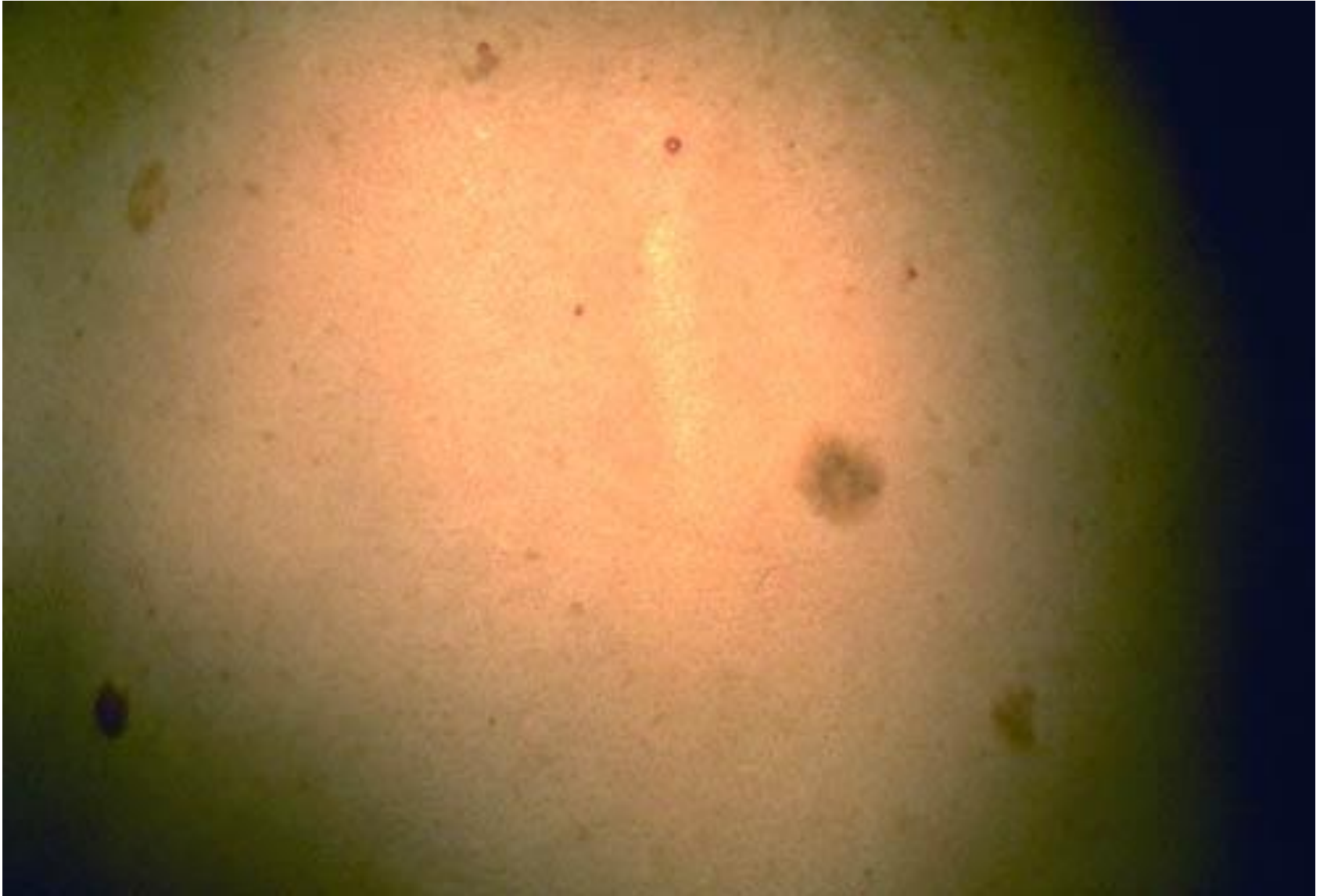


# Рабдомиосаркома лёгкого

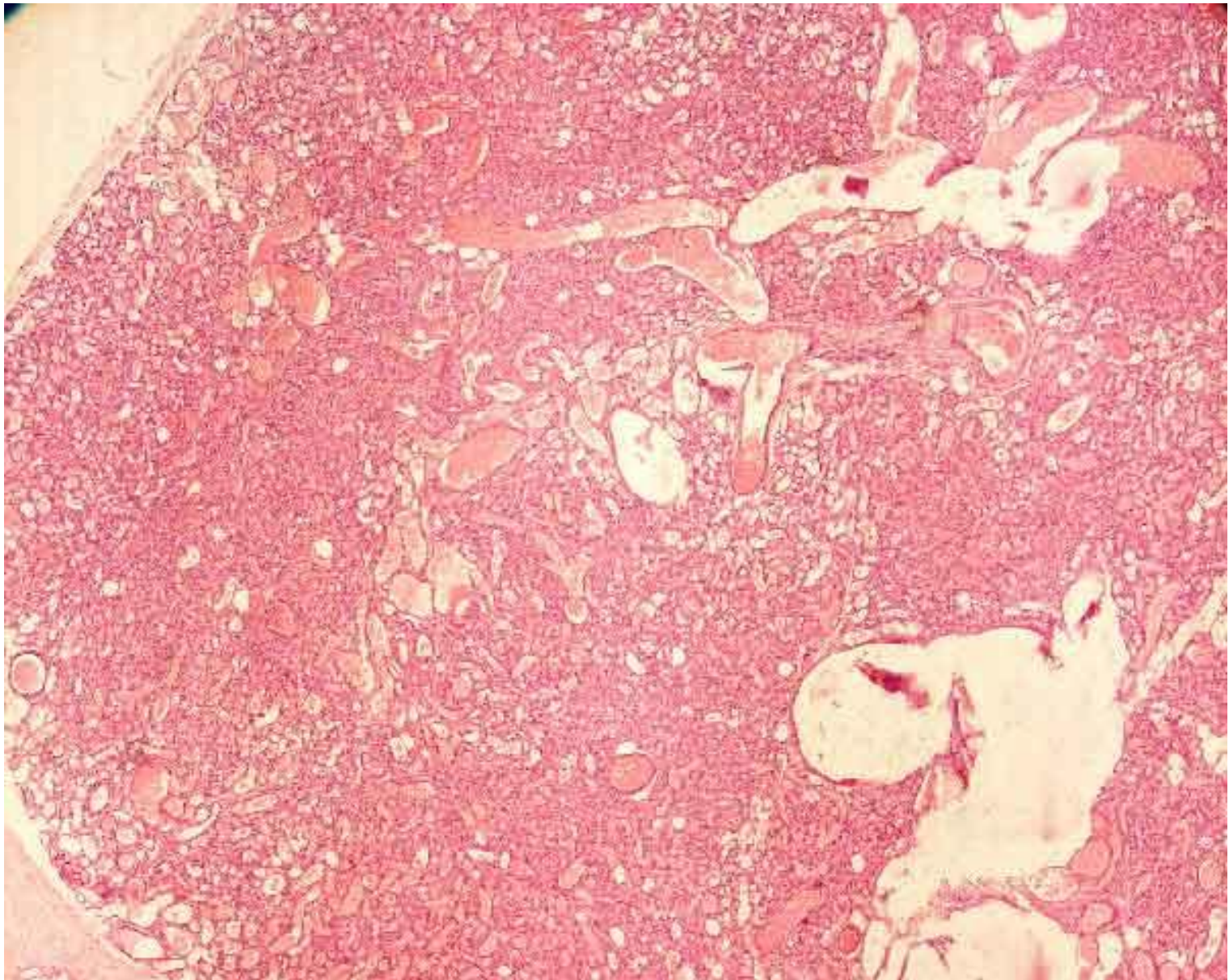




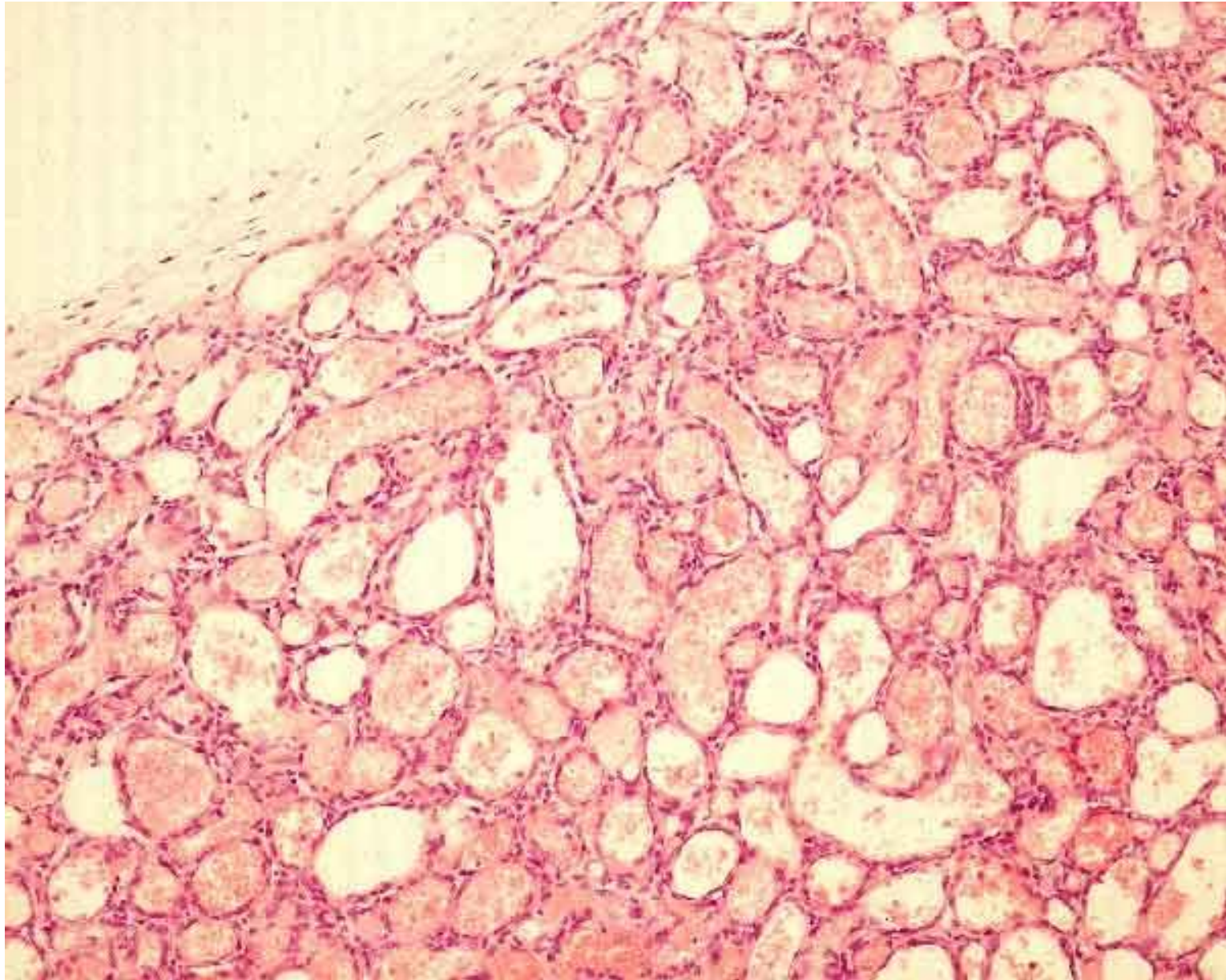
# Капиллярная гемангиома



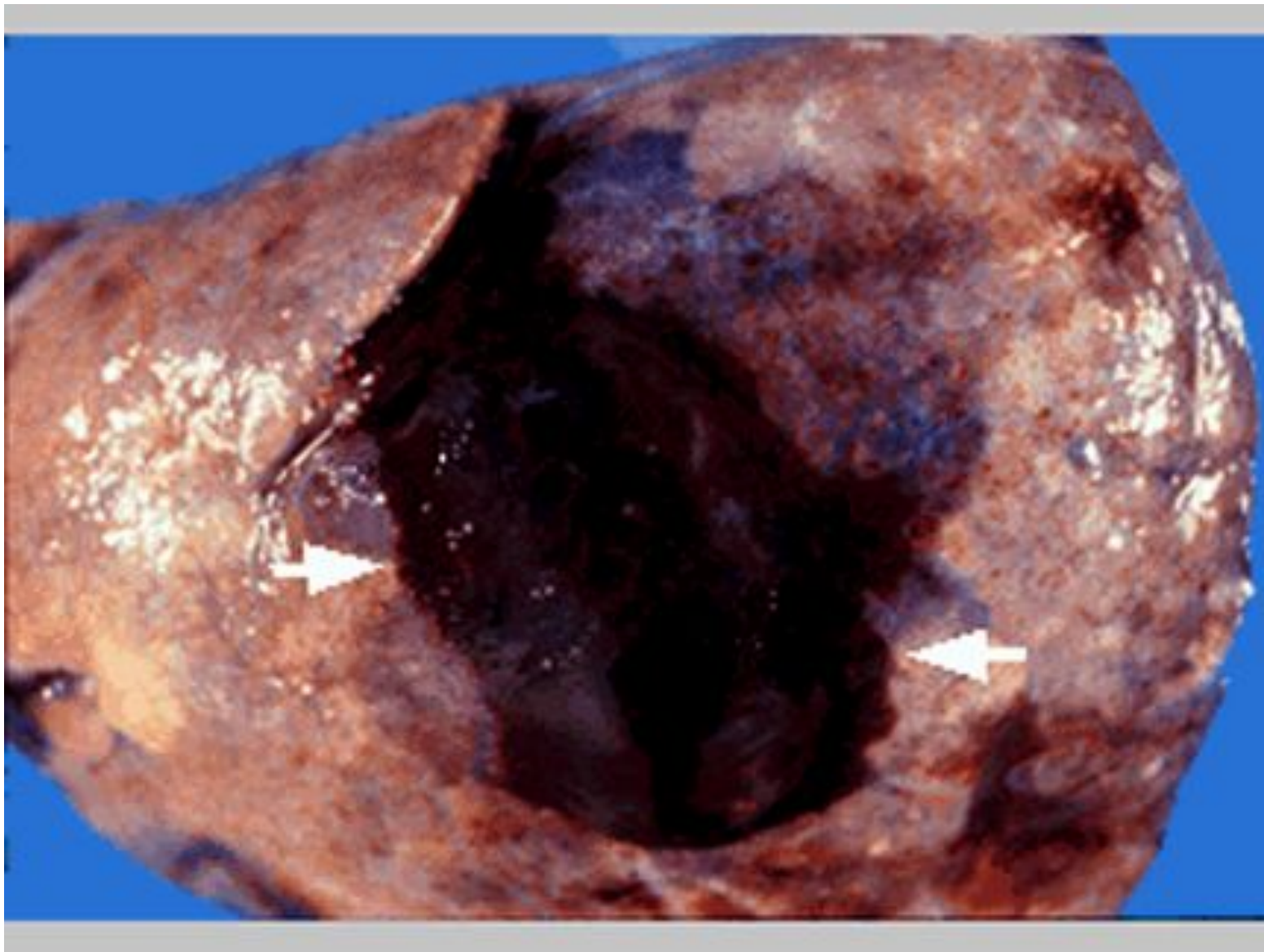
# Капиллярная гемангиома



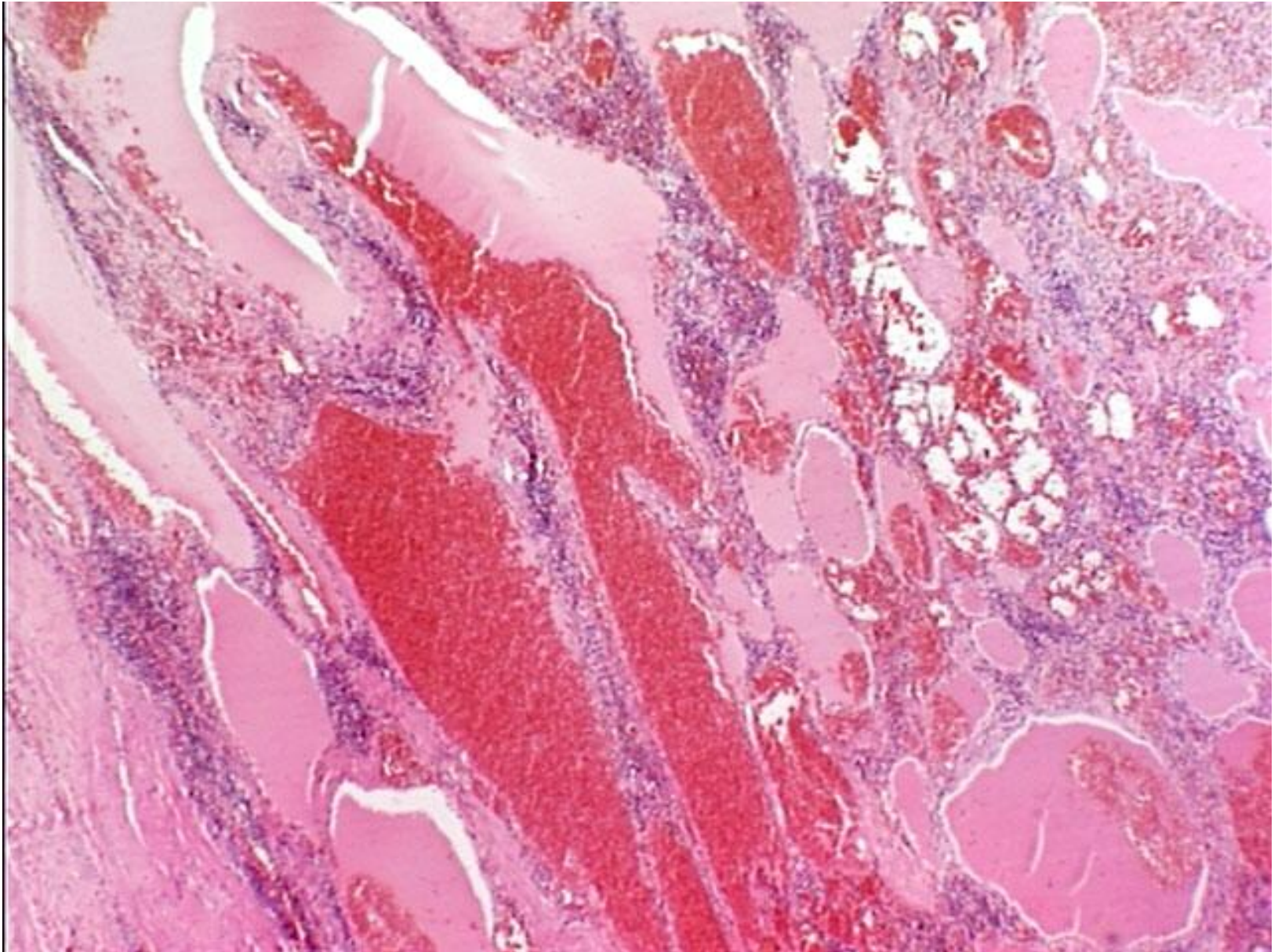
# Капиллярная гемангиома



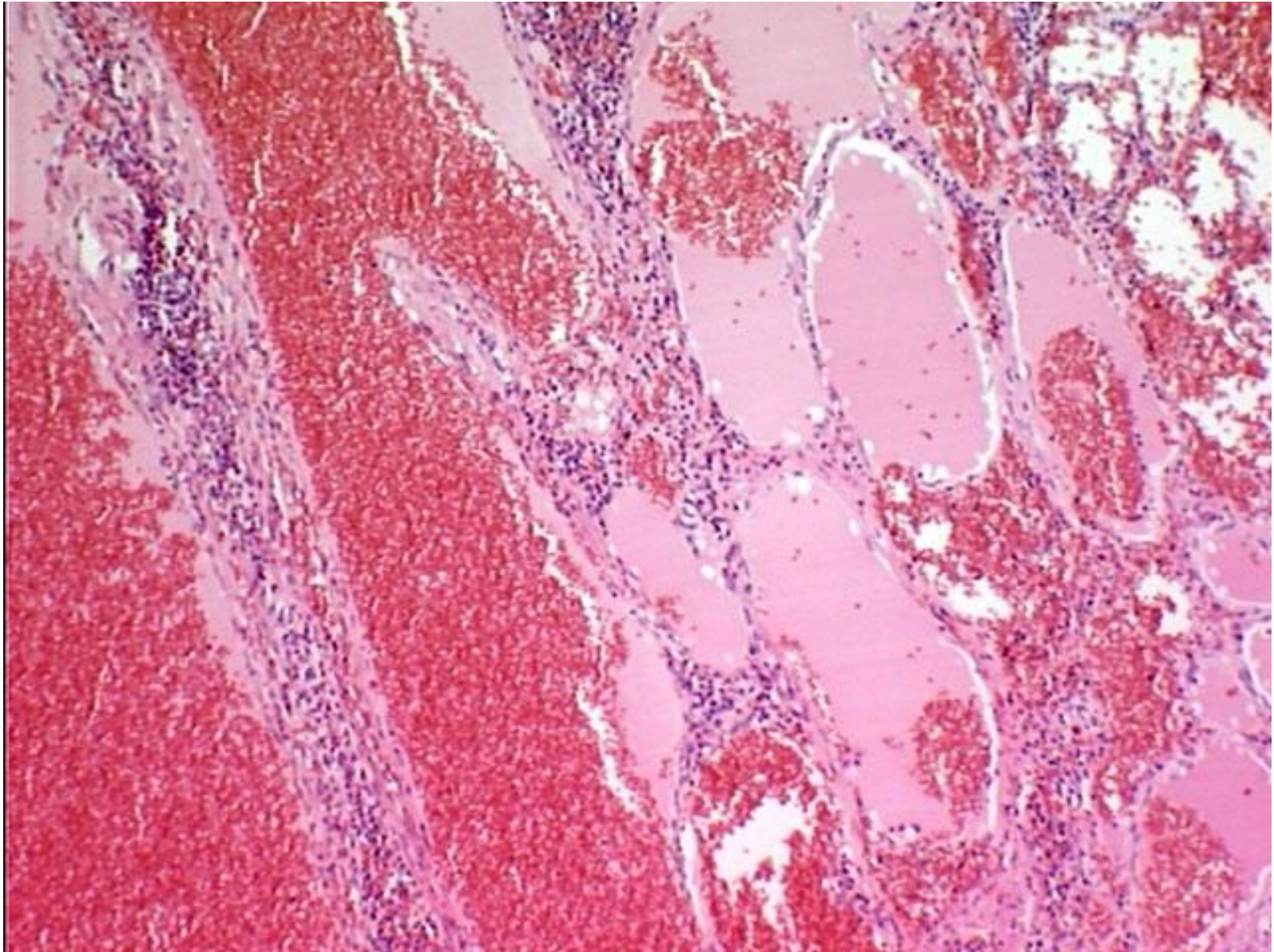
# Гемангиома лёгкого



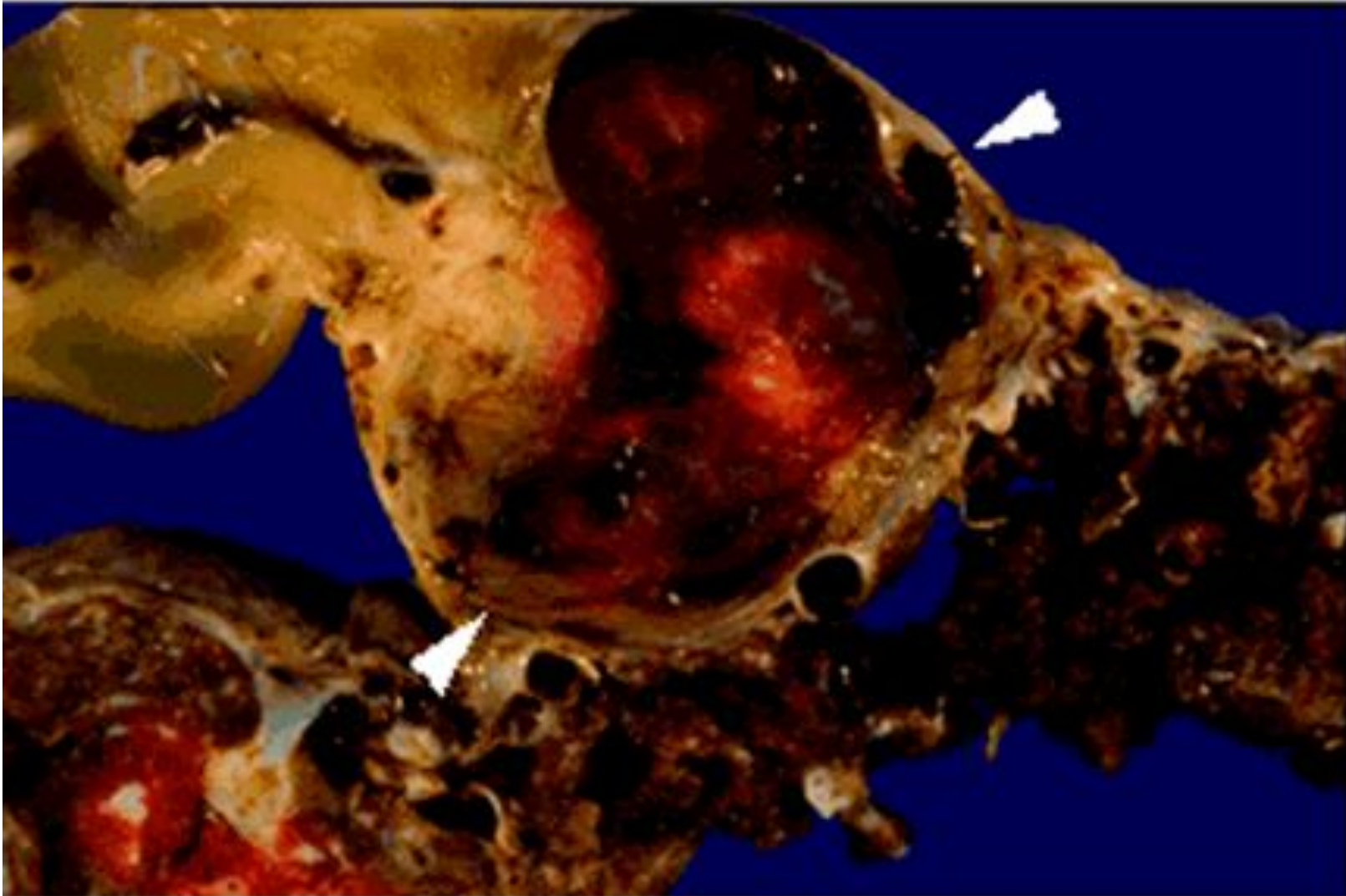
# Гемангиоматоз селезёнки. ГЭ, х4



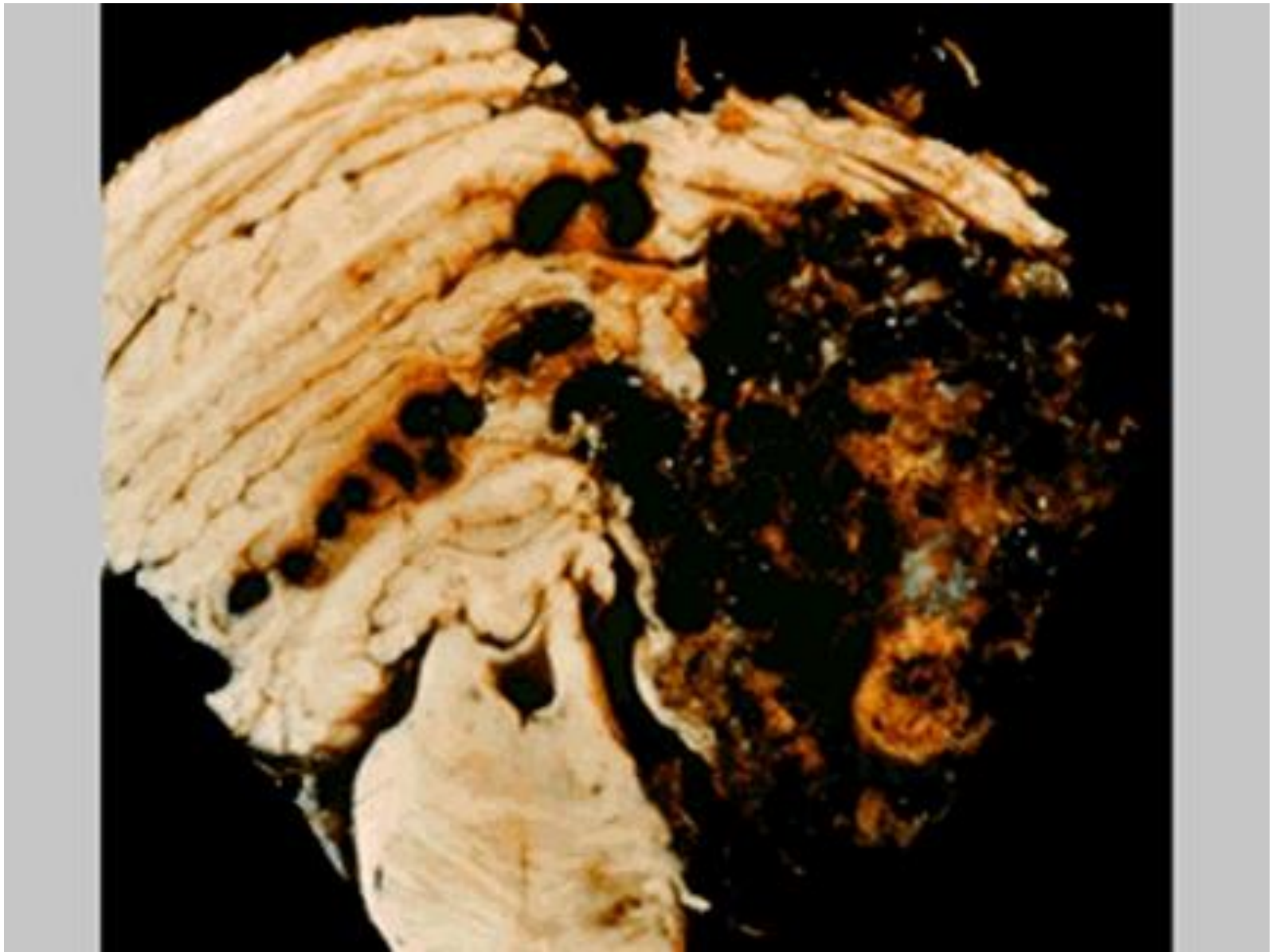
# Гемангиоматоз селезёнки. ГЭ, х10



# Хорангиома

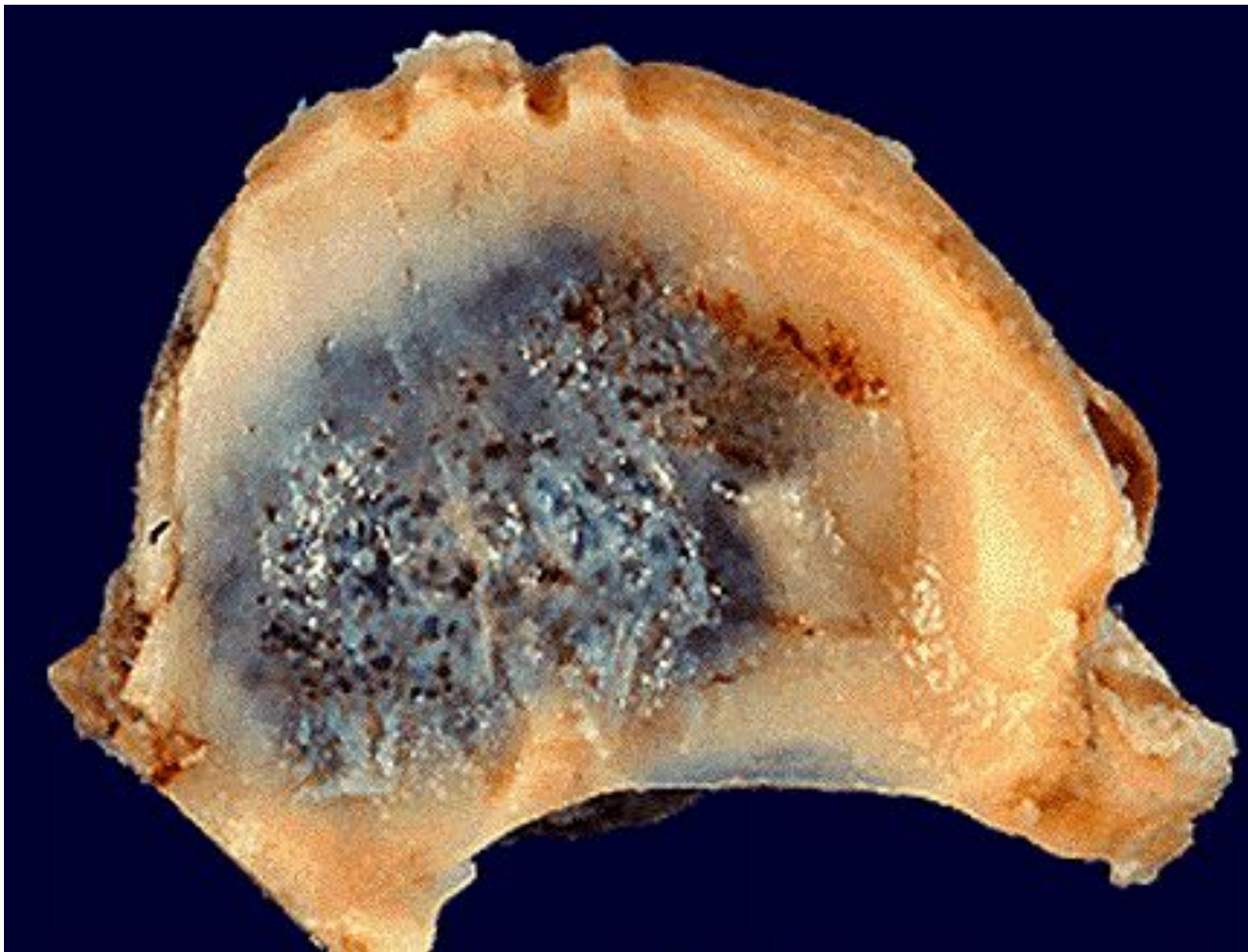


# Гемангиобластома.






# Кавернозная гемангиома. Орбита.



# Кавернозная гемангиома.



# Саркома (ангиосаркома?)

