

ҚАРАҒАНДЫ МЕМЛЕКЕТТІК МЕДИЦИНА  
УНИВЕРСИТЕТІ  
ПАТОЛОГИЯЛЫҚ АНАТОМИЯ КАФЕДРАСЫ

**СӨЖ**

Тақырыбы: “Ащы, тоқ ішек, ұйқы  
безі мен өт қапшығының  
аурулары”

Орындаған: 3-040 ЖМ

Тексерген: Иманбаева Г.Н.

Қарағанды 2017 ж.

# Жоспар

I. Кіріспе

II. Негізгі бөлім

- 1) Аппендицит
- 2) Бейспецификалық ойық жаралы колит
- 3) Крон ауруы
- 4) Өт-тас ауруы
- 5) Панкреатит
- 6) Перитонит

III. Қорытынды

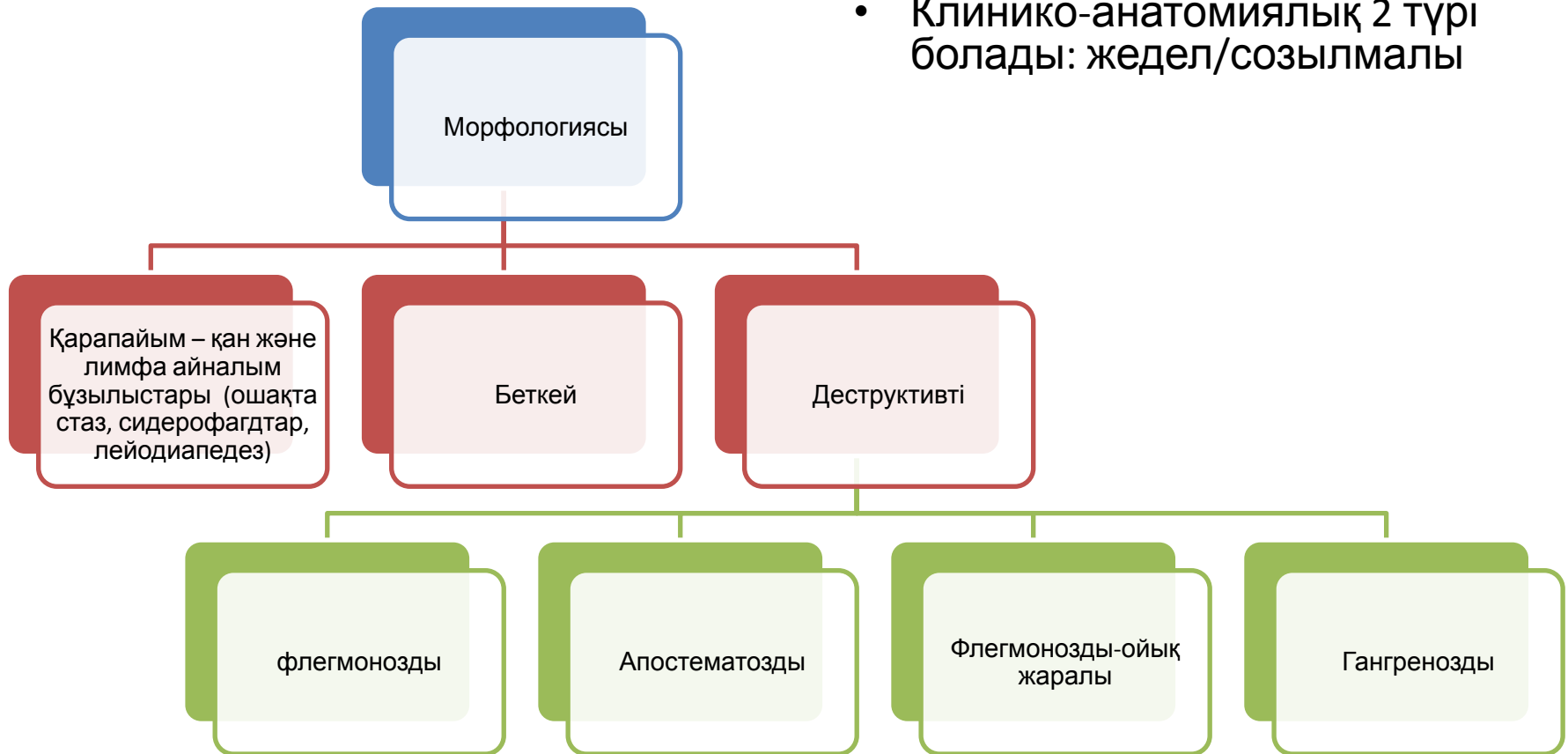IV. Пайдаланылған әдебиеттер

# Кіріспе

- Ас қорыту жүйесінің аурулары морфологиялық сипатына қарай да, этиопатогенезіне қарай да әр түрлі болып келеді. Бір аурулар жеке мүшенің өзіндік бұзылыстары нәтижесінде дамиды болса, басқалары басқа мүшелердің жұмысының нашарлауы нәтижесінде пайда болып жатады.
- Ауруларды анықтау үшін тіндерден биоптат алынып, гистохимиялық, автордиографиялық, электрондық-микроскоптық зерттеулер жасалады.

# Аппендицит

- **Аппендицит** – тоқ ішектің құрттәрізді өсіндісінің қабынуы.
- Клинико-анатомиялық 2 түрі болады: жедел/созылмалы



# Бейспецификалық ойық жаралы КОЛИТ

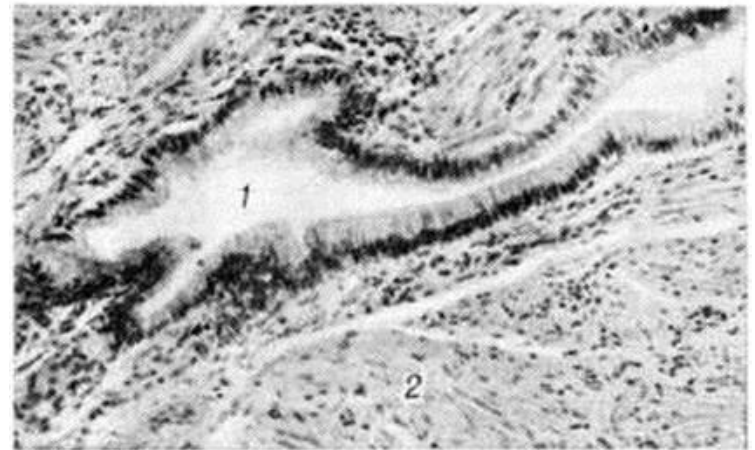
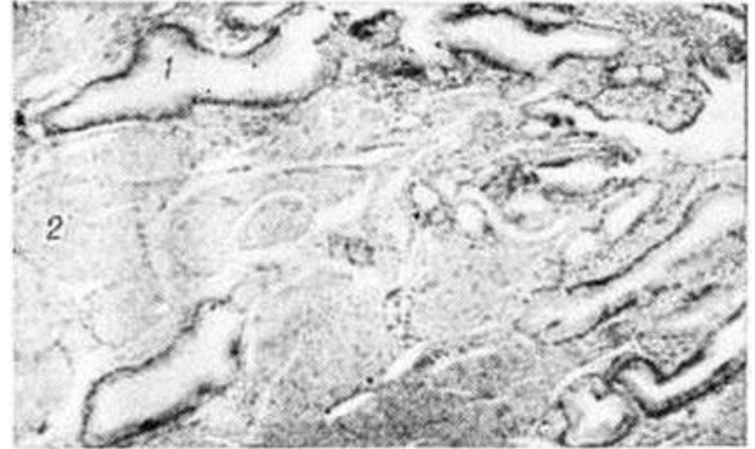
- **Телімсіз ойық жаралы колит (ТОК)** – ішектің дисталды бөлімдерінде орналасқан сілемейлі қабығының ойық жаралы некрозды өзгерістерімен сипатталатын тоқ ішектің созылмалы қабынуы. Алғашқыда өзгерістер тік ішекте басталады, кейіннен төменге қарай жылжиды және шамамен 10% жағдайда барлық тоқ ішекті жайлап алады.

# Крон ауруы

- **Крон ауруы (КА)** – ішектің қабырғаларының барлық қабаттары процеске қамтылуымен қатар жүретін асқазан-ішек жолдарының әртүрлі бөлімдерінің үзілмелі (сегментарлық) зақымдануымен сипатталатын телімсіз біріншілікті-созылмалы, гранулематозды қабынбалы ауруы. Тесіктер (свищи - жыланкөз) мен абсцесстердің пайда болуы трансмуралды қабынудың нәтижесі болып табылады.

# Өт-тас ауруы

- Өт-тас ауруы (холелитиаз) дегеніміз – өт шығару жолдарының тастармен бітелуімен сипатталатын полиэтиологиялық ауру.
- Микробейнесі: терең эпителиалды инвагиниттар – “Лушка жолы” бұлшықет қабатына дейін жетеді. Холестерин кристалдары және көпядролы клеткалар.



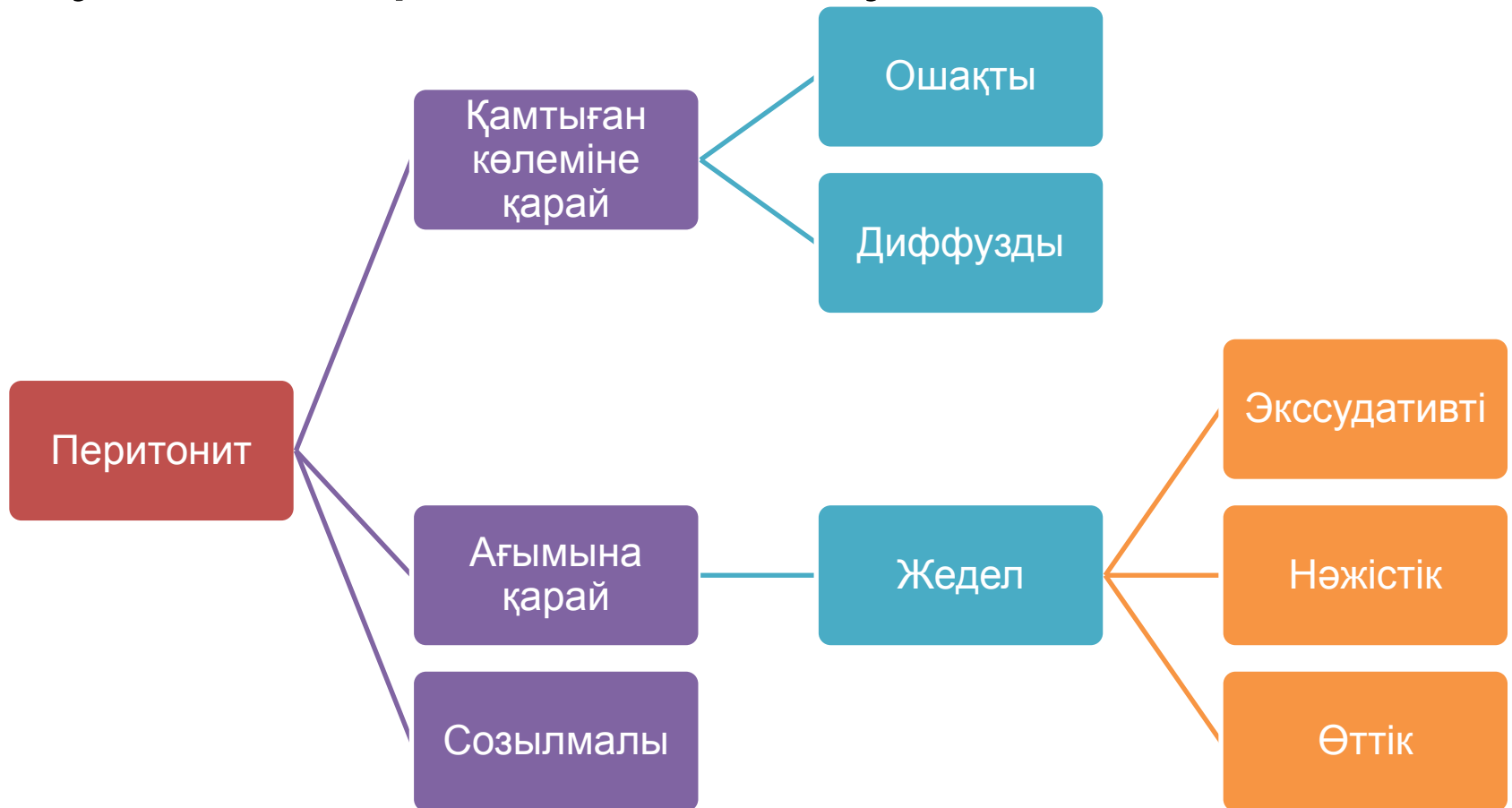
# Панкреатит

- Панкреатит — ұйқыбез паренхимасының, түтіктерінің зақымдануымен дамидын және этиологиялық фактордың тоқтауына қарамастан өрістейтін, соңында бездің склерозына, экзо-, эндогендік функцияларының жетіспеушілігіне әкелетін ұйқыбездің созылмалы қабыну-дистрофиялық ауруы.
- Ұйқыбездің эндокриндік функциясының қабілетсіздігі. Бұл Лангерганс аралшаларының жойылуынан болады. Глюкагонның тапшылығынан гипогликемиялық синдром, инсулиннің тапшылығында — глюкозаға толеранттылық төмендейді, яғни қантты диабетке тән белгілер пайда болады.



# Перитонит

- **Перитонит** – ішперде және оның туындыларының қабынуы.



# Пайдаланылған әдебиеттер

1. [http://www.ordodeus.ru/Ordo\\_Deus12\\_Zelc\\_hnokamennaya\\_bolezn.html](http://www.ordodeus.ru/Ordo_Deus12_Zelc_hnokamennaya_bolezn.html)
2. <http://www.eurolab.ua/encyclopedia/morbid-anatomy/32519/>
3. <http://www.eurolab.ua/encyclopedia/283/1812/?page=5>