

**ГОУ ВПО ФЕДЕРАЛЬНОЕ АГЕНТСТВО ПО ЗДРАВООХРАНЕНИЮ И  
СОЦИАЛЬНОМУ РАЗВИТИЮ РОССИЙСКОЙ ФЕДЕРАЦИИ**

---

**СЕВЕРО-ОСЕТИНСКАЯ ГОСУДАРСТВЕННАЯ МЕДИЦИНСКАЯ АКАДЕМИЯ**

**КАФЕДРА ПРОПЕДЕВТИКИ ВНУТРЕННИХ БОЛЕЗНЕЙ  
С ПРОФЕССИОНАЛЬНЫМИ БОЛЕЗНЯМИ И СЕСТРИНСКОГО ДЕЛА**

**АУСКУЛЬТАЦИЯ ЛЕГКИХ.**

**ИСТОРИЯ РАЗВИТИЯ АУСКУЛЬТАЦИИ КАК  
МЕТОДА ИССЛЕДОВАНИЯ БОЛЬНОГО  
ФИЗИЧЕСКОЕ ОБОСНОВАНИЕ  
АУСКУЛЬТАЦИИ.**

**НОРМАЛЬНЫЕ ДЫХАТЕЛЬНЫЕ ШУМЫ.**

Профессор, д.м.н. –  
заслуженный деятель  
науки РФ, академик РАМТН

**Хетагурова З.В.**

**Метод аускультации,** означает выслушивание, применялся в медицине еще во времена Гиппократата. В его работах приводятся сведения о шуме трения плевры, о влажных хрипах, что напоминает звуковые явления, которые возникают при кипении уксуса. Длительное время метод аускультации, как метод исследования больного, применялся очень ограничено.



- Лишь в 1819 году французский клиницист **Лаэннек** обратился к методу аускультации, разработал и применил его в обследовании больных.

**Рене Лаэннек**

# Стетоскоп

(с греческого **stethos** - грудь и **skope** - экспертиза) является акустическим медицинским устройством для прослушивания или слушания внутренних звуков в теле животных или человека.

Он используется, чтобы слушать сердечные звуки и дыхание, хотя его можно также использовать, чтобы слушать кишечник и кровотоки в артериях и венах.





**Стетоскоп** был изобретен во **Франции в 1816 году**

**Рене Теофилом Гиацинтом  
Лаэннеком  
(Rene-Theophile-Hyacinthe  
Laennec).**

Он состоял из деревянной  
трубы длиной 33 см, и был  
монофоническим.

Его устройство было подобно  
общей слуховой трубке;  
действительно, его  
изобретение было почти  
неразлично в структуре и  
функциональности от трубы,  
которую обычно называли  
"микрофоном".

**В 1851 году Артур Лиред** изобрел бинауральный стетоскоп,

**и в 1852 году Джордж Кэммэнн** усовершенствовал дизайн инструмента для коммерческого производства, которое стало стандартом с тех пор.

Кэммэнн также создал главный трактат по диагностике после прослушивания.

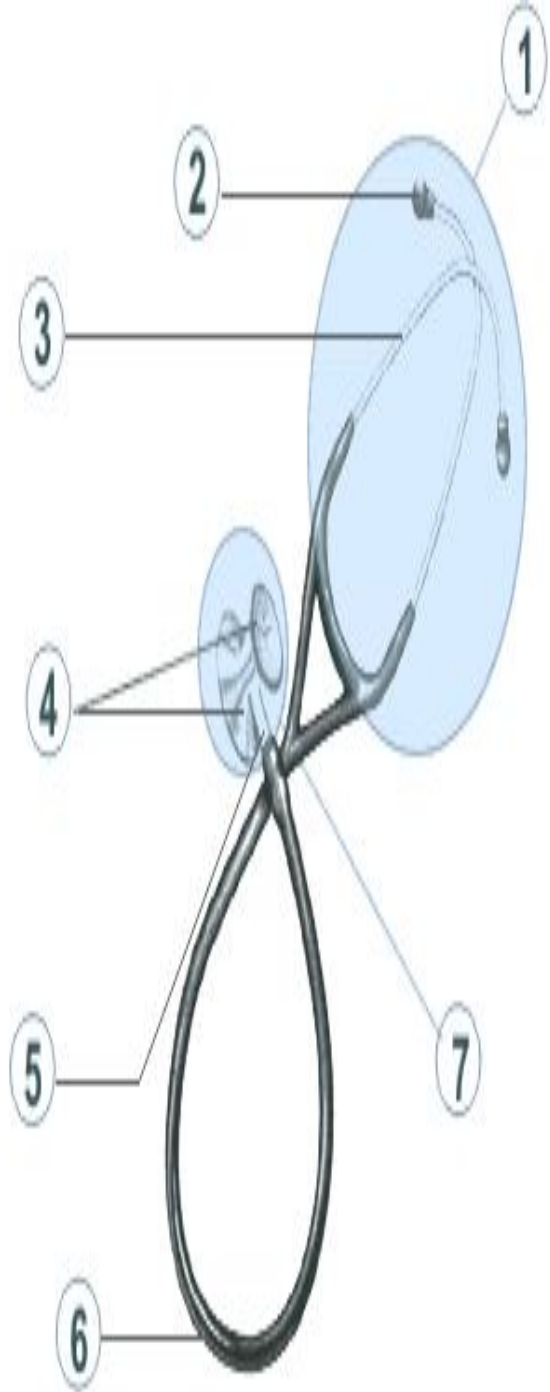
- **Раппапорт и Спраг** спроектировали новый стетоскоп в 1940-ых годах, который стал стандартом.
- **Стетоскоп Паппапорт-Спрага** был позже сделан **Хьюлетт Пакардом**, и позже **Филипсом**, и сегодня кардиологи полагают, что это самый прекрасный акустический стетоскоп, изобретенный человеком.
- Несколько других незначительных обработок были сделаны к стетоскопам в начале **1960-ых годов доктором Литтманном**, профессор Военно-медицинской школы Гарварда, создал новый стетоскоп, который был легче, чем предыдущие модели.



- Стетоскоп представляет собой цилиндрическую трубку, широкая-воронкообразная часть прикладывается к ушной раковине, а более узкая - к телу больного. Изготавливался стетоскоп из различных материалов - стали, дерева, слоновой кости, пластмассы. Звук проводится по стенкам трубки.



- Были предложены еще мягкие стетоскопы, где от раструба идут 2 резиновые трубочки.
- В дальнейшем были сконструированы аппараты, усиливающие передачу звуковых явлений - фонендоскопы. Они имеют одинаковую форму; их всех объединяет одно - способность усиливать звук. Это объясняется тем, что конечная часть фонендоскопа представляет собой металлическую полость, покрытую мембраной, которая ставится на выслушиваемое место. Мембрана, приходя в колебания, передает звук в полость фонендоскопа и полость по закону резонанса усиливает звук, необходимо помнить, что лучше пользоваться постоянным фонендоскопом.



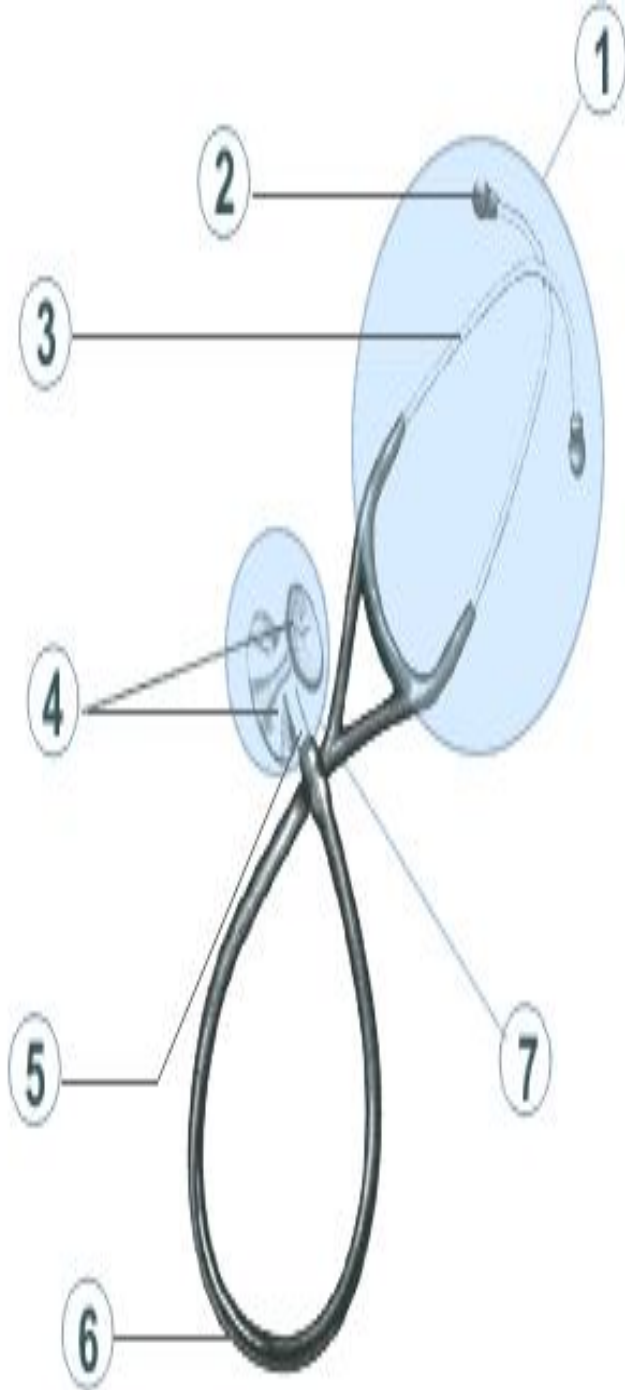
**1- Оголовье**- металлическая часть стетоскопа к кот. прикрепляются звукопроводящие трубки. Состоит из двух дужек и наконечников для ушей. Стетоскопы Littmann® разработаны в учетом анатомического угла слух. пр. человека и именно поэтому они правильно и комфортно располагаются в ушах. Врач регулирует натяжение до удобного уровня путем разведения дужек либо путем сильного скрещивания их.

## 2- Ушные наконечники

Стетоскоп Cardiology III снабжен мягкими изолирующими наушниками ЗМ™ Littmann®, которые повышают комфорт, герметичность, долговечность, а особенность покрытия увеличивает гладкость поверхности и умен. прилипание нитей от халата и грязи. Они бывают больших и маленьких размеров, черного или серого цвета. Стетоскоп Cardiology III продается с дополнительным комплектом мягких и жестких наконечников серого цвета.

## 3- Трубки

Трубки являются частью к которой прикрепляются наконечники. Стетоскоп Cardiology III снабжен резиновыми трубками. Внимание: все стетоскопы Littmann® произведенные после 1994 года снабжены резиновыми трубками, которые делают соединение трубка-наушник плотным.



## 4- Диафрагма

Состоит из колокола и диафрагмы. Колокол используют при легком надавливании на оливку стетоскопа и для выслушивания высоких частот. При небольшом нажатии выслушиваются низкие частоты. При более плотном нажатии выслушиваются высокие частоты. В стетоскопе Cardiology III поверхность оливы с меньшим диаметром может быть преобразована в колокол. Легконастраиваемая диафрагма легко может быть заменена на колокол с "теплым ободком", который входит в комплект к каждому стетоскопу.

## 5- Штифт

Штифт соединяет трубку стетоскопа с оливкой. У стетоскопа Cardiology III штифт обозначает или открывает сторону стетоскопа которую Пользователь в данный момент хочет применить.

## 6- Трубка

Имеет двойной просвет - поперечное сечение трубки имеет два просвета. Все трубки стетоскопов Littmann® сделаны из поливинилхлорида (ПВХ).

## 7- Олива

Её располагают там, где будет проходить выслушивание. Олива стетоскопа Cardiology III имеет инновационный дизайн состоящий из запатентованной легконастраиваемой диафрагмы на каждой стороне оливы. Сторона оливы с большим диаметром чаще используется при выслушивании взрослых, сторона же с меньшим диаметром чаще используется для аускультации детей или взрослых худощавого телосложения, а также для выслушивания возле повязок и в области каротидного сегмента.

# Методы аускультации

Существует 2 метода аускультации –

- посредственная и
  - непосредственная,
- каждая из которых имеет свои преимущества и отрицательные стороны, Необходимые условия при аускультации:
- абсолютная тишина в помещении,
  - положение больного и врача,
  - выслушивание в различные фазы дыхания,
  - привычка к стетоскопу,
  - плотное прилегание трубки.

Все аускультативные явления со стороны органов дыхания можно разделить на:

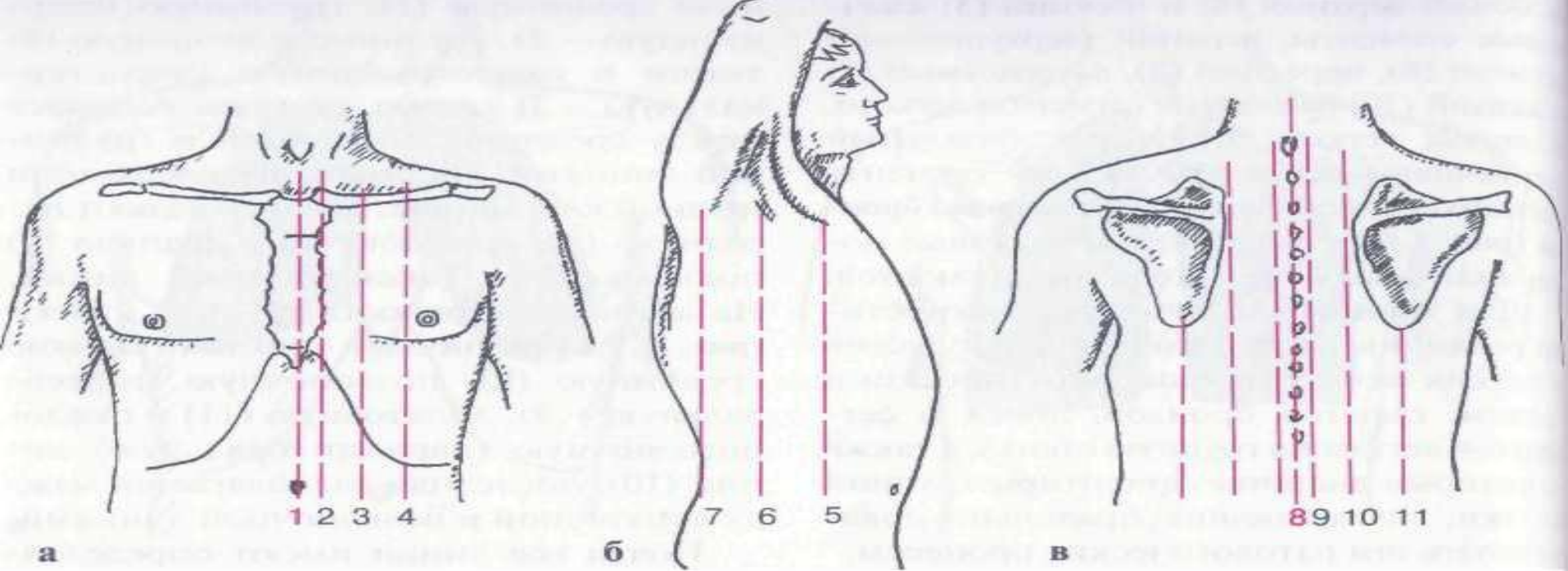
- основные дыхательные шумы и
- побочные дыхательные шумы.

К основным дых. шумам относятся:

- везикулярное дыхание,
- бронхиальное, смешанное.

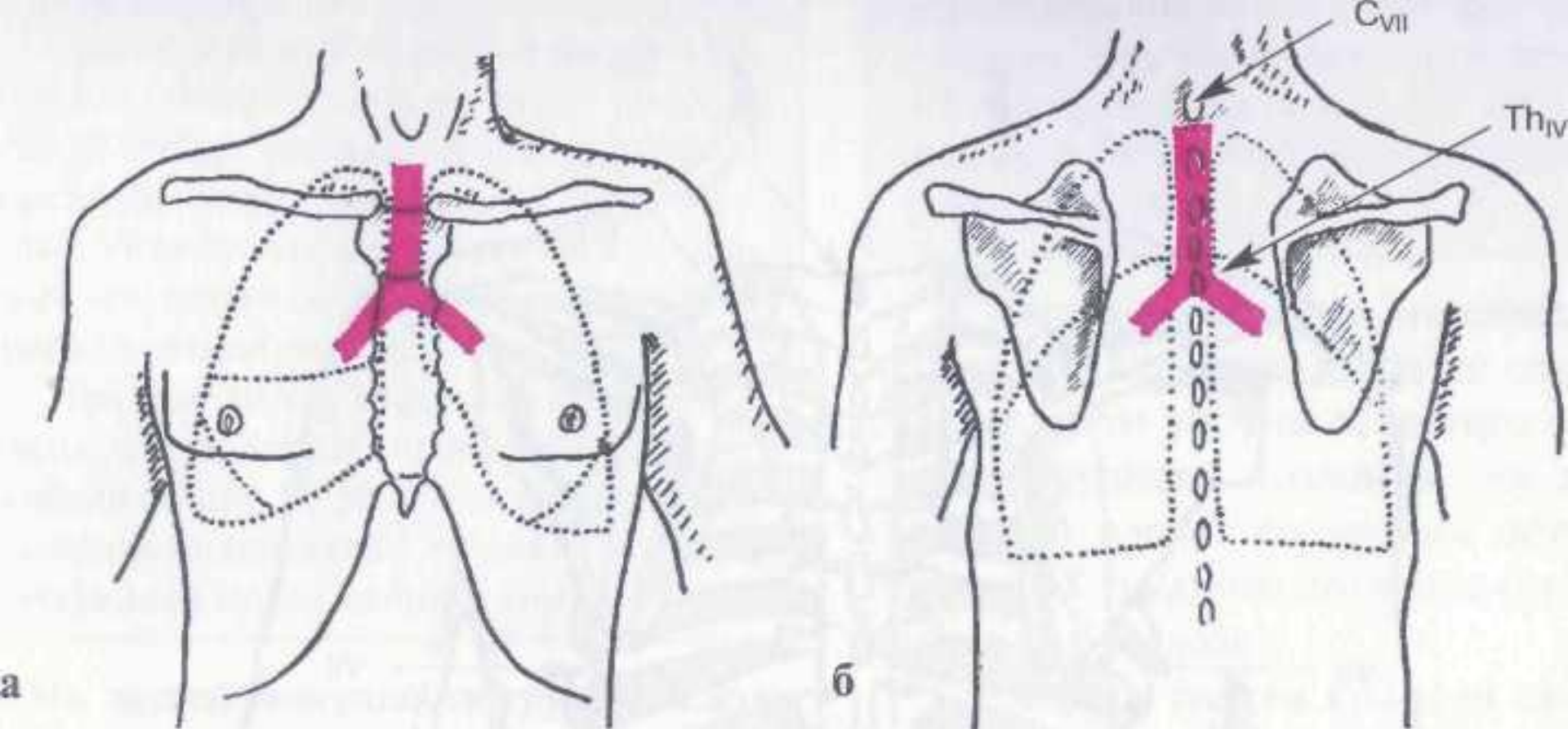
К побочным дых. шумам относятся:

- хрипы,
- крепитация,
- шум трения плевры.



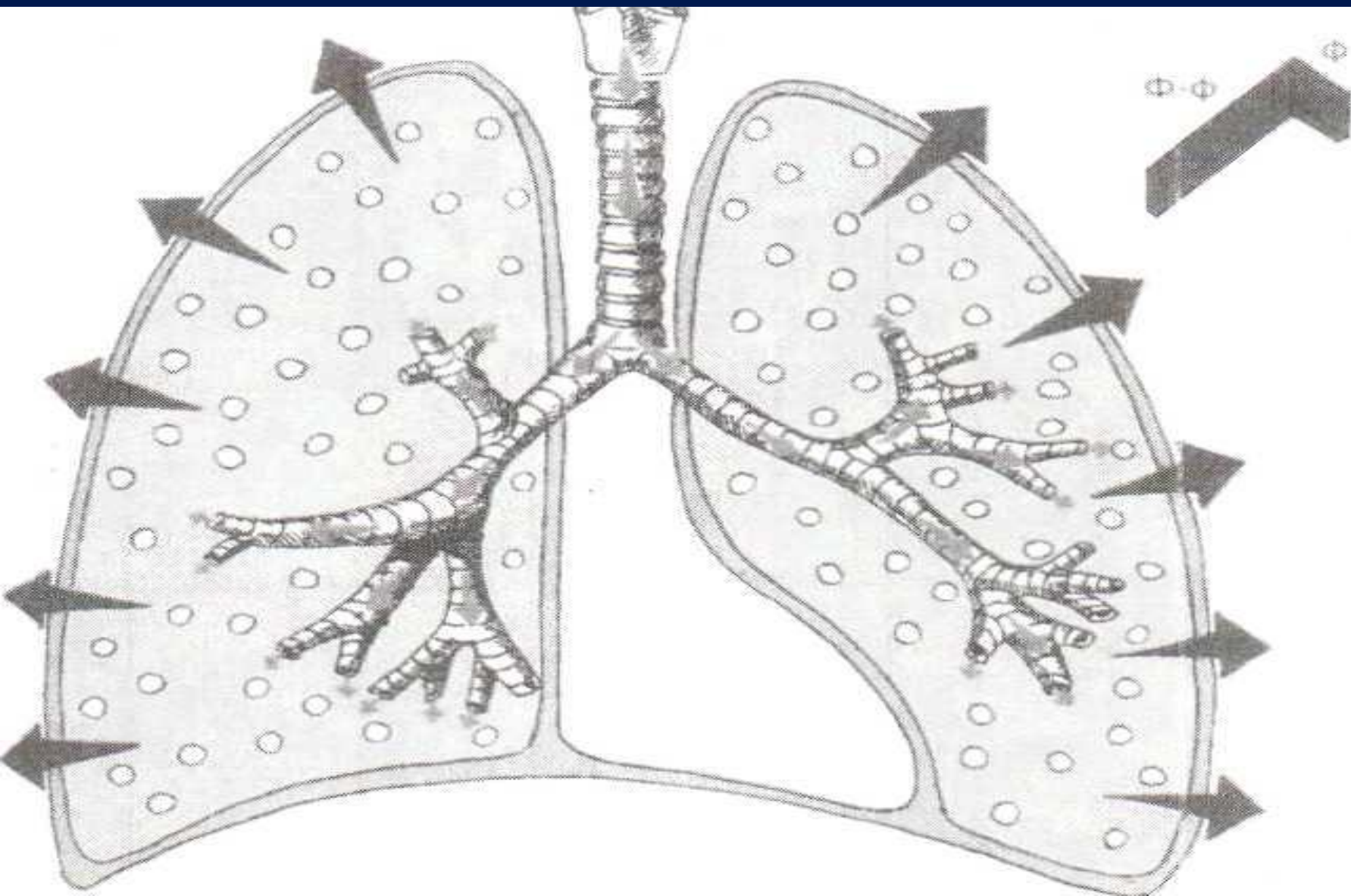
Порядок выслушивания: начинают выслушивание с верхушек и идут сверху вниз по передней поверхности тела, затем выслушивают подмышечные области.

Сзади аускультацию проводят вначале в надлопаточной области, затем под лопатками. При определении характера дыхания, лучше если больной дышит через нос, с закрытым ртом. Выслушивание дополнительных дыхательных шумов лучше производить при дыхании через рот, так как усиливается вентиляция легких.



При аускультации легких в зависимости от места выслушивания - постановки стетоскопа, фонендоскопа, можно услышать:  
**везикулярное и бронхиальное дыхание.**

# Проведение дыхательных шумов на поверхность легкого







### ***Механизм:***

колебания эластических стенок альвеол, наиболее интенсивное во время вдоха

***Характеристика:*** мягкий, дующий характер, напоминает звук «ф-ф». Преобладает вдох.

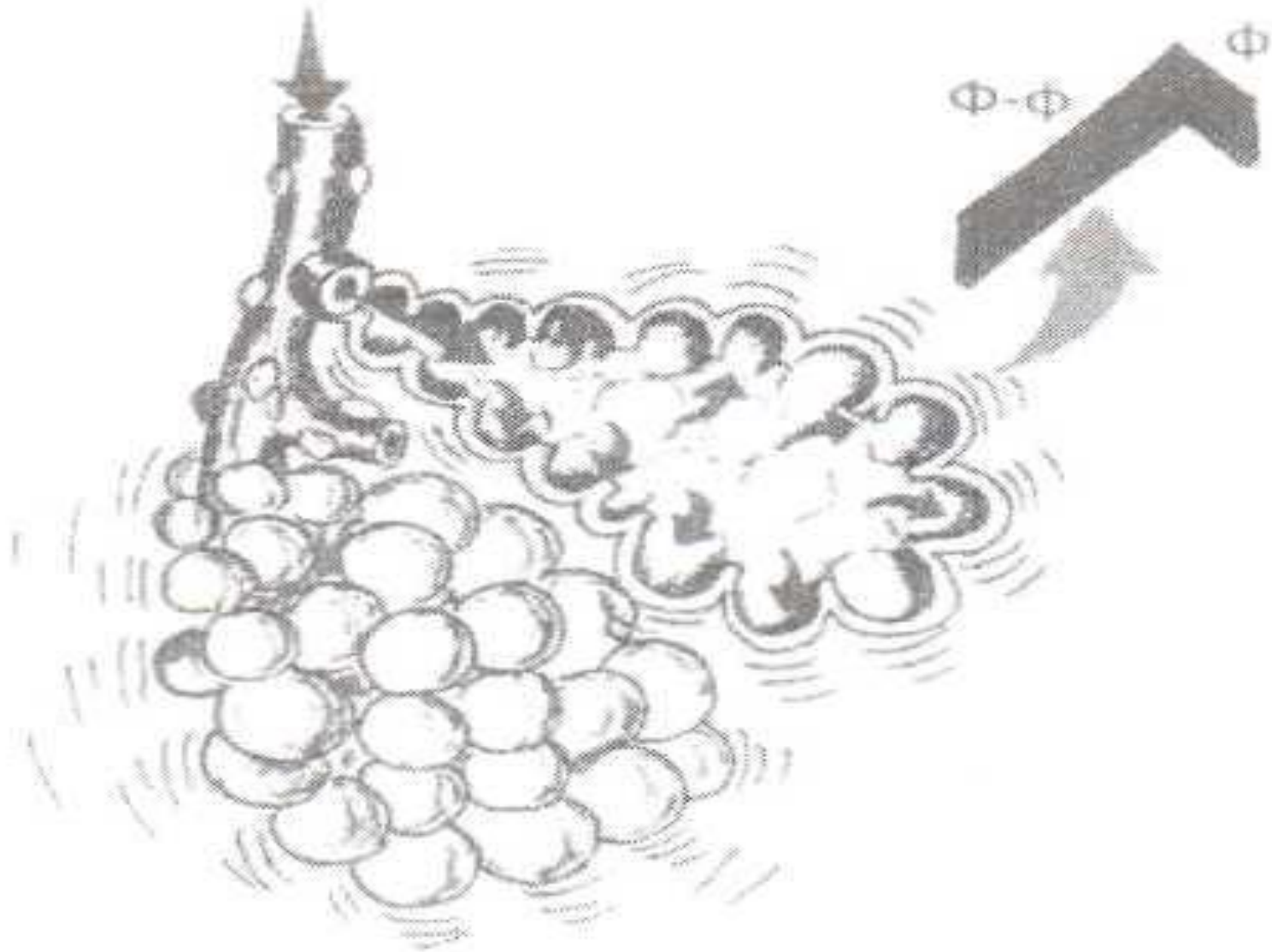
***Диагностическое значение:***  
норма

### ***Примечание:***

определяется над большей частью поверхности легких; эталон дыхания — в аксиллярных и предлопаточных областях грудной клетки с обеих сторон

**Везикулярное  
дыхание**

**Рис.** Механизм возникновения  
нормального везикулярного дыхания



## ■ Везикулярное или альвеолярное дыхание

характеризуется двумя особенностями: во-первых, представляет собой мягкий, дующий шум, возникающий при произношении буквы «ф» и выслушивается на всем вдохе и части выдоха. Оно лучше всего выслушивается в подмышечных и подключичных областях. Везикулярное дыхание обуславливается поступлением воздуха в альвеолы. Так как давление воздуха в начале выдоха велико, то и скорость его высока, что создает соответствующий звук.

■ Графическое изображение –

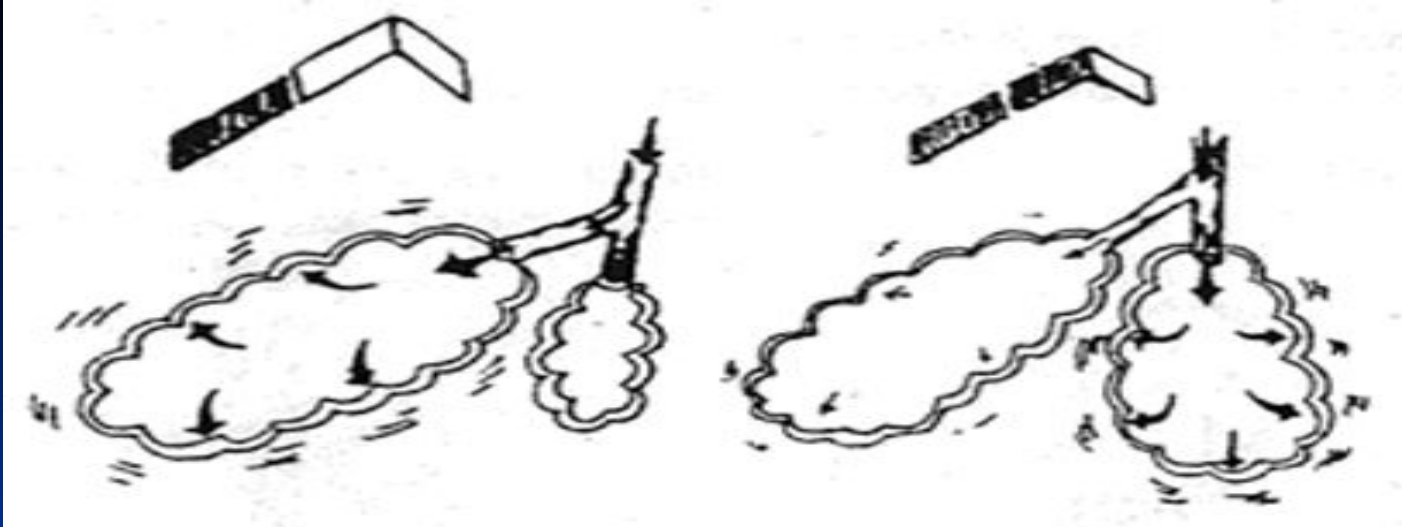


# К разновидностям везикулярного дыхания относятся:

- пуэрильное и
- саккадированное дыхание.

**Саккадированное дыхание** - прерывистое прослушивается в результате прохождения воздуха через бронхи, при бронхитах.

Саккадированное дыхание иногда характерно для туберкулеза легких, если выслушивается у верхушек.



## Саккадированное дыхание

**Механизм:** неодновременное проникновение воздушного потока в различные участки легкого из-за неравномерного сужения просвета мелких бронхов или неравномерного сокращения дыхательных мышц.

**Характеристика:** вдох состоит из нескольких прерывистых шумов, разделенных незначительными промежутками. Выдох обычно не изменен.

**Диагностическое значение:**

Локальное саккадированное дыхание

туберкулез легких;

травма грудной клетки.

Диффузное саккадированное дыхание

патология дыхательных мышц или нервной регуляции дыхания;

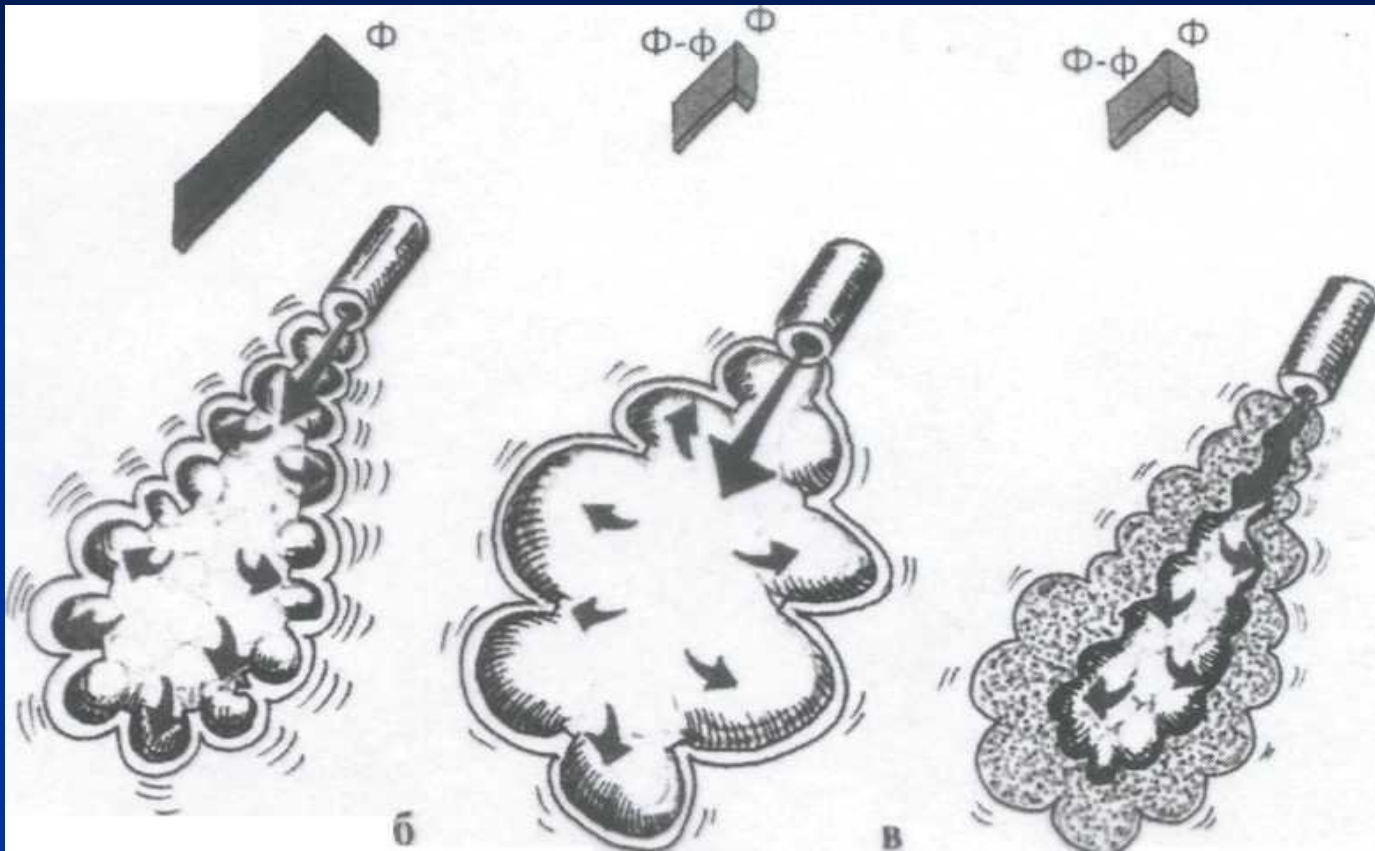
при нервной дрожи, в холодном помещении (вариант нормы).

## **Везикулярное дыхание может**

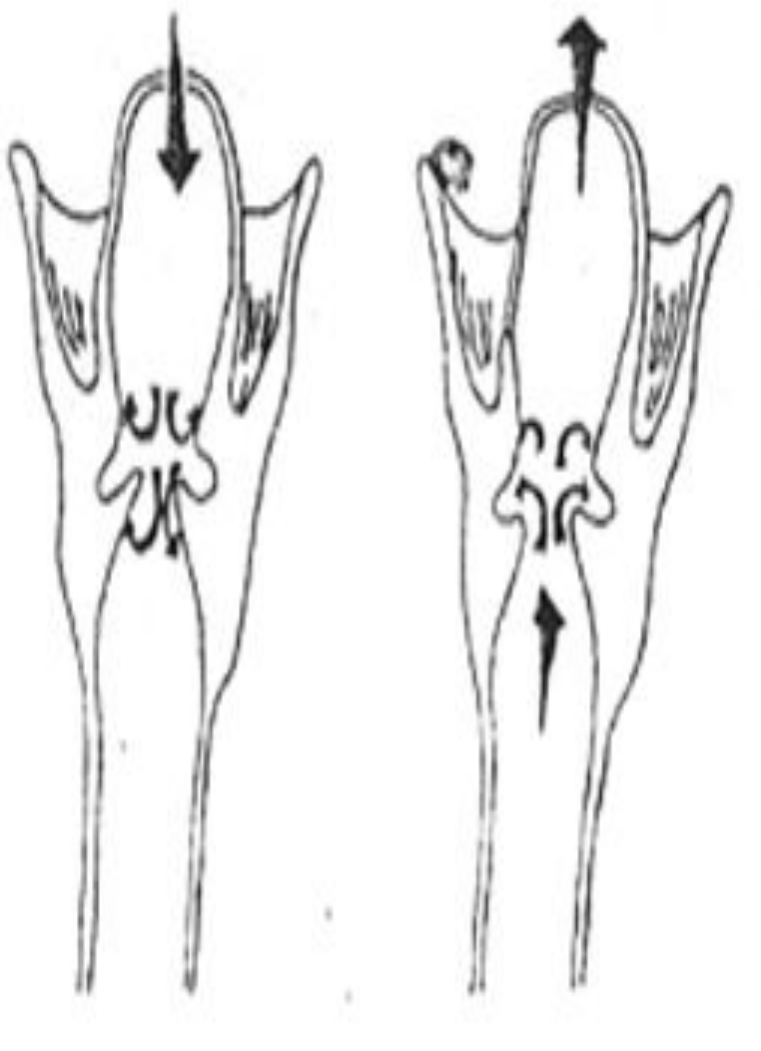
**изменяться** в сторону **усиления** и **ослабления**. Наблюдается иногда физиологическое усиление при миокардите, у истощенных при физической нагрузке. Кроме того ослабление везикулярного дыхания наблюдается при утолщенной грудной клетке, ослабление дыхания обычно равномерное.

В клинике мы встречаемся с патологическим ослаблением дыхания. К таким причинам относят - ателектаз легкого, сращение листков плевры, пневмоторакс, гемоторакс, эмфизема легких.

# ДВЕ ПРИЧИНЫ ОСЛАБЛЕНИЯ ВЕЗИКУЛЯРНОГО ДЫХАНИЯ, ОБУСЛОВЛЕННОГО СНИЖЕНИЕМ ЭЛАСТИЧНОСТИ ЛЕГОЧНОЙ ТКАНИ



1.НОРМА 2.ЭМФИЗЕМА ЛЕГКИХ 3.ОТЕК ЛЕГОЧНОЙ ТК



**Механизм:** турбулентные завихрения воздушного потока области физиологических сужений гортани и трахеи (голосовые связки, бифуркация трахеи).

**Характеристика:** грубый и высокочастотный тембр, напоминает звук «х-х». Преобладает выдох.

**Диагностическое значение:** норма


**Примечание:**

Определяется в области гортани, трахеи и бифуркации трахеи (спереди в зоне рукоятки грудины и сзади – в межлопаточном пространстве на уровне ThIII –IV). Над остальной поверхностью легких ларинготрахеальное дыхание глушится в альвеолах и в норме НЕ выслушивается.

**Эталон дыхания** – в области щитовидного хряща гортани.

**Ларинготрахеальное дыхание**



- **Бронхиальное дыхание** - в физиологических условиях выслушивается над трахеей, гортанью, бронхами, а также в межлопаточной области. Это дыхание напоминает звук при произношении буквы «х». Оно образуется в гортани при прохождении воздуха через голосовую щель, где возникают вследствие сужения просвета трубки, вихревые движения. Так как при выдохе голосовая щель более сужена, чем при вдохе, то, естественно, шум возникающий при выдохе, сильнее, грубее, длиннее.
- Графическое изображение – 

# Патологическое бронхиальное дыхание

отмечается тогда, когда

- создается условие для лучшей проводимости его с бронхов через легочную ткань. Это условие создается при всех инфильтративных процессах в легких (туберкулез, пневмонии, инфаркт легких, ателектаз компрессионный).
- Второй признак появления бронхиального дыхания - наличие полостей (каверны, абсцесс, бронхоэктазы). Известно, что эти полости бывают окружены воспалительным валом, который является хорошим проводником.

массивное уплотнение  
легочной ткани:  
воспалительное  
(крупозная  
пневмония  
во II стадии)



или невоспалительное  
(компрессионный  
ателектаз);



открытый  
пневмоторакс



полость в легком,  
сообщающаяся  
с бронхом



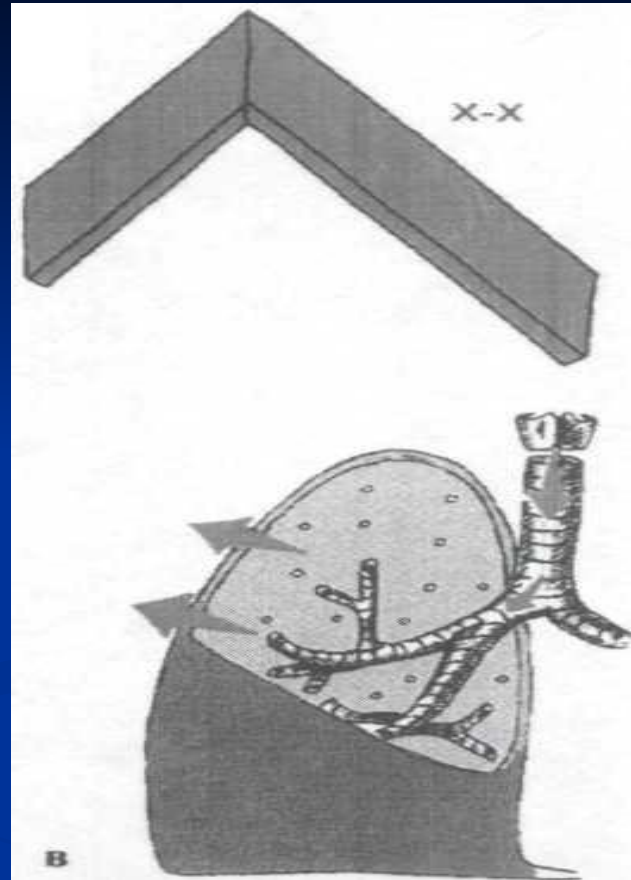
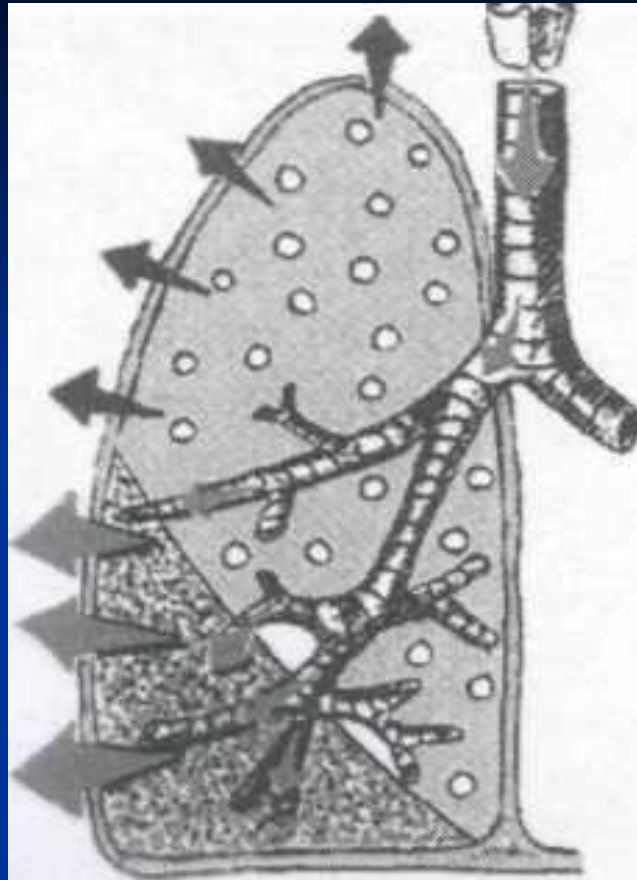
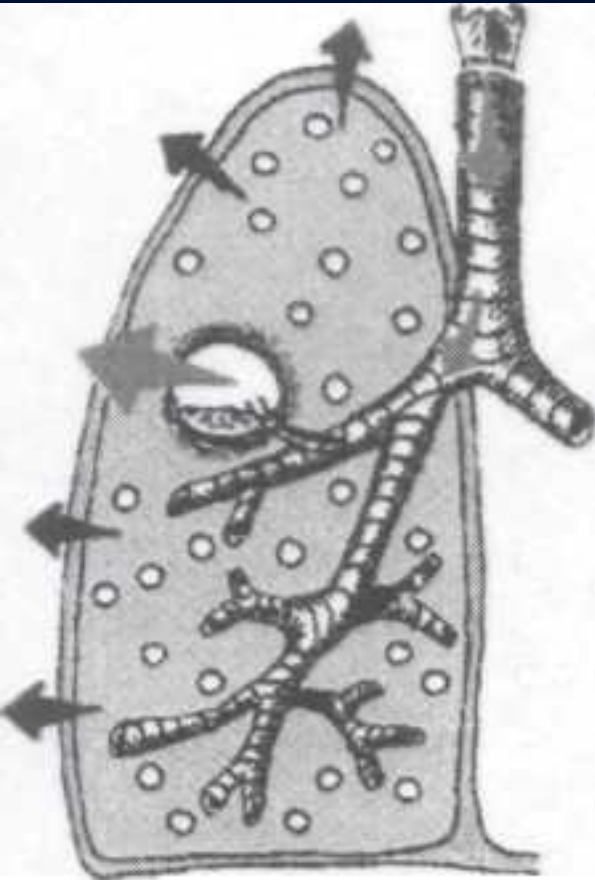
## Патологическое бронхиальное дыхание

**Механизм:** проведение шума ларинготрахеального дыхания на грудную клетку.

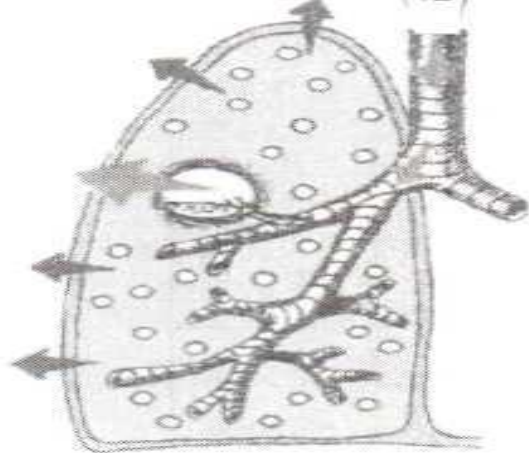
**Характеристика:** грубый, высокочастотный тембр, напоминает звук «х-х». Преобладает выдох.

**Примечание:** При наличии крупной полости в ткани легкого, сообщающейся с бронхом может выслушиваться амфорическое дыхание.

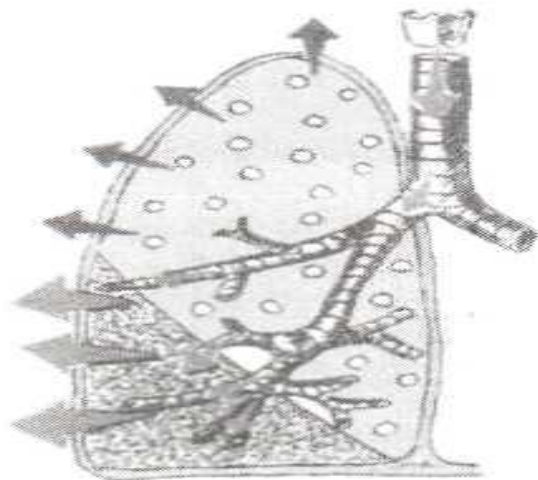

# Патологическое бронхиальное дыхание



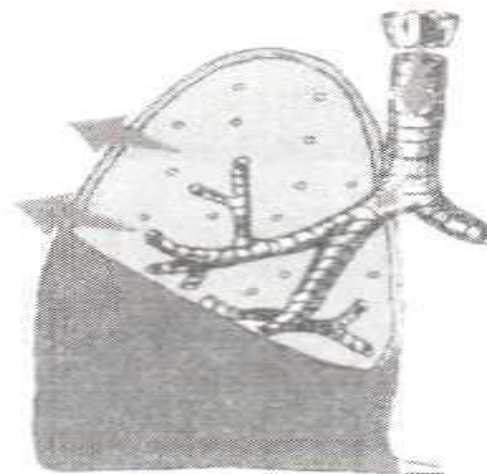
- А.** Пустота в легком, сообщающаяся с бронхом
- Б.** Долевое воспалительное уплотнение
- В.** Компрессионный ателектаз



а



б



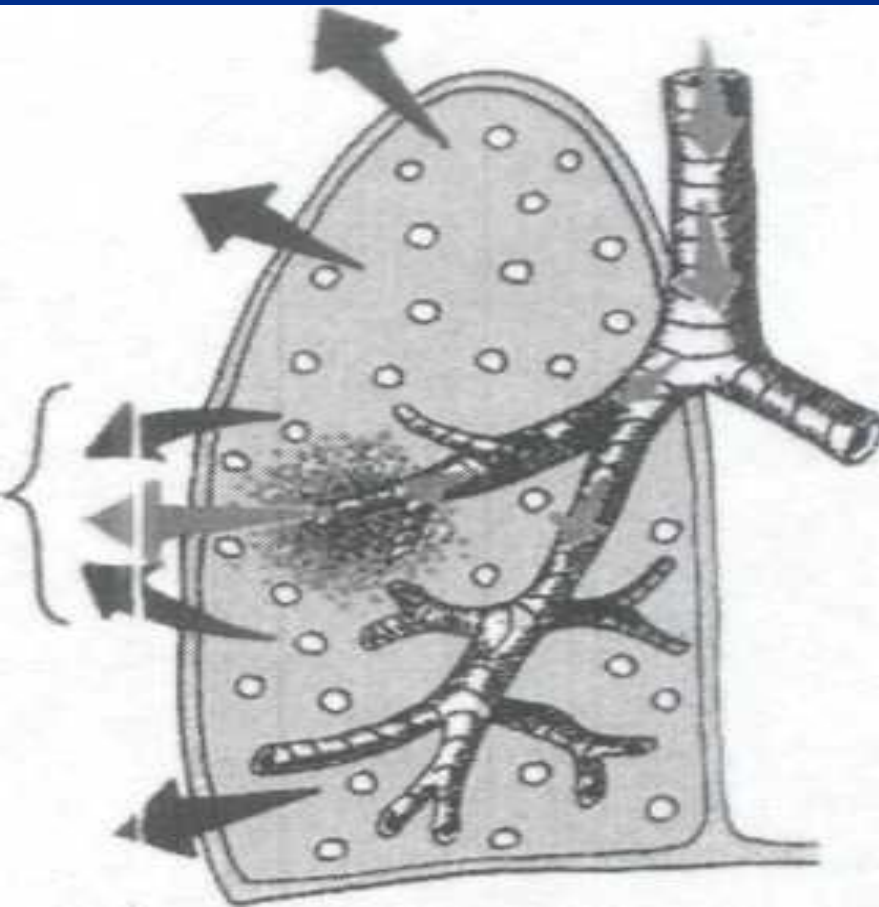
в

Три основные причины возникновения патологического бронхиального дыхания на поверхности грудной клетки:  
а — полость в легком, сообщающаяся с бронхом;  
б — долевое воспалительное уплотнение;  
в — компрессионный ателектаз

- В самой полости по закону резонанса создаются условия для проведения и усиления дыхания. Над каверной в результате наличия гладких стенок возникает амфорическое дыхание.

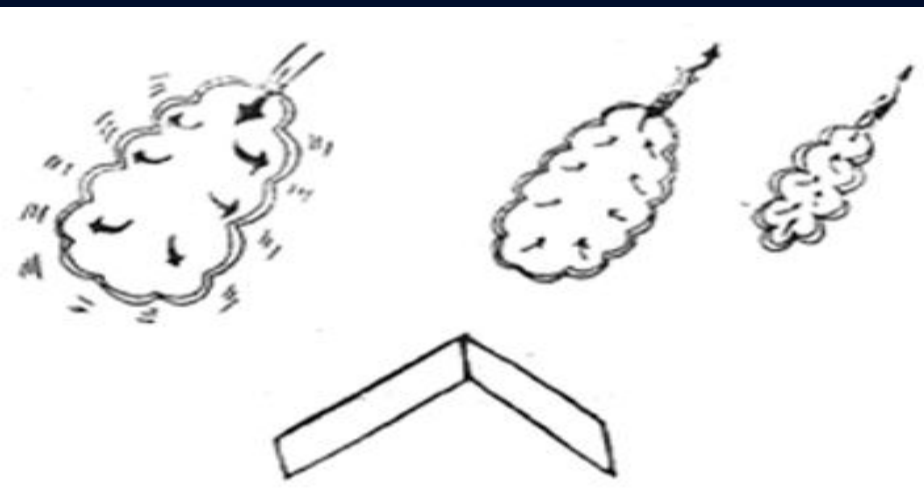
- Разновидностью амфорического дыхания является металлическое дыхание, характерное для пневмоторакса, сообщающееся с бронхом.
- Есть разновидность смешанного дыхания - бронховезикулярное - выслушивается там, где имеются участки уплотнения. При бронхиальном дыхании выдох превалирует над вдохом. Жесткое дыхание несколько грубее везикулярного, встречается при бронхитах.

При наличии крупной полости в ткани легкого, сообщающаяся с бронхом может выслушиваться **амфорическое дыхание**  
**Металлическое** (пневмоторакс)  
**Смешанное (бронховезикулярное) дыхание**



МЕХАНИЗМ  
ВОЗНИКНОВЕНИЯ  
СМЕШАННОГО  
**(БРОНХОВЕЗИКУЛЯРНОГО)**  
ДЫХАНИЯ ПРИ ОЧАГОВОМ  
ВОСПАЛИТ. УПЛОТНЕНИИ  
ТКАНИ ЛЕГКОГО  
(ОЧАГОВОЙ ПНЕВМОНИИ)





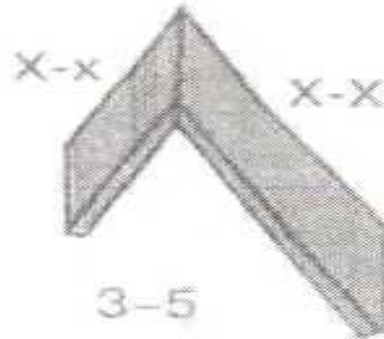
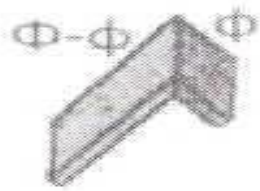
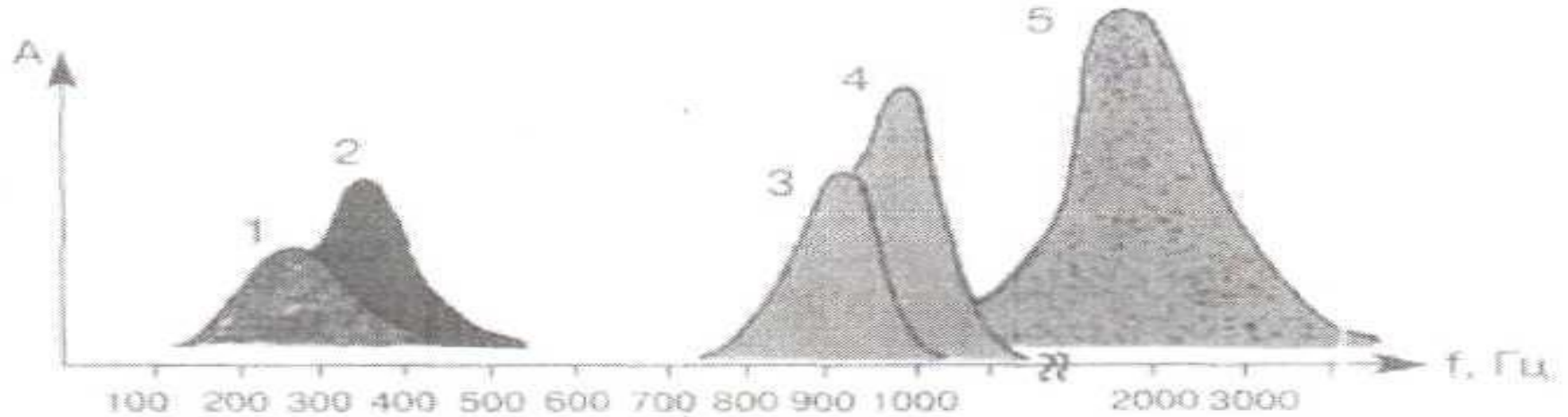
**Механизм:** смешанный звук, возникающий в результате колебания стенок альвеол и турбулентных завихрений воздушного потока в бронхах при их неравномерном сужении (в результате отека слизистой, наличия вязкого секрета или бронхоспазма).

**Характеристика:** по сравнению с везикулярным дыханием – более грубый тембр, выдох примерно равен вдоху.

**Диагностическое значение:**

- воспалительные заболевания бронхов (бронхиты различного генеза);
- бронхиальная астма;
- левожелудочковая сердечная недостаточность (отек интерстициальной ткани легких).

# Аускультация



Физические характеристики основных дыхательных шумов:

1- везикулярное; 2 - жесткое; 3- бронховезикулярное;  
4- бронхиальное; 5-амфорическое.

Внизу схематично представлено соотношение вдоха и выдоха  
и тембр дыхательных шумов

# Побочные дыхательные шумы

При заболеваниях органов дыхания могут выслушиваться звуковые явления на фоне измененного дыхания, носящие название дыхательных шумов.

## К ним относятся:

1. хрипы,
2. крепитация,
3. шум трения плевры.

В зависимости от вязкости секрета различают хрипы сухие и влажные.

# ПОБОЧНЫЕ ДЫХАТЕЛЬНЫЕ ШУМЫ

## 1. Хрипы:

### ■ Сухие хрипы:

По высоте и тембру:

1. Высокие (свистящие, дискантовые)
2. Низкие (жужжащие, басовые)

### ■ Влажные хрипы:

В зависимости от калибра бронхов:

мелкопузырчатые, среднепузырчатые, крупнопузырчатые

Звучные - при наличии жидкого секрета, восп. легочной тк.

Незвучные – при воспалении слизистой оболочки бронхов.

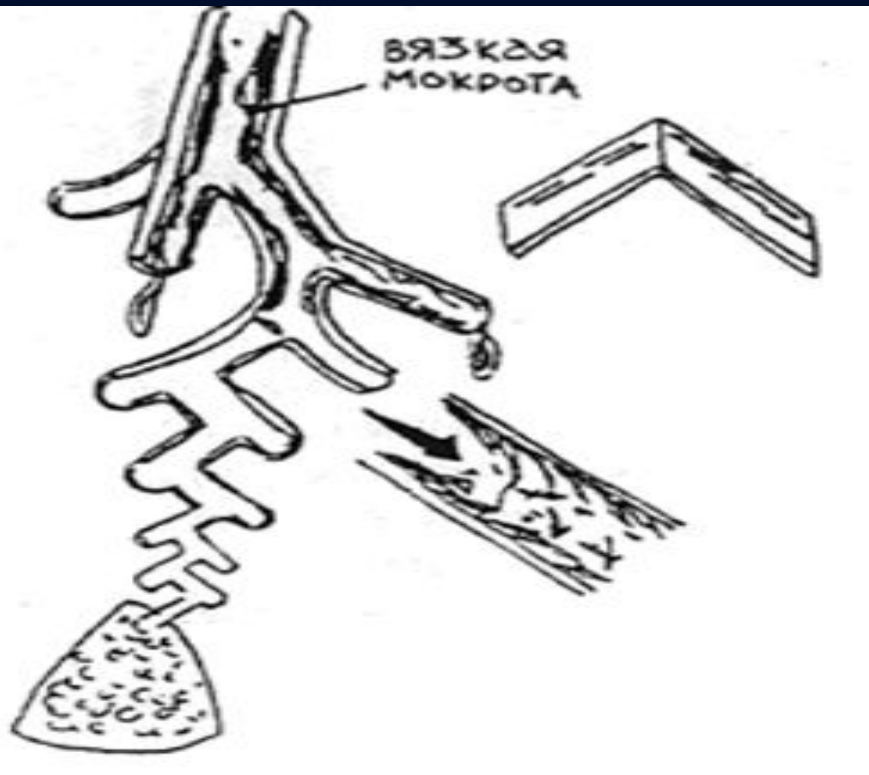
## 2. Крепитация (вязкий секрет)

## 3. Шум трения плевры

**Сухие хрипы** возникают в бронхах при наличии вязкого секрета. Секрет пристаёт к стенкам бронхов и суживает их просвет. Воздух, проходя через эти бронхи, обуславливает образование сухих хрипов. Сухие хрипы выслушиваются во время вдоха и выдоха. Если сухие хрипы возникают в результате приступов бронхиальной астмы, то лучше выслушиваются во время вдоха.

- Тембр сухих хрипов зависит от просвета бронхов, чем уже бронх, тем тембр выше и наоборот. Сухие хрипы выслушиваются диффузно или на ограниченном участке. Они возникают при катаре бронхов, бронхиальной астме.
- Если сухие хрипы выслушиваются над верхушками длительно, то это указывает на туберкулезный процесс.

# Сухие басовые хрипы



## **Характеристика:**

продолжительные во времени низкие звуки «музыкального» характера, похожие на гудение или жужжание. Лучше слышны на вдохе, непостоянны (особенно при покашливании).

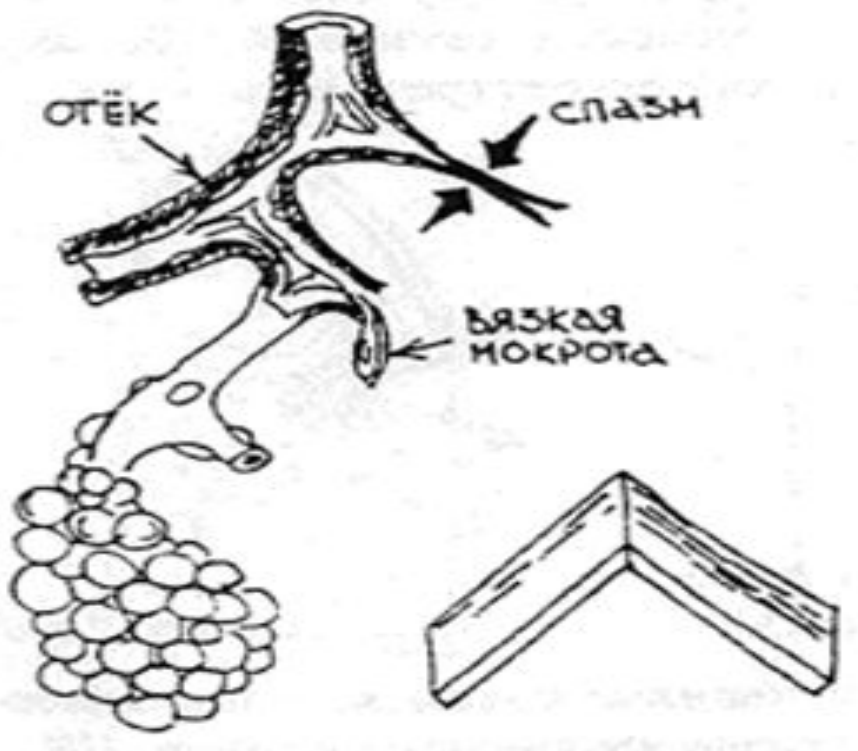
## **Диагностическое значение:**

воспаление и вязкая мокрота в крупных бронхах (бронхит).

## **Механизм.**

неравномерное сужение просвета крупных бронхов за счет отека слизистой и колебание Тяжелой вязкой мокроты в Крупных бронхах.

# Сухие свистящие хрипы



## **Характеристика:**

продолжительные во времени высокочастотные звуки «музыкального» тембра, похожие на свист. Лучше слышны на выдохе (особенно — при форсированном).

При кашле изменяются мало.

## **Диагностическое значение:**

бронхообструктивный синдром (при обструктивном бронхите, бронхиальной астме или на Стадии интерстициального отека легких у больных с Левожелуд. Сердечной Недост)

## **Механизм:**

неравномерное сужение просвета мелких бронхов и бронхиол за счет наличия в них вязкого секрета, отека слизистой и бронхоспазма.

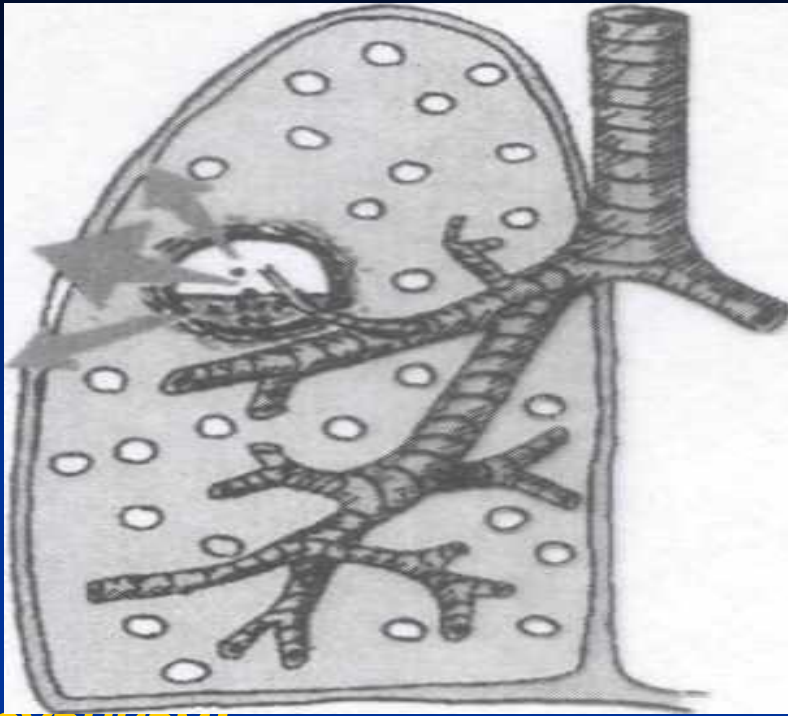


**Влажные хрипы** возникают в бронхах при наличии в них жидкого секрета. Воздух, проходя через них, образует пузырьки, которые лопаются и дают звуковые явления, поэтому их называют еще пузырьчатыми. Влажные хрипы выслушиваются в обе дыхательные фазы.

**Влажные хрипы делятся на:**

1. Крупнопузырчатые
2. Среднепузырчатые
3. Мелкопузырчатые

1. **Крупнопузырчатые хрипы** возникают в крупных бронхах, в полостях или бронхоэктазах,
2. **Среднепузырчатые** - в бронхах среднего калибра,
3. **Мелкопузырчатые** - в мелких бронхах. Иногда они появляются в мелких бронхах и называют их **субкрепитирующими**.



### **Механизм:**

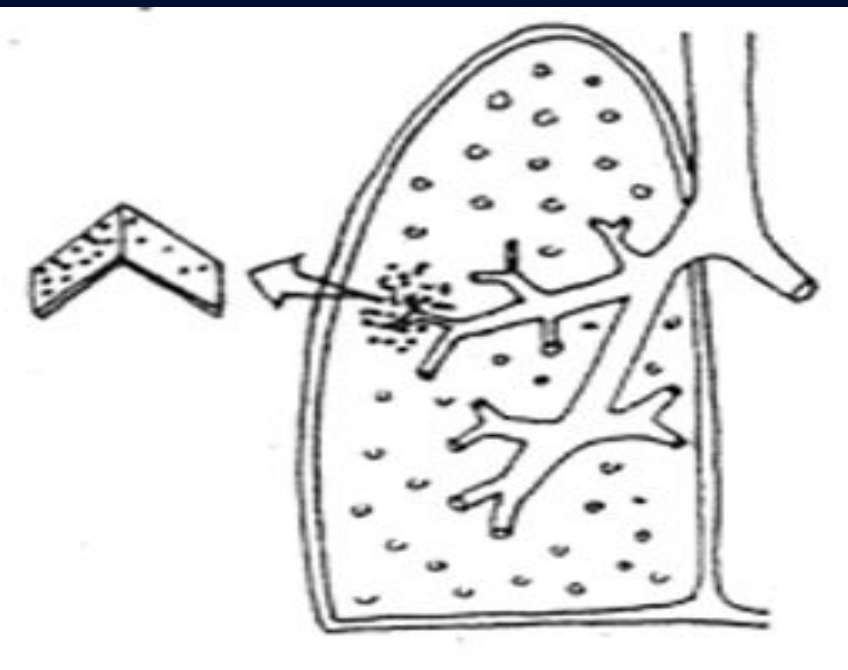
вспенивание жидкого секрета (крови, плазмы крови, воспалительного экссудата), находящегося в трахее, крупных или средних бронхах или в полостях, соединенных с бронхом.

### **Характеристика:**

серия звуков, напоминающих лопание пузырьков воздуха среднего и крупного калибра при прохождении их через жидкость. Слышны в обе фазы дыхания, но лучше – на вдохе, после кашля изменяются.

### **Диагностическое значение:**

- В просвете бронхов транссудат:
- левожелудочковая серд.недост. (в ст. альвеолярного отека легких).
- В просвете бронхов воспалит. экссудат: бронхоэктазы; бронхиты.
- Жидкий секрет в полости, соединенной с бронхом абсцесс. - tbc-каверна.



**Механизм:** вспенивание жидкого секрета транссудата или Воспалит. экссудата, Находящегося в просвете Мелких бронхов при прохождении через них потока воздуха.

### **Характеристика:**

серия звуков, напоминающих лопанье мелких пузырьков воздуха при прохождении их через жидкость. Слышны в обе фазы дыхания, но лучше – на вдохе. После покашливания изменяются.

### **Диагностическое значение:**

- В просвете бронхов – транссудат:
  - левожелудочковая сердечная недостат.
  - пневмотоксикоз.
- В просвете бронхов – воспалит. экссудат:
  - бронхопневмония; - бронхиты

Распределение влажных хрипов имеет **диагностическое значение.**

Так, появление крупнопузырчатых хрипов в верхушках легких, где имеются только мелкие бронхи, подозрительно в отношении **полости.** Катары мелких и мельчайших бронхов, при которых наблюдаются мелкие хрипы, легко переходят на паренхиму, вызывая **воспаление легких.** Появление хрипов в нижних отделах говорит о **застое в легких (cor).**

- Клиническое значение звучности влажных хрипов большое. При обычных бронхитах хрипы носят незвучный характер, а иногда, когда воспалительный процесс переходит с бронхов на альвеолы хрипы становятся более звучными. Хрипы при отеке легкого выслушиваются во всех топографических областях.

- При кавернах вследствие резонанса крупнопузырчатые хрипы приобретают металлический оттенок. Этот феномен получил название - шума падающей капли. Феномен характерен для каверны и жидкости в ней.

**Крепитация** образуется в альвеолах при скоплении в них вязкого секрета. При этом стенки альвеол при выдохе слипаются, а при вдохе разлипаются. Крепитация возникает при скоплении экссудата в альвеолах (крупозное воспаление легких, инфаркт легкого, туберкулез) при компрессионном ателектазе, наблюдаемое при спадении альвеол выше скопления экссудата.

При отличии мелкопузырчатых хрипов от крепитации, надо помнить, что крепитация возникает в период вдоха.



**Шум трения плевры** - шум, возникающий в результате трения листков плевры друг о друга - висцерального и париетального листков плевры. В норме нет шума трения ввиду того, что поверхность их гладкая.

При воспалении плевры на поверхности ее откладывается фибрин, который делает ее шероховатой, что ведет при глубоком дыхании к трению. Воспроизвести его можно при трении ладонью о тыльную поверхность другой руки над ухом. Шум трения плевры хорошо прослушивается в подмышечных областях, где наиболее активно движение легкого.

Шум трения плевры  
надо дифференцировать с хрипами и  
крепитацией:

- а) при откашливании хрипы меняют свою интенсивность;
- б) при надавливании стетоскопом шум трения плевры усиливается, крепитация остается без изменений;
- в) хрипы при вдохе при закрытом рте и носе не возникают, а шум трения плевры остается;
- г) шум трения плевры выслушивается в обе фазы дыхания, а крепитация на вдохе.
- д) шум трения плевры возникает ближе к поверхности грудной клетки.

# Отличия побочных дыхательных шумов

Отличия	Побочные дыхательные шумы			
	Сухие хрипы	Влажные хрипы	Крепитация	Шум трения плевры
Отношение к фазам дыхания	На вдохе и выдохе	На вдохе и выдохе	На высоте вдоха	На вдохе и выдохе
После кашля	Изменяются	Изменяются	Не изменяется	Не изменяется
Акустическая характеристика	Чаще разнообразные звуки	Чаще разнообразные звуки	Однообразные звуки	Разнообразные звуки
При надавливании стетоскопом	Не усиливаются	Не усиливаются	Не усиливается	Усиливается

## Есть разновидности шумов

- плевро-перикардальные, возникающие при поражении плевры, покрывающей средостение или участки, близкие к сердцу. Для отличия шума трения плевры от шума трения перикарда следует послушать больного и на вдохе и вне вдоха.

## ***Бронхофония.***

- При аускультации грудной клетки во время разговора слышен гул, что является проведением голоса с бронхов на грудную стенку, определяемый методом аускультации.

# Лабораторные методы исследования больных

К лабораторным методам исследования  
относятся:

- исследование мокроты,
- исследование плевральной жидкости.

- **Исследование мокроты** делится на общий осмотр, микроскопическое исследование. Для исследования мокроты надо иметь утреннюю мокроту без примеси слюны; если у больного мало выделяется мокроты, то надо собрать ее в течение 3-х -4-х суток.

- При бронхоэктатической болезни, гангрене, абсцессе легких следует измерять суточную мокроту. Количество ее при этих заболеваниях может колебаться от нескольких миллилитров до 1 л.
- При поступлении мокроты производится общий ее осмотр. По характеру мокрота делится на слизистую, гнойную, серозную, кровянистую и смешанную с примесью с преобладанием того или иного компонента гноя, слизи.

- **Слизистая мокрота** состоит главным образом из слизи, она может быть **густой, жидкой**. Встречается слизистая мокрота при бронхите, в самом начале крупозной пневмонии.
- **Гнойная мокрота** - обычно зеленого цвета, наблюдается при гангрене, абсцессе, бронхоэктазах, при эмфиземе плевры в легкое.
- **Серозная мокрота** представляет собой пенистую, прозрачную жидкость.
- **Кровянистая мокрота** - содержит примесь крови, цвет ее зависит от перехода гемоглобина в гемосидерина.
- **Серозно-гнойная мокрота** представляет собой примесь слизи и гноя.



# Микроскопия мокроты

Приготовление нативного препарата- для чего берут комочек мокроты, переносят на стекло и покрывают покровным стеклышком. В таком препарате в норме находят небольшое количество лейкоцитов, отдельные эритроциты, клетки эпителия, слизи.

При патологических состояниях отмечаются эластические волокна, образующиеся при распаде легочной ткани, они могут быть как в неизмененном виде, так в стадии распада. Чтобы иметь препарат с эластическими волокнами, надо мокроту смешать в пробирке с равным количеством раствора едкого калия. Слизь и другие элементы растворяются, жидкость центрифугируется, в пробирку добавляют 2-3 капли 1% спиртового раствора эозина.

# *Кристаллы Шарко-Лейдена*

- Представляют собой остроконечные блестящие ромбы. Встречаются эти кристаллы при бронхиальной астме, иногда при бронхите. Это белковые продукты, освобождающиеся при распаде эозинофилов, поэтому их находят в постоявшей мокроте чаще.
- Эозинофилы в норме находят в виде единичных клеток. При бронхиальной астме, эозинофильных инфильтратах их находят до 60-90%.

- Клетки сердечных пороков представляют собой альвеолярный эпителий, содержащий гемосидерин.
- Клетки опухоли, обнаруживаемые в мокроте, крупные с большими ядрами. Для диагностики опухоли имеет существенное значение их нахождение в препарате.
- Кристаллы гематоидина находят при легочных кровотечениях.

# Бактериологическое исследование

- В диагностическом отношении имеют значение следующие главные патогенные микробы. Пневмококк Френкель-Вейсельбаума, грамотрицательная палочка, под микроскопом обнаруживается в виде 2-х видных коков. Диплобацилла Фриндлендера - грамотрицательная, она является возбудителем крупозной анемии. Палочка Пфейфера представляется в виде овальной палочки.
- *Стафилококк* грамотрицательный, встречается в полости рта, зева, носа и в мокроте, наряду со стрептококками и пневмококками.
-

- Стрептококк встречается при некоторых заболеваниях верхних дыхательных путей, при абсцессе легкого, бронхоэктатической болезни. Кроме того находят туберкулезные микобактерии, которые под микроскопом выглядят красными, туберкулезные микобактерии выглядят в виде тонких длинных палочек. В тех случаях, где их не обнаружено, прибегают к специальной обработке мокроты - так называемый метод обогащения. При воздействии на мокроту антиформина растворяются все включения в мокроте, так как они имеют липоидную восковидную оболочку.

# Исследование плевральной жидкости

- Обычно плевральную пункцию и взятие плевральной жидкости производят с диагностической и лечебной целью. Кроме того, прокол плевральной полости может быть произведен для введения различных лекарственных веществ. Пункцию плевральной полости осуществляют по заднее-подмышечной линии в VII межреберье по верхнему краю ребра. Для извлечения жидкости употребляют 20,0 шприц, или аппарат Боброва.
- В плевральной полости жидкость может быть воспалительного (экссудат) и невоспалительного (транссудат) характера. Чтобы отличить их друг от друга, необходимо определить удельный вес, белок, произ. пробу Ривальта.
- Для экссудата характерным является удельный вес  $> 1015$ , содержание белка  $> 2-3\%$ .

# Бронхоскопия

- Позволяет осматривать слизистую оболочку бронхов второго и даже третьего порядка. Прибор представляет собой полую металлическую трубку с осветительным прибором на ней. Бронхоскоп вводится до бифуркации, освещается лампочкой. Через бронхоскоп специальными щипцами можно сделать биопсию. При бронхоскопии можно определить язву, инородное тело, посредством бронхоскопа отсасывают содержимое из полостей, проталкивают и вводят непосредственно в полость лекарственные вещества. Для своего выполнения методика бронхоскопия требует определенных навыков, обстановки.



## ***Рентгенологический способ изучения.***

Проводится рентгеноскопия, графия как значительный этап. В норме легочная ткань не задерживает Рлучи, легочная ткань представляется как светлые полосы, покрытых своеобразной сеткой, состоящие из сети сосудов, бронхов. Эта сетка у корня выражена сильнее, к периферии уменьшается до полного исчезновения.

Сосуды выделяются сплошными линейными тенями. Бронхи наполнены воздухом в виде светлых полос. Крупные сосуды имеют в поперечном сечении темные овалы.

Легочные поля кажутся менее светлыми, чем остальные легочные поля, объясняется тем, что их прикрывают плотные мышцы.

# *Торакоскопия*

- *Торакоскопия* представляет собой метод осмотра плевры и легких при искусственном пневмотораксе.
- Торакоскоп имеет осветительную систему на глазке, предварительно троакаром делают прокол, вставляют торакоскоп и разъединяют листки плевры при туберкулезе легких, при искусственном пневмотораксе.

***Томография*** - послойный снимок, определяет патологический процесс на различной глубине.

# Спирометрия

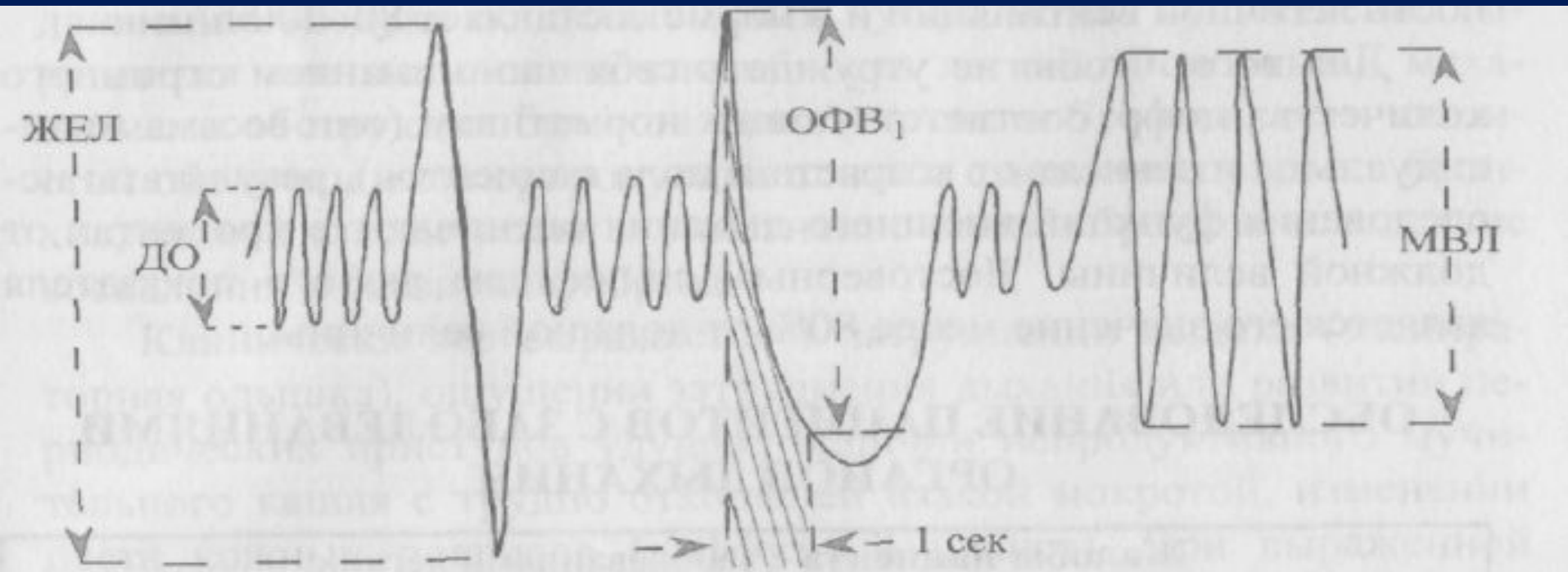
- Спирометрия ставит своей целью определение жизненной емкости легких.
- Спирометр состоит из 2 сосудов, один большого калибра, другой меньшего, воды и трубки.
- Дыхательный объем у здорового человека составляет 500 см<sup>3</sup> воздуха.
- Дополнительный объем - объем воздуха вдыхаемого при усилии после обычного вдоха = 1200-1800 см.
- Запасной объем - количество воздуха, выдохнутого после обычного выдоха = 400-1000 см<sup>3</sup>.
- Жизненная емкость легких определяется на основании общего количества воздуха, который поступает в легкие при усиленном вдохе и выделяется при усиленном выдохе.
- В норме ж - 2,5 л., м = 3,5 л. (сумма всех показателей). Уменьшение его отмечается при ожирении, туберкулезе, плеврите, эмфиземе легких.

# *Спирография -*

- *Спирография* - исследование внешнего дыхания. При этой методике определяется и минутный объем потребляемого кислорода, выделение углекислого газа, дыхательный коэффициент.

# Данные спирографии

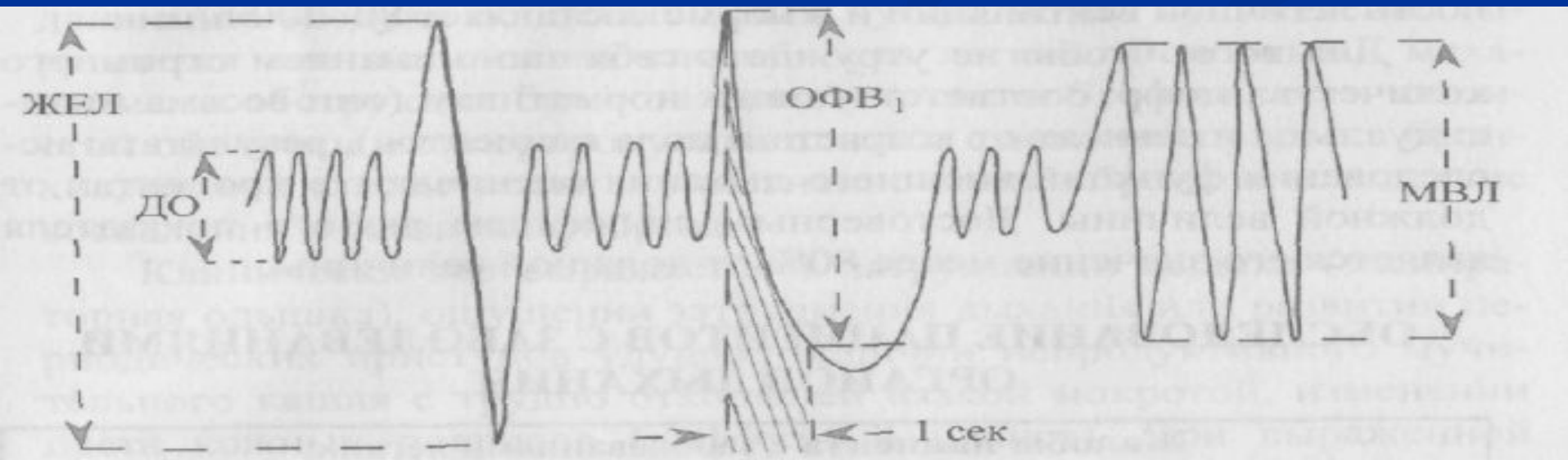
Легочные объемы и емкости в норме:



- **ДО** - Дыхательный Объем - объем воздуха, вдыхаемый и выдыхаемый при нормальном дыхании. В норме колеблется от 300 до 900 мл

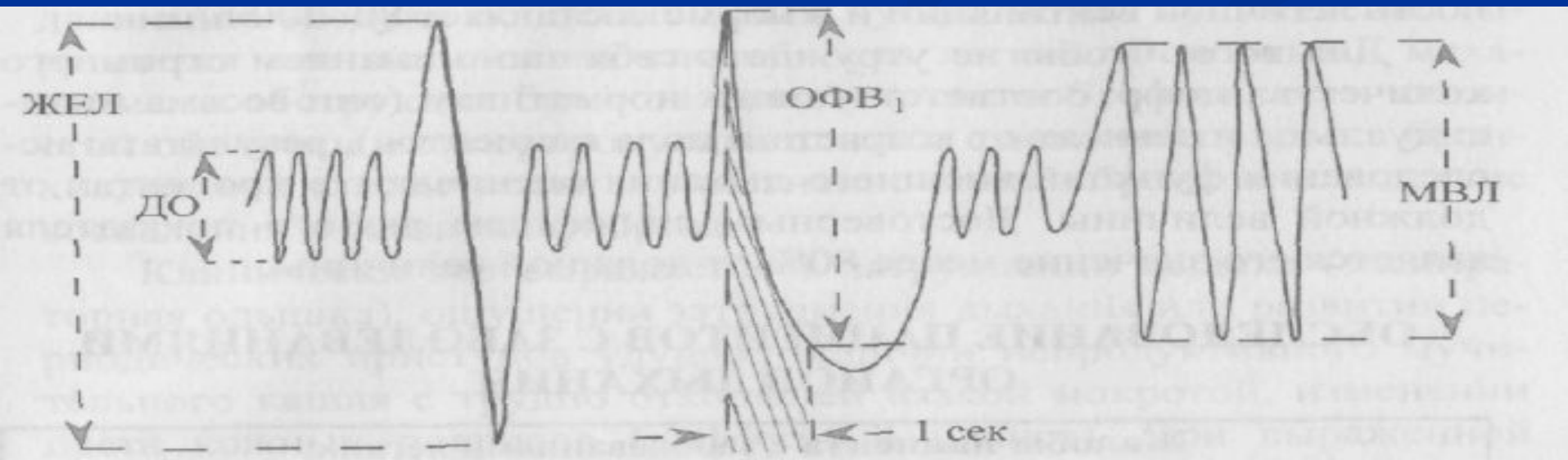
# Легочные объемы и емкости в норме:

- **ЖЕЛ** - **жизненная емкость легких** - объем воздуха, который человек в состоянии выдохнуть при самом глубоком выдохе после максимального вдоха; складывается из дыхательного объема и резервных объемов вдоха и выдоха.
- ЖЕЛ составляет в среднем 3500 – 5000 мл.



# Легочные объемы и емкости в норме:

- **ОФВ<sub>1</sub>**, - объем форсированного выдоха за первую секунду – объем воздуха, который человек выдыхает при максимально быстром, форсированном выдохе в течение первой секунды после максимального вдоха;
- **МВЛ** - максимальная вентиляция легких – количество воздуха, которое может провентилироваться легкими при максимальном напряжении дыхательной системы (максимально глубокое дых. с частотой около 50 в 1 мин.=80-200 л/мин.)





- Необходимо проверить **спирографию** для определения степени нарушения функции внешнего дыхания. При этом может оказаться, что ЖЕЛ снижена. Вследствие изменения реактивности бронхов и формирования склонной к обструкции ФЖЕЛ может снижаться, проба Тифно-Вотчала может быть положительной. Из-за одышки (учащение дыхания) МОД может быть увеличен.
- Очень трудны для диагностики центральные пневмонии ввиду расположения их в легочной паренхиме, в некотором удалении от плевры.

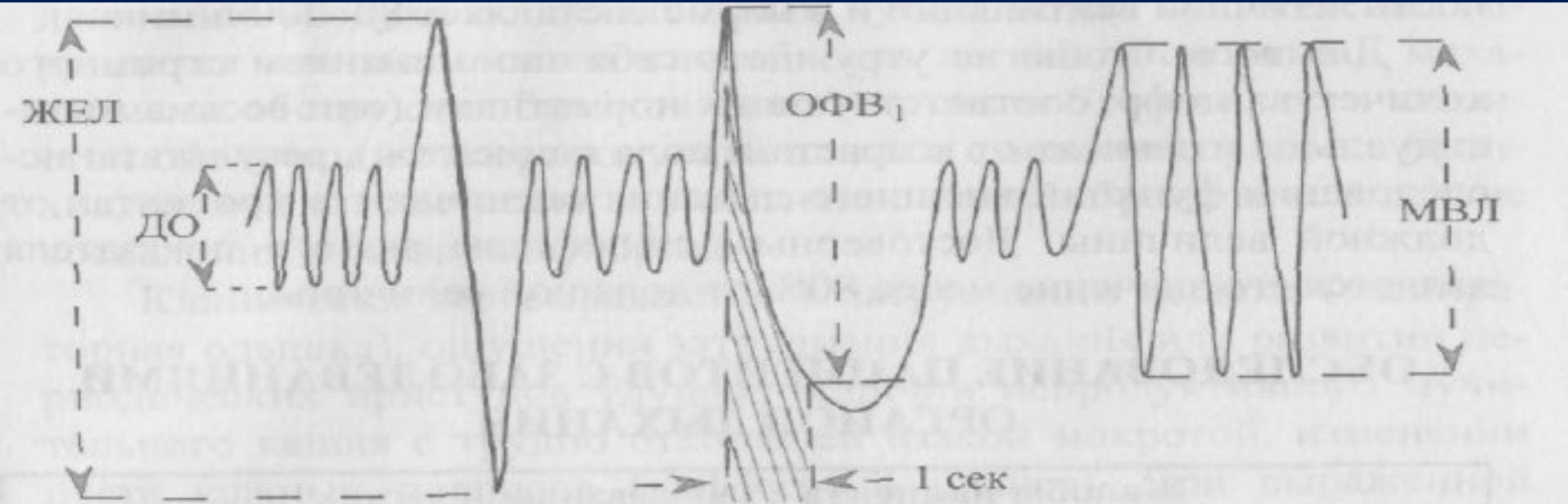
■ Спереди рисунок менее прозрачен из-за грудных желез и лопаток. С обеих сторон к сердцу прилегают корни легких - сосуды, бронхи. В этих условиях прозрачность легочных полей изменяется. Усиление прозрачности выявляется при эмфиземе легких. При викарной эмфиземе появляется просветление. При пневмотораксе определяется область, занятая газовым пузырем, в виде просветления и отсутствие легочного рисунка. Полости плевры, абсцессы дают четкое очерченное округлой формы просветление, при кавернах просветление четкое объясняется наличием воспалительного вала. Каверны чаще локализуются в области верхушек. Абсцесс отличие.

- *Бронхоэктазы* имеют рентгенологически ограниченные просветления, идущие к корню легкого.
- Уменьшение прозрачности легочных полей вызывается уплотнением легочных полей при туберкулезе, пневмонии, ателектазе, плеврите. При крупозной пневмонии рисунок затемнения совпадает с легочными полями, при очаговой - контуры расплываются. При наличии жидкости картина - смещение органов средостения. При инфаркте легкого - тень треугольная, четко очерченная, локализуется у корня. При застое и отеке легкого отмечается равномерное затемнение, полосы четко очерчены, иногда пульсируют.

- Нарушение соотношения онкотического и гидростатического давлений в капиллярах артерий вен. В норме - арт. колено - гидростат, давление равно 400-450 мм водяного столбика, онкотическое - 350 мм водяного столб. Разность дает возможность поступления жидкости из капилляров в ткань. В венозном колене гидростатич. давление = 170, онкотич. - 350 мм вод.ст. При недостаточности кровообращения повышается гидростатическое давление, уменьшается онкотическое и жидкости поступают в ткань (в венах). В артериях уменьшается онкотическое и повышается гидростатическое. Na, K, альдостерон.

# Данные спирографии

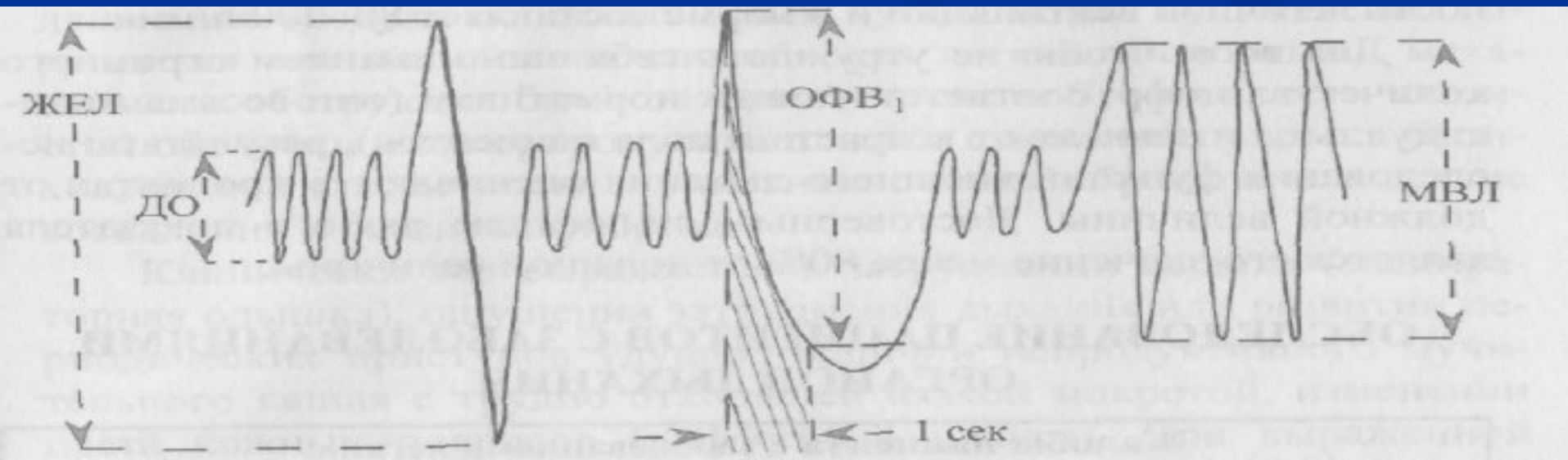
Легочные объемы и емкости в норме:

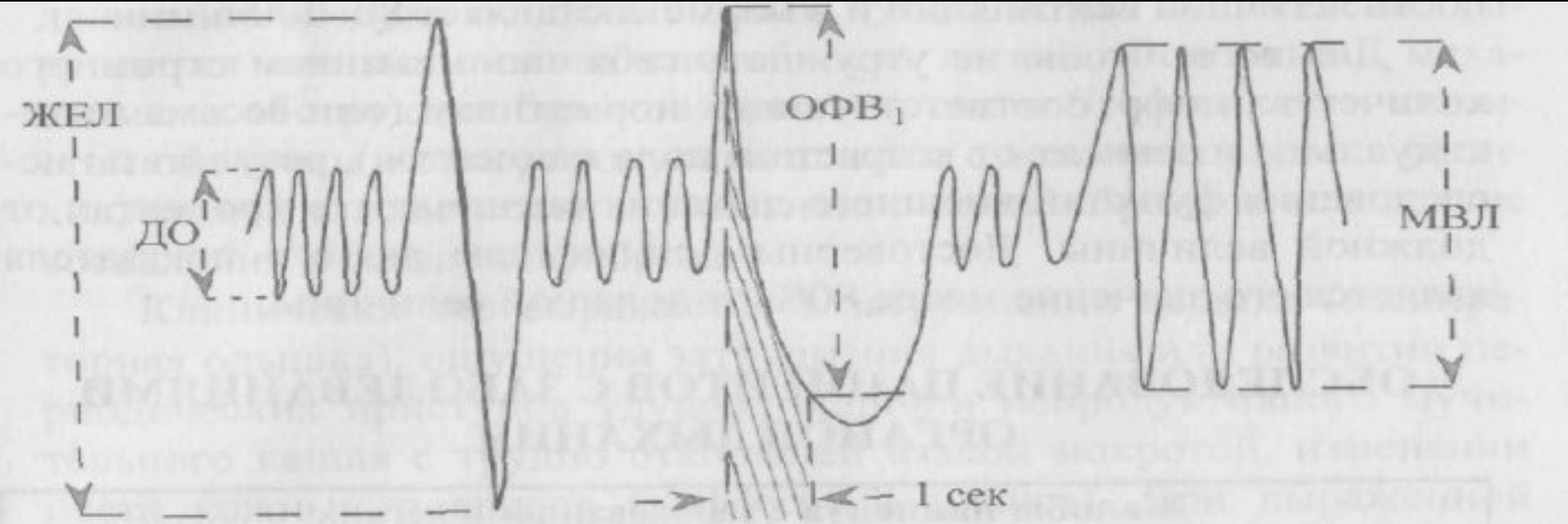


**ДО - Дыхательный Объем** - объем воздуха, вдыхаемый и выдыхаемый при нормальном дыхании. В норме колеблется от 300 до 900 мл (в среднем 500 мл). Из него 150 мл – воздух функцион.мертвого пространства

# Легочные объемы и емкости в норме:

- **ЖЕЛ - жизненная емкость легких** - объем воздуха, который человек в состоянии выдохнуть при самом глубоком выдохе после максимального вдоха; складывается из дыхательного объема и резервных объемов вдоха и выдоха.
- ЖЕЛ составляет в среднем 3500 – 5000 мл.





- **ЖЕЛ** – 370 мл в среднем. (Эта сумма РО вдоха ДО). Норма=75-80%.

Должная ЖЕЛ:

Формула:

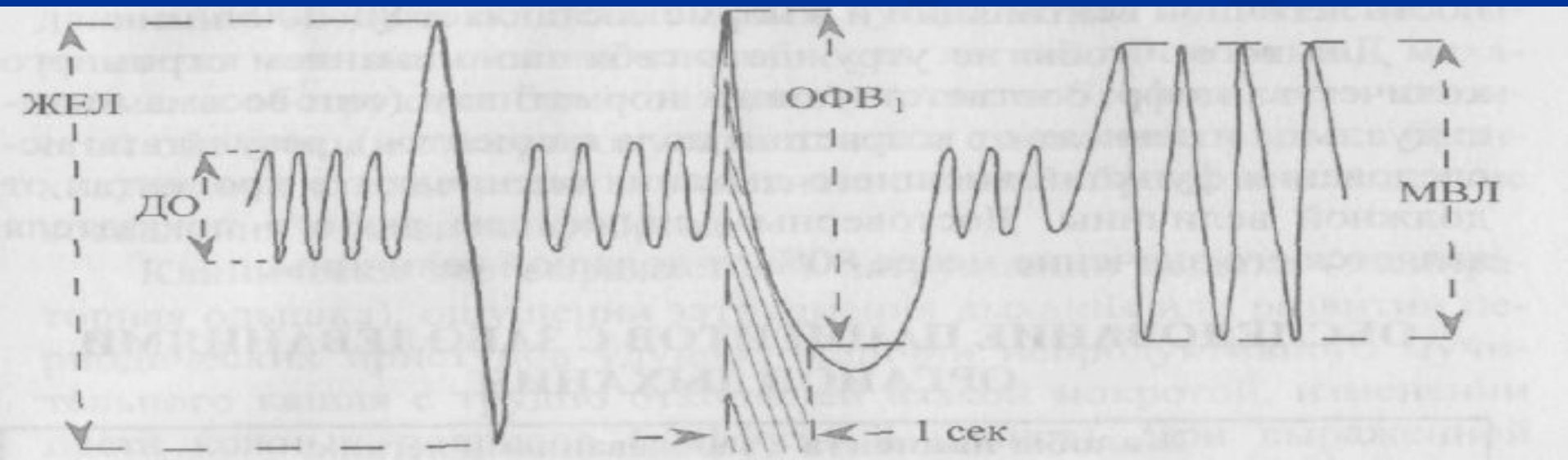
- м.  $27,63 - (0,112 \times \text{возраст} \times \text{рост})$
- ж.  $21,78 - (0,112 \times \text{возраст} \times \text{рост})$

- Резервный объем воздуха (РВ) – 1500-2000 мл, если после нормального вдоха сделать максимальный выдох
- Остаточный объем (ОВ) – 1000-2500 мл, воздух остающийся после максимального выдоха (Норма – 20%)



# Легочные объемы и емкости в норме:

- **ОФВ<sub>1</sub>**, - объем форсированного выдоха за первую секунду – объем воздуха, который человек выдыхает при максимально быстром, форсированном выдохе в течение первой секунды после максимального вдоха;
- **МВЛ** - максимальная вентиляция легких – количество воздуха, которое может провентилироваться легкими при максимальном напряжении дыхательной системы (максимально глубокое дых. с частотой около 50 в 1 мин.=80-200 л/мин.)



# Исследование интенсивности легочной вентиляции

- **Минутный объем дыхания (МОД)** – определяется дыхательный объем на частоту дыхания – 5000 мл.  
$$\text{МОД} = \text{выд.объем} / 5$$
- **Максимальная вентиляция легких (МВЛ)** – «предел дыхания» количество воздуха, которое может провентилироваться легкими при максимальном напряжении дыхательной системы.
- МВЛ - (оксигемометрия) 1 сек. x 60.  
Норма: М.=80-230 л  
Ж.=60-170 л

- Необходимо проверить **спирографию** для определения степени нарушения функции внешнего дыхания. При этом может оказаться, что ЖЕЛ снижена. Вследствие изменения реактивности бронхов и формирования склонной к обструкции ФЖЕЛ может снижаться, проба Тифно-Вотчала может быть положительной. Из-за одышки (учащение дыхания) МОД может быть увеличен.
- Очень трудны для диагностики центральные пневмонии ввиду расположения их в легочной паренхиме, в некотором удалении от плевры.

Handwritten notes on the left side of the page, including a vertical list of items and a small diagram with arrows. The text is partially obscured and difficult to read.

Handwritten signature or name in cursive script, located in the lower right quadrant of the page.

- **Проба Штанге и Генча** – для выявления дыхательной и сердечной недостаточности
- **Пневмотахометрия** – метод измерения объемной скорости и давлений возникающих в различные фазы дыхания.
- **Оксигемометрия** – позволяет определить % насыщения крови O<sub>2</sub>.